

# Клиническая стоматология

ЕЖЕКВАРТАЛЬНЫЙ ЖУРНАЛ ДЛЯ СТОМАТОЛОГОВ - ПРАКТИКОВ

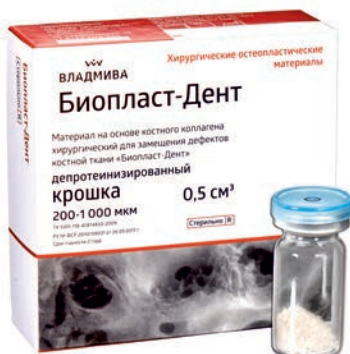## Clinical Dentistry (Russia)

  
ВЛАДМИВА

[www.vladmiva.ru](http://www.vladmiva.ru)

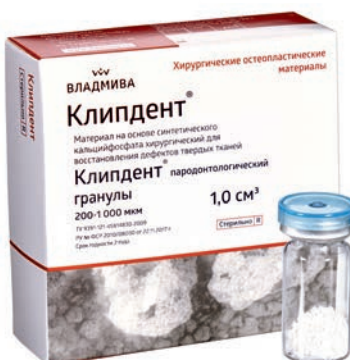## ХИРУРГИЧЕСКИЕ ОСТЕОПЛАСТИЧЕСКИЕ МАТЕРИАЛЫ

### Биопласт-Дент костный коллаген



### Клидент

на основе  $\beta$ -трикальцийфосфата и гидроксиапатита



Сделано  
в России

КРУПНЕЙШЕЕ В РОССИИ ПРОИЗВОДСТВО  
СТОМАТОЛОГИЧЕСКИХ МАТЕРИАЛОВ И ИНСТРУМЕНТОВ

4

Изучение дегидратационной  
структуризации ротовой жидкости  
человека на твердой подложке

10

Сравнение методов инфильтрации  
и микроабразии в лечении  
кариеса эмали

32

Частота выявления  
онкологической патологии  
в структуре заболеваний  
слизистой оболочки рта

54

Математический расчет для  
ранней функциональной нагрузки  
денальных имплантатов

100

Оценка функционального  
состояния жевательных мышц  
у пациентов с мышечно-суставной  
дисфункцией  
височно-нижнечелюстного  
сустава при использовании  
эластокорректора

128

Применение МТА-содержащих  
препаратов при лечении  
начальных форм пульпита.  
Клинический случай



8 (800) 500-36-60

office@adinrussia.ru

# ИМПЛАНТАЦИОННАЯ ADIN СИСТЕМА

- Высокая первичная стабильность
- Широкий модельный ряд
- Уникальная поверхность имплантатов
- Подходит для любого клинического случая



Посетите наш сайт  
[adinrussia.ru](http://adinrussia.ru)

Эксклюзивный дистрибьютор израильского завода ADIN Dental Implant Systems LTD по оптовым и розничным продажам высококачественных материалов для дентальной имплантации в Российской Федерации, Белоруссии, Казахстане, Армении, Кыргызстане, Узбекистане, Туркменистане, Азербайджане, Таджикистане, Грузии, Молдове, Украине. Приглашаем к сотрудничеству региональных дистрибьюторов



*В августе этого года свой 70-летний юбилей отметил  
Иосиф Stanisлавович Бочковский, основатель  
и учредитель журнала «Клиническая стоматология»*



Иосиф Stanisлавович Бочковский внес заметный вклад в развитие стоматологии.

Окончив Московский медицинский стоматологический институт, он 15 лет работал практическим врачом-стоматологом, а в самом начале перестройки, в 1986 году, создал первый в Москве кооператив «Стоматолог» и стал его председателем. Участвовал в создании Ассоциации частных стоматологов и кооперативов СССР; в 1989 году создал совместное советско-германское предприятие «Хереус-Кульцер-Москва», возглавил его в качестве генерального директора, а в 1998 году организовал фирму «ТБИ-Компания».

Иосиф Stanisлавович выступил одним из инициаторов и организаторов Ассоциации «Стоматологическая индустрия» (РОСИ), был ее президентом в течение 12 лет. С 2009 по 2012 год был вице-президентом СТАР, награжден орденом «За заслуги перед стоматологией». В 2010 году защитил диссертацию на соискание ученой степени кандидата медицинских наук.

Проявив себя как талантливый бизнесмен, Иосиф Stanisлавович не ограничился коммерческой деятельностью и созданием собственной клиники, он начал оказывать помощь отечественным стоматологическим вузам, основал собственный учебный центр, первым в стране стал проводить конкурсы врачебного мастерства стоматологов и в 1997 году одним из первых в России основал журнал для стоматологов-практиков. В течение многих лет журнал «Клиническая стоматология» включен в перечень ВАК, в настоящее время он входит в ядро РИНЦ, в Russian Science Citation Index на платформе Web of Science и является любимым детищем Иосифа Stanisлавовича.

Особую любовь и признательность членов редколлегии Иосиф Stanisлавович заслужил не только как создатель журнала, но и как человек, обладающий благородством, полетом мысли, широтой взглядов, ума, души и сердца.

*С юбилеем, дорогой Иосиф Stanisлавович!*

*О.П. Максимова,  
доцент детской и терапевтической стоматологии,  
научный редактор журнала «Клиническая стоматология»*



**ХИРУРГИЧЕСКИЕ**  
ОСТЕОПЛАСТИЧЕСКИЕ МАТЕРИАЛЫ

**Биопласт-Дент**  
КОСТНЫЙ КОЛЛАГЕН

**Клипдент**  
на основе β-трикальцийфосфата и гидроксиапатита

КРУПНЕЙШЕЕ В РОССИИ ПРОИЗВОДСТВО  
СОВЕРШЕННОСТЬ МАТЕРИАЛОВ И ТЕХНОЛОГИИ

Журнал «Клиническая стоматология» входит в «Перечень» ВАК, с 2018 г. — в ядро РИНЦ, а с 2019 г. включен в базу данных Russian Science Citation Index на платформе Web of Science.

#### РЕДАКЦИЯ

Шеф-редактор — М. В. Елисева

editor@kstom.ru

+7 916 596-89-62

Корректор — Е.И. Макеева

Технический редактор,  
верстка, дизайн — А. А. Капитанников

#### АДРЕС РЕДАКЦИИ

119034, Москва, ул. Остоженка, 6, стр. 2  
Тел.: +7 916 596-89-62

ПОДПИСАТЬСЯ НА ЖУРНАЛ

ВЫ МОЖЕТЕ В ЛЮБОМ ОТДЕЛЕНИИ СВЯЗИ:

ПО КАТАЛОГУ «РОСПЕЧАТЬ» — ИНДЕКС 46329

ПО КАТАЛОГУ «ПРЕССА РОССИИ» — 43036

Журнал зарегистрирован в Министерстве РФ по делам печати, телерадиовещания и средств массовых коммуникаций. Свидетельство о регистрации ПИ № 77-1934

Все публикуемые статьи рецензируются. Статья может быть опубликована только после получения положительной экспертной оценки не менее чем от 2 рецензентов.

Редакция не несет ответственности за содержание рекламных материалов. Ответственность за достоверность приводимых в опубликованных материалах сведений несут авторы статей.

Перепечатка только с письменного разрешения редакции. Эксклюзивные материалы журнала являются собственностью ООО «Клиническая стоматология».

## КАРИЕСОЛОГИЯ

**4** А.К. Мартусевич, Л.К. Ковалева, Л.М. Козлова, А.Н. Тужилкин, А.С. Федотова, С.Ю. Краснова  
Изучение дегидратационной структуризации ротовой жидкости человека на твердой подложке

**10** Н.И. Крихели, Б.В. Юхананова  
Сравнение методов инфльтрации и микроабразии в лечении кариеса эмали

## БОЛЕЗНИ СЛИЗИСТОЙ ОБОЛОЧКИ РТА

**14** А.В. Шумский, Т.Н. Модина  
Эффективность применения отечественного природного иммуностимулятора в лечении герпетической инфекции полости рта

**19** И.А. Галимова, И.Н. Усманова, Л.П. Герасимова, И. Гранот, А.Н. Ишмухаметова, М.М. Туйгунов, Р.Ф. Хуснарязанова  
Рецидивирующие афты полости рта у пациентов с кислотозависимыми заболеваниями желудочно-кишечного тракта. Клинические наблюдения

**24** Н.В. Тиунова, Г.Б. Любомирский  
Клинико-диагностические аспекты и подходы к лечению лейкоплакии слизистой оболочки рта и красной каймы губ

**32** О.Ф. Рабинович, И.М. Рабинович, В.А. Семкин, К.В. Умарова  
Частота выявления онкологической патологии в структуре заболеваний слизистой оболочки рта

## ПАРОДОНТОЛОГИЯ

**36** К.Г. Унаньян, И.П. Балмасова, В.Н. Царев, А.М. Мкртумян, К.С. Эльбекьян, К.Г. Караков, М.С. Гонтаренко, С.Д. Арутюнов  
Липидный обмен как микробиологический и системный фактор развития заболеваний пародонта (обзор)

**44** В.В. Еричев, С.И. Рисованный, Е.С. Овчаренко, С.В. Мелехов  
Эффективность применения пробиотиков для коррекции микробиоценоза и цитокинового баланса во рту пациентов с хроническими воспалительными заболеваниями пародонта

## ОБЕЗБОЛИВАНИЕ

**48** И.Н. Чечина, Ю.Ю. Гуревич, Е.А. Подзорова, Т.В. Воблова, К.О. Кудрина  
Исследование эмпатии и позитивного мышления врача-стоматолога как условия профессиональной компетентности

## ИМПЛАНТОЛОГИЯ

**54** А.А. Кулаков, А.С. Каспаров, Д.А. Порфенчук  
Математический расчет для ранней функциональной нагрузки дентальных имплантатов

**61** Т.Г. Махмудов  
Коэффициент стабильности дентальных имплантатов и его связь с биомаркерами костного метаболизма

**66** Д.В. Михальченко, Ю.А. Македонова, Е.И. Адамович, Е.Б. Марымова, Е.В. Веншель  
Лазерная доплеровская флоуметрия как способ диагностики психофизиологического состояния пациента на стоматологическом приеме

## ХИРУРГИЯ

**72** А.А. Мураев, Н.А. Гусейнов, П.А. Цай, И.А. Кибардин, Д.В. Буренчев, С.С. Иванов, Н.Ю. Оборотистов, М.А. Матюта, Н.С. Грачев, С.С. Ларин  
Искусственные нейронные сети в лучевой диагностике, в стоматологии и в челюстно-лицевой хирургии (обзор литературы)

**82** В.А. Бадалян, А.А. Апоян, Д.А. Паринов, В.А. Брутян, Н.В. Елфимова  
Применение методики сохранения объема альвеолярной кости путем использования фрагмента удаленного зуба для закрытия лунки в сравнении с лунками удаленных зубов, заживающих под сгустком крови

**88** Н.В. Лапина, Е.В. Ижнина, В.Ю. Скориков, С.Д. Гришечкин, Е.В. Кочурова  
Физиотерапевтическое лечение в комплексной терапии ревматоидного артрита височно-нижнечелюстного сустава

**93** А.А. Романенко, В.В. Чуев, А.А. Бузов, В.П. Чуев  
Клинико-лабораторная оценка остеопластического материала Клипдент. Обзор

## ГНАТОЛОГИЯ

**100** О.И. Арсенина, А.В. Комарова, Н.В. Попова, А.В. Попова  
Оценка функционального состояния жевательных мышц у пациентов с мышечно-суставной дисфункцией височно-нижнечелюстного сустава при использовании эластокорректора

**108** Е.Е. Олесов, Е.В. Екушева, А.С. Иванов, В.Н. Олесова, Р.С. Заславский, А.А. Попов  
Особенности результатов электромиографии мышц челюстно-лицевой области и психологического обследования у лиц стрессогенных профессий

## ОРТОПЕДИЯ

**113** Т.В. Царева, Л.Г. Киракосян, Д.И. Грачев, С.В. Крашенинников, Е.А. Чижмаков, Я.Н. Харах, В.Н. Царев, С.Д. Арутюнов  
Клиническое значение адгезии представителей оральной микробиоты к полимерным материалам, рекомендованным для стоматологической технологии компьютерного фрезерования и 3D-печати

## ОРТОДОНТИЯ

**119** М.А. Мохирев, Д.А. Волчек, Г.Б. Оспанова, А.Ю. Мельников, Г.Р. Арутюнов, Е.В. Песенко  
Планирование ортогнатической операции в комплексном лечении пациентов с синдромом обструктивного апноэ сна. Часть II

## КЛИНИЧЕСКИЙ СЛУЧАЙ

**128** А.С. Браго, С.Н. Разумова, Ю.С. Козлова  
Применение МТА-содержащих препаратов при лечении начальных форм пульпита. Клинический случай

## ПРОФИЛАКТИКА

**132** И.В. Куприна, Е.А. Киселева, Т.М. Гришкян, А.М. Гришкян, К.С. Киселева, Д.С. Киселев  
Влияние курения родителей на заболеваемость кариесом временных зубов у детей

## CARIESOLOGY

- 4 A.K. Martusevich, L.K. Kovaleva, L.M. Kozlova, A.N. Tuzhilkin, A.S. Fedotova, S.Yu. Krasnova  
Estimation of human saliva structurization at dehydration on the solid substrate

- 10 N.I. Krikheli, B.V. Yukhananova  
Comparison of resin infiltration and micro-abrasion in the treatment of enamel caries

## ORAL MUCOSAL DISEASES

- 14 A.V. Shumsky, T.N. Modina  
Effectiveness of the use of domestic nature immunostimulator in the treatment of herpes oral infection

- 19 I.A. Galimova, I.N. Usmanova, L.P. Gerasimova, Y. Granot, A.N. Ishmukhametova, M.M. Tuigunov, R.F. Khusnarizanova  
Recurrent oral aphthae at the patients with acid-dependent diseases of the gastrointestinal tract. Clinical observation

- 24 N.V. Tiunova, G.B. Lyubomirskii  
Clinical and diagnostic aspects and approach to the treatment of oral leukoplakia

- 32 O.F. Rabinovich, I.M. Rabinovich, V.A. Syomkin, K.V. Umarova  
Frequency of oncological pathology detection in the structure of the oral mucosa diseases

## PERIODONTOLOGY

- 36 K.G. Unanyan, I.P. Balmasova, V.N. Tsarev, A.M. Mkrtumyan, K.S. Elbekyan, K.G. Karakov, M.S. Gontarenko, S.D. Arutyunov  
Lipid metabolism as microecological and systemic factor in the development of periodontal disease: a review

- 44 V.V. Erichev, S.I. Risovannij, E.S. Ovcharenko, S.V. Melekhov  
Efficiency of application of probiotics for correction of microbiocenosis and cytokine balance of the oral cavity of patients with chronic inflammatory diseases of periodontium

## ANESTHESIA

- 48 I.N. Chechina, Yu.Yu. Gurevich, E.A. Podzorova, T.V. Voblova, K.O. Kudrina  
Research of empathy and positive thinking of a dentist as a condition of professional competence

## IMPLANTOLOGY

- 54 A.A. Kulakov, A.S. Kasparov, D.A. Porfenchuk  
Mathematical calculation for early functional loading of dental implants

- 61 T.G. Mahmudov  
The stability coefficient of dental implants and its relationship with biomarkers of bone metabolism

- 66 D.V. Mikhalchenko, Iu.A. Makedonova, E.I. Adamovich, E.B. Marymova, E.V. Venskel  
Laser Doppler flowmetry as a method for diagnostics of the patient's psychophysiological condition at the dental appointment

## SURGERY

- 72 A.A. Muraev, N.A. Guseynov, P.A. Tsay, I.A. Kibardin, D.V. Burenchev, S.S. Ivanov, N.Yu. Oborotistov, M.A. Matuta, N.S. Grachev, S.S. Larin  
Artificial neural networks in dental and maxillofacial radiology: a review

- 82 V.A. Badalyan, Apoyan, D.A. Parinov, V.A. Brutyan, N.V. Elfimova  
Application of the technique of preserving the volume of the alveolar bone by using a fragment of the extracted tooth to cover the alveola in comparison with the alveolas of the extracted teeth healing under the blood clot

- 88 N.V. Lapina, E.V. Izhnina, V.Yu. Skorikov, S.D. Grishechkin, E.V. Kochurova  
Physiotherapeutic treatment in complex therapy of rheumatoid arthritis of a temporomandibular joint

- 93 A.A. Romanenko, V.V. Chuev, A.A. Buzov, V.P. Chuev  
Clinical-laboratory evaluation of osteoplastic material Klipdent. A review

## GNATHOLOGY

- 100 O.I. Arsenina, A.V. Komarova, N.V. Popova, A.V. Popova  
Chewing muscles functional status assessment in patients with TMJ muscular-articular dysfunction while using of soft occlusal splint

- 108 E.E. Olesov, E.V. Ekusheva, A.S. Ivanov, V.N. Olesova, R.S. Zaslavsky, A.A. Popov  
Features of the results of electromyography of muscles of the maxillofacial region and psychological examination in persons of stressed professions

## PROSTHODONTICS

- 113 T.V. Tsareva, L.G. Kirakosyan, D.I. Grachev, S.V. Krashennnikov, E.A. Chizhmakov, Y.N. Kharah, V.N. Tsarev, S.D. Arutyunov  
The clinical significance of adhesion of representatives of the oral microbiota to polymer materials recommended for dental technology of computer milling and 3D printing

## ORTHODONTICS

- 119 M.A. Mokhiev, D.A. Volchek, G.B. Ospanova, A.U. Melnikov, G.R. Arutunov, E.V. Pesenko  
Orthognathic surgery planning in the complex treatment of the patients with obstructive sleep apnea. Part II

## CLINICAL CASE

- 128 A.S. Brago, S.N. Razumova, Yu.S. Kozlova  
MTA-based materials in treatment of reversible pulpitis (case report)

## PREVENTIVE MEASURES

- 132 I.V. Kuprina, E.A. Kiseleva, T.M. Grishkyan, A.M. Grishkyan, K.S. Kiselev, D.S. Kiselev  
Impact of parental smoking on temporary tooth decay in children

DOI: 10.37988/1811-153X\_2020\_3\_4

А.К. Мартусевич<sup>1,3</sup>,  
д.б.н., руководитель лаборатории  
медицинской биофизики университетской  
клиники; профессор кафедры физиологии  
и биохимии животных

Л.К. Ковалева<sup>2</sup>,  
к.б.н., ассистент кафедры гистологии  
с эмбриологией

Л.М. Козлова<sup>1</sup>,  
соискатель лаборатории медицинской  
биофизики университетской клиники

А.Н. Тужилкин<sup>1,3</sup>,  
лаборант-исследователь лаборатории  
медицинской биофизики университетской  
клиники; студент

А.С. Федотова<sup>3</sup>,  
студент

С.Ю. Краснова<sup>1</sup>,  
м.н.с. лаборатории медицинской  
биофизики университетской клиники

<sup>1</sup> Приволжский исследовательский  
медицинский университет, Нижний  
Новгород

<sup>2</sup> КубГМУ

<sup>3</sup> Нижегородская государственная  
сельскохозяйственная академия

## Изучение дегидратационной структуризации ротовой жидкости человека на твердой подложке

### ДЛЯ ЦИТИРОВАНИЯ:

*Мартусевич А.К., Ковалева Л.К., Козлова Л.М., Тужилкин А.Н., Федотова А.С., Краснова С.Ю.* Изучение дегидратационной структуризации ротовой жидкости человека на твердой подложке. — *Клиническая стоматология*. — 2020; 3 (95): 4–9.  
DOI: 10.37988/1811-153X\_2020\_3\_4

**Реферат. Цель работы** — уточнение возможностей биофизических методов в оценке характеристик дегидратационной структуризации ротовой жидкости (слюны) человека. **Материалы и методы.** Ротовую жидкость получали у 95 практически здоровых взрослых (возраст 24–27 лет). Изучали особенности собственной и иницированной различными соединениями (0,1%; 0,9% и 10% растворами хлорида натрия, 0,1 н раствором соляной кислоты и 0,01 н раствором гидроксида калия) структуризации слюны при дегидратации на твердой подложке (стекле) с применением специальной системы морфометрических параметров и спектрометрии. Для спектрометрии образцов использовали длины волн 300, 350 и 400 нм. Оценивали влияние pH и осмолярности, а также температурного фактора биологической жидкости на результат структуризации. **Результаты.** Установлены тезиокристаллоскопические и спектрометрические паттерны дегидратации образцов ротовой жидкости здоровых людей по новой системе оценочных критериев. Показано, что дегидратационная структуризация слюны — динамический процесс удаления жидкой части биосреды, детерминированный ее составом. При этом на особенности структуризации слюны оказывают существенное влияние факторы макро- и микроокружения, в том числе pH и осмолярность среды, температурный режим.

**Ключевые слова:** слюна, структуризация, дегидратация, биокристалломика

A.K. Martusevich<sup>1,3</sup>,  
Grand PhD in Biology, head of the Medical  
biophysics laboratory at the University  
hospital

L.K. Kovaleva<sup>2</sup>,  
PhD in Biology, assistant professor of the  
Histology and embryology department

L.M. Kozlova<sup>1</sup>,  
PhD candidate of the Medical biophysics  
laboratory at the University hospital

A.N. Tuzhilkin<sup>1,3</sup>,  
research lab technician of the Medical  
biophysics laboratory at the University  
hospital; student

A.S. Fedotova<sup>3</sup>,  
student

S.Yu. Krasnova<sup>1</sup>,  
junior researcher of the Medical biophysics  
laboratory at the University hospital

<sup>1</sup> Privolzhsky Research Medical University,  
Nizhny Novgorod, Russia

## Estimation of human saliva structurization at dehydration on the solid substrate

### FOR CITATION:

*Martusevich A.K., Kovaleva L.K., Kozlova L.M., Tuzhilkin A.N., Fedotova A.S., Krasnova S.Yu.* Estimation of human saliva structurization at dehydration on the solid substrate. — *Clinical Dentistry (Russia)*. — 2020; 3 (95): 4–9.  
DOI: 10.37988/1811-153X\_2020\_3\_4

**Abstract. The aim** of this work is specification of biophysical technologies in estimation of human saliva dehydration structurization. **Materials and methods.** We study saliva specimens by 95 healthy 24–27 years old adults. Specialties of own and initiated (by 0.1%, 0.9% and 10% solutions of sodium chloride; 0.1 N hydrochloric acid solution; 0.01 N potassium hydroxide solution) saliva structurization at dehydration on hard padding were estimated with system of morphometric parameters and spectrometry investigation. The range of estimated parameters of crystallography included: crystallizability, structure index, type of interaction of crystalline and amorphous structures, facies destruction degree, uniformity of crystal distribution, expression of cellular structure, edge zone and other facies zones. To describe teziographic facies we used: main teziographic coefficient, belts coefficient crystallinity, and the rest parameters are the same ones for crystalloscopy. We used 3 wave lengths (300, 350 and 400 nm) for spectrometry of dehydrated specimens. Role of saliva temperature, pH and osmolarity in biological fluid structurization was fixed. **Results.** Teziocrystalloscopic and spectrometric patterns of dehydration of samples of oral fluid of healthy humans was established according to a new system of evaluation criteria. It was stated, that saliva dehydration is dynamic process of its liquid component elimination, determined by its composition.



<sup>2</sup> Kuban State Medical University, Krasnodar, Russia

<sup>3</sup> Nizhny Novgorod State Agricultural Academy, Nizhny Novgorod, Russia

Micro- and macro-environment factors (temperature, pH, and osmolarity) affect on saliva dehydration results considerably.

**Key words:** saliva, structurization, dehydration, biocrystallomics

## ВВЕДЕНИЕ

Саливадиагностика — сравнительно новая область медицинской науки, базирующаяся на информативности использования ротовой жидкости в целях оценки состояния организма в целом и/или его отдельных органов и систем [1, 2]. Многими исследователями показано, что изучение содержания компонентов данной биосреды (гормонов, ферментов, метаболитов, ионов и т.д.), а также широкого спектра ее физико-химических свойств имеет большое теоретическое и практическое значение для различных направлений медицины (гастроэнтерологии, гепатологии, эндокринологии, неврологии, медицинской энзимологии и т.д.) [1–4].

В последнее время возрастает интерес научной общественности к ротовой жидкости как материалу для исследования его способности к специфической дегидратационной структуризации [1, 5–7]. В последние десятилетия ее изучение рассматривается в качестве интегрального теста, дающего обобщенную информацию о составе и свойствах данной биожидкости, а следовательно, о состоянии организма пациента [5–9]. В частности, показана высокая информативность изучения микрокристаллизации слюны в стоматологии [2, 8, 10, 11]. Наибольшее число работ, выполненных в данном направлении, касаются диагностики и лечения пациентов с кариесом [12, 13], в том числе мониторинга эффективности технологий коррекции [14]. Кроме того, с помощью технологий микрокристаллизации изучены особенности физико-химических свойств искусственной слюны [15].

С физико-химических позиций данный комплекс методов представляет собой исследование особенностей структурообразования сложного многокомпонентного раствора биологического происхождения при дегидратации на твердой подложке (чаще на предметном стекле или на кварце) [16, 17]. Важно, что имеющийся методический аппарат позволяет оценивать не только результат структуризации (фацию) [5–8], но и динамику данного процесса [9, 16]. Следует подчеркнуть, что подобному анализу сейчас подвергаются различные биологические среды (сыворотка и плазма крови, моча, желчь и др.) [8, 9]. Однако необходимо заметить, что большинство посвященных этому направлению работ базируются только на качественном анализе и визуальном сравнении высушенных образцов [6–8], тогда как количественные критерии оценки результатов дегидратации биологической жидкости, в том числе применение компьютерной обработки изображений фаций, и способы физико-химической верификации (в частности с применением рентгеноструктурного анализа

образцов) получаемых результатов используются лишь небольшим числом исследователей [5, 9].

Поэтому цель данной работы — уточнение возможностей биофизических методов в оценке характеристик дегидратационной структуризации ротовой жидкости (слюны) человека.

В задачи исследования входило:

- Оценить применимость визуметрического и спектрометрического анализа для изучения физико-химических свойств ротовой жидкости.
- Сформировать нормативы параметров кристаллоскопии и спектроскопии фаций ротовой жидкости у здоровых людей.
- Исследовать модуляцию кристаллизации ротовой жидкости в условиях изменения рН и осмолярности среды.

## МАТЕРИАЛЫ И МЕТОДЫ

Получали ротовую жидкость (РЖ) у 95 практически здоровых взрослых людей 24–27 лет без стоматологической патологии. Забор РЖ проводили в утренние часы (9–10 ч утра) в хорошо освещенном помещении. В течение 3 ч перед исследованием испытуемые не выполняли значительных физических нагрузок и не находились в состоянии психоэмоционального напряжения. Перед сбором биосреды обследуемые в течение 5 мин тщательно прополаскивали рот бидистиллированной водой в количестве 100 мл. Затем собирали 1 мл РЖ сплевыванием в чистые сухие пробирки [18].

Далее приготавливали микропрепараты по методу тезиокристаллоскопии, сочетающему исследование особенностей собственной дегидратационной структуризации РЖ (кристаллоскопия) и ее инициирующих свойств по отношению к одному базисному веществу (тезиграфия) [9, 19]. В качестве последнего в данной работе применялся 0,9% раствор хлорида натрия.

Также проводили оценку влияния различных факторов на характер структуризации слюны при ее высыхании, для чего применяли метод дифференциальной тезиграфии с использованием 5 базисных веществ (0,1%, 0,9% и 10% растворов хлорида натрия; 0,1 н раствора соляной кислоты и 0,01 н раствора гидроксида калия) [9, 19].

В спектр изученных параметров вошли:

- температура, в которой осуществлялась дегидратация;
- осмотичность среды — гипо-, изо- и гиперосмолярность;
- рН биосистемы (с предварительной рН-метрией биологической жидкости);

Оценку результатов собственной и инициированной структуризации РЖ теста осуществляли критериально, с использованием специализированной системы параметров [9, 19]. Она позволяет оценить способность биологической жидкости к структуризации (инициаторный потенциал — в отношении тизиграфии) биосубстрата, выраженность отдельных зон фации, степень деструкции структурных элементов, равномерность их распределения по текстуре образца и др. В спектр оценочных показателей кристаллоскопии входили:

- кристаллизуемость — плотность кристаллических элементов в микропрепарате;
- индекс структурности — параметр, характеризующий сложность формирующихся структур — от аморфных тел до высоковетвленных дендритов;
- тип взаимодействия кристаллических и аморфных структур;
- степень деструкции фации, указывающая на уровень разрушения элементов микропрепарата;
- равномерность распределения кристаллов;
- выраженность ячеистости, краевой зоны и других зон фации.

**Таблица 1. Критериальная характеристика собственной структуризации ротовой жидкости практически здоровых взрослых людей**

Параметр	Значение
Индекс структурности	2,31±0,24
Кристаллизуемость	2,16±0,18
Тип взаимодействия кристаллических и аморфных структур	Налипание
Степень деструкции фации	0,39±0,16
Равномерность распределения	4,05±0,36
Выраженность ячеистости	1,27±0,14
Выраженность краевой зоны	2,17±0,31
Четкость отдельных зон фации	1,78±0,24
Отчетливость текстуры образца	2,17±0,18

**Таблица 2. Тизиграфический паттерн ротовой жидкости практически здоровых взрослых людей**

Параметр	Значение
Основной тизиграфический коэффициент	1,87±0,21
Коэффициент поясности	2,24±0,28
Кристалличность	2,16±0,30
Степень деструкции фации	0,64±0,19
Равномерность распределения элементов в препарате	3,96±0,41
Выраженность ячеистости	1,58±0,24
Выраженность краевой зоны	2,20±0,25
Четкость отдельных зон фации	1,86±0,21
Отчетливость текстуры образца	2,09±0,17

Примечание: базисное вещество — 0,9% раствор хлорида натрия.

Для описания тизиграфических фаций использовали основной тизиграфический коэффициент (соотношение кристаллических элементов в образце-сокристаллизате РЖ и базисного вещества к фации только базисного вещества), коэффициент поясности (соотношение наибольшего и наименьшего поясов кристаллизации), кристалличность (аналогична кристаллизуемости), остальные параметры аналогичны применяемым для кристаллоскопии.

Данные визуальной морфометрии микропрепаратов высушенной РЖ дополнялись спектрометрическим исследованием фаций, выполняемым на микроспектрофотометре PowerWave XS (США) при длинах волн 300, 350 и 400 нм [9]. Для нивелирования влияния характеристик стекла на результаты спектрометрического исследования высушенных образцов РЖ введена поправка на оптическую плотность самого материала (для собственной структуризации биологической жидкости) или контрольного образца базисного вещества, нанесенного на то же стекло (для тизиграфического теста).

## РЕЗУЛЬТАТЫ И ОБСУЖДЕНИЕ

Анализ массива данных, полученных при визуальной морфометрии фаций, а также их спектрометрического исследования позволил установить количественные тизокристаллоскопические паттерны дегидратации образцов РЖ по новой системе оценочных критериев.

В соответствии с этим алгоритмом последовательно изучали характеристики собственной структуризации высушенного микропрепарата биосреды (табл. 1). Так, основным параметром, указывающим на количественную составляющую процесса, является кристаллизуемость, трактуемая нами как средняя плотность структурных образований в расчете на одно поле зрения. В норме уровень рассматриваемого показателя обнаруживается на высоком уровне, так как РЖ является биосубстратом с высокой активностью структурообразования [4, 5–8].

Интегральным отображением качественных особенностей собственного структурообразования РЖ, с наших позиций, является степень деструкции фации [12]. Отражая органоминеральный баланс биосреды, он обратно пропорционален степени нормализации последнего, в связи с чем у практически здоровых взрослых добровольцев уровень данного параметра выявлен на низких цифрах, приближающихся к нулю. Остальные оценочные показатели уточняют характеристику структурообразования РЖ при ее дегидратации. Среди них важно выделить критерий «выраженность краевой зоны», связанный с содержанием белка в изучаемой биосреде [8, 9].

Изучение иницииatorного потенциала РЖ практически здоровых людей позволило установить его умеренную выраженность по количественному параметру — основному тизиграфическому коэффициенту (табл. 2). На это указывает повышенная в 1,87 раза ( $p < 0,01$ ) плотность структур в образце, представляющем собой смесь

1:1 РЖ и базисного вещества по сравнению с контрольным образцом базисного соединения. Баланс «органические / минеральные вещества» в биосубстрате практически здоровых лиц был умеренно смещен в сторону компонентов органического строения, на что указывает значение коэффициента поясности, рассчитываемого как отношение диаметров максимального и минимального поясов кристаллизации [9, 19]. В пользу оптимальности рассматриваемого баланса также свидетельствует достаточно низкая степень деструкции фаций слюны у обследуемых взрослых людей.

Второй этап анализа кристаллоскопических и тизиграфических фаций — их спектрометрическое исследование (табл. 3). При изучении оптической плотности образцов на длинах волн 300 и 350 нм обнаружены статистически значимые различия для фаций РЖ, полученных при собственной и инициированной структуризации биологической жидкости ( $p < 0,05$ ). Исследование уровня оптической плотности препаратов в близком к видимому диапазону спектра (400 нм) позволило обнаружить его приближение к нулю в отношении как собственной, так и инициированной структуризации слюны и нивелирование различий между ними ( $p > 0,05$ ).

В целом, полученные на достаточном материале количественные сведения о собственной кристаллогенной и иницирующей способности РЖ у практически здоровых взрослых людей можно использовать как референтные интервалы для широкого круга задач саливадиагностики [1, 5].

В целях изучения влияния различных факторов на результат структурообразования высушиваемого образца биологического субстрата проведено исследование осмотичности и рН среды на примере фаций, приготовленных по методике дифференциальной тизиграфии с применением 5 базисных веществ: 0,1%; 0,9% и 10% растворов хлорида натрия, 0,1 н раствора соляной кислоты и 0,01 н раствора гидроксида калия [19]. В качестве наиболее значимо оцениваемых показателей микропрепарата были взяты основной тизиграфический коэффициент Q, отражающий инициаторный потенциал биоматериала, и коэффициент поясности P, указывающий на гетерогенность состава жидкости.

С помощью многофакторного дисперсионного анализа установлено, что оба рассматриваемых фактора: осмотичность и рН, — оказывают влияние на изучаемые параметры тизиграфии. Для основного тизиграфического коэффициента и коэффициента поясности уровень достоверности по сочетанию факторов

**Таблица 3. Оптическая плотность высушенных образцов ротовой жидкости практически здоровых взрослых**

Длина волны, нм	Кристаллоскопическая фация	Тизиграфическая фация
300	0,595±0,102	0,381±0,054*
350	0,084±0,014	0,117±0,012*
400	0,049±0,011	0,048±0,009

Примечание. Базисное вещество в тизиграфическом тесте — 0,9% раствор хлорида натрия; \* — статистическая значимость различий оптической плотности фаций  $p < 0,05$ .

составил  $p = 0,023$  и  $p = 0,048$  соответственно. Параллельно был проведен морфометрический анализ тизиграфических фаций с расчетом вышеописанных показателей (табл. 4 и 5). Эти сведения дополняют и подтверждают результаты дисперсионного анализа. Так, нарастание осмоляльности биосреды сопровождается повышением инициаторной способности биосубстрата (по основному тизиграфическому коэффициенту) и равномерности распределения элементов фации. Минимальный уровень фрагментированности образца по выраженности ячеистости отмечается только при оптимальной осмоляльности среды, тогда как любые сдвиги этого показателя усиливают нарушения целостности фации, что визуализируется по уровню изучаемого параметра ( $p < 0,05$ ).

**Таблица 4. Влияние осмоляльности среды на дегидратационную структуризацию слюны практически здорового человека**

Параметр	Осмотичность среды		
	гипотонический раствор	изотонический раствор	гипертонический раствор
Основной тизиграфический коэффициент	1,72±0,21*	2,12±0,23	2,67±0,24*
Коэффициент поясности	1,80±0,12	1,86±0,20	1,92±0,19
Равномерность распределения элементов фации	1,76±0,16*	2,50±0,18	2,81±0,24*
Выраженность ячеистости	2,47±0,22*	1,75±0,16	2,55±0,21*
Степень деструкции фации	2,28±0,19	2,09±0,17	1,34±0,11*
Выраженность краевой зоны	2,09±0,20	2,06±0,18	2,13±0,23

\* — различия статистически достоверны ( $p < 0,05$ ) в сравнении с изотоническим раствором.

**Таблица 5. Уровень тизиграфических показателей слюны практически здоровых лиц в зависимости от рН среды**

Параметр	Кислая (рН=3,2—3,6)	Нейтральная (рН=6,9—7,2)	Щелочная (рН=8,4—8,8)
Основной тизиграфический коэффициент	1,73±0,16*	2,22±0,24	3,15±0,28*
Коэффициент поясности	1,84±0,19	1,86±0,17	2,26±0,20*
Равномерность распределения элементов фации	1,94±0,15*	2,50±0,19	3,09±0,22*
Выраженность ячеистости	2,19±0,14	2,31±0,16	2,44±0,21
Степень деструкции фации	1,84±0,16	1,91±0,20	1,78±0,15
Выраженность краевой зоны	1,44±0,13*	2,06±0,18	1,22±0,10*

\* — различия статистически достоверны ( $p < 0,05$ ) в сравнении с изотоническим раствором.



Эти тенденции находят подтверждение и в отношении действия кислотности среды. В частности, повышение рН обуславливает достоверный рост ( $p < 0,05$ ) инициаторного потенциала слюны и равномерности распределения структур. В связи с тем, что рН оказывает влияние на состояние белкового компонента слюны, отклонение от нейтрального уровня вызывает сокращение диаметра краевой зоны ( $p < 0,05$ ).

Кроме того, мы исследовали вариации тизиграфической фазы с учетом температурного режима кристаллизации. Обнаружено, что достоверные различия ( $p < 0,01$ ) имеют место только между образцами, высушенными нагреванием (до 60–65°C) и охлаждением (до 0–4°C), тогда как между дегидратацией при обычных условиях (20–25°C) и в потоке теплого (40–45°C) воздуха достоверных различий не найдено.

На основании вышеприведенных данных можно заключить, что имеют место существенные вариации проявления инициаторной способности слюны практически здоровых людей в зависимости от микроокружения формирующихся дегидратационных структур. Этот факт дает возможность провести мультипараметрический анализ инициаторного потенциала биожидкости путем использования в качестве базисного вещества для

тезиграфического теста нескольких соединений, моделирующих различное микроокружение для биосреды.

## ВЫВОДЫ

1. Дегидратационная структуризация слюны — динамический процесс удаления жидкой части биосреды, детерминированный ее составом и особенностями микро- и макроокружения для формирующихся органо-минеральных агрегатов.
2. Оценка дегидратационной структуризации ротовой жидкости в целях медицинской диагностики может быть проведена с применением визуальной морфометрии и спектрометрии высушенных образцов данной биологической среды.
3. На особенности структуризации слюны оказывают существенное влияние факторы макро- и микроокружения, в том числе рН, осмоляльность среды и температурный режим.
4. Количественное изучение характеристик структурообразования слюны при высыхании на твердой подложке (предметном стекле) имеет широкие исследовательские и клинико-диагностические перспективы в дисциплинах медико-биологического профиля.

## ЛИТЕРАТУРА / REFERENCES:

1. **Коротко Г.Ф.** Секретция слюнных желез и элементы саливадиагностики. — М.: Академия Естествознания, 2006. — С. 4—10.

[Kortko G.F. Secretion of salivary glands and salivadiagnostics elements. — Moscow: Academy of Natural History, 2006. — P. 4—10 (In Russ.).] eLIBRARY ID: 19426524

2. **Барер Г.М., Денисов А.Б.** Кристаллографический метод изучения слюны. — М.: ВУНМЦ Росздрава, 2008. — С. 15—26. [Barer G.M., Denisov A.B. Crystallographic method of saliva study. — Moscow, 2008. — P. 15—26 (In Russ.).] eLIBRARY ID: 19497515

3. **Артишевский А.А., Гаифуллина В., Мальковец О.Г.** Кристаллизация агрегатов слюны в разные фазы овариально-менструального цикла. — *Современная стоматология (Беларусь)*. — 2006; 4: 74—7

[Artishevsky A.A., Gaifullina V., Malkovets O.G. Crystallization of saliva aggregates in different phases of ovarian menstrual cycle. — *Sovremennaya stomatologiya (Belarus)*. — 2006; 4: 74—7 (In Russ.).]

4. **Гаврилова О.А.** Количественная характеристика физико-химических свойств ротовой жидкости у дошкольников. — *Стоматология*. — 2004; 2: 54—6

[Gavrilova O.A. Quantitative characteristics of physical and chemical properties of oral fluid in preschool children. — *Stomatology*. — 2004; 83 (2): 54—6 (In Russ.).]

5. **Denisov A.B., Pushkar' D.Y., Denisov S.A.** Use of saliva crystallogenic properties for early diagnostics of prostate cancer. — *Bull Exp Biol Med*. — 2006; 142 (2): 242—5. PMID: 17369950

6. **Антропова И.П., Габинский Я.Л.** Кристаллизация биожидкости в закрытой ячейке на примере слюны. — *Клиническая лабораторная диагностика*. — 1997; 8: 36—8

[Antropova I.P., Gabinsky Ya.L. Crystallization of biological fluid in close cell on saliva example. — *Russian Clinical Laboratory Diagnostics Journal*. — 1997; 8: 36—8 (In Russ.).]

7. **Шабалин В.Н., Разумова С.Н., Уварова Д.С.** Возрастная динамика содержания химических элементов в ротовой жидкости. — *Российский стоматологический журнал*. — 2014; 2: 41—3.

[Shabalin V.N., Rasumova S.N., Uvarova D.S. Age dynamics of oral liquid chemical elements composition. — *Russian stomatology journal*. — 2014; 2: 41—3 (In Russ.).] eLIBRARY ID: 21581429

8. **Шабалин В.Н., Шатохина С.Н.** Морфология биологических жидкостей человека. — М.: Хризостом, 2001. — С. 58—120.

[Shabalin V.N., Shatokhina S.N. Morphology of human biological fluids. — Moscow: Chryzostom, 2001. — P. 58—120 (In Russ.).]

9. **Воробьев А.В., Мартусевич А.К., Перетягин С.П.** Кристаллогенез биологических жидкостей и субстратов в оценке состояния организма. — Нижний Новгород: НИИТО Росмедтехнологий, 2008. — С. 4—17

[Vorobyov A.V., Martusevich A.K., Peretyagin S.P. Crystallogenesis of biological fluids and substrates in the assessment of the state of the body. — Nizhny Novgorod, 2008. — P. 4—17 (In Russ.).]

10. **Денисов А.Б.** Микрокристаллизация слюны: новые методические подходы. — *Стоматология*. — 2007; 86 (5): 20—3

[Denisov A.B. Saliva microcrystallization: new methodical approaches. — *Stomatology*. — 2007; 86 (5): 20—3 (In Russ.).] eLIBRARY ID: 9916189

11. **Иорданишвили А.К.** Ротовая жидкость взрослого человека: возрастные особенности физико-химических свойств и микрокристаллизации. — *Успехи геронтологии*. — 2019; 32 (3): 477—82

[Jordanishvili A.K. Oral liquid adult: age peculiarities of the physicochemical properties and micro crystallization. — *Adv Gerontol*. — 2019; 32 (3): 477—82 (In Russ.).] eLIBRARY ID: 38782041

12. **Рединова Т.Л.** Микрокристаллизация слюны у детей с учетом употребления углеводов и проведения мероприятий по профилактике кариеса. — *Стоматология*. — 1989; 68 (4): 62—3



[Redinova T.L. Microcrystallization of the saliva in children following carbohydrate intake and the performance of caries prophylactic measures. — *Stomatologija (Mosk)*. — 1989; 68 (4): 62—3 (In Russ.).]

**13. Pancu G., Lăcătușu S., Căruntu I.D., Iovan G., Ghiorghie A.** [Evaluation of caries activity using the micro-crystallization saliva index (IMK)]. — *Rev Med Chir Soc Med Nat Iasi*. — 2006; 110 (1): 206—11 (In Romanian). PMID: 19292107

**14. Kovalenko V.V., Tkachenko I.M., Nazarenko Z.Y., Brailko N.M., Romanova J.G., Sheshukova O.V., Vodorig Y.V.** The study of oral fluid dynamic parameters on the background of pathological and physiological dental abrasion. — *Wiad Lek*. — 2019; 72 (7): 1315—9. PMID: 31398162

**15. Iijima M., Hashimoto M., Kohda N., Nakagaki S., Murguruma T., Endo K., Mizoguchi I.** Crystal growth on bioactive glass sputter-coated alumina in artificial saliva. — *Dent Mater J*. — 2013; 32 (5): 775—80. PMID: 24088833

**16. Дерябина Н.И., Залеский М.Г.** Содержание белковых компонентов в капле сыворотки крови при ее высыхании. — *Вестник новых медицинских технологий*. — 2005; 12 (1): 85—7

[Deryabina N.I., Zalessky M.G. the Content of protein components in a drop of blood serum when it dries. — *Journal of new medical technologies*. — 2005; 12 (1): 85—7 (In Russ.).]

**17. Яхно Т.А., Яхно В.Г., Санин А.Г., Санина О.А., Пелюшенко А.С.** Белок и соль: пространственно-временные события в высыхающей капле. — *Журнал технической физики*. — 2004; 74 (8): 100—8

[Yakhno T.A., Yakhno V.G., Sanin A.G., Sanina O.A., Pelyushenko A.S. Protein and salt: spatiotemporal dynamics of events in a drying drop. — *Technical Physics. The Russian Journal of Applied Physics*. — 2004; 74 (8): 100—8 (In Russ.).]

eLIBRARY ID: 20336685

**18. Колодкина Е.В., Камакин Н.Ф.** Методика определения протеолитической активности биологических субстратов при различных значениях pH. — *Клиническая лабораторная диагностика*. — 2008; (7): 16—8

[Kolodkina E.V., Kamakin N.F. A procedure for determining the proteolytic activity of biological substrates at various pH values. — *Klin Lab Diagn*. — 2008; (7): 16—7 (In Russ.).]

eLIBRARY ID: 11571222

**19. Martusevich A.K., Kamakin N.F.** Crystallography of biological fluid as a method for evaluating its physicochemical characteristics. — *Bull Exp Biol Med*. — 2007; 143 (3): 385—8.

PMID: 18225770

DOI: 10.37988/1811-153X\_2020\_3\_10

Н.И. Крихели,  
д.м.н., профессор, зав. кафедрой  
клинической стоматологии

Б.В. Юхананова,  
врач-стоматолог, ассистент кафедры  
клинической стоматологии

МГМСУ им. А.И. Евдокимова

## Сравнение методов инфильтрации и микроабразии в лечении кариеса эмали

**Реферат.** В исследовании сравнивали эффективность и устойчивость лечебного эффекта инфильтрации и микроабразии у пациентов с кариесом эмали. **Материалы и методы.** В исследование включено 80 пациентов с кариесом в стадии белого или пигментированного пятна вестибулярной поверхности фронтальных зубов. 40 пациентам выполнена микроабразия, 40 — инфильтрация. Пациентам оценивали исходно, после профессиональной гигиены, после процедуры и через 1 год интенсивность кариеса зубов по индексу эффективности гигиены полости рта (PHP), пародонтальному индексу кровоточивости десневой борозды (SBI), коммунальному пародонтальному индексу (CPI) и уровню гиперестезии. **Результаты.** Эффект оценивали в подгруппах по 20 человек: 1) с высокой кариесрезистентностью и отсутствием повышенной чувствительности зубов; 2) с высокой и средней кариесрезистентностью и повышенной чувствительностью зубов. После микроабразии наибольшие изменения по гиперестезии наблюдались у пациентов с повышенной чувствительностью зубов ( $p < 0,0001$  по сравнению с исходным уровнем и группой инфильтрации). Наблюдалось улучшение показателей PHP и CPI после микроабразии и инфильтрации. Через год рецидивы кариеса зарегистрированы у 5 (12,5%) человек в группе микроабразии, а в группе инфильтрации — у 28 (70%) человек ( $p < 0,0001$ ). **Выводы.** При лечении начального кариеса следует учитывать резистентность эмали и чувствительность зубов. Пациентам с высокой резистентностью эмали и отсутствием гиперестезии дентина целесообразно проводить микроабразию эмали с последующей реминерализующей терапией. При средней резистентности эмали и гиперестезией дентина рекомендуется комбинированный метод: инфильтрация с реминерализующей терапией, затем — микроабразия эмали.

**Ключевые слова:** микроабразия, инфильтрация эмали, начальный кариес

### ДЛЯ ЦИТИРОВАНИЯ:

Крихели Н.И., Юхананова Б.В. Сравнение методов инфильтрации и микроабразии в лечении кариеса эмали. — *Клиническая стоматология*. — 2020; 3 (95): 10—3.  
DOI: 10.37988/1811-153X\_2020\_3\_10

N.I. Krikheli,  
Grand PhD in Medical sciences, professor and  
head of the Clinical dentistry department

B.V. Yukhananova,  
dentist, assistant of the Clinical dentistry  
department

Moscow State University of Medicine and Dentistry, Russia

## Comparison of resin infiltration and microabrasion in the treatment of enamel caries

**Abstract.** The study compared the efficacy and stability of resin infiltration and microabrasion therapeutic effect in patients with enamel caries. **Materials and methods.** The study included 80 patients with caries in white or pigmented spot stage on the vestibular surface of the anterior teeth. 40 patients underwent microabrasion, 40 — resin infiltration. Patients were evaluated initially, after oral hygiene, after the procedure, and 1 year later, the intensity of dental caries according to the patient hygiene performance index (PHP), gingival sulcus bleeding index (SBI), community periodontal index (CPI) and hyperesthesia level. **Results.** In both groups the effect was evaluated in 2 subgroups: 1) with high caries resistance and non-increased tooth sensitivity; 2) with high and medium caries resistance and increased tooth sensitivity. After microabrasion, the greatest changes were observed for hyperesthesia in patients with increased tooth sensitivity ( $p < 0.0001$  compared with the baseline and the infiltration group). PHP and CPI measures improved significantly in both microabrasion and infiltration groups. After the procedure microabrasion effectiveness was 75%, caries infiltration — 50%. After a year, relapse was recorded in 5 (12.5%) patients in the microabrasion group and in 28 (70%) people in the infiltration group ( $p < 0.0001$ ). **Conclusions.** Enamel resistance and tooth sensitivity should be considered while choosing treatment method for enamel caries. For patients with high enamel resistance and lack of dentin hyperesthesia, microabrasion is appropriate followed by remineralizing therapy. For teeth with moderate enamel resistance and dentin hyperesthesia, the combined method is recommended: resin infiltration with remineralizing therapy, followed by enamel microabrasion.

**Key words:** microabrasion, enamel infiltration, initial caries

### FOR CITATION:

Krikheli N.I., Yukhananova B.V. Comparison of resin infiltration and microabrasion in the treatment of enamel caries. — *Clinical Dentistry (Russia)*. — 2020; 3 (95): 10—3.  
DOI: 10.37988/1811-153X\_2020\_3\_10

## ВВЕДЕНИЕ

Принципы малоинвазивной стоматологии диктуют необходимость разработки новых подходов к лечению начального кариеса. Традиционные методы реминерализации, долгое время игравшие ведущую роль в восстановлении ранних поражений эмали, требуют длительного курса лечения, не всегда приводят к желаемому эстетическому результату, а очаги деминерализации со временем легко рецидивируют [1, 2].

В последние годы все большее распространение получают микроинвазивные методы лечения, такие как кариес-инфильтрация и микроабразия [3]. Преимущества метода кариес-инфильтрации заключаются в атравматичности, относительной скорости (после установки коффердама лечение одной области занимает всего 15 минут), полном сохранении формы зуба. Восстановление цвета и блеска зубов может сохраняться до 3 лет, а частота рецидива или прогрессирования кариеса составляет 2–4% [4]. Кариес-инфильтрация продемонстрировала свою эффективность в лечении начального кариеса относительно плацебо и некоторых видов реминерализующей терапии, однако сравнительные исследования немногочисленны и по большей части проведены в лабораторных условиях. По мнению некоторых авторов, инфильтрация начального кариеса в стадии пигментированного пятна не дает гарантии стабилизации кариозного процесса [5].

Микроабразия также используется для микроинвазивного лечения начального кариеса в последние десятилетия [6]. Поражение при этом должно иметь твердую текстуру и ограничиваться поверхностным слоем эмали. Среди преимуществ метода отмечаются не только безопасность, отсутствие побочных эффектов и минимальная травматичность, но и снижение бактериальной колонизации поверхности эмали, а также длительный и стабильный эстетический эффект [7]. Однако публикации, посвященные оценке эффективности микроабразии в лечении начального кариеса, преимущественно описывают отдельные случаи или серии наблюдений. Исследования по сравнению эффективности методов микроабразии и кариес-инфильтрации в лечении кариеса на стадии белого пятна в литературе отсутствуют.

Цель настоящего исследования — сравнительная оценка клинической эффективности и устойчивости лечебного эффекта кариес-инфильтрации и микроабразии у пациентов с кариесом эмали.

## МАТЕРИАЛЫ И МЕТОДЫ

В исследование было включено 80 пациентов в возрасте 18–35 лет, у которых был диагностирован кариес в стадии белого или пигментированного пятна. Очаги деминерализации располагались на вестибулярной поверхности I–V зубов верхней или нижней челюсти. Диагностику поражения проводили традиционными методами (осмотр и зондирование). Из исследования исключали пациентов, имевшие кариозные полости,

эрозию, гипоплазию и другие поражения твердых тканей зубов некариозного происхождения. Для лечения начального кариеса 40 пациентам была выполнена микроабразия, 40 — инфильтрация. До начала процедуры пациентам обеих групп проводили профессиональную гигиену, после окончания назначали комплекс профилактических средств.

Микроабразию эмали зубов выполняли с помощью набора Opalustre (Ultradent, США), она включала: 1) установку ретрактора для щек, наложение коффердама; 2) нанесение на зубы абразивного препарата Opalustre; 3) удаление пораженной эмали с помощью геля Opalustre и резиновых колпачков со щеточками; 4) полирование поверхности эмали препаратом Opalustre и специальными резиновыми колпачками; 5) удаление абразивной смеси водой.

Лечение методом кариес-инфильтрации проводили с использованием материала Ison (DMG, Германия). Процедуру начинали с изоляции поля коффердамом, после чего проводили травление эмали раствором Ison-Etch в течение 2 минут. Протравленный участок промывали водой, обрабатывали раствором Ison Dry в течение 30 секунд, высушивали и наносили инфильтрант на 3 минуты с последующей фотополимеризацией. Затем наносили второй слой инфильтранта и обрабатывали тем же способом. На завершающем этапе проводили полировку обработанной поверхности зуба.

В обеих группах была проведена оценка показателей стоматологического статуса исходно, после профессиональной гигиены, после процедуры и через 1 год:

- интенсивность кариеса зубов по индексу КПУ(3);
- индекс эффективности гигиены полости рта (PHR);
- пародонтальный индекс кровоточивости десневой борозды (SBI);
- коммунальный пародонтальный индекс (CPI);
- уровень гиперестезии дентина (ГИ) в баллах;
- число рецидивов.

Протокол исследования одобрен межвузовским комитетом по этике при Ассоциации медицинских и фармацевтических вузов (протокол № 10-11).

Для оценки достоверности различий между группами использовали парный двусторонний *t*-критерий Стьюдента. Различия считали статистически достоверными при  $p < 0,05$  и высоко достоверными при  $p < 0,0001$ .

## РЕЗУЛЬТАТЫ

Для сравнительного анализа результатов двух методов лечения начального кариеса каждую группу разделили на 2 подгруппы по 20 человек:

- 1) с высокой кариесрезистентностью и отсутствием повышенной чувствительности зубов (суммарное значение КПУ(3) и ГИ не более 4 баллов);
- 2) с высокой и средней кариесрезистентностью и повышенной чувствительности зубов (суммарное значение КПУ(3) и ГИ более 4 баллов).

Сравнение проводили как в динамике, так и между группами.

Значение индекса КПУ(3) достоверно не различалось во всех четырех подгруппах и осталось неизменным в течение всего исследования.

У пациентов с высокой кариесрезистентностью и отсутствием повышенной чувствительности зубов после

**Таблица 1. Сравнение эффектов микроабразии эмали у пациентов с высокой кариесрезистентностью и отсутствием повышенной чувствительности зубов**

Показатель	Первичный осмотр	После проф. гигиены	После процедуры	Через 1 год
RHR	1,88±0,20	0,44±0,10*	0,44±0,10*	0,69±0,13*†
SBI	1,20±0,62	1,10±0,72	0,50±0,51*†	0,80±0,41 $p_1=0,02$ $p_3=0,048$
CPI	1,70±0,47	0,70±0,47*	0,30±0,22*	0,40±0,50*
ГИ	0,57±0,24	0,67±0,29	0,84±0,29*	0,66±0,28

Примечание. Здесь и в табл. 2–4 различия статистически достоверны ( $p<0,0001$ ) по сравнению: \* – с первичными показателями, † – с показателями в предыдущей колонке.

**Таблица 2. Сравнение эффектов кариес-инфильтрации у пациентов с высокой кариесрезистентностью и отсутствием повышенной чувствительности зубов**

Показатель	Первичный осмотр	После проф. гигиены	После процедуры	Через 1 год
RHR	1,76±0,10	0,27±0,05*	0,27±0,05*	0,67±0,19*
SBI	0,60±0,50	0,60±0,50	0,10±0,30*†	0,60±0,50†
CPI	1,10±0,55	0,50±0,51 $p_{\text{первичн.}}=0,001$	0,20±0,10*	0,40±0,31 $p_{\text{первичн.}}=0,001$
ГИ	0,51±0,17	0,51±0,17	0,51±0,17	0,51±0,17

**Таблица 3. Сравнение эффектов микроабразии эмали у пациентов с высокой и средней кариесрезистентностью и повышенной чувствительностью зубов**

Показатель	Первичный осмотр	После проф. гигиены	После процедуры	Через 1 год
RHR	1,94±0,07	0,28±0,08*	0,28±0,08*	0,66±0,17*†
SBI	2,30±0,66	2,00±0,79	1,30±0,66*	1,00±0,46*
CPI	0,40±0,50	0,11±0,09 $p_{\text{первичн.}}<0,001$	0,09±0,05*	0,10±0,05*
ГИ	0,81±0,37	0,86±0,40	2,26±0,32*	1,32±0,31*†

**Таблица 4. Сравнение эффектов кариес-инфильтрации у пациентов с высокой и средней кариесрезистентностью и повышенной чувствительностью зубов**

Показатель	Первичный осмотр	После проф. гигиены	После процедуры	Через 1 год
RHR	1,96±0,05	0,35±0,05*	0,35±0,05*	0,98±0,22*
SBI	1,60±0,50	1,50±0,69	0,80±0,41 $p_{\text{первичн.}}=0,0005$	0,80±0,41 $p_{\text{первичн.}}=0,0005$
CPI	1,00±0,46	0,70±0,66	0,40±0,50 $p_{\text{первичн.}}=0,0003$	0,40±0,50 $p_{\text{первичн.}}=0,0003$
ГИ	0,81±0,25	0,81±0,25	0,81±0,25	0,81±0,25

процедур инфильтрации и микроабразии эмали наблюдалось достоверное улучшение RHR и CPI, сохранившееся в течение года (табл. 1 и 2). Значение SBI достоверно улучшилось в группе инфильтрации. Показатель ГИ оставался неизменным на протяжении всего исследования в группе инфильтрации, после микроабразии эмали он вырос на 47%, но через год практически вернулся к исходному уровню (см. рисунок).

У пациентов с высокой и средней кариесрезистентностью и повышенной чувствительностью зубов значения RHR и CPI достоверно улучшились после проведения процедуры инфильтрации и микроабразии эмали с незначительным ухудшением через год, оставаясь достоверно лучше исходного состояния (табл. 3 и 4). SBI стабильно снижался на протяжении всего наблюдения.

У пациентов с повышенной чувствительностью зубов наблюдалось резкое повышение ГИ сразу после микроабразии, через год уровень ГИ снизился почти вдвое, но остался достоверно выше исходного. У пациентов с высокой кариесрезистентностью и отсутствием чувствительности зубов после микроабразии ГИ возросла примерно на 25%, вернувшись почти к исходному уровню через год. В группе инфильтрации эмали уровень ГИ оставался неизменным на протяжении всего исследования в обеих подгруппах (см. рисунок).

Количество рецидивов кариеса через 1 год после процедуры в группе микроабразии было достоверно ниже: рецидивы зарегистрированы у 5 (12,5%) человек против 28 (70%) в группе инфильтрации эмали ( $p<0,0001$ ).

## ОБСУЖДЕНИЕ

В ходе исследования выявлено, что кариес эмали зубов является частой стоматологической патологией, в том числе у лиц молодого возраста, и может быть вызван неудовлетворительным состоянием гигиены полости рта, пищевой и никотиновой пигментацией, а также системными причинами. При этом примерно в 40% случаев изменение цвета сопровождается деминерализацией твердых тканей зубов. Метод микроабразии эмали по схеме, предложенной Н.И. Крихели, продемонстрировал безопасность и минимизацию побочных эффектов; он является наиболее неинвазивной методикой при лечении кариеса эмали с достижением наилучших результатов.

К отрицательной стороне метода микроабразии относится повышение чувствительности зубов. В подгруппе без повышенной чувствительности зубов непосредственно после проведения процедуры ГИ был увеличен на 47%, но через год с момента проведения микроабразии он уменьшился на 21%. В подгруппе с повышенной чувствительностью зубов наблюдался рецидив, о чем свидетельствует повышение ГИ в 2,8 раза после микроабразии эмали. Через год ГИ уменьшилась на 41,6%, оставшись выше первоначальных показателей на 63%.

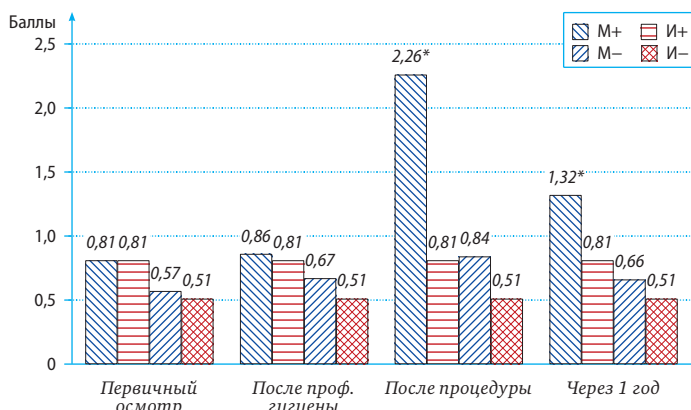


Исходя из полученных данных методику микроабразии эмали можно расценивать как наиболее эффективный метод при лечении кариеса эмали у пациентов с отсутствием повышенной чувствительности зубов.

Кариес-инфильтрацию относят к микроинвазивным методам лечения, так как при ее проведении удаляется слой эмали на глубину около 40 мкм [8]. Преимущества метода инфильтрации заключаются в атравматичности, относительной скорости, полном сохранении формы зуба. Сведения об отдаленных результатах применения метода кариес-инфильтрации говорят о том, что восстановление цвета и блеска зубов может сохраняться до 3 лет, а частота рецидива или прогрессирования кариеса составляет 2–4% [4]. После процедуры кариес-инфильтрации поверхность белых кариозных пятен характеризовалась блестящим и гладким видом, в области пигментированных пятен наблюдалось значительное осветление или исчезновение пигментации.

Через год рецидив кариеса в группе микроабразии наблюдался почти в 6 раз реже, чем в группе инфильтрации. Таким образом, метод инфильтрации можно отнести к паллиативной методике лечения кариеса эмали, при которой происходит маскировка и замедление процесса, а не его радикальное устранение.

Лечение начального кариеса методом инфильтрации позволяет стабилизировать кариозный процесс на стадии белого и пигментированного пятна. Отверждаемый в деминерализованном каркасе эмали композит укрепляет структуру поврежденной эмали и обеспечивает эстетический эффект лечения, особенно значимый для лечения фронтальных зубов. Этот эффект сохраняется как минимум 12 месяцев. Состояние гигиены полости рта по индексу РНР у пациентов с кариесом эмали до и после микроабразии и кариес-инфильтрации оценивалось как удовлетворительное и хорошее.



Уровень гиперестезии дентина после микроабразии (М) и инфильтрации (И) в подгруппах с повышенной чувствительностью зубов (+) и без таковой (–) в баллах; \* —  $p < 0,0001$  по сравнению с исходным значением

## ВЫВОДЫ

Методы микроабразии и кариес-инфильтрации эмали не оказали отрицательного влияния на клиническое состояние тканей пародонта *in vivo*. При проведении микроабразии и инфильтрации эмали важно выбрать метод лечения в зависимости от резистентности эмали и чувствительности зубов. Пациентам с высокой резистентностью эмали и отсутствием гиперестезии дентина рекомендуется лечение кариеса эмали методом микроабразии эмали с последующей реминерализующей терапией на основе кальцийсодержащих средств. Пациентам со средней резистентностью эмали и гиперестезией дентина рекомендуется комбинированный метод лечения: сначала инфильтрация эмали с последующей реминерализующей терапией на основе кальцийсодержащих средств, затем — микроабразия эмали.

## ЛИТЕРАТУРА / REFERENCES:

1. **Berczyński P., Gmerek A., Buczkowska-Radlińska J.** Remineralizing methods in early caries lesions — review of the literature. — *Pomeranian J Life Sci.* — 2015; 61 (1): 68–72 [In Polish]. PMID: 27116859
2. **Philip N.** State of the art enamel remineralization systems: the next frontier in caries management. — *Caries Res.* — 2019; 53 (3): 284–95. PMID: 30296788
3. **Gençer M.D.G., Kirzioğlu Z.** A comparison of the effectiveness of resin infiltration and microabrasion treatments applied to developmental enamel defects in color masking. — *Dent Mater J.* — 2019; 38 (2): 295–302. PMID: 30713284
4. **Meyer-Lueckel H., Balbach A., Schikowsky C., Bitter K., Paris S.** Pragmatic RCT on the efficacy of proximal caries infiltration. — *J Dent Res.* — 2016; 95 (5): 531–6. PMID: 26826108
5. **Фатмаль Р.К., Мелехов С.В.** Оценка эффективности метода инфильтрации в лечении различных форм кариеса эмали зубов. — *Кубанский научный медицинский вестник.* — 2015; 6: 117–22 [Fattal R.K., Melekhov S.V. Evaluation procedures infiltration in the treatment of various forms of dental enamel caries. — *Kuban*

*Scientific Medical Bulletin.* — 2015; 6: 117–22 (In Russ.).

eLIBRARY ID: 25054103

6. **Deshpande A.N., Joshi N.H., Pradhan N.R., Raol R.Y.** Microabrasion-remineralization (MAB-Re): An innovative approach for dental fluorosis. — *J Indian Soc Pedod Prev Dent.* — 2017; 35 (4): 384–7. PMID: 28914255

7. **Pini N.I.P., Sundfeld-Neto D., Aguiar F.H.B., Sundfeld R.H., Martins L.R.M., Lovadino J.R., Lima D.A.N.L.** Enamel microabrasion: An overview of clinical and scientific considerations. — *World J Clin Cases.* — 2015; 3 (1): 34–41. PMID: 25610848

8. **Николаев А.И., Кузьминская О.Ю., Степанова Т.С., Доценко А.В., Василевский С.А.** Методика инфильтрации — новая технология лечения начальных кариозных поражений зубов. — *Клиническая стоматология.* — 2010; 2: 14–8

[Nikolaev A.I., Kuzminskaya O.Yu., Stepanova T.S., Dotsenko A.V., Vasilevskiy S.A. Infiltration method — a new technology of treatment initial cariogenic affection of teeth. — *Clinical dentistry (Russia).* — 2010; 2: 14–8 (In Russ.). eLIBRARY ID: 22653095

DOI: 10.37988/1811-153X\_2020\_3\_14

А.В. Шумский<sup>1</sup>,д.м.н., профессор кафедры стоматологии,  
проректор по научной работе Академии  
стоматологииТ.Н. Модина<sup>2</sup>,д.м.н., профессор кафедры челюстно-  
лицевой хирургии и стоматологии  
Института усовершенствования врачей<sup>1</sup> Медицинский университет «Реавиз»,  
Самара<sup>2</sup> НМХЦ им. Н.И. Пирогова

## Эффективность применения отечественного природного иммуностимулятора в лечении герпетической инфекции полости рта

### ДЛЯ ЦИТИРОВАНИЯ:

Шумский А.В., Модина Т.Н. Эффективность применения отечественного природного иммуностимулятора в лечении герпетической инфекции полости рта. — *Клиническая стоматология*. — 2020; 3 (95): 14–8  
DOI: 10.37988/1811-153X\_2020\_3\_14

**Реферат.** В статье представлены клинико-иммунологические результаты по изучению эффективности Стимфорте при лечении хронической герпетической инфекции полости рта в сравнительном аспекте. **Цель** — оценка эффективности лечения пациентов с хронической герпетической инфекцией полости рта и увеличение этапа ремиссии заболевания. **Материалы и методы.** Для исследования отобрано 32 женщины и 20 мужчин с хронической герпетической инфекцией (ХГИ) в возрасте от 18 до 50 лет, без тяжелых сопутствующих заболеваний, которые были поделены на основную ( $n=29$ ) и контрольную ( $n=23$ ) группы. Все пациенты получали 200 мг ацикловира 4 раза в день курсом 10 дней и аппликации геля Герпенокс 3—5 раз в день. Пациентам основной группы назначали парентерально инъекции Стимфорте. Использовали цитофлуорометрический метод для определения содержания сывороточного интерферона, NK-клеток, CD56-клеток и экспрессии CD56 и CD3, CD56 и CD57, CD56 и CD16. **Результаты.** После терапии с использованием Стимфорте в основной группе отмечался достоверный прирост концентрации интерферона до 34%, а в контрольной — 14%. Мониторинг пациентов после комплексного лечения в течение 4 мес показал, что в основной группе период ремиссии увеличивался до 90 дней, а в контрольной группе ремиссия наблюдалась около 32 дней. **Выводы.** Применение Стимфорте в комплексном лечении ХГИ позволяет быстро купировать воспалительный процесс, уменьшить количество афт и оптимизировать регенерацию слизистой оболочки рта и кожи, сокращая продолжительность рецидивов и существенно способствуя увеличению сроков ремиссии заболевания.

**Ключевые слова:** пептидный иммуностимулятор, хроническая герпетическая инфекция, ремиссия

A.V. Shumsky<sup>1</sup>,Grand PhD in Medical sciences, professor  
of the Dentistry department, vice-rector  
of the Dental AcademyT.N. Modina<sup>2</sup>,Grand PhD in Medical Sciences, professor  
of the Maxillofacial surgery department<sup>1</sup> Private Medical University "Reaviz", Samara,  
Russia<sup>2</sup> Pirogov National Medical & Surgical Center,  
Moscow, Russia

## Effectiveness of the use of domestic nature immunostimulator in the treatment of herpes oral infection

### FOR CITATION:

Shumsky A.V., Modina T.N. Effectiveness of the use of domestic nature immunostimulator in the treatment of herpes oral infection. — *Clinical Dentistry (Russia)*. — 2020; 3 (95): 14–8.  
DOI: 10.37988/1811-153X\_2020\_3\_14

**Abstract.** The article presents clinical and immunological results on the effectiveness of the domestic nature immunostimulator Stimforte in the treatment of chronic herpetic oral infection in a comparative aspect. The use of OPI in the algorithm of complex treatment affects the normalization of serum interferon content and increase the number of natural killers in patients, which significantly increases the remission of the disease. **Material and methods.** For the study, 32 women and 20 men with chronic herpes infection (HGI) between the ages of 18 and 50 were selected, without severe comorbidities, which were distributed to the main ( $n=29$ ) and control ( $n=23$ ) group. All patients received acyclovir 200 mg 4 times a day with a course of 10 days and Herpenox-gel — 3—5 times a day. Patients of the main group prescribed parenteral injection injections of Stimforte.

The cytofluometric method was carried out to determine the content of whey interferon, NIC cells, CD56 cells and expression CD56 and CD3, CD56 and CD57, CD56 and CD16. **Results.** After therapy using Stimforte, the main group experienced a reliable increase in interferon levels to 34% and 14% in the control group. Monitoring patients after comprehensive treatment for four months showed that the main group increased the period of remission to 90 days, but in the control group remission observed about 32 days. **Conclusion.** The use of Stimforte in the complex treatment of HGI allows to quickly stop the inflammatory process, reduce the number of aphthae and optimize the regeneration of the mucosa of the mouth and skin, reducing the duration of relapses and significantly contributing to increase the period of remission of the disease.

**Key words:** peptide immunostimulator, chronic herpetic infection, remission

## ВВЕДЕНИЕ

Среди вирусных инфекций герпес занимает одно из ведущих мест в силу повсеместного распространения и, как правило, хронического течения [1–4]. Уникальными биологическими свойствами всех герпесвирусов человека является тканевая тропизм, способность к персистенции и латенции в организме инфицированного человека [5–7].

Известно, что герпесвирусная инфекция относится к трудно контролируемым заболеваниям, в первую очередь из-за разнообразия ее клинических поражений, развития резистентности вируса к лекарственным средствам, молекулярной мимикрии у герпесвирусов.

Хроническое течение процесса приводит к иммунной перестройке организма: развитию вторичной иммунной недостаточности, угнетению реакции клеточного иммунитета, снижению неспецифической защиты организма. Несмотря на разнообразие препаратов, используемых для лечения герпетической инфекции, лекарственных средств, обеспечивающих полное излечение от герпеса, не существует. Поэтому для повышения эффективности комплексного лечения герпетической инфекции необходимо применять противовирусные препараты, соблюдать их дозировку и длительность лечения, комбинируя с иммунобиологическими препаратами, способствующими коррекции иммунного статуса, и с патогенетическими средствами, облегчающими состояние пациента [6–8].

К врачу-стоматологу наиболее часто обращаются пациенты с герпетическим стоматитом, лабиальным герпесом, а также с герпетическими поражениями кожи лица [2, 3].

Герпетические поражения слизистой оболочки рта проявляются в виде острого (ОГС) или рецидивирующего герпетического стоматита. Хронический герпетический стоматит (ХГС) представляет собой циклически протекающее заболевание, характеризующееся латентным сохранением вируса простого герпеса в организме и обострением под влиянием различных факторов.

Рецидивы герпетического стоматита, как правило, протекают без общих симптомов. Самая типичная локализация ХГС — переход красной каймы губ в кожный покров. На слизистой оболочке полости рта элементы проявляются на частично ороговевающем эпителии,

очень часто можно наблюдать поражение слизистых оболочек носа и др. Рецидивы ХГС сопровождаются постоянной болезненностью слизистой оболочки рта в местах поражения, которая резко усиливается при приеме пищи и разговоре. Участки поражения мелкие — от 1 до 3 мм в диаметре, как правило, они сгруппированы. Элементы не имеют гиперемизированной ободки, могут локализоваться на одном и том же месте, что позволяет называть такой герпес фиксированным. Гиперсаливация, гиперемия и кровоточивость десен характерны для ХГС у детей. У взрослых эти явления менее выражены или совсем отсутствуют.

К особенностям ХГС относится отсутствие инкубационного периода, в связи с этим невозможно собрать эпиданамнез. Признаки интоксикации организма менее выражены или отсутствуют, лимфаденит появляется и исчезает синхронно с элементами поражения, т.е. протекает параллельно клиническим проявлениям, четко выражены сезонность заболевания и сочетанность с болезнями внутренних органов, а также снижение иммунитета.

В зависимости от выраженности симптомов общего и местного характера, а также от частоты рецидивов выделяют легкое, среднетяжелое и тяжелое течение ХГС. Легкая степень тяжести характеризуется сравнительно редкими — 1–2 раза в год — рецидивами заболевания. При среднетяжелой степени ХГС рецидивы заболевания наблюдаются 3–4 раза в год и могут сопровождаться симптомокомплексом как при ОГС. Тяжелая степень ХГС характеризуется частыми, 5–7 раз в год, обострениями. В некоторых случаях возможна перманентная (непрерывно рецидивирующая) форма заболевания, когда в полости рта постоянно присутствуют элементы поражения на различных стадиях развития. В молодом и детском возрасте тяжелая форма ХГС нередко протекает с симптомами общего характера.

В литературе описаны так называемые лабиальный и рецидивирующий герпес губ [2, 3]. Лабиальный герпес чаще поражает женщин. В возрастном аспекте герпетическое поражение губ чаще встречались у лиц старше 30 лет ( $58,0 \pm 1,5\%$ ). Нижняя губа поражается чаще, чем верхняя. Высыпания на границе красной каймы губ и кожи отмечались в  $54,8 \pm 3,4\%$  случаев, в остальных случаях были изолированно поражены или слизистая оболочка губы, или кожа губ [2, 4, 5].

По рекомендациям российского герпес-форума, назначение местных противовирусных препаратов целесообразно в качестве дополнительного компонента к общей противовирусной терапии [2, 4, 5].

Одно из перспективных направлений для лечения вирус-герпетической инфекции — прием иммуноотропных препаратов. Проведение иммунокоррекции возможно только под контролем иммунного статуса в межрецидивный период [3, 5–8]. В препаратах-иммуномодуляторах (алпизарин, имунофан, ликопид, полиоксидоний) активно действующие вещества обладают иммуностимулирующими свойствами в отношении клеточного и гуморального иммунитета, окислительно-восстановительных процессов, синтеза цитокинов [4, 7].

В настоящем исследовании проведена оценка нового препарата при лечении пациентов с хронической герпетической инфекцией рта и губ.

По данным авторов и разработчиков, препарат Стимфорте (ЗАО «Скай ЛТД», Барнаул) стимулирует в клетках иммунной системы образование микромолярных концентраций перекиси водорода. Эффект связан с активацией одного из важнейших цитоплазматических транскрипционных факторов — NF- $\kappa$ B, который активирует транскрипцию около 120 генов воспаления и иммунного ответа.

Вследствие этого продуцируются важнейшие цитокины, участвующие в противоинфекционной защите и активации адаптивного иммунитета в организме: интерфероны (ИФН- $\gamma$ ), факторы некроза опухоли (ФНО- $\alpha$ ), интерлейкины (ИЛ-1 $\beta$  и ИЛ-6). Препарат Стимфорте обладает способностью стимулировать гуморальный иммунный ответ, при котором ИФН- $\gamma$  является активатором экспрессии молекул HLA-DR на поверхности антигенпрезентирующих клеток, с помощью которых осуществляется представление антигена Т- и В-лимфоцитами [8–11].

Результаты экспериментальных исследований на теплокровных лабораторных животных и клинические исследования у больных хронической вирусной инфекцией показали, что препарат не обладает общей токсичностью, аллергенными свойствами, мутагенным действием, не является потенциальным канцерогеном [8–10].

Цели исследования — повышение эффективности лечения пациентов с хронической герпетической инфекцией полости рта и увеличение этапа ремиссии заболевания.

## МАТЕРИАЛЫ И МЕТОДЫ

Для исследования было отобрано 52 пациента с ХГИ: 32 женщины и 20 мужчин в возрасте от 18 до 50 лет, без тяжелых сопутствующих заболеваний. Диагноз герпетической инфекции полости рта и губ выставляли на основе клинико-эпидемиологических данных и подтверждали лабораторными методами (ПЦР, ИФА) [12, 13].

Пациенты были разделены на основную (29 человек) и контрольную (23 человека) группы. Всем пациентам на фоне местной терапии гелем Герпенокс

3–5 раз в день в виде аппликаций в общем лечении назначали по 200 мг ацикловира 4 раза в день курсом 10 дней.

Пациентам основной группы назначали инъекции Стимфорте внутримышечно. Содержимое флакона препарата в количестве 3 мг разводили перед введением в 3,0 мл 0,9% раствора натрия хлорида. Препарат назначался курсом по следующей схеме: 1-я инъекция — 1,5 мл, через 72 часа после 1-й инъекции вводили 2,0 мл (2-я инъекция), далее через 7 дней делали 3-ю инъекцию — 3,0 мл и через 72 часа после 3-й вводили еще 3,0 мл (4-я инъекция).

Для оценки эффективности лечения анализировали результаты клинических лабораторных исследований пациентов с учетом количества рецидивов в год, продолжительности ремиссии, периода вирусовыделения.

Цитофлуорометрическим методом определяли содержание сывороточного интерферона, NK-клеток, CD56-клеток и экспрессии CD56 и CD3, CD56 и CD57, CD56 и CD16 [13–15].

Содержание общей фракции интерферона определяли в сыворотке крови методом тестирования в планшетах с диплоидной культурой фибробластов человека М19. В качестве тест-вируса использовали вирус мышинного энцефаломиокардита. За единицу активности интерферона принимали величину, обратную его разведению, задерживающую деструкцию монослой клеток на 50% (Е/мл).

Для определения статистически значимых различий между парами значений до и после лечения использовали парный критерий Стьюдента. Значимыми считали различия при  $p < 0,05$ .

## РЕЗУЛЬТАТЫ

До лечения все пациенты основной и контрольной групп жаловались на дискомфорт, боль в полости рта, наличие эрозий, афт. Жжение и боль усиливались при приеме пищи. По данным анамнеза, у пациентов длительность заболевания наблюдалась от 2 до 13 лет, что в среднем составляло  $10,1 \pm 2,5$  года, в последние 4–6 месяцев рецидивы отмечались практически каждый месяц в течение 7–8 дней.

До лечения пациентам проводили исследование на репликацию герпесвирусов в смешанной слюне. Так, у 17 пациентов выявлена микст-инфекция в отношении двух исследуемых вирусов — вирус Эпштейна–Барр (ВЭБ) и вирус герпеса человека (ВГЧ-1), а у 35 больных — моноинфекция, обусловленная ВГЧ-1.

Изучение вирусной нагрузки выявленных инфекций в смешанной слюне показало наличие более 1000 копий ДНК (3 lg) на  $10^3$  клеток образца. Для пациентов с микст-инфекцией средняя концентрация ВЭБ составила  $3,42 \pm 0,18$  lg копий/ $10^5$  клеток, концентрация ВГЧ-1 была несколько больше —  $5,23 \pm 0,16$  lg копий/ $10^5$  клеток. Вирусная нагрузка у больных с моноинфекцией, обусловленной ВГЧ-1, в среднем составила  $5,07 \pm 0,25$  lg копий/ $10^5$  клеток.



После лечения на 3–4-й день у пациентов основной группы боль исчезала, блеска фибринозного налета на эрозивных участках не отмечалось. Саливация нормализовалась уже после 2-й инъекции Стимфорте. В контрольной группе стадия угасания наступала в более поздние сроки на 5–7-е сутки.

После лечения (через 15 дней) отмечено достоверное снижение вирусной репликации в смешанной слюне у всех исследуемых. У больных с моноинфекцией в основной группе наблюдалось полное подавление репликации вируса в 22 случаях, а в контрольной группе лишь у 12 пациентов из 23 (табл. 1).

После комплексного лечения наблюдалось повышение уровня сывороточного интерферона в основной группе до 34%, а в контрольной лишь до 14%.

Мониторинг пациентов после комплексного лечения в течение 4 месяцев показал, что в основной группе количество дней рецидива уменьшалось вдвое по сравнению с периодом ремиссии до 90 дней. Однако в контрольной группе ремиссия наблюдалась около 32 дней при длительности рецидива в среднем 6 дней.

Изменение способности лейкоцитов к синтезу содержания сывороточного интерферона (ИФ), НК-клеток, можно рассматривать как ответную реакцию организма на вирусную инфекцию (табл. 2 и 3). После терапии с использованием Стимфорте в основной группе отмечался достоверный прирост концентрации интерферона в большей степени. В основной группе — 34%, в контрольной — 14%.

## ОБСУЖДЕНИЕ

Полученные результаты убедительно свидетельствуют о том, что в комплексном лечении пациентов с ХГИ применение Стимфорте усиливает эффект базовой противовирусной терапии. Препарат обладает довольно широким спектром регуляторного действия, а его клиническая эффективность основывается на способности восстанавливать показатели Т-клеточного звена иммунитета, повышать активность НК-клеток, а также

**Таблица 1. Количество рецидивов у пациентов с ХГИ в течение 4 месяцев**

Группа	До лечения	После лечения
Основная	7,8±1,5	4,4±0,8
Контрольная	8,0±1,2	6,4±0,7

**Таблица 2. Концентрация сывороточного интерферона у пациентов с ХГИ до и после лечения (МЕ/мл; норма — 0—8)**

Группа	До лечения	После лечения	Повышение уровня ИФ, %
Основная	20,0±3,9	29,6±3,1	34
Контрольная	19,8±2,8	22,8±2,9	14

**Таблица 3. Динамика популяции НК-клеток (CD56, CD57) у пациентов с ХГИ до и после лечения**

Группа	До лечения	После лечения	Повышение активности, %
Основная	38,0±6,0	47,0±3,5	27
Контрольная	37,0±5,0	42,0±4,0	10

нормализовать продукцию цитокинов, принимающих участие в противовирусной защите.

Мониторинг пациентов ХГИ в ближайшие и в отдаленные сроки наблюдения достоверно продемонстрировал, что применение Стимфорте в комплексном лечении ХГИ позволяет быстро купировать воспалительный процесс, уменьшить количество афт и оптимизировать регенерацию слизистой оболочки рта и кожи, сокращая продолжительность рецидивов.

## ВЫВОДЫ

Применение Стимфорте в комплексной терапии герпетической инфекции значительно улучшает клинические показатели и существенно способствует увеличению сроков ремиссии заболевания. Проведенное исследование позволяет рекомендовать препарат к использованию в комплексной терапии ХГИ.

## ЛИТЕРАТУРА / REFERENCES

- Щербина А.Ю., Пашанова Е.Д. (ред.) Практическое руководство по детским болезням. Иммунология детского возраста. — М: Медпрактика-М, 2006. — С. 89—109 [Shcherbina A.Yu., Pashanova E.D. (eds.) Practical manual on children's diseases. Immunology of children's age. — Moscow: Medpraktika-M, 2006. — P. 89—109 (In Russ.)]. eLIBRARY ID: 26450719
- Халдин А.А., Самгин М.А., Львов А.Н. Алгоритм ведения больных рецидивирующим простым герпесом: от науки к практике. — *Российский журнал кожных и венерических болезней*. — 2008; S1: 21—5 [Khalidin A.A., Samgin M.A., Lvov A.N. Algorithm of management in recurrent herpes simplex: from science to practice. — *Russian Journal of Skin and Venereal Diseases*. — 2008; S1: 21—5 (In Russ.)]. eLIBRARY ID: 10026835
- Рабинович О.Ф., Рабинович И.М., Разживина Н.В. Эффективность применения полиоксидония в комплексном лечении герпетических поражений ротовой полости. — *Иммунология*. — 2005; 4: 212—5 [Rabinovich O.F., Rabinovich I.M., Razzhivina N.V. Polyoxidonium efficacy use in complex treatment of oral cavity herpetic lesions. — *Immunologiya*. — 2005; 4: 212—5 (In Russ.)]. eLIBRARY ID: 9134140
- Ярилин А.А. Иммунология. — М.: ГЭОТАР-Медиа, 2010. — С. 721—725 [Yarilin A.A. Immunology. — Moscow: GEOTAR-Media, 2010. — P. 721—725 (In Russ.)]. eLIBRARY ID: 19554367

**5. Калинина Н.М., Давыдова Н.И.** Роль иммуотропной терапии в повышении эффективности лечения герпес-вирусных инфекций. — *Terra Medica Nova*. — 2009; 1 (56): 17—22 [Kalinina N.M., Davydova N.I. Role of immunotropic therapy in improving of herpes viral infections treatment. — *Terra Medica Nova*. — 2009; 1 (56): 17—22 (In Russ.)]. eLIBRARY ID: 16370991

**6. Гребнев Е.Н., Шумский А.В.** Способ лечения хронического герпетического стоматита. — Патент RU 2071369, действ. с 10.05.1994 по 10.05.1997 [Grebnev E.N., Shumskij A.V. Method for treating chronic herpetic stomatitis. — Patent RU 2071369, effective from 10.05.1994 till 10.05.1997 (In Russ.)]. eLIBRARY ID: 38053211

**7. Рабинович О.Ф., Рабинович И.М., Абрамова Е.С.** Особенности иммунного статуса пациентов с пузырчатыми поражениями слизистой оболочки полости рта. — *Клиническая стоматология*. — 2019; 3 (91): 32—4

[Rabinovich O.F., Rabinovich I.M., Abramova E.S. Features of the immune status of patients with bullous lesions of the oral mucosa. — *Clinical Dentistry*. — 2019; 3 (91): 32—4 (In Russ.)]. eLIBRARY ID: 41188354

**8. Караулов А.В.** Иммуномодуляторы в профилактике и лечении респираторных инфекций у детей. — *Фарматека*. — 2012; 1 (234): 43—7

[Karaulov A.V. Immunomodulators for prevention and treatment of respiratory infections in children. — *Farmateka*. — 2012; 1 (234): 43—7 (In Russ.)]. eLIBRARY ID: 17588668

**9. Ильичев А.В., Бельков А.П., Мальдов Д.Г., Асташкин Е.И.** Секреция гранул нейтрофилов человека под действием формилпептида и препарата Стимфорте. — *Иммунология*. — 2009; 3: 159—61 [Ilichev A.V., Belkov A.P., Maldov D.G., Astashkin E.I. Secretion of human neutrophil granules under effect of formyl peptide and Stimforte. — *Immunologiya*. — 2009; 3: 159—61 (In Russ.)]. eLIBRARY ID: 12838761

**10. Погорельская Л.В., Хлопова И.Н., Григорян С.С., Трякина И.П., Рик Н.А., Мальдов Д.Г.** Перспективы использования препарата «Стимфорте» при хроническом гепатите В. — *Эпидемиология и инфекционные болезни*. — 2013; 5: 15—20

[Pogorelskaya L.V., Khloпова I.N., Grigoryan S.S., Tryakina I.P., Rick N.A., Maldov D.G. Prospects of the use "Stimforte" in chronic hepatitis B. — *Epidemiology and Infectious Diseases*. — 2013; 5: 15—20 (In Russ.)]. eLIBRARY ID: 21011473

**11. Барановский Д.С., Люндуп А.В., Балясин М.В., Клабуков И.Д., Красильникова О.А., Крашенинников М.Е., Паршин В.Д.** Интерлейкин IL-1 $\beta$  стимулирует ревитализацию хрящевого матрикса назальными хондроцитами человека in vitro. — *Вестник трансплантологии и искусственных органов*. — 2019; 4: 88—98

[Baranovsky D.S., Lyundup A.V., Balyasin M.V., Klabukov I.D., Krasilnikova O.A., Krashennnikov M.E., Parshin V.D. Interleukin IL-1 $\beta$  stimulates revitalization of cartilage matrix in vitro with human nasal chondrocytes. — *Russian Journal of Transplantology and Artificial Organs*. — 2019; 4: 70—5] DOI: 10.15825/1995-1191-2019-4-88-95

**12. Долгов В.В., Меньшиков В.В.** (ред.) Клиническая лабораторная диагностика. Национальное руководство. — Т. 1. — М.: ГЭОТАР-Медиа, 2012. — С. 427—435

[Dolgov V.V., Menshikov V.V. (eds.) Clinical laboratory diagnostics. National guideline. — Vol. 1. — Moscow: GEOTAR-Media, 2012. — P. 427-435 (In Russ.)]. eLIBRARY ID: 19561057

**13. Leach M., Drummond M., Doig A.** Practical flow cytometry in haematology diagnosis. — Oxford: Wiley-Blackwell, 2013. — P. 124—132 DOI: 10.1002/9781118487969

**14. Зурочка А.В., Хайдуков С.В., Кудрявцев И.В., Черешнев В.А.** Проточная цитометрия в медицине и биологии. — Екатеринбург: УрО РАН, 2013. — С. 75—88

[Zurochka A.V., Khaidukov S.V., Kudryavtsev I.V., Chereshev V.A. Flow cytometry in medicine and biology. — Yekaterinburg: Ural Branch of the Russian Academy of Sciences, 2013. — P. 75—88 (In Russ.)]. eLIBRARY ID: 35273108

**15. Мальдов Д.Г., Бельков А.П., Ильичев А.В., Асташкин Е.И.** Влияние комплексного гидрофильного низкомолекулярного «Стимфорте» на функциональную активность фагоцитов крови человека. — *Иммунология*. — 2009; 2: 96—7 [Maldov D.G., Belkov A.P., Ilichev A.V., Astashin E.I. Effect of complex hydrophilous low-molecular weight Stimforte on the functional activity of human blood phagocytes. — *Immunologiya*. — 2009; 2: 96—7 (In Russ.)]. eLIBRARY ID: 12838746

DOI: 10.37988/1811-153X\_2020\_3\_19

И.А. Галимова<sup>1</sup>,  
аспирант кафедры терапевтической  
стоматологии с курсом ИДПО

И.Н. Усманова<sup>1</sup>,  
д.м.н., профессор кафедры  
терапевтической стоматологии с курсом  
ИДПО

Л.П. Герасимова<sup>1</sup>,  
д.м.н., профессор, зав. кафедрой  
терапевтической стоматологии с курсом  
ИДПО

И. Гранот<sup>2,3</sup>,  
D.M.D., зав. госпитальным отделением  
оральной медицины; старший  
преподаватель медицинского факультета  
в Галилее

А.Н. Ишмухаметова<sup>1</sup>,  
к.м.н., доцент кафедры внутренних  
болезней

М.М. Туйгунов<sup>1</sup>,  
д.м.н., профессор, зав. кафедрой  
микробиологии и вирусологии

Р.Ф. Хуснарязанова<sup>1</sup>,  
к.б.н., доцент кафедры микробиологии  
и вирусологии

<sup>1</sup> БашГМУ

<sup>2</sup> Медицинский центр Галилеи, г. Нагария,  
Израиль

<sup>3</sup> Университет им. Бар-Илана, Цфат, Израиль

## Рецидивирующие афты полости рта у пациентов с кислотозависимыми заболеваниями желудочно-кишечного тракта. Клинические наблюдения

### ДЛЯ ЦИТИРОВАНИЯ:

Галимова И.А., Усманова И.Н., Герасимова Л.П., Гранот И., Ишмухаметова А.Н., Туйгунов М.М., Хуснарязанова Р.Ф. Рецидивирующие афты полости рта у пациентов с кислотозависимыми заболеваниями желудочно-кишечного тракта. Клинические наблюдения. — *Клиническая стоматология*. — 2020; 3 (95): 19—23. DOI: 10.37988/1811-153X\_2020\_3\_19

**Реферат.** Развитие рецидивирующих афт полости рта у лиц с кислотозависимыми заболеваниями желудочно-кишечного тракта (ЖКТ) недостаточно изучено, несмотря на периодические публикации в стоматологической и терапевтической литературе. **Цель работы** — изучение клинических особенностей развития рецидивирующих афт у пациентов с кислотозависимыми заболеваниями ЖКТ на основании клинико-лабораторных методов исследований. **Материалы и методы.** Проведено комплексное клиническое и стоматологическое наблюдение 125 пациентов в возрасте от 25 до 45 лет с наличием кислотозависимых заболеваний ЖКТ, 58 пациентов из них с рецидивирующими афтами. **Результаты.** Определено типичное расположение рецидивирующих афт — чаще всего на слизистой оболочке верхней или нижней губы, слизистой боковой поверхности языка и слизистой оболочки щек. Выявление некоторых представителей нормобиома рта в виде наличия грамположительных и грамотрицательных факультативно анаэробных кокков, палочек и дрожжеподобных грибов рода *Candida* позволило определить состояние дисбиоза, при этом его более выраженные изменения статистически преобладают у лиц с хроническим панкреатитом на фоне гиперацидной секреции желудка ( $p \leq 0,05$ ). Установлено, что pH ротовой жидкости у данных лиц находится в пределах средних значений  $5,3—5,6 \pm 0,3$ , а pH желудочного сока — в пределах  $0,9—1,2 \pm 0,5$ . **Заключение.** Результаты проведенного комплексного исследования позволяют предположить взаимосвязь развития рецидивирующих афт полости рта у пациентов с кислотозависимыми заболеваниями желудочно-кишечного тракта.

**Ключевые слова:** рецидивирующие афты полости рта, нормобиом полости рта, кислотозависимые заболевания желудочно-кишечного тракта

I.A. Galimova<sup>1</sup>,  
postgraduate of the Therapeutic dentistry  
department

I.N. Usmanova<sup>1</sup>,  
Grand PhD in Medical sciences, professor  
of the Therapeutic dentistry department

L.P. Gerasimova<sup>1</sup>,  
Grand PhD in Medical sciences, professor and  
head of the Therapeutic dentistry department

Y. Granot<sup>2,3</sup>,  
D.M.D., Head of the Hospital Unit of Oral  
Medicine; senior lecturer of the Faculty of  
medicine in Galilee

A.N. Ishmukhametova<sup>1</sup>,  
PhD in Medical sciences, associate professor  
of the Internal diseases department

## Recurrent oral aphthae at the patients with acid-dependent diseases of the gastrointestinal tract. Clinical observation

### FOR CITATION:

Galimova I.A., Usmanova I.N., Gerasimova L.P., Granot Y., Ishmukhametova A.N., Tuigunov M.M., Khusnarizanova R.F. Recurrent oral aphthae at the patients with acid-dependent diseases of the gastrointestinal tract. Clinical observation. — *Clinical Dentistry (Russia)*. — 2020; 3 (95): 19—23. DOI: 10.37988/1811-153X\_2020\_3\_19

**Abstract.** The question of the development of recurrent oral aft at the people with acid-dependent diseases of the gastrointestinal tract is insufficiently studied, despite periodic publications in the dental and therapeutic literature. **The aim** — to study the clinical features of recurrent aft at the patients with acid — dependent diseases of the gastrointestinal tract on the basis of clinical and laboratory research methods. **Materials and methods.** A comprehensive clinical and dental follow-up of 125 patients aged 25 to 45 years with acid-dependent diseases of the gastrointestinal tract and 58 patients with recurrent aphthas was performed. **Results.** The typical



M.M. Tuigunov<sup>1</sup>,

Grand PhD in Medical sciences, professor and head of the Microbiology and department

R.F. Khusnarizanova<sup>1</sup>,

PhD in Biology, assistant professor of the Microbiology and department

<sup>1</sup> Bashkir State medical University, Ufa, Russia

<sup>2</sup> Galilee Medical Center, Nahariya, Israel

<sup>3</sup> Bar-Ilan University, Tzfat, Israel

location of recurrent aft was determined—most often on the mucosa of the upper or lower lip, the mucosa of the lateral surface of the tongue and the mucosa of the cheeks. Identification of some representatives of the normobiont of the oral cavity in the form of the presence of gram-positive and gram-negative facultative anaerobic cocci, sticks and yeast-like fungi of the genus *Candida* ( $p \leq 0.05$ ) allowed to determine the state of dysbiosis, while its more pronounced changes prevail in persons with chronic pancreatitis against the background of hyperacidic gastric secretion. It was found that the pH of the oral fluid in these individuals is within the average values of 5.3—5.6±0.3, and the pH of the gastric juice is within 0.9—1.2±0.5. **Conclusion.** The results of a comprehensive study suggest a relationship between the development of recurrent oral aft in patients with acid-dependent diseases of the gastrointestinal tract.

**Key words:** recurrent aphthae of the oral cavity, normal of the oral cavity, acid-related diseases of the gastrointestinal tract

## ВВЕДЕНИЕ

Патология органов пищеварения и слизистой оболочки полости рта давно является объектом современных научных исследований, поскольку они морфофункционально взаимосвязаны [1, 5, 8]. По этому вопросу на протяжении многих лет периодически появляются публикации в отечественной и зарубежной литературе, однако работ, посвященных клиническим наблюдениям пациентов с указанной патологией, недостаточно [4]. Об этом свидетельствует, в частности, сообщение Е.И. Лукиной, Э.А. Базикиан на Первом университетском фестивале терапевтической науки в Москве в 2014 г. по проблеме: «Клинические проявления и морфологические особенности слизистой оболочки рта при некоторых заболеваниях органов пищеварения».

Известно, что при хроническом гастрите, дуодените повышается кислотность желудочного сока, развиваются изменения железистого эпителия.

При хроническом панкреатите гиперацидная секреция развивается опосредованно, нередко она связана с инфицированием *Helicobacter pylori*, что часто сопровождается развитием различных воспалительных процессов в полости рта, в том числе образованием рецидивирующих афт [11].

Желудочно-кишечный тракт (ЖКТ) представляет собой большой резервуар, заполненный микробиотой, состоящей из различных представителей микроорганизмов. В 44,4% случаев проводимых микробиологических исследований содержимого различных биотопов ЖКТ выявляется грамотрицательная спиралевидная кислотоустойчивая неинвазивная бактерия *Helicobacter pylori* (5,3 lg КОЕ/мл). Среди отдельных представителей нормофлоры в 55,5% случаев определяются стрептококки (4 lg КОЕ/мл), в 61,1% — стафилококки (3,7 lg КОЕ/мл), в 50% — лактобактерии (3,2 lg КОЕ/мл), в 22,2% — грибы рода *Candida* (3,5 lg КОЕ/мл), а также бактероиды, коринебактерии, микрококки в количестве 2,7—3,7 lg КОЕ/мл. Среда в желудке оказалась стерильной только у 10% случаев здоровых людей [6].

Известно, что микробиом организма в целом и микробиота полости рта в частности могут способствовать формированию различных воспалительных процессов

и утяжелению клинических проявлений многих соматических заболеваний, так как они обладают большим потенциалом патогенности [2—5, 7, 9—12].

С учетом клинических проявлений кислотозависимых заболеваний ЖКТ в организме и их проявлений на слизистой оболочке, а также степени нарушений микробиоты полости рта появляется возможность дифференцированно подходить к формированию определенных диагностических и лечебно-профилактических подходов в ведении данной категории пациентов.

Цель настоящей работы — изучение клинических особенностей развития рецидивирующих афт у пациентов с кислотозависимыми заболеваниями ЖКТ на основании клинико-лабораторных методов исследований.

## МАТЕРИАЛЫ И МЕТОДЫ

Проведено комплексное клинико-лабораторное, инструментальное обследование 125 пациентов с гиперсекреторными заболеваниями ЖКТ молодого трудоспособного возраста (средний возраст — 30±1 год), наблюдаемых на гастроэнтерологических койках терапевтического отделения клиники БГМУ Минздрава России (г. Уфа) и в медицинском центре Галилеи (г. Нагария, Израиль).

**Критерии включения:** пациенты с ранее установленными кислотозависимыми заболеваниями без формирования язвенных дефектов (хронический гастродуоденит, неэрозивная рефлюксная болезнь), хронический панкреатит у пациентов с гиперсекрецией желудка. Пациенты имели санированную полость рта с коэффициентом КПУ не более 10.

**Критерии исключения:** язвенная болезнь желудка и двенадцатиперстной кишки, пищевод Барретта, рак желудка, желчнокаменная болезнь, острый панкреатит, острый холецистит.

Рецидивирующие афты на момент комплексного стоматологического обследования выявлены только у 58 (46,4%) пациентов, находящихся на стационарном лечении, по данным амбулаторных карт, у 42 пациентов (33,6%) отмечено их наличие в период обострения основного заболевания. У 25 (20%) пациентов выявлено

их отсутствие на фоне проведенного лечения кислото-зависимых заболеваний ЖКТ.

Гиперацидный синдром был подтвержден кратковременным определением рН во время проведения фиброгастроудоденоскопии при показателях рН желудка в средних значениях  $pH < 4,0$ .

Пациенты были разделены на 2 клинические группы и группу сравнения.

В I группу вошли 29 пациентов (16 женщин и 13 мужчин) с рецидивирующими афтами полости рта (59%), наличием хронического гастрита и дуоденита. Во время проведения комплексного стоматологического обследования выявлены рецидивирующие афты полости рта, клинически проявлявшиеся высыпанием одиночных афт, с частотой до 2–3 раз в год. За квалифицированной медицинской помощью в период их проявлений они ранее не обращались. Среди клинических проявлений основного заболевания в период обострения пациенты отмечали периодические ноющие ранние и поздние боли в эпигастрии (56%), изжогу (68%), тошноту без рвоты (37%), отрыжку (58%), запоры (78%).

Во II группе 29 пациентов (17 женщин и 12 мужчин) с рецидивирующими афтами полости рта (57%) страдали вторичным хроническим паренхиматозным панкреатитом с опосредованной гиперацидной желудочной диспепсией. При осмотре и сборе анамнеза больные чаще всего отмечали появление болезненных афтозных элементов на слизистой оболочке рта в период обострения заболеваний ЖКТ с гиперсекреторным синдромом. В период обострения хронического паренхиматозного панкреатита наблюдали признаки желудочной диспепсии (отрыжка, тошнота, изжога) (56%) и периодический болевой синдром в эпигастрии с иррадиацией в правое и левое подреберье (25%). Запоры у пациентов преобладали над диареей и наблюдались у 45% больных.

Группу сравнения, схожую по полу и возрасту с пациентами клинических групп, составили 25 условно здоровых людей без клинических проявлений кислото-зависимых заболеваний ЖКТ и без рецидивирующих афт в полости рта. У участников группы сравнения была санирована полость рта, с индексом КПУ не более 10 и индексом гигиены ОНІ-S  $1,15 \pm 0,01$ . Формирование группы сравнения было обусловлено имеющимися различиями в клиничко-лабораторных данных.

Оценку гигиенического состояния полости рта у пациентов I и II групп проводили с использованием упрощенного индекса гигиены полости рта Грина—Вермилльона (1964).

Выявление отдельных представителей микробиоты, формирующей нормофлору полости рта, включало оценку качественного и количественного состава микробиоты методом посева содержимого с поверхности афтозных элементов на специальные дифференциально-диагностические среды серии HiCrome. Полученные результаты выражали через десятичный логарифм числа колониеобразующих единиц на миллилитр ( $\lg$  КОЕ/мл). Микробиологическое исследование проводили в диагностической лаборатории кафедры микробиологии

и вирусологии при БашГМУ и в медицинском центре Галилеи.

рН ротовой жидкости определяли универсальными индикаторными тест-полосками, кратковременную внутрижелудочную рН-метрию выполняли непосредственно во время проведения фиброгастроудоденоскопии в клинике БашГМУ.

Статистическая совокупность сформирована методом выборочного наблюдения. Применяли статистические критерии непараметрической статистики. Для сравнения частот в клинических группах обследуемых использовали  $\chi^2$ -критерий, отсутствие различий в частотах наблюдения признака в выборках отклоняли на заданном уровне значимости  $\alpha = 0,05$ .

## РЕЗУЛЬТАТЫ И ОБСУЖДЕНИЕ

В зависимости от наличия кислото-зависимых заболеваний ЖКТ число обострений рецидивирующих афт полости рта составило в среднем  $2,57 \pm 0,23$  раза в год. При сборе анамнеза и стоматологическом обследовании у пациентов I группы частота рецидивов 1 раз и 2–3 раза в год выявлена у 11 (38%) и 18 (62%) пациентов соответственно. Во II группе частота рецидивов от 1 до 3 раз в год выявлена у 13 (45%) и 16 (55%) пациентов соответственно.

При изучении анамнеза из медицинских карт длительность клинических проявлений кислото-зависимых заболеваний ЖКТ в среднем составила  $4,5 \pm 0,5$  года.

Клинические проявления рецидивирующих афт у пациентов характеризуются приступообразным проявлением небольшого количества патологических элементов в виде афтозных элементов на различных участках слизистой оболочки рта, при этом их рецидивы в 59% случаев чаще наблюдаются у женщин. На слизистой оболочке щек в области расположения боковых зубов, переходной складки фронтальных зубов и боковой поверхности языка в 58% случаев выявлены одновременно от 1 до 5 небольших афт с выраженным болевым и парестетическим симптомами.

При осмотре слизистой оболочки полости рта чаще всего обнаруживался гиперемированный участок или небольшой болезненный инфильтрат округлой, овальной или щелевидной формы. На поверхности афты определялась выраженная фибринозная реакция с появлением интенсивного гиперемированного ободка по периферии. Размер афтозных элементов в среднем варьировал от 2 до 5 мм в диаметре (рис. 1 и 2). Афты, располагающиеся на слизистой оболочке в области боковых и фронтальных зубов, характеризовались большими размерами с более длительным периодом развития. Афты, располагающиеся на слизистой оболочке щеки и боковой поверхности или на кончике языка, были более крупного размера с более выраженным фибринозным налетом, а также с более интенсивно выраженным воспалительным валиком по периферии.

Афтозные элементы округлой и овальной формы размером от 2 до 5 мм у женщин достоверно чаще, чем

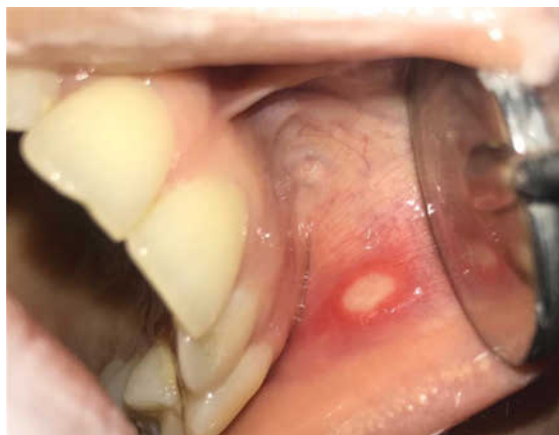

Рис. 1. Пациент А., 35 лет, диагноз — рецидивирующая афта на слизистой оболочке переходной складки, хронический панкреатит на фоне гиперацидной секреции желудка

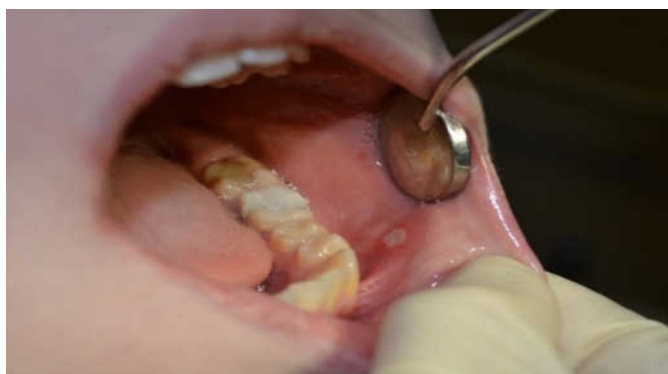

Рис. 2. Пациентка А., 25 лет, диагноз — рецидивирующая афта на слизистой оболочке щек, хронический гастрит, дуоденит

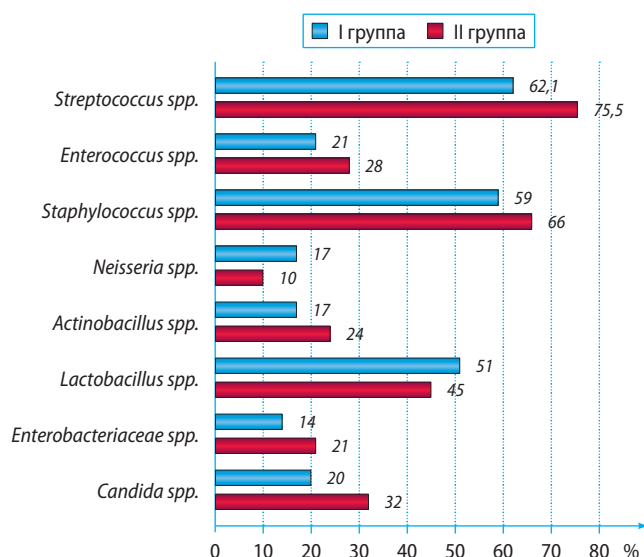


Рис. 3. Сравнительные показатели количественного состояния микрофлоры слизистой оболочки полости рта пациентов I и II группы

у мужчин, локализовались на слизистой оболочке преддверия полости рта (в 1,4 раза), на слизистой оболочке щек (в 1,5 раза) и на боковой поверхности языка (в 1,7 раза).

На момент наличия в полости рта рецидивирующих афт ОНІ-S в I группе составил  $2,75 \pm 0,02$ ,

а во II группе —  $3,37 \pm 0,01$  ( $p \leq 0,05$ ), что связано с выраженным болевым и парестетическими симптомами и, как следствие, с ухудшением проведения индивидуальной гигиены полости рта.

На фоне выявленного нарушения гигиены полости рта в нормобиоме I группы в 90% случаев обнаружены некоторые представители рода стрептококков (4–7 видов) и стафилококков, в 51,4% случаев со слизистой оболочки рта выделены грамположительные факультативно-анаэробные палочки *Lactobacillus spp.*, в 20,3% случаев — грибы рода *Candida*, а во II группе данные микроорганизмы выявлялись в 100% ( $p > 0,2$ ), 44,8% ( $p > 0,2$ ) и 41,0% ( $p \leq 0,05$ ) случаев (3–5 видов) соответственно. Среднее содержание указанных микроорганизмов в исследуемом материале составило 3,8; 5,0 и 3,9 lg КОЕ/мл.

У пациентов I группы в нормобиоме полости рта частота выделения стафилококковой флоры в 1,2 раза ниже, чем во II группе ( $\chi^2 = 4,3$ ,  $p > 0,2$ ).

Соотношение *S. mutans*, *S. sanguinis* и *S. milleri* в I группе составило 2,3:2,8:1, а во II группе — 2,8:3,3:1. Снижение концентрации в полости рта представителей *Streptococcus spp.* в I группе сопровождается повышением представителей рода *Lactobacillus*, при этом во II группе в составе микрофлоры незначительно повышено количество *Streptococcus spp.* на фоне снижения в 1,2 раза концентрации *Lactobacillus spp.* ( $p \geq 0,1$ ).

Признаком нарушения микробиоты слизистой оболочки рта во II группе стало выделение грамположительных и грамотрицательных факультативно анаэробных кокков и палочек и дрожжеподобных грибов. В частности, в сравнении с I группой обнаружено снижение видового разнообразия *Streptococcus spp.* и *Staphylococcus spp.* в 1,2 раза ( $p > 0,1$ ), *Enterococcus spp.* — в 1,4 раза ( $p > 0,1$ ), *Actinobacillus spp.* — в 1,4 раза ( $p > 0,1$ ), *Enterobacteriaceae spp.* — в 1,5 раза ( $p > 0,1$ ), *Candida spp.* — в 2 раза ( $p \leq 0,05$ ), на фоне низкого рН слюны  $5,3 \pm 0,3$  (рис. 3).

## ЗАКЛЮЧЕНИЕ

Результаты проведенного комплексного исследования позволяют предположить связь развития рецидивирующих афт полости рта у пациентов с кислотозависимыми заболеваниями ЖКТ.

Афты, локализованные на слизистой преддверия полости рта, щек, боковой поверхности языка, чаще носили рецидивирующий характер.

Наличие рецидивирующих афт, сопровождающихся выраженным болевым и парестетическим симптомами, способствует нарушению проведения индивидуальной гигиены полости рта, что проявляется повышением индекса ОНІ-S.

Микробиологическое исследование нормобиома полости рта у данной категории лиц выявило признаки дисбиоза, выраженность которых в большей степени проявлялась у лиц с хроническим панкреатитом на фоне гиперацидной секреции желудка.



ЛИТЕРАТУРА /  
REFERENCES:

\*\*\*\*\*

1. **Бондаренко О.В., Токмакова С.И., Шестун К.Б., Киселева К.А.** Состояние микробиоценоза у пациентов при различных заболеваниях слизистой оболочки рта. — *Проблемы стоматологии*. — 2014; 5: 12—4

[Bondarenko O.V., Tokmakova S.I., Shestun K.B., Kiseleva K.A. The state of microbiocenosis in patients with various diseases of the oral mucosa. — *Actual problems in dentistry*. — 2014; 5: 12—4 (In Russ.). eLIBRARY ID: 22509620

2. **Денисова Т.П., Шульдяков В.А., Тюльтяева Л.А., Черненко Ю.В., Алипова Л.Н., Саджая Л.А.** Мониторинг распространенности заболеваний внутренних органов на примере патологии пищеварительной системы. — *Саратовский научно-медицинский журнал*. — 2011; (7): 4: 772—6

[Denisova T.P., Shuldyakov V.A., Tyulytyaeva L.A., Chernenkov Yu.V., Sadzhaya L.A. Monitoring of internal diseases dissemination (digestive disorders). — *Saratov Journal of Medical Scientific Research*. — 2011; 4: 772—6 (In Russ.). eLIBRARY ID: 17669215

3. **Климова Т.Н., Крамарь В.О., Крамарь О.Г., Добренков Д.С.** Стоматологический статус при нарушениях микроэкологии полости рта. — *Вестник ВолгГМУ*. — 2013; 4 (48): 75—7

[Klimova T.N., Kramar V.O., Kramar O.G., Dobren'kov D.S. Dental status in impaired microecosystem of the oral cavity. — *Journal of Volgograd State Medical University*. — 2013; 4 (48): 75—7 (In Russ.). eLIBRARY ID: 21003249

4. **Лабис В.В., Базикиан Э.А., Козлов И.Г.** Бактериальный фактор как участник инфекционного воспалительного процесса в полости рта. — *Российский стоматологический журнал*. — 2013; 4: 19—21

[Labis V.V., Bazik'an E.A., Kozlov I.G. Bacterial factor as a member of infectious and inflammatory processes in the oral cavity. — *Russian Journal of dentistry*. — 2013; 4: 19—21 (In Russ.). eLIBRARY ID: 21192536

5. **Полуэктова Е.А., Ляшенко О.С., Шифрин О.С., Шептулин А.А., Ивашкин В.Т.** Современные методы изучения микрофлоры желудочно-кишечного тракта. — *Российский журнал гастроэнтерологии, гепатологии, колопроктологии*. — 2014; 2: 85—91

[Poluektova Ye.A., Lyashenko O.S., Shifrin O.S., Sheptulin A.A., Ivashkin V.T. Modern methods of studying of human gastrointestinal microflora. — *The Russian Journal of Gastroenterology, Hepatology, Coloproctology*. — 2014; 2: 85—91 (In Russ.). eLIBRARY ID: 21789386

6. **Рабинович О.Ф., Рабинович И.М., Панфилова Е.Л., Вахрушина Е.В.** Рецидивирующий афтозный стоматит — этиология, патогенез (часть I). — *Стоматология*. — 2010; 1: 71—4

[Rabinovich O.F., Rabinovich I.M., Panfilova E.L., Vakhrushina E.V. Recurrent aphthous stomatitis — aetiology and pathogenesis (part I). — *Stomatologiya*. — 2010; 1: 71—4 (In Russ.). eLIBRARY ID: 16599372

7. **Usmanova I.N., Gerasimova L.P., Tuigunov M.M., Galimova I.A., Khusnarizanova R.F., Usmanov I.R.** Associative and initiative connections of the pathogenic and opportunistic microflora in the development of inflammatory diseases of the oral mucosa in young people. — *Journal of Pharmaceutical Sciences and Research*. — 2018; 10 (2): 243—5. DOI: 10.18481/2077-7566-2019-15-4-31-3715-4-31-37

8. **Campisi G., Russo L.L., Liberto C.D., Nicola F.D., Butera D., Vigneri S., Compilato D., Muzio L.L., Fede O.D.** Saliva variations in gastro-oesophageal reflux disease. — *J Dent*. — 2008; 36 (4): 268—71. PMID: 18313197

9. **Scully C., Porter S.** Oral mucosal disease: recurrent aphthous stomatitis. — *Br J Oral Maxillofac Surg*. — 2008; 46 (3): 198—206. PMID: 17850936

10. **Chavan M., Jain H., Diwan N., Khedkar S., Shete A., Durkar S.** Recurrent aphthous stomatitis: a review. — *J Oral Pathol Med*. — 2012; 41 (8): 577—83. PMID: 22413800

11. **Femiano F., Gombos F., Scully C.** Recurrent aphthous stomatitis unresponsive to topical corticosteroids: a study of the comparative therapeutic effects of systemic prednisone and systemic sulodexide. — *Int J Dermatol*. — 2003; 42 (5): 394—7. PMID: 12755982

12. **Tarakji B., Gazal G., Al-Maweri S.A., Azzeghaiby S.N., Alaizari N.** Guideline for the diagnosis and treatment of recurrent aphthous stomatitis for dental practitioners. — *J Int Oral Health*. — 2015; 7 (5): 74—80. PMID: 26028911

DOI: 10.37988/1811-153X\_2020\_3\_24

Н.В. Тиунова<sup>1</sup>,

д.м.н., доцент кафедры терапевтической стоматологии

Г.Б. Любомирский<sup>2</sup>,

к.м.н., ассистент кафедры терапевтической стоматологии

<sup>1</sup> Приволжский исследовательский медицинский университет<sup>2</sup> ИжГМА

## Клинико-диагностические аспекты и подходы к лечению лейкоплакии слизистой оболочки рта и красной каймы губ

### ДЛЯ ЦИТИРОВАНИЯ:

Тиунова Н.В., Любомирский Г.Б. Клинико-диагностические аспекты и подходы к лечению лейкоплакии слизистой оболочки рта и красной каймы губ. — *Клиническая стоматология*. — 2020; 3 (95): 24—31. DOI: 10.37988/1811-153X\_2020\_3\_24

**Реферат.** В статье представлены клинико-диагностические аспекты лейкоплакии слизистой оболочки рта и красной каймы губ и подходы к лечению в зависимости от клинической формы заболевания. **Цель исследования** — изучение эффективности лечения веррукозной формы лейкоплакии слизистой оболочки рта и красной каймы губ с применением лазерной абляции и коллагенсодержащего препарата. **Материалы и методы.** Проведено клинико-диагностическое обследование и лечение 28 пациентов (17 женщин и 11 мужчин) в возрасте от 45 до 64 лет с веррукозной формой лейкоплакии слизистой оболочки рта и красной каймы губ, которые были разделены на две группы — основную (15 человек) и группу сравнения (13 человек). В основной группе было проведено иссечение участка поражения с помощью лазерной абляции, после хирургического вмешательства на раневую поверхность наносили гель на основе коллагена. В группе сравнения (12 человек) было проведено иссечение участка поражения с помощью скальпеля, а после хирургического вмешательства на раневую поверхность наносили пасту на основе солкосерила. **Результаты.** Полученные результаты наблюдения в послеоперационном периоде свидетельствуют о сокращении сроков эпителизации раневой поверхности после применения лазерной абляции и коллагенсодержащего препарата, что открывает новые возможности в лечении веррукозной лейкоплакии.

**Ключевые слова:** лейкоплакия, лазерная абляция, коллагенсодержащий препарат

N.V. Tiunova<sup>1</sup>,

Grand PhD in Medical sciences, associate professor of the Therapeutic dentistry department

G.B. Lyubomirskii<sup>2</sup>,

PhD in Medical sciences, assistant of the Therapeutic dentistry department

<sup>1</sup> Privolzhsky Research Medical University, Nizhny Novgorod, Russia<sup>2</sup> Izhevsk State Medical Academy, Izhevsk, Russia

## Clinical and diagnostic aspects and approach to the treatment of oral leukoplakia

### FOR CITATION:

Tiunova N.V., Lyubomirskii G.B. Clinical and diagnostic aspects and approach to the treatment of oral leukoplakia. — *Clinical Dentistry (Russia)*. — 2020; 3 (95): 24—31. DOI: 10.37988/1811-153X\_2020\_3\_24

**Abstract.** The article presents the clinical and diagnostic aspects of oral leukoplakia and treatment approaches, depending on the clinical form of the disease. **The aim** of the study was to study the effectiveness of the treatment of verrucous form of oral leukoplakia using laser ablation and collagen-based drug. The study conducted a clinical examination and treatment of 28 patients (17 women and 11 men) aged 45 to 64 years with a verrucous form of oral leukoplakia, which were divided into two groups — the main (15 people) and a comparison group (13 people). In the main group, the lesion site was excised by laser ablation; after surgery collagen-based drug was applied to the wound surface. In the comparison group (12 people), the lesion site was excised with scalpel, and after surgery solcoseryl-based drug was applied to the wound surface. The results of observation in the postoperative period indicate reduction in the time of wound surface epithelization after the use of laser ablation and a collagen-based drug. This opens new possibilities in the treatment of verrucous form of oral leukoplakia.

**Key words:** oral leukoplakia, laser ablation, collagen-based drug

## ВВЕДЕНИЕ

Лейкоплакия представляет собой ороговение слизистой оболочки полости рта или красной каймы губ, которое возникает, как правило, в ответ на хроническое экзогенное раздражение, и относится к факультативному предраку [1–3].

Среди экзогенных факторов можно выделить хроническую механическую травму слизистой оболочки рта острыми краями зубов, пломб, при аномалиях положения зубов, травму нерациональными ортопедическими конструкциями, ортодонтическими или шинирующими аппаратами, прикусывание слизистой оболочки [4, 5], явления гальванизма, жевание табака, бетеля, наса, употребление острой и пряной пищи, производственные факторы (воздействие смолы, йода, брома, дегтя, кислот, щелочей, минеральных удобрений) [1]. Развитие гиперкератоза на слизистой оболочке полости рта способствуют длительное воздействие термических раздражителей (горячей пищи, горячего воздуха), курение, оказывающее не только термическое, но и химическое воздействие, а также влияние метеорологических факторов: суховеи, низкая влажность атмосферного воздуха, обилие солнечного света [6].

Важное значение в развитии лейкоплакии играют эндогенные факторы: заболевания желудочно-кишечного тракта, сопутствующая эндокринная патология (сахарный диабет, заболевания щитовидной железы, изменения гормонального фона у женщин в климактерическом периоде) и гиповитаминоз А, а также генетическая предрасположенность и нейродистрофические процессы в полости рта [4, 6]. Определение антигенов папилломавируса человека высокого риска HPV16 по результатам иммуногистохимического исследования у пациентов с лейкоплакией, а также результаты ПЦР-диагностики подтверждают роль вируса папилломы человека (ВПЧ) в развитии заболевания [7, 8].

Перечисленные эндогенные факторы создают лишь фон для развития лейкоплакии, но более значимую роль играют экзогенные факторы, особенно в их сочетании друг с другом.

По данным О.С. Гилевой и соавт. (2013), в структуре заболеваний слизистой оболочки рта лейкоплакия встречается у 15% больных [9]. Заболевание относится к факультативному предраку с вероятностью злокачественной трансформации до 9,5% [10]. По эпидемиологической картине лейкоплакия чаще встречается у мужчин, особенно курящих, в возрасте старше 45 лет. Однако, как указывают данные А. Torrejon-Моуа и соавт. (2020) и наши наблюдения, на прием чаще обращаются женщины, что можно связать с возросшей онкологической настороженностью в первую очередь лиц женского пола, а также с изменениями гормонального фона [11].

Согласно классификации А.Л. Машкиллейсона (1970) выделяют следующие клинические формы лейкоплакии: простую (плоскую), веррукозную, эрозивно-язвенную, мягкую лейкоплакию и лейкоплакию

Таппейнера (никотиновый стоматит). Стоматологическая адаптация классификации МКБ-10 — МКБ-С относит заболевание к XI классу «Болезни органов пищеварения», выделяя следующие коды:

- K13.2 — лейкоплакия и другие изменения эпителия полости рта, включая язык;
- K13.20 — лейкоплакия идиопатическая;
- K13.21 — лейкоплакия, связанная с употреблением табака;
- K13.24 — нёбо курильщика (никотиновый лейкокератоз нёба, никотиновый стоматит);
- K13.3 — волосатая лейкоплакия, которая является маркером ВИЧ-инфекции и СПИДа;
- V37.02 — кандидозная лейкоплакия.

В международной практике различают два основных клинических типа лейкоплакии: гомогенную и негомогенную лейкоплакию, что основано на морфологической картине и имеет прогностическое значение. В частности, негомогенная лейкоплакия имеет относительно высокий риск озлокачествления [17, 30].

I. van der Waal (2019) предложил переименовать термин «волосатая лейкоплакия», являющийся определенным, а не потенциально злокачественным заболеванием, связанным с ВИЧ-инфекцией, в «EBV-положительное белое поражение языка» (EBVposWLT).

Клиническая картина лейкоплакии зависит от формы заболевания. Так, при плоской лейкоплакии больные могут не предъявлять жалоб либо отмечают шероховатость слизистой оболочки, нарушение эстетики, чувство жжения при приеме пищи. При объективном осмотре на слизистой оболочке определяется первичный элемент поражения — пятно серо-белого цвета с четкими границами, располагающееся на уровне со слизистой оболочкой и не снимающееся при поскабливании. Окружающая слизистая бледно-розового цвета, однако при плохой гигиене полости рта или курении она может быть гиперемирована, в складку не собирается. Излюбленные участки поражения: слизистая оболочка ретромолярной области, щек, углов рта, боковых поверхностей языка. При осмотре в проекции проблемных участков выявляются местные травмирующие факторы.

При отсутствии лечения наблюдается усиление ороговения, и плоская лейкоплакия переходит в веррукозную форму, при которой пациенты предъявляют жалобы на чувство шероховатости слизистой оболочки, наличие инородного тела, сухость в полости рта.

Веррукозная лейкоплакия, которая встречается в двух клинических формах: бляшечной и бородавчатой. При бляшечной форме элемент поражения — пятно в виде бляшки, возвышающейся над уровнем слизистой оболочки (рис. 1). При бородавчатой форме определяются бугристые образования, напоминающие бородавчатые наросты (рис. 2).

При эрозивно-язвенной форме лейкоплакии больные предъявляют жалобы на чувство жжения или боли при приеме пищи и воздействия термических, химических и тактильных раздражителей. При осмотре выявляется эрозия либо язва, вокруг которой наблюдается



участок гиперкератоза по типу плоской или веррукозной лейкоплакии (рис. 3).

Данные формы лейкоплакии потенциально способны озлокачиваться, чаще всего веррукозная и эрозивно-язвенная форма. Признаки, указывающие на озлокачивание лейкоплакии: усиление процессов ороговения, появление уплотнения в основании проблемного участка, эрозирование поверхности, при эрозивно-язвенной форме — снижение или отсутствие

болезненности, кровоточивость, образование сосочковых разрастаний и быстрое увеличение размеров [12].

Мягкая лейкоплакия впервые описана Б.М. Пашковым (1963). Сходное с мягкой лейкоплакией изменение слизистой оболочки рта было описано Cannon (1936) как «белый губчатый невус» Кеннона, Kocsard и соавт. (1962), Obermayer (1964) под названием «щечное кусание», Archard и соавт. (1968), Pindborg и соавт. (1978) под названием «лейкоэдема» [4]. Среди этиологических факторов предполагается наследственный характер — передача по аутосомно-доминантному признаку, прикусывание слизистой оболочки вследствие психоэмоциональных перегрузок, нервно-психической травмы, депрессии [4, 13].

Мягкая лейкоплакия встречается в молодом возрасте, от 12 до 45 лет, в основном у лиц мужского пола, хотя болеют и женщины. Часто при данном заболевании больные не предъявляют жалоб, что позволяет выявить мягкую лейкоплакию только при профилактическом осмотре пациента или при санации полости рта. Возможны жалобы на чувство шероховатости слизистой оболочки.

Выделяют две клинические формы мягкой лейкоплакии: типичную (очаговую и диффузную) и атипичную. При типичной очаговой форме определяются очаги гиперплазии и десквамации эпителия на слизистой оболочке щек по линии смыкания зубов, в области углов рта, на нижней губе, боковых поверхностях языка, деснах [4]. При типичной диффузной форме больные предъявляют жалобы на шероховатость слизистой оболочки полости рта. При осмотре обнаруживаются белые пористые участки в виде чешуек на слизистой оболочке губ, щек, боковых поверхностей языка, дна полости рта одновременно, участки напоминают мочалку либо ткань, изъеденную молью. При атипичной форме жалоб пациенты не предъявляют. При объективном исследовании обнаруживается участок диффузного помутнения слизистой оболочки на щеках или на губах.

Лейкоплакия курильщика (никотиновый стоматит) возникает как реакция слизистой оболочки в ответ на длительное раздражение продуктами горения табака при курении. Жалоб пациенты, как правило, не предъявляют. Поражается слизистая оболочка твердого нёба. При осмотре определяются пятна серо-белого цвета, которые вследствие воздействия продуктов горения табака (никотин, пиридиновые основания, синильная кислота, сероводород, аммоний, окись углерода, фенолы, в большом количестве дегтярные осадки) могут окрашиваться в коричневый и черный цвет. На этом фоне видны мягкие красноватые бугорки с точечными отверстиями выводных протоков слюнных желез, из которых выделяются капельки слюны — так называемый симптом росы. Эта форма лейкоплакии относится к легкообратимым процессам, устранение курения как раздражающего фактора приводит к исчезновению заболевания.

Кандидозная лейкоплакия — лейкоплакия с соединением или длительным существованием хронической кандидозной инфекции — может привести

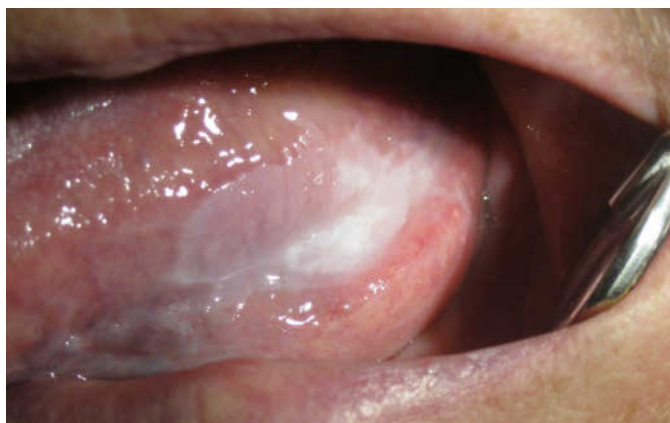

Рис. 1. Веррукозная лейкоплакия, бляшечная форма

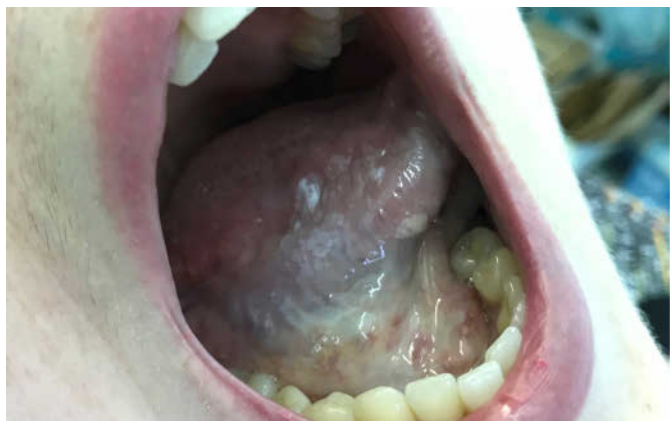


Рис. 2. Веррукозная лейкоплакия, бородавчатая форма

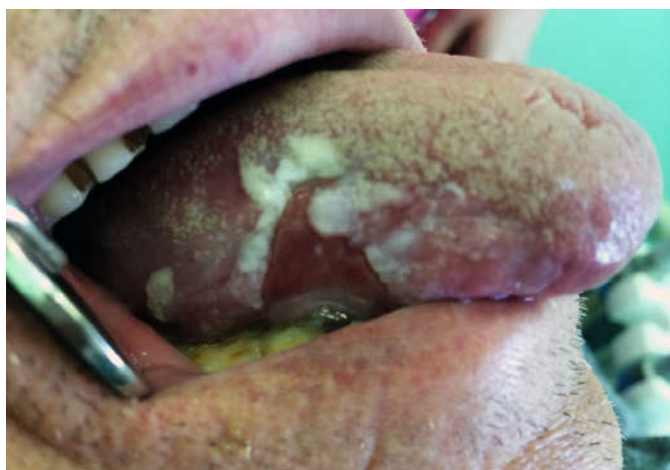

Рис. 3. Эрозивно-язвенная форма лейкоплакии

к развитию диспластических изменений в эпителии примерно в 10–40% случаев [14].

Волосатая лейкоплакия — предраковое диспластическое заболевание, вызываемое вирусом Эпштейна—Барр у лиц с выраженным нарушением иммунной системы, у больных ВИЧ-инфекцией и СПИДом, у больных на фоне приема иммуносупрессивных препаратов при пересадке органов [15]. Согласно клиническим рекомендациям (2013), представляет собой возвышающиеся участки серовато-белого цвета размером до 2–3 см с четкими границами, шероховатой, неровной, ворсинчатой поверхностью. Излюбленная локализация — боковая поверхность языка.

### Диагностика лейкоплакии

Для диагностики проводится клиническое обследование, после которого может быть поставлен только предварительный диагноз лейкоплакии. Для постановки окончательного диагноза обязательно проведение биопсии, которая не подтверждает любое другое заболевание слизистой оболочки рта [16, 17].

Для визуализации патологически измененных участков слизистой оболочки рта применяют метод аутофлуоресцентной стоматоскопии с применением лампы АФС-400 (ООО «Полироник», Россия). Аутофлуоресцентное свечение очагов веррукозной лейкоплакии значительно отличается от свечения здоровой слизистой оболочки: эти очаги визуализируются в виде темных участков с неровными краями без видимого свечения. Свечение этих очагов может иметь красновато-коричневый или розовый оттенок. Очаги, находящиеся в стадии ремиссии заболевания, как правило, имеют зеленое свечение и не выявляются на фоне здоровой слизистой. Очаги плоскоклеточного рака не имеют свечения (эффект «темного пятна») либо имеют красную очаговую флуоресценцию различной интенсивности [18].

Одним из самых высокоинформативных диагностических методов в распознавании неоплазии слизистой оболочки рта является применение оптической когерентной томографии — метода неинвазивного формирования изображений поверхностных слоев тканей с разрешением 10–15 мкм в реальном времени, основанного на использовании волн ближнего инфракрасного диапазона [16, 19, 20]. Данные ОКТ-исследования являются достоверным критерием оценки состояния слизистой оболочки у пациентов с различными формами лейкоплакии до, во время и после лечения [14].

Гистологическое исследование при лейкоплакии выявляет процессы акантоза, гиперкератоза и паракератоза.

### Лечение лейкоплакии

В настоящее время ни один вид активного лечения лейкоплакии слизистой оболочки рта не гарантирует отсутствие рецидивов или озлокачествления, поэтому выявление больных с высоким риском трансформации и их дальнейшее наблюдение представляется рациональным методом профилактики рака [16].

Лечение лейкоплакии должно быть комплексным, индивидуализированным, этиопатогенетически обоснованным, последовательным.

Перед началом комплексного этиопатогенетического лечения при всех формах лейкоплакии, за исключением эрозивно-язвенной, следует провести профессиональную гигиену полости рта с целью восстановления микробиоценоза полости рта и кислотно-щелочного равновесия. Профессиональная гигиена проводится по GBT-протоколу, с применением порошка Airflow plus (EMS) на основе эритритола и ультразвукового скейлера. При эрозивно-язвенной форме профессиональная гигиена откладывается до эпителизации элементов поражения, но не отменяется. Также необходимо не только тщательно очистить все поверхности зубов, но и провести профессиональную чистку съемных и частичных съемных ортопедических конструкций в ультразвуковой ванне с растворенной очищающей таблеткой (например, Corega tabs).

Проводится обучение правилам гигиены полости рта, языка и съемных ортопедических конструкций.

Всем пациентам проводится тщательная санация полости рта, которую начинают с устранения местных травмирующих факторов. Необходимо исключить курение и воздействие других этиологических факторов. По показаниям проводят избирательное шлифование. При необходимости следует снять все нерациональные ортопедические конструкции, обязательно и неотлагательно провести рациональное протезирование (временные коронки из гипоаллергенного материала с учетом аллергологического статуса пациента, безопасные, цельнолитые конструкции протезов, использование благородных металлов, съемные пластинчатые протезы из бесцветной пластмассы). При наличии сопутствующей соматической патологии обязательна консультация врача соответствующего профиля (гастроэнтеролога, эндокринолога, психотерапевта, онколога и др.). Пациентам рекомендуется щадящая диета с исключением горячей, грубой, острой и пряной пищи. Дальнейшая тактика лечения зависит от формы и жалоб пациента.

При плоской форме и отсутствии жалоб на жжение сначала устраняют экзогенные травмирующие факторы, а затем назначают динамическое наблюдение через 1 месяц. Если очаг уменьшается, проводят дальнейшее диспансерное наблюдение. При сохранении очага или при неблагоприятном прогнозе, переходе его в веррукозную форму, выполняют его иссечение.

При плоской форме и наличии жалоб на жжение назначается общее лечение после консультации с эндокринологом, гастроэнтерологом, онкологом, терапевтом по показаниям: витаминотерапия (витамины А, Е, группы В), деринат 0,25% раствор в виде капель под язык и в каждую ноздрю, по 2–3 капли, 2–3 раза в день в течение месяца. Назначают аппликации кератопластиков на проблемные участки слизистой оболочки рта 2 раза в день. При сохранении очага после курса лечения или увеличении размера проводится его иссечение.

При веррукозной форме назначение общего и местного лечения, на наш взгляд, может спровоцировать усиление процессов кератинизации, поэтому после устранения местных факторов терапию назначают через 1 месяц. Если очаг уменьшается, переходит в плоскую форму, через 2–3 месяца решают вопрос о необходимости иссечения участка. При сохранении очага или увеличении в размере проводится его иссечение.

При кандидозной лейкоплакии, подтвержденной с помощью микробиологического исследования (*Candida* выше  $10^2$ ), необходимо назначение общих противогрибковых препаратов (дифлюкан, флуконазол, флюкостат) с учетом выявленной чувствительности к данным препаратам и местно аппликации кандид растора на проблемные участки слизистой оболочки.

При лечении мягкой лейкоплакии проводят устранение местных факторов, местно — аппликации кератопластиков. В общем лечении по назначению психотерапевта назначают седативные препараты.

При лечении никотинового стоматита больным необходимо полностью запретить курение.

Тактика врача при местном лечении эрозивно-язвенной формы зависит от характера течения язвенного процесса, времени образования эрозии или язвы, ее состояния, своевременности устранения раздражающих или травмирующих факторов. Так, в местном лечении необходимо назначение лекарственных препаратов, оказывающих местное обезболивающее действие, ротовых ванночек с антисептиками, аппликаций протеолитических ферментов, противовоспалительных мазей, кератопластиков.

Накопленный нами клинический опыт показал, что в местном лечении высокоэффективно использование препарата, сочетающего в себе все вышеперечисленные компоненты, в частности геля на основе коллагена Эмалан, который содержит димексид, ускоряющий проникновение лекарственных препаратов, аллантоин, обладающий противовоспалительным и местноанестезирующим действием, антиоксидант эмоксипин и тетраборат натрия, обеспечивающий противогрибковое и антибактериальное действие.

В комплексном лечении эрозивно-язвенной формы мы назначаем ротовые ванночки с 0,05% водным раствором хлоргексидина, мирамистина или с использованием ополаскивателей на основе хлоргексидина в течение 5–7 дней. Для снятия фибринозного налета с эрозивно-язвенной поверхности — аппликации дигестолы — коллагеновой пластины с ферментом дигестазой, и аппликации геля Эмалан 2–3 раза в день на проблемный участок слизистой оболочки рта.

Если консервативное лечение в течение 3 недели оказывается неэффективным и не наблюдается тенденции к заживлению, следует применить хирургическое иссечение очагов поражения с обязательным предварительным гистологическим исследованием. При подтверждении подозрений на малигнизацию сразу же предпринимается радикальная операция в онкологическом учреждении.

При эпителизации эрозии или язвы и переходе заболевания в плоскую или веррукозную формы решение об иссечении патологического участка принимается после диспансерного наблюдения в течение 1 месяца и отсутствия тенденции к его уменьшению.

В связи с вышеизложенными клинико-диагностическими аспектами и подходами к лечению целью данного исследования стало изучение эффективности лечения веррукозной формы лейкоплакии слизистой оболочки рта и красной каймы губ с применением лазерной абляции и коллагенсодержащего препарата.

## МАТЕРИАЛЫ И МЕТОДЫ

Проведено клинико-диагностическое обследование и лечение 28 пациентов (17 женщин и 11 мужчин) в возрасте от 45 до 64 лет с веррукозной формой лейкоплакии слизистой оболочки рта и красной каймы губ.

Всем пациентам была проведена профессиональная гигиена полости рта, обучение правилам гигиены полости рта, языка и съемных ортопедических конструкций (при их наличии), санация полости рта, рациональное протезирование. Проведена беседа о необходимости отказа от курения и лечении сопутствующей соматической патологии. При повторном осмотре через 1 месяц при сохранении очага или увеличении в размере проводили его иссечение.

Известно, что для воздействия на очаг поражения при лейкоплакии применяются фотодинамическая терапия [21–23], иссечение с помощью криодеструкции [24, 25], радиоскальпеля [5, 26], скальпеля [14] и лазера [27–30].

Однако большое количество предлагаемых выше методов удаления очага поражения при лейкоплакии имеют веские недостатки в виде рисков рецидива или образования рубцовых осложнений и связанных с ними функциональных и косметических дефектов, что в полной мере не позволяет говорить об эффективном достижении результатов лечения данной патологии.

Накопленный нами клинический опыт, достижения и разработки авторских протоколов в области лазерной стоматологии открыли новые возможности в лечении веррукозной лейкоплакии с применением метода лазерной термоабляции патологически измененных тканей, локализующихся на слизистой оболочке рта, красной кайме губ.

Современные диодные лазеры могут генерировать свет определенной длины волны в узкой части спектра, который будет соответствовать линии поглощения ряда важных хромофоров (меланин, гемоглобин, вода). Кроме того, современные стоматологические диодные лазеры позволяют подбирать оптимальную мощность излучения и регулировать длительность импульсов. На основе изучения механизмов воздействия лазерного излучения на разные виды биологической ткани в зависимости от длины волны, мощности излучения и продолжительности импульса нами была использована методика селективного фототермолиза. Основа



данного метода заключается в том, что путем подбора соответствующей мощности и длительность импульса лазерного излучения можно добиться полноценного теплового повреждения ткани — мишени, подлежащей лечебному воздействию, что сводит к минимуму тепловое повреждение окружающей здоровой ткани.

В зависимости от проведенного метода воздействия на очаг все пациенты с веррукозной лейкоплакией были разделены на две группы — основную (15 человек) и группу сравнения (13 человек).

В основной группе было проведено иссечение участка поражения с помощью лазерной абляции. Перед оперативным вмешательством мы проводили обучение гигиене полости рта и контролировали ее проведение. Протокол исполнения лазерной процедуры заключался в предварительной подготовке лазерного оптоволоконка: на мощности 0,5 Вт, постоянного режима излучения осуществляли инициацию («под призму») сменного оптоволоконка диаметром 400 мкм. Термоабляция участка лейкоплакии проводилась в диапазоне мощности 0,9–1,2 Вт, сменным оптоволоконком диаметром 400 мкм, в режиме постоянного излучения. Особенность работы состояла в том, что оптоволоконко располагалось не перпендикулярно, а лежало всей боковой поверхностью параллельно ткани, обеспечивая послойное отделение ткани. Это дает возможность взять материал на гистологическое исследование, а также обеспечить малую инвазивность данной процедуры. Специально подготовленное «под призму» оптоволоконко и параллельность его расположения к ткани позволяют убрать только измененную поверхность, не затрагивая здоровые участки, и добиться сокращения сроков реабилитации. Обязательным является гистологическое исследование операционного материала. После хирургического вмешательства всем пациентам на раневую поверхность наносили гель Эмалан и назначали его для домашнего ухода за раной. Мониторинг раневой поверхности проводили на 7-й, 1-й, 21-й день.

В группе сравнения (12 человек) было проведено иссечение участка поражения с помощью скальпеля, а после хирургического вмешательства всем пациентам на раневую поверхность наносили солкосерил дентальную адгезивную пасту. Мониторинг раневой поверхности проводили на 7-й, 15-й и 21-й день.

## РЕЗУЛЬТАТЫ И ОБСУЖДЕНИЕ

В основной группе через 7 дней после операции при осмотре отмечался небольшой слой фибринозного налета на раневой поверхности, слизистая оболочка вокруг физиологической окраски, воспалительных проявлений не выявлено. Через 14 дней фибринозный налет отсутствует или сохраняется в отдельных участках, признаков воспаления нет. На 21-й день наблюдается полная эпителизация поверхности с сохранением цвета, увлажненности слизистой оболочки рта.

В группе сравнения через 7 дней после операции при осмотре отмечались фибринозный налет на раневой

поверхности, отек и гиперемия слизистой оболочки вокруг, пациенты предъявляли жалобы на болезненные ощущения и дискомфорт на слизистой оболочке. Через 14 дней раневая поверхность была покрыта фибринозным налетом, вокруг сохранялись гиперемия и отечность. Через 21 день отмечалось сохранение раневой поверхности, покрытой налетом. Полная эпителизация отмечалась к 26–28-му дню после оперативного вмешательства.

Результаты лечения с использованием лазерной абляции и результаты проведенного гистологического исследования представлены на рис. 4–7.

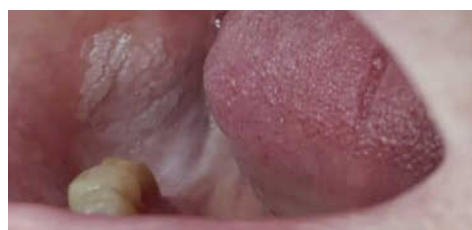

Рис. 4. Пациентка З., 63 года: исходная клиническая картина бородавчатой формы веррукозной лейкоплакии

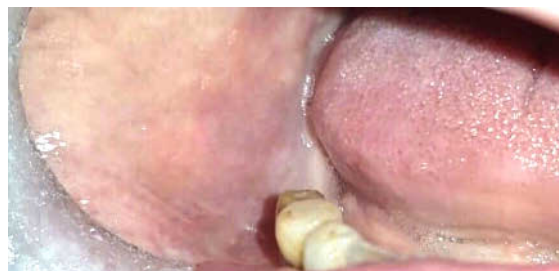

Рис. 5. Пациентка З., 63 года: клиническая картина после лазерной абляции и применения коллагенсодержащего геля

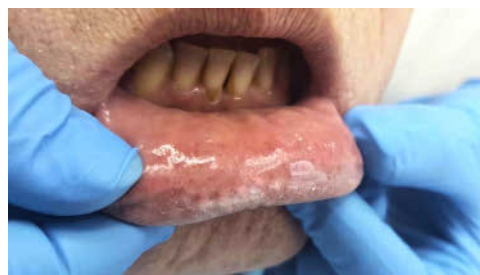

Рис. 6. Пациент Р., 60 лет: исходная клиническая картина бляшечной формы веррукозной лейкоплакии

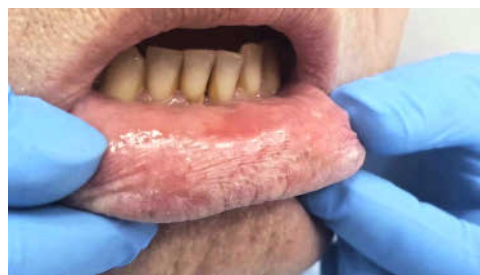

Рис. 7. Пациент Р., 60 лет: клиническая картина после лазерной абляции и применения коллагенсодержащего геля

По результатам гистологического исследования пациентки З. № 2373 от 18.03.2020 заключение — лейкоплакия. По результатам гистологического исследования пациента Р. № 1819 от 17.02.2020 заключение — фрагменты покровного эпителия с кератозом без подлежащей фиброзной ткани.

## ВЫВОДЫ

Таким образом, использование диодного лазера с длиной волны 810 нм и аппликации коллагенсодержащего препарата позволяет значительно сократить сроки эпителизации раневой поверхности, повысить эффективность лечения пациентов с веррукозной лейкоплакией и улучшить качество их жизни в послеоперационном периоде. Возможность прицельного воздействия

на патологический очаг без повреждения окружающей нормальной ткани открывает новые возможности в лечении данной патологии с минимальным риском осложнений, создавая хорошие эстетические результаты по сравнению с традиционными режущими инструментами.

Однако несмотря на полученные результаты ни один из методов удаления очага лейкоплакии слизистой оболочки рта не может гарантировать долговременного избавления от рецидива или озлокачествления [16], что требует обязательного диспансерного наблюдения пациентов: при плоской форме — 2 раза в год, при веррукозной и эрозивно-язвенной формах — 4–6 раз в год, что необходимо для профилактики злокачественной трансформации лейкоплакии и имеет важное медико-социальное значение.

## ЛИТЕРАТУРА / REFERENCES

- 1. Косюга С.Ю.** Лейкоплакия. — В кн.: Успенская О.А., Жулев Е.Н. (ред.) Заболевания слизистой оболочки полости рта. — Нижний Новгород, 2017. — С. 55–84 [Kosjuga S.Ju. Leukoplakia. — In.: Uspenskaja O.A., Zhulev E.N. (eds.) Diseases of the oral mucosa. — Nizhnij Novgorod, 2017. — P. 55–84 (In Russ.)]. eLIBRARY ID: 32349345
- 2. Waal I.** Oral leukoplakia; a proposal for simplification and consistency of the clinical classification and terminology. — *Med Oral Patol Oral Cir Bucal*. — 2019; 24 (6): e799–e803. PMID: 31655843
- 3. Waal I.** Oral leukoplakia: A diagnostic challenge for clinicians and pathologists. — *Oral Dis*. — 2019; 25 (1): 348–9. PMID: 30203899
- 4. Модина Т.Н., Болбат М.В., Дятлова Ю.Ю.** Мягкая лейкоплакия. — *Клиническая стоматология*. — 2013; 3 (67): 46–50 [Modina T.N., Bolbat M.V., Dyatlova Yu.Yu. Soft leukoplakia. — *Clinical Dentistry (Russia)*. — 2013; 3 (67): 46–50 (In Russ.)]. eLIBRARY ID: 22450764
- 5. Рабинович О.Ф., Рабинович И.М., Семкин В.А., Абрамова Е.С., Умарова К.В., Агапитова Л.П., Безруков А.А.** Оценка эффективности комплексного лечения пациентов с веррукозной формой лейкоплакии слизистой оболочки рта. — *Клиническая стоматология*. — 2016; 1 (77): 32–5 [Rabinovich O.F., Rabinovich I.M., Semkin V.A., Abramova E.S., Umarova K.V., Agapitova L.P., Bezrukov A.A. Evaluating the effectiveness of complex treatment of patients with verrucous leukoplakia of the oral mucosa. — *Clinical Dentistry (Russia)*. — 2016; 1 (77): 32–5 (In Russ.)]. eLIBRARY ID: 25718063
- 6. Ронь Г.И., Костромская Н.Н., Чернышева Н.Д.** Лейкоплакия слизистой оболочки полости рта: аспекты клинической диагностики и лечения. — *Проблемы стоматологии*. — 2006; 2: 3–7 [Ron' G.I., Kostromskaja N.N., Chernysheva N.D. Leukoplakia of the oral mucosa: aspects of clinical diagnosis and treatment. — *Actual Problems in Dentistry*. — 2006; 2: 3–7 (In Russ.)]. eLIBRARY ID: 28358050
- 7. Бабиченко И.И., Рабинович О.Ф., Ивина А.А., Рабинович И.М., Тогоидзе А.А.** К вопросу о папилломавирусном генезе лейкоплакии слизистой оболочки рта. — *Архив патологии*. — 2014; 1: 32–6 [Babichenko I.I., Ivina A.A., Rabinovich O.F., Rabinovich I.M., Togonidze A.A. Papillomavirus in the genesis of oral leukoplakia. — *Archive of Pathology*. — 2014; 1: 32–6 (In Russ.)]. eLIBRARY ID: 21369419
- 8. Рабинович О.Ф., Рабинович И.М., Тогоидзе А.А., Безруков А.А., Агапитова Л.П.** Применение противовирусной терапии в комплексном лечении пациентов с веррукозной формой лейкоплакии. — *Клиническая стоматология*. — 2017; 1 (81): 16–9 [Rabinovich O.F., Rabinovich I.M., Togonidze A.A., Bezrukov A.A., Agapitova L.P. Anti-viral therapy application in comprehensive treatment of patients with verruciform leukokeratosis. — *Clinical Dentistry (Russia)*. — 2017; 1 (81): 16–9 (In Russ.)]. eLIBRARY ID: 28794637
- 9. Гилева О.С., Либик Т.В., Позднякова А.А., Сатюкова Л.Я.** Предраковые заболевания в структуре патологии слизистой оболочки полости рта. — *Проблемы стоматологии*. — 2013; 2: 3–9 [Gileva O.S., Libik T.V., Pozdnyakova A.A., Satyukova L.Y. Precancerous lesions in structure of oral mucosa diseases (according to medical advisory data). — *Actual Problems in Dentistry*. — 2013; 2: 3–9 (In Russ.)]. eLIBRARY ID: 18976565
- 10. Iocca O., Sollecito T.P., Alawi F., Weinstein G.S., Newman J.G., De Virgilio A., Maio P.D., Spriano G., López S.P., Shanti R.M.** Potentially malignant disorders of the oral cavity and oral dysplasia: A systematic review and meta-analysis of malignant transformation rate by subtype. — *Head Neck*. — 2020; 42 (3): 539–55. PMID: 31803979
- 11. Torrejon-Moya A., Jané-Salas E., López-López J.** Clinical manifestations of oral proliferative verrucous leukoplakia: A systematic review. — *J Oral Pathol Med*. — 2020; 49 (5): 404–8. PMID: 31990082
- 12. Лукиных Л.М., Тиунова Н.В., Жданова М.Л.** Предраковые заболевания слизистой оболочки рта и красной каймы губ. — Н. Новгород, 2015. — 88 с. [Lukinyh L.M., Tiunova N.V., Zhdanova M.L. Precancerous diseases of the oral mucosa and red border of the lips. — N. Novgorod, 2015. — 88 p. (In Russ.)]. eLIBRARY ID: 24071886
- 13. Косюга С.Ю., Воинова С.О., Галкин К.С., Богомазов И.Д.** Факторы риска возникновения лейкоплакии у подростков. — *Dental Forum*. — 2019; 4 (75): 49–50 [Kosjuga S.Ju., Voinova S.O., Galkin K.S., Bogomazov I.D. Risk factors for leukoplakia in adolescents. — *Dental Forum*. — 2019; 4 (75): 49–50 (In Russ.)]. eLIBRARY ID: 41325794
- 14.** Лейкоплакия. Клинические рекомендации (протоколы лечения). — М., 2013. [Leukoplakia. Clinical recommendations (treatment protocols). — M., 2013 (In Russ.)].

- 15. Потекаев Н.С., Потекаев С.Н., Потекаев Н.Н., Жукова О.В.** Волосатая лейкоплакия как маркер ВИЧ-инфекции и СПИДа. — *Клиническая дерматология и венерология*. — 2018; 17 (4): 114—9  
[Potekaev N.S., Potekaev S.N., Potekaev N.N., Zhukova O.V. Hairy leukoplakia as a marker of HIV infection and AIDS. — *Russian Journal of Clinical Dermatology and Venereology*. — 2018; 17 (4): 114—9 (In Russ.)].  
eLIBRARY ID: 36315034
- 16. Скородумова Л.О., Мураев А.А., Володина Е.В., Иванов С.Ю., Гнучев Н.В., Георгиев Г.П., Ларин С.С.** Лейкоплакия слизистой оболочки полости рта: классификация, гистопатология, методы диагностики и лечения. — *Вопросы онкологии*. — 2013; 59 (5): 548—54  
[Murav A.A., Volodina E.V., Ivanov S.Yu., Gnuchev N.V., Georgiev G.P., Larin S.S. Leukoplakia of the oral mucosa: classification, histopathology, diagnosis and treatment. — *Problems in Oncology*. — 2013; 59 (5): 548—54 (In Russ.)].  
eLIBRARY ID: 20354086
- 17. Warnakulasuriya S., Johnson N.W., Waal I.** Nomenclature and classification of potentially malignant disorders of the oral mucosa. — *J Oral Pathol Med*. — 2007; 36 (10): 575—80.  
PMID: 17944749
- 18. Булгакова Н.Н., Волков Е.А., Позднякова Т.И.** Аутофлуоресцентная стоматоскопия как метод онкоскрининга заболеваний слизистой оболочки рта. — *Российский стоматологический журнал*. — 2015; 19 (1): 27—30  
[Bulgakova N.N., Volkov E.A., Pozdnyakova T.I. Autofluorescent somatoscope as a method of oncoscience diseases of the oral mucosa. — *Russian Journal of Dentistry*. — 2015; 19 (1): 27—30 (In Russ.)].  
eLIBRARY ID: 23175798
- 19. Рабинович О.Ф., Бабиченко И.И., Рабинович И.М., Тогонидзе А.А.** Методы комплексной диагностики лейкоплакии слизистой оболочки рта. — *Стоматология*. — 2014; 93 (5): 19—22  
[Rabinovich O.F., Babichenko I.I., Rabinovich I.M., Togonidze A.A. Methods of complex diagnostics of oral leukoplakia. — *Stomatology*. — 2014; 93 (5): 19—22 (In Russ.)]. eLIBRARY ID: 22880257
- 20. Семкин В.А., Рабинович О.Ф., Агапитова Л.П., Безруков А.А., Бабиченко И.И.** Диагностическая ценность метода когерентной томографии у больных с лейкоплакией слизистой оболочки рта. — *Стоматология*. — 2018; 97 (1): 37—9  
[Syomkin V.A., Rabinovich O.F., Agapitova L.P., Bezrukov A.A., Babichenko I.I. Diagnostic value of optical coherence tomography for oral leukoplakia assessment. — *Stomatology*. — 2018; 97 (1): 37—9 (In Russ.)].  
eLIBRARY ID: 32449467
- 21. Рабинович О.Ф., Абрамова Е.С., Тогонидзе А.А.** Клиника, диагностика и лечение различных форм лейкоплакии. — *Стоматология*. — 2014; 93 (5): 75—81  
[Rabinovich O.F., Abramova E.S., Togonidze A.A. Clinic, diagnostic and treatment of various forms of a leukoplakia. — *Stomatology*. — 2014; 93 (5): 75—81 (In Russ.)].  
eLIBRARY ID: 22880270
- 22. Chen Q., Dan H., Tang F., Wang J., Li X., Cheng J., Zhao H., Zeng X.** Photodynamic therapy guidelines for the management of oral leucoplakia. — *Int J Oral Sci*. — 2019; 11 (2): 14.  
PMID: 30971683
- 23. Li Y., Wang B., Zheng S., He Y.** Photodynamic therapy in the treatment of oral leukoplakia: A systematic review. — *Photodiagnosis Photodyn Ther*. — 2019; 25: 17—22.  
PMID: 30391342
- 24. Зяблицкая К.В., Воробьева Е.Н., Токмакова С.И., Шарлаева Е.А., Соколова Г.Г., Батанина И.А., Бондаренко О.В.** Озонотерапия в комплексном лечении лейкоплакии слизистой оболочки рта. — *Медицинский алфавит*. — 2018; 2 (339): 11—5  
[Zyablitskaya K.V., Vorobyova E.N., Tokmakova S.I., Sharlaeva E.A., Sokolova G.G., Batanina I.A., Bondarenko O.V. Ozone therapy in complex treatment of leukoplakia of oral mucosa. — *Medical Alphabet*. — 2018; 2 (339): 11—15 (In Russ.)].  
eLIBRARY ID: 35040298
- 25. Яременко А.И., Кириллов А.Л., Чередникова И.А., Овсепян Т.Н.** Лечение обширных поражений слизистой оболочки полости рта методом криодеструкции. — *Пародонтология*. — 2018; 1 (86): 86—9  
[Yaremenko A.I., Kirillov A.L., Cherednikova I.A., Ovsepiyan T.N. Cryotherapy for treatment the oral mucosa extensive lesions. — *Parodontologiya*. — 2018; 1 (86): 86—9 (In Russ.)].  
eLIBRARY ID: 34941313
- 26. Дурново Е.А., Янова Н.А., Хомутинникова Н.Е.** Оптимизация хирургического лечения заболеваний слизистой оболочки полости рта. — *Нижегородский медицинский журнал*. — 2008; 2(2): 236—9  
[Durnovo E.A., Yanova N.A., Khomutinnikova N.E. Optimization of the surgical treatment of diseases of the oral mucosa. — *Nizhny Novgorod Medical Journal*. — 2008; 2 (2): 236—9 (In Russ.)].  
eLIBRARY ID: 41397781
- 27. Jagtap B., Bhate K., Santhoshkumar S.N.** Low level laser therapy reduces oral leukoplakia lesion size: Results from a preliminary study. — *Oral Oncol*. — 2018; 85: 108—1.  
PMID: 30098877
- 28. Matulić N., Vago I., Sušić M., Gjorgjevska E., Knežević A.K., Gabrić D.** Comparison of Er: YAG and Er,Cr: YSGG Laser in the Treatment of Oral Leukoplakia Lesions Refractory to the Local Retinoid Therapy. — *Photobiomodul Photomed Laser Surg*. — 2019; 37 (6): 362—8. PMID: 31081716
- 29. Lauritano D., Lucchese A., Gabrione F., Stasio D.D., Rangil J.S., Carinci F.** The Effectiveness of Laser-Assisted Surgical Excision of Leukoplakias and Hyperkeratosis of Oral Mucosa: A Case Series in A Group of Patients. — *Int J Environ Res Public Health*. — 2019; 16 (2): 210. PMID: 30642122
- 30. Palmerín-Donoso A., Cantero-Macedo A.M., Tejero-Mas M.** [Oral leukoplakia]. — *Aten Primaria*. — 2020; 52 (1): 59—60 (In Spanish).  
PMID: 31029457



DOI: 10.37988/1811-153X\_2020\_3\_32

О.Ф. Рабинович,

д.м.н., зав. отделением заболеваний  
слизистой оболочки рта

И.М. Рабинович,

д.м.н., профессор, зав. отделом  
терапевтической стоматологии, отделением  
кариесологии и эндодонтии

В.А. Семкин,

д.м.н., профессор, зав. отделением  
хирургической стоматологии

К.В. Умарова,

к.м.н., научный сотрудник группы  
заболеваний слизистой оболочки рта

ЦНИИСиЧЛХ

## Частота выявления онкологической патологии в структуре заболеваний слизистой оболочки рта

### ДЛЯ ЦИТИРОВАНИЯ:

Рабинович О.Ф., Рабинович И.М., Семкин В.А., Умарова К.В. Частота выявления онкологической патологии в структуре заболеваний слизистой оболочки рта. — *Клиническая стоматология*. — 2020; 3 (95): 32—5. DOI: 10.37988/1811-153X\_2020\_3\_32

**Реферат.** За 5-летний период, с 2015 по 2019 г., изучена частота выявления онкологической патологии слизистой оболочки рта и красной каймы губ среди 9943 пациентов, обратившихся по поводу заболеваний слизистой оболочки рта на амбулаторном приеме. **Материалы и методы.** Проведен анализ данных в динамике за 5 лет с учетом гендерных различий, локализации патологического процесса и наличия предрасполагающих факторов. **Результаты.** На основании данных клинической картины и дополнительных методов обследования, включая морфологическое исследование, выявили тенденцию к увеличению случаев рака слизистой оболочки рта и красной каймы губ. Доля пациентов с данной патологией составила 1,70%. Чаще всего данное заболевание встречали у мужчин и женщин пожилого возраста. Первое место по частоте встречаемости заняли поражения слизистой оболочки языка. Среди неблагоприятных факторов чаще всего отмечали курение и хроническую травму. Реже пациенты указывали на употребление алкоголя, особенности и характер питания. **Заключение.** Результаты исследования, отражающие увеличение числа случаев рака слизистой оболочки рта и красной каймы губ, свидетельствуют об актуальности проблемы раннего выявления и диагностики клинических проявлений с общим названием «онконастороженность» при первичном обращении пациентов за стоматологической помощью.

**Ключевые слова:** слизистая оболочка рта, онконастороженность, рак полости рта

O.F. Rabinovich,

Grand PhD in Medical sciences, head of the  
Oral mucosa diseases Department

I.M. Rabinovich,

Grand PhD in Medical sciences, professor and  
Head of the therapeutic dentistry Division and  
the Caries and endodontics Department

V.A. Syomkin,

Grand PhD in Medical sciences, professor and  
head of the of Surgical dentistry Department

K.V. Umarova,

PhD in Medical sciences, researcher of the  
Oral mucosa diseases GroupCentral research institute of dental and  
maxillofacial surgery, Moscow, Russia

## Frequency of oncological pathology detection in the structure of the oral mucosa diseases

### FOR CITATION:

Rabinovich O.F., Rabinovich I.M., Syomkin V.A., Umarova K.V. Frequency of oncological pathology detection in the structure of the oral mucosa diseases. — *Clinical Dentistry (Russia)*. — 2020; 3 (95): 32—5. DOI: 10.37988/1811-153X\_2020\_3\_32

**Abstract.** The article examined the frequency of detection of oncological pathology of the oral mucosa and red border of the lips among 9943 patients who came to the department for diseases of the oral mucosa on an outpatient basis. **Materials and methods.** An analysis of data over a period of 5 years was carried out taking into account the gender differences of patients, the nature of the localization of the pathological process, and the presence of predisposing factors. **Results.** Based on clinical picture data and additional examination methods, including morphological studies, revealed an upward trend in cases of cancer of the oral mucosa and red border of the lips. The number of patients with this pathology was 1.70%. Most often, this disease was found in older men and women. The first place in frequency of occurrence belonged to lesions of the mucous membrane of the tongue. Among the adverse factors affecting the oral mucosa smoking and chronic trauma were most frequently noted. Less commonly, patients indicated alcohol use, dietary habits and patterns. **Conclusion.** The results of the study, which reflect an increase in the number of cases of cancer of the oral mucosa and red border of lips, demonstrate the urgency of the problem of early detection and diagnosis of clinical manifestations under the general name “cancer alertness” during the initial treatment of patients for dental care.

**Key words:** oral mucosa, cancer alertness, oral cancer

## ВВЕДЕНИЕ

Несмотря на определенные успехи в ранней диагностике и лечения онкологических заболеваний, количество пациентов с данной патологией постоянно растет. Согласно данным ВОЗ, рак занимает ведущие позиции среди причин смертности людей пожилого возраста [1].

Значительно увеличивается количество пациентов со злокачественными новообразованиями челюстно-лицевой области. Так, например, рак полости рта и красной каймы губ является наиболее распространенным типом злокачественных новообразований с высокими показателями смертности в странах Южной Азии (Индия, Пакистан, Афганистан) и Меланезии (Новая Гвинея) [2]. Невзирая на последние достижения в диагностике и лечении, показатель 5-летней выживаемости при плоскоклеточном раке полости рта остается на уровне 50% [3, 4].

В рамках реализации национальной онкологической программы, принятой в Российской Федерации в 2009 г., одним из важных вопросов является повышение онкологической настороженности и усиление роли и ответственности врача-стоматолога в выявлении онкологических заболеваний на ранней стадии. Понятие «онкологической настороженности» врача-стоматолога на амбулаторном приеме включает сумму знаний и алгоритм врачебной тактики, основанный на выявлении клинических симптомов, основы комплексной диагностики, маршрутизацию пациента в специализированные медицинские учреждения.

В связи с особенностями этиологии и патогенеза, длительностью течения и склонностью к рецидивам заболевания слизистой оболочки рта занимают особое место в структуре стоматологической патологии. Развитию злокачественных процессов в полости рта зачастую предшествуют различные предраковые поражения слизистой оболочки и красной каймы губ. Канцерогенез представляет собой сложный многоступенчатый процесс, протекающий через каскад гистопатологических трансформаций от простой гиперплазии и различной степени дисплазии до карциномы *in situ* и инвазивного плоскоклеточного рака. Переход предонкологических заболеваний в онкологические характеризуется определенными клиническими признаками: длительное и вялое течение патологического процесса; отсутствие эффекта от проводимой терапии; ухудшение местного статуса патологического очага поражения на фоне проводимого лечения (увеличение размеров очага поражения и возникновение уплотнения в основании, отсутствие болезненности); появление кровоточивости, разрастаний и изъязвлений в очаге поражения; увеличение регионарных лимфоузлов.

В связи с вышесказанным очень важно ввести в клиническую практику врача-стоматолога понятие «онкологическая настороженность», а раннее выявление, диагностика и лечение предраковых заболеваний полости рта относятся к актуальным вопросам современной стоматологии.

Цель исследования — изучение частоты выявления онкологических состояний у пациентов с заболеваниями слизистой оболочки рта и красной каймы губ.

## МАТЕРИАЛЫ И МЕТОДЫ

Проведено обследование пациентов, обратившихся с различными заболеваниями слизистой оболочки рта за 5 лет (с 2015 г. по 2019 г. включительно). Всем пациентам методом сплошного наблюдения проведено клиничко-лабораторное обследование (сбор анамнеза, жалобы пациентов, осмотр, дополнительные методы обследования: ультразвуковое, рентгенологическое, гистологическое, иммуногистохимическое, аутофлуоресцентная стоматоскопия). Общее количество пациентов — 9943 человека, из них пациенты с красным плоским лишаем составили 2587 (26,02%) человек, с дисбактериозом — 1889 (19,00%), с герпетическим стоматитом — 1729 (17,39%), с лейкоплакией — 894 (8,99%), с хейлитами — 696 (7,00%), с рецидивирующим афтозным стоматитом — 785 (7,90%), с аллергическими реакциями — 805 (8,10), с пузырьными дерматозами — 198 (1,99%), пациенты с предраковыми состояниями (незаживающие эрозии и хронические травматические язвы) и те, которым диагностировали рак при первичном обращении, — 360 (3,62). Количество пациентов с диагнозом «рак слизистой оболочки рта или красной каймы губ» составило 169 человек (90 женщин и 79 мужчин).

Для подтверждения диагноза пациентов направляли в отделение амбулаторной хирургической стоматологии ЦНИИСиЧЛХ на забор биологического материала и проведение биопсии. После комплексного обследования и подтверждения диагноза пациентов направляли в профильные онкологические учреждения.

Были изучены количественные показатели выявления рака слизистой оболочки рта и красной каймы губ среди пациентов в динамике, а также с учетом гендерных различий, характера локализации патологического процесса, наличия предрасполагающих факторов.

## РЕЗУЛЬТАТЫ И ОБСУЖДЕНИЕ

За 5 лет наблюдения зафиксировано 169 случаев рака слизистой оболочки рта и красной каймы губ, что составило 1,70% от общего числа обратившихся пациентов (см. таблицу). По нашим данным, количество пациентов с онкологической патологией слизистой оболочки рта, а также их доля в общей структуре обратившихся ежегодно увеличивались начиная с 2015 г. Так, данный показатель к 2019 г. составил 48 человек, что соответствует 2,07%.

При этом в большинстве случаев (56,80%) рак слизистой оболочки рта или красной каймы губ как предварительный диагноз был поставлен пациентам в первое посещение. Однако встречались и такие пациенты, которым при первичном обращении в качестве предварительного диагноза были диагностированы

иные (предраковые) заболевания. Так, в 20,71% случаев (от общего количества пациентов с онкологической

**Частота выявления онкологической патологии среди пациентов с заболеваниями слизистой оболочки рта (по обращаемости)**

Год	Количество пациентов первичных	с раком слизистой оболочки рта и/или красной каймы губ	
		абс.	%
		2015	1704
2016	1816	24	1,32±0,27
2017	1923	32	1,66±0,29
2018	2180	39	1,79±0,28
2019	2320	48	2,07±0,30
<b>Итого за 5 лет</b>	<b>9943</b>	<b>169</b>	<b>1,70±0,13</b>

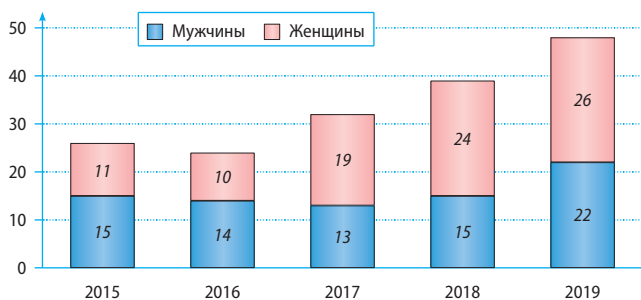


Рис. 1. Динамика выявления рака слизистой оболочки рта и красной каймы губ у пациентов в различных гендерных группах

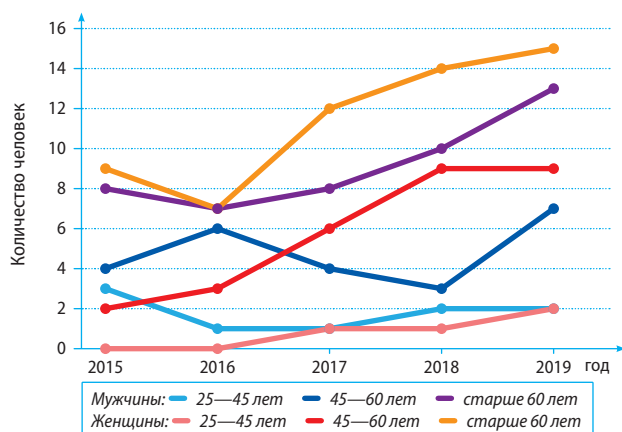


Рис. 2. Динамика выявления рака слизистой оболочки рта и красной каймы губ у пациентов различного пола и возраста

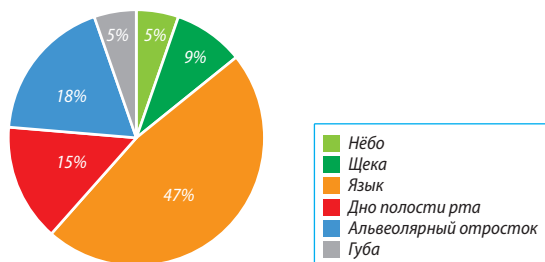


Рис. 3. Частота выявления рака слизистой оболочки рта и красной каймы губ различной локализации (в %)

настороженностью) в качестве предварительного диагноза было указано «незаживающая эрозия или язва слизистой оболочки рта». Реже наблюдали веррукозную и эрозивную формы лейкоплакии (в 10,65%). В 2,37% случаев выявляли рецидив рака. Также отмечали отдельные случаи диагностики эрозивно-язвенной формы красного плоского лишая, хейлита Манганотти, папилломы, эпителиальной гиперплазии и дисплазии.

Анализ динамики количественного показателя выявления рака слизистой оболочки рта и красной каймы губ у пациентов отразил неравномерный рост к 2019 г. (рис. 1). При этом в течение 5 лет изменения данного показателя в различных гендерных группах были неодинаковы. Среди мужчин мы наблюдали плавное снижение числа выявленных случаев заболевания в промежутке с 2015 по 2017 г., однако далее произошло увеличение показателя к 2019 г. Среди женщин в течение 5 лет наблюдали неравномерный рост показателя, достигшего своего пика в 2019 г.

Динамические изменения показателей выявления рака слизистой оболочки рта и красной каймы губ в различных половозрастных группах отражены на рис. 2. Анализ показал, что чаще всего данное заболевание встречали у мужчин и женщин в возрасте 60 лет и старше (у женщин немного чаще). Реже всего рак полости рта диагностировали у женщин молодого возраста (25—45 лет). Практически во всех половозрастных группах выявлено неравномерное изменение показателей динамики с тенденцией к росту к 2019 г.

В процессе обследования пациентов с онкологической патологией слизистой оболочки рта различной локализации мы отметили, что первое место занимают поражения языка (рис. 3, 4). По данным нашего исследования, рак языка составил 47,34% случаев. Далее по частоте встречаемости мы наблюдали рак слизистой оболочки альвеолярных отростков челюстей — 18,34%, дна полости рта — 14,79%, щек — 8,88%. Реже всего диагностировали рак слизистой оболочки нёба (5,33%) и губ (5,33%).

При сборе анамнеза у пациентов с раком слизистой оболочки рта и красной каймы губ отмечен ряд неблагоприятных факторов, таких, как курение, употребление алкоголя, характер питания и хроническая травма, воздействию которых пациенты были подвержены в течение длительного времени. Проведенный анализ показал, что чаще всего среди неблагоприятных факторов встречалось курение — в 80,47% случаев. На втором месте по частоте встречаемости отмечали хроническую травму (70,01% случаев). Широко известно, что хроническая травма и длительно протекающий местный воспалительный процесс являются предрасполагающими фактором развития предраковых состояний и рака слизистой оболочки рта [5—9].

Среди наблюдаемых случаев чаще всего встречалась хроническая механическая травма острыми краями зубов, ортопедическими конструкциями, травма, вызванная патологией прикуса. Реже пациенты в качестве неблагоприятных факторов воздействия указывали



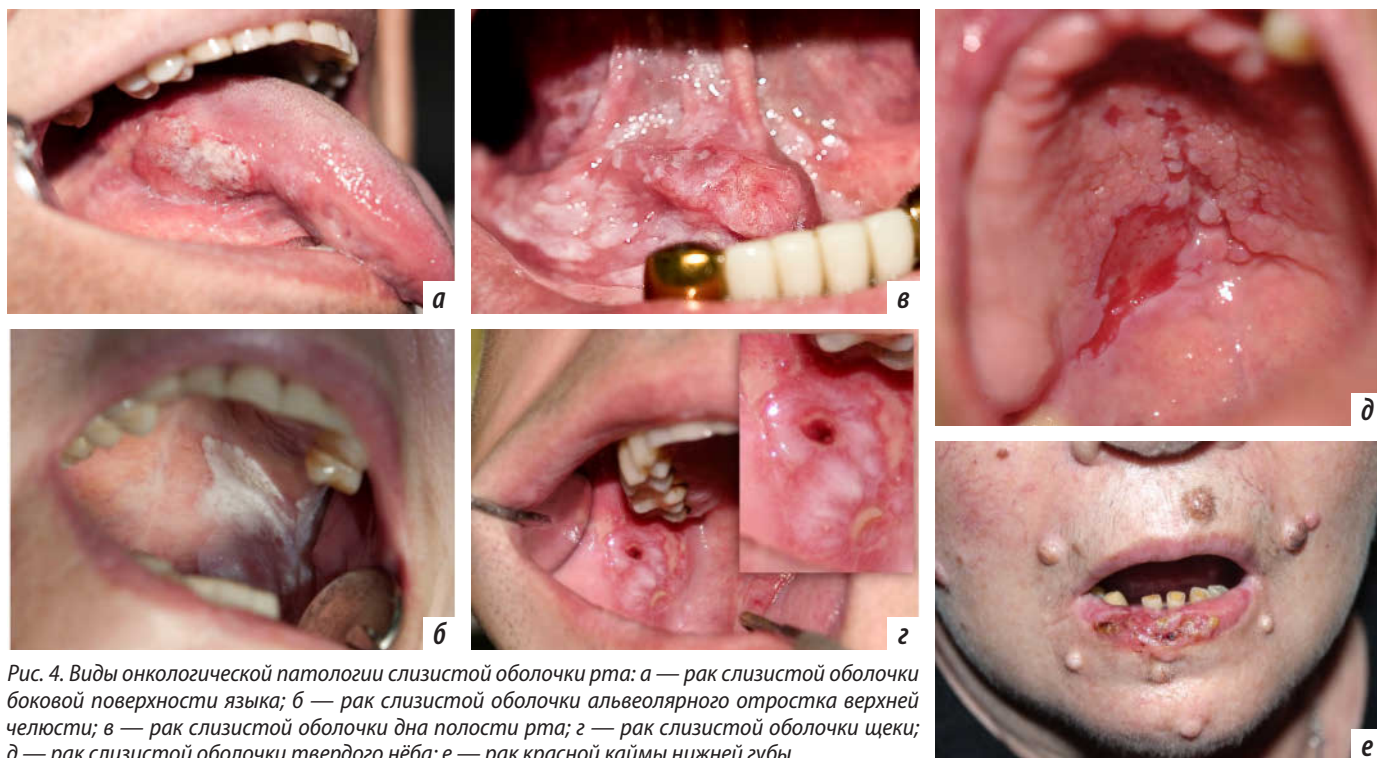


Рис. 4. Виды онкологической патологии слизистой оболочки рта: а — рак слизистой оболочки боковой поверхности языка; б — рак слизистой оболочки альвеолярного отростка верхней челюсти; в — рак слизистой оболочки дна полости рта; г — рак слизистой оболочки щеки; д — рак слизистой оболочки твердого нёба; е — рак красной каймы нижней губы

на употребление алкоголя (34,91%), особенности питания и характера пищи — употребление острой, горячей пищи (20,71%).

### ЗАКЛЮЧЕНИЕ

Анализируя результаты выявления онкологической патологии в структуре заболеваний слизистой оболочки рта и красной каймы губ, можно проследить четкую тенденцию к увеличению числа случаев рака полости рта.

### ЛИТЕРАТУРА / REFERENCES :

1. World health statistics 2018: monitoring health for the SDGs, sustainable development goals. — Geneva: WHO, 2018. <https://apps.who.int/iris/bitstream/handle/10665/272596/9789241565585-eng.pdf>
2. Bray F., Ferlay J., Soerjomataram I., Siegel R.L., Torre L.A., Jemal A. Global cancer statistics 2018: GLOBOCAN estimates of incidence and mortality worldwide for 36 cancers in 185 countries. — *CA Cancer J Clin.* — 2018; 68 (6): 394—424. PMID: 30207593
3. Warnakulasuriya S. Global epidemiology of oral and oropharyngeal cancer. — *Oral Oncol.* — 2009; 45 (4-5): 309—16. PMID: 18804401
4. Taghavi N., Yazdi I. Prognostic factors of survival rate in oral squamous cell carcinoma: clinical, histologic, genetic and molecular concepts. — *Arch Iran Med.* — 2015; 18 (5): 314—9. PMID: 25959914
5. Da Silva Pereira N., Pinheiro T.N. Histomorphometric comparative analysis between oral dysplastic potentially malignant disorders and oral squamous cell carcinoma. — *Eur J Dent.* — 2019; 13 (1): 1—4. PMID: 31170764
6. Singh S., Gupta V., Vij R., Aggarwal R., Sharma B., Nagpal M. Evaluation of mast cells in oral premalignant and malignant lesions: A histochemical study. — *Natl J Maxillofac Surg.* — 2018; 9 (2): 184—190. PMID: 30546233

Подтверждаются причинно-следственные связи с такими факторами, как курение и хроническая травма, в то время как употребление алкоголя и характер пищи практически не влияли на формирование патологического процесса.

Полученные результаты еще раз подтверждают необходимость раннего выявления и адекватного лечения клинических проявлений с общим названием «онконастороженность», что особенно важно при первичном обращении пациентов за стоматологической помощью.

7. Piemonte E.D., Lazos J.P., Brunotto M. Relationship between chronic trauma of the oral mucosa, oral potentially malignant disorders and oral cancer. — *J Oral Pathol Med.* — 2010; 39 (7): 513—7. PMID: 20456614

8. Гожая Л.Д. Заболевания слизистой оболочки полости рта, обусловленные материалами зубных протезов (этиология, патогенез, клиника, диагностика, лечение, профилактика): дис. ... к.м.н. — М., 2001. — 176 с.

[Gozhaja L.D. Diseases of the oral mucosa caused by the materials of dental prostheses (etiology, pathogenesis, clinic, diagnosis, treatment, prevention): master's thesis. — Moscow, 2001. — 176 p. (in Russ.).]

9. Тимофеев А.А., Ушко Н.А., Ярифа М.А., Рыбак В.А. Гальванизм как один из факторов развития злокачественных новообразований слизистой оболочки полости рта. — *Современная стоматология.* — 2011; 2 (56): 103.

[Tymofeyev O., Ushko N., Jarifa M., Rybak V. Galvanism as one of development factors of oral mucosa malignant neoplasms. — *Sovremennaja stomatologija.* — 2011; 2 (56): 103 (in Russ.).]

eLIBRARY ID: 23463059

DOI: 10.37988/1811-153X\_2020\_3\_36

К.Г. Унаньян<sup>1</sup>,  
врач-стоматологИ.П. Балмасова<sup>2,5</sup>,  
д.м.н., профессор, зав. лабораторией патогенеза и методов лечения инфекционных заболеваний НИМСИ; профессор кафедры аллергологии и иммунологии МединститутаВ.Н. Царев<sup>2</sup>,  
д.м.н., профессор, зав. кафедрой микробиологии, вирусологии, иммунологии, директор НИМСИА.М. Мкртумян<sup>2</sup>,  
д.м.н., профессор, зав. кафедрой эндокринологии и диабетологииК.С. Эльбекьян<sup>3</sup>,  
д.б.н., доцент, зав. кафедрой общей и биологической химииК.Г. Каракон<sup>3</sup>,  
д.м.н., профессор, зав. кафедрой терапевтической стоматологииМ.С. Гонтаренко<sup>4</sup>,  
врач клинической лабораторной диагностикиС.Д. Арутюнов<sup>2</sup>,  
д.м.н., профессор, зав. кафедрой пропедевтики стоматологических заболеваний<sup>1</sup> Динская Центральная районная больница, ст. Динская, Краснодарский край<sup>2</sup> МГМСУ им. А.И. Евдокимова<sup>3</sup> СтГМУ<sup>4</sup> Инфекционная клиническая больница № 2, Москва<sup>5</sup> РУДН

## Липидный обмен как микроэкологический и системный фактор развития заболеваний пародонта (обзор)

### ДЛЯ ЦИТИРОВАНИЯ:

Унаньян К.Г., Балмасова И.П., Царев В.Н., Мкртумян А.М., Эльбекьян К.С., Каракон К.Г., Гонтаренко М.С., Арутюнов С.Д. Липидный обмен как микроэкологический и системный фактор развития заболеваний пародонта (обзор). — *Клиническая стоматология*. — 2020; 3 (95): 36—43. DOI: 10.37988/1811-153X\_2020\_3\_36

**Реферат. Цель** — анализ современных представлений о взаимосвязи между состоянием липидного обмена и заболеваниями пародонта. **Материалы и методы.** Исследование проведено путем аналитического обзора публикаций российских и зарубежных научных изданий, в которых представлены результаты независимых клинических и лабораторных исследований данного материала с 2005 по 2019 г. **Результаты.** Установлено, что роль липидов в составе ключевых бактерий-пародонтопатогенов в процессе взаимодействия пародонтопатогенных бактерий с клетками пародонтальных тканей в качестве компонентов биологических жидкостей организма человека при инфекционно-воспалительных заболеваниях пародонта не вызывает сомнений и характеризуется высокой патогенетической значимостью. **Заключение.** Можно заключить, что липидный метаболизм как пародонтопатогенных бактерий, так и макроорганизма на местном и системном уровне играет существенную роль в возникновении и прогрессировании заболеваний пародонта, а исследования в этом направлении открывают широкие перспективы для развития клинической пародонтологии и разработки новых средств для лечения и профилактики столь распространенной патологии, способной к индукции системных эффектов.

**Ключевые слова:** липидный обмен, заболевания пародонта, пародонтопатогенные бактерии, системные эффекты

K.G. Unanyan<sup>1</sup>,  
dentistI.P. Balmasova<sup>2,5</sup>,  
Grand PhD in Medical Sciences, professor, head of the Infectious diseases pathogenesis and treatment laboratory in Medico-dental research Institute; professor of the Medical institute Allergology and immunology departmentV.N. Tsarev<sup>2</sup>,  
Grand PhD in Medical sciences, professor, head of the Microbiology, virology, immunology department, director of the Medico-dental research Institute

## Lipid metabolism as microecological and systemic factor in the development of periodontal disease: a review

### FOR CITATION:

Unanyan K.G., Balmasova I.P., Tsarev V.N., Mkrtyunyan A.M., Elbekyan K.S., Karakov K.G., Gontarenko M.S., Arutyunov S.D. Lipid metabolism as microecological and systemic factor in the development of periodontal disease: a review. — *Clinical Dentistry (Russia)*. — 2020; 3 (95): 36—43. DOI: 10.37988/1811-153X\_2020\_3\_36

**Abstract. Aim** — analysis of modern ideas about the relationship between the state of lipid metabolism and periodontal diseases. **Materials and methods.** The study was carried out by means of an analytical review of publications of Russian and foreign scientific journals, in which the results

A.M. Mkrtumyan<sup>2</sup>,

Grand PhD in Medical Sciences, professor,  
head of the Endocrinology and diabetology  
Department

K.S. Elbekyan<sup>3</sup>,

Grand PhD in Biological Sciences, associate  
professor, head of the General and biological  
chemistry Department

K.G. Karakov<sup>3</sup>,

Grand PhD in Medical sciences, professor and  
head of the Therapeutic dentistry department

M.S. Gontarenko<sup>4</sup>,

Laboratory physician

S.D. Arutyunov<sup>2</sup>,

Grand PhD in Medical sciences, professor and  
head of the Dentistry diseases propaedeutics  
department

<sup>1</sup> Dinskaya Central Regional Hospital,  
Krasnodar Region, Russia

<sup>2</sup> Moscow State University of Medicine and  
Dentistry, Russia

<sup>3</sup> Stavropol State Medical University, Stavropol,  
Russia

<sup>4</sup> Infectious Disease Clinical Hospital no. 2,  
Moscow, Russia

<sup>5</sup> RUDN University, Moscow, Russia

## ВВЕДЕНИЕ

Болезни пародонта инфекционно-воспалительного характера имеют сложный этиопатогенез и возникают в результате сочетания целого ряда факторов, приводящих к разрушению пародонта, необратимой резорбции костной ткани и потере зубов [1]. Это часто встречающаяся патология: тяжелый пародонтит является шестым по распространенности заболеванием во всем мире [2]. Помимо того что заболевания пародонта оказывают большое влияние на здоровье населения в силу их распространенности, они связаны с рядом системных заболеваний, включая сахарный диабет, сердечно-сосудистые заболевания, в том числе атеросклероз, и другие [3, 4]. Учитывая столь глобальное бремя пародонтита, важнейшая задача — выявление новых терапевтических мишеней для лечения и профилактики пародонтопатогенных инфекций [5].

В настоящее время признается полимикробная природа пародонтита, при этом воспалительный ответ организма человека играет решающую роль в развитии и прогрессировании заболевания, что заставляет исследователей постоянно уделять внимание определению детерминант местного ответа на этиологически значимые бактерии и бактериальные продукты [6]. Большинство авторов признает, что ведущее значение в этиологии

of independent clinical and laboratory studies of this material from 2005 to 2019 were presented.

**Results.** It has been established that the role of lipids in the composition of key bacteria, which are periodontopathogens, in the process of interaction of periodontopathogenic bacteria with periodontal tissue cells, as components of human body fluids in infectious and inflammatory periodontal diseases is in no doubt and is characterized by high pathogenetic significance. **Conclusion.** In general, we can conclude that the lipid metabolism of both periodontopathogenic bacteria and the macroorganism at the local and systemic level plays a significant role in the occurrence and progression of periodontal diseases, and studies in this direction open up broad prospects for the development of clinical periodontology and the development of new drugs for treatment and prevention of so common pathology, which is capable of inducing systemic effects.

**Key words:** lipid metabolism, periodontal diseases, periodontopathogenic bacteria, systemic effects

поражения околозубных тканей выполняют грамотрицательные анаэробные бактерии, к числу которых, в частности, причисляют *Porphyromonasgingivalis*, *Aggregatibacter actinomycetemcomitans*, *Tannerella forsythia*, *Treponema denticola*, *Fusobacterium nucleatum* и другие [7, 8]. Каждый из указанных микроорганизмов обладает уникальным набором факторов вирулентности, сочетание которых обеспечивает синергизм пародонтопатогенного эффекта формирующихся микробных ассоциаций [9].

В то же время не вызывает сомнения вовлеченность общих изменений в метаболизме тканей и связанного с ними повышения уровня провоспалительных медиаторов в качестве факторов, которые могут определять местную реакцию на патогены. В связи с этим все больший интерес вызывают системные состояния, связанные с возникновением и прогрессированием заболеваний пародонта [10, 11].

Среди системных процессов, сопутствующих развитию патологического состояния пародонта, особого внимания заслуживают нарушения липидного обмена [12, 13]. Метаанализ клинических данных показал, что развитие заболеваний пародонта в значительной степени связано с уменьшением в крови липопротеинов высокой плотности, ростом концентрации липопротеинов низкой плотности и триглицеридов, т.е. состояние пародонтальных тканей находится в прямой



зависимости от системного липидного метаболического контроля [14].

Поскольку механизмы взаимосвязи между состоянием липидного обмена и заболеваниями пародонта, а также этиологической и метаболической ролью пародонтопатогенных бактерий в этом процессе активно изучаются в последние годы, данный обзор посвящен анализу накопившихся к настоящему времени сведений по обозначенной проблеме.

## МАТЕРИАЛЫ И МЕТОДЫ

Исследование проведено путем аналитического обзора публикаций российских и зарубежных научных изданий, в которых представлены результаты независимых клинических и лабораторных исследований данного материала с 2005 по 2019 г. Использовались текстовая база данных медицинских и биологических публикаций PubMed, система цитирования объединения научных издательств CrossRef, сервис поиска научной литературы Google Scholar, научные поисковые системы Medline и Scirus, а также данные Cochrane Library.

## РЕЗУЛЬТАТЫ

### 1. Роль липидов в составе ключевых бактерий-пародонтопатогенов

*Porphyromonas gingivalis* является ключевым патогеном пародонта, входящим в состав биопленок зубодесневой борозды, который, по всеобщему признанию, может в значительной степени повлиять на общие свойства микробиома этого эпитопа и привести к инициации и развитию болезней пародонта [15]. Эти бактерии входят в число патогенных микроорганизмов, в наибольшей степени влияющих на микробиологическую ситуацию в пародонтальных тканях и нередко служащих моделью при изучении этиопатогенеза инфекционно-воспалительных процессов данной локализации [16].

Одним из основных факторов вирулентности этого бактериального возбудителя, определяющим участие *P. gingivalis* в патогенезе поражения пародонта и тесно связанным с механизмами устойчивости бактерий к лекарственным препаратам, являются липополисахариды (ЛПС) его клеточной стенки [8]. Этот фактор вирулентности является фундаментальным структурным элементом клеточной оболочки грамотрицательных бактерий и способен вызывать соответствующие врожденные иммунные реакции организма-хозяина. ЛПС состоит из трех элементов: О-антигена, сердцевинного компонента (кора) и липида А. О-антиген имеет специфическую структуру (видовую, групповую, типовую, вариантную) и состоит из последовательностей моносахаров, повторяющихся многократно. Сердцевинный компонент включает кетодезоксиоктоновую кислоту, гептозы и нейтральные сахара, например галактозу. Липид А является эндотоксином и содержит 2 ацилированных остатка глюкозо-N-ацетилфосфата [17].

Липид А — наиболее активный биологический компонент липополисахарида, который придает ЛПС свойства эндотоксина. Он состоит из диглюкозамина с двумя фосфатными фрагментами как в 1'-, так и в 4'-положениях дисахаридного остова, где прикреплены ацильные цепи [18]. Структура липида А широко варьирует у разных видов грамотрицательных бактерий, при этом *P. gingivalis* может обманчиво изменять свою липидную структуру вследствие дефосфорилирования и деацилирования, чтобы манипулировать иммунными реакциями хозяина и способствовать хроническому воспалению [19].

При рассмотрении гетерогенных паттернов ацилирования липида А было установлено, что *P. gingivalis* может экспрессировать две изоформы липополисахарида: пентаацилированный ЛПС 1690 и тетраацилированный ЛПС 1435/1449, — которые формируются путем изменения структуры липида А в различных условиях микроэкологии, таких как уровень гемина и температура культивирования [20]. Дело в том, что *P. gingivalis* не способен синтезировать гемин, который является важным фактором роста вирулентности этих бактерий, и поэтому должен получать его от хозяина. При этом *P. gingivalis* экспрессирует несколько белковых гемин-связывающих сайтов, которые играют важную роль в связывании и транспорте гемина от хозяина, оказывая влияние на формирование структуры липида А [21].

Было показано, что ЛПС1690 и ЛПС1435/1449 *P. gingivalis* дифференцированно модулируют врожденный ответ хозяина, например экспрессию человеческого β-дефензина-2 с его противомикробной активностью, провоспалительных цитокинов и Е-селектина, определяющего адгезию лейкоцитов к эндотелию сосудов [19, 21, 22]. В частности, было установлено, что *P. gingivalis* ЛПС1690 может стимулировать экспрессию в эпителиальных клетках десны особого липополисахарид-связывающего белка (ЛСБ), в то время как *P. gingivalis* ЛПС1435/1449 такой способностью не обладает [23, 24].

Образующийся комплекс ЛПС/ЛСБ через CD14-связывающий участок затем взаимодействует с CD14-рецептором моноцитов, который, в свою очередь, активирует Toll-подобный рецептор 4 (TLR4). При этом пентаацилированные липидные структуры (ЛПС1690) являются агонистами TLR4, а тетраацилированные (ЛПС1435/1449) — антагонистами этого рецептора [19]. Благодаря этому комплекс ЛПС/ЛСБ может модулировать экспрессию моноцитами пародонтальных тканей провоспалительных цитокинов ИЛ-1, ИЛ-6 и ИЛ-8, индуцированную различными изоформами липополисахарида *P. gingivalis* [25]. Аналогичный процесс происходит и в фибробластах десны [21].

Описанный механизм характерен для ЛПС большинства грамотрицательных видов, хотя разные виды пародонтопатогенных бактерий характеризуются разным набором жирных кислот в составе липида А. Наличие структурных различий в составе бактериальных ЛПС пародонтопатогенов, в частности, помогают

объяснить, почему ЛПС *F. nucleatum* стимулирует секрецию IL-1 $\beta$  более сильно, чем ЛПС *P. gingivalis* [26], и т.д.

В то же время, в отличие от ЛПС других пародонтопатогенов, *P. gingivalis* является также мощным активатором еще и TLR2. Природа этого явления была расшифрована относительно недавно. Такой способностью обладает уникальный жирнокислотный компонент липида А *P. gingivalis* — фосфорилированные дигидроцерамиды (разновидность сфинголипидов) этих бактерий [27, 28].

*P. gingivalis* синтезирует по меньшей мере 4 основных церамида, 2 из них избирательно адсорбируются на пораженных поверхностях зубов и могут проникать в пораженную десневую ткань. Кроме того, эти бактерии образуют 2 сериновых липида (липиды 654 и 430), которые играют значительную роль в качестве посредников воспалительных реакций как в пародонтальных тканях, так и, возможно, в других тканях, где эти липиды могут накапливаться [29].

К настоящему времени известно, что фосфорилированные дигидроцерамиды *P. gingivalis* способствуют провоспалительным реакциям и морфологическим изменениям фибробластов и извлекаются из образцов десневой ткани с клиническими проявлениями пародонтита. Это наблюдение важно потому, что фосфорилированные дигидроцерамиды, как и сериновые дипептиды *P. gingivalis*, способны к взаимодействию с Toll-подобным рецептором 2 (TLR2) и стимулируют секрецию дендритными клетками интерлейкина-6 [30], ингибируют функции остеобластов и отложение минералов в костной ткани *in vivo* и *in vitro* [31, 32]. Благодаря этому *P. gingivalis* опосредует потерю костной массы у экспериментальных животных и модулирует остеокластогенез [33].

Показано также, что отсутствие синтеза сфинголипидов у *P. gingivalis* снижает экспрессию клеточно-ассоциированных аргининовых и лизиновых гингипаинов, трипсиноподобных протеаз, экспрессируемых этим микроорганизмом, а также такого фактора вирулентности, как капсула [34, 35].

Таким образом, липиды пародонтопатогенных бактерий, как и у других прокариот, входят в состав их факторов вирулентности. Липиды большинства пародонтопатогенов являются эндотоксинами (липид А), могут влиять на иммунную систему организма-хозяина, при этом их токсические эффекты и характер взаимодействия с иммунной системой зависят от микробиологических условий. Структура липида А у ключевых пародонтопатогенов может меняться в соответствии с присутствием в микросреде гемина и температурным фактором. В этих условиях в наибольшей степени проявляются провоспалительные свойства ключевых пародонтопатогенных бактерий и их способность индуцировать резорбцию альвеолярных отростков челюстей, приводящих к потере зубов, а сам факт изменчивости структуры липида А влияет на склонность заболеваний пародонта к хроническому течению. Менее изученной особенностью ключевых пародонтопатогенов является их способность к синтезу различных по структуре

молекул сфинголипидов. Как фактор вирулентности сфинголипиды влияют на течение воспалительных реакций, функции фибробластов, остеобластов и клеток иммунной системы, способность пародонтопатогенов к продукции других факторов вирулентности.

## 2. Роль липидов в процессе взаимодействия пародонтопатогенных бактерий с клетками пародонтальных тканей

Обсуждая роль липидов в патогенезе заболеваний пародонта, имеет смысл обратить внимание на механизмы взаимодействия пародонтопатогенных бактерий с клетками макроорганизма, которые приводят к внутриклеточному паразитированию этих бактерий в эпителиальных клетках, фибробластах пародонтальных тканей [8]. В соответствии с этим липиды *P. gingivalis* могут переноситься в клетки тканей десны либо при непосредственном их контакте с этими бактериями, либо при химической диффузии с загрязненными липидами поверхностей больных зубов. Любой из этих процессов может привести к отложению бактериальных липидов в мембранах эукариотических клеток, тем самым подвергая клетки, в том числе их липидные рафты, воздействию бактериальных сфинголипидов и сериновых дипептидных липидов [31].

Перекрестный контакт организма-хозяина и патогена включает микробные взаимодействия с сигнальным аппаратом клеток, подвергающихся инфицированию, основным интерфейсом для которого служат так называемые липидные рафты и ассоциированные с ними рецепторы. Липидные рафты представляют собой мембранные микродомены, богатые холестерином, сфинголипидами и гликозилфосфатидилинозитол-якорными белками, которые разделяют рецепторы для различных внутриклеточных сигнальных и транспортных процессов. Образование липидных рафтов связано со свойством сфинголипидов и холестерина преимущественно взаимодействовать друг с другом, что приводит к их самопроизвольному отделению от других фосфолипидов в клеточной мембране. Кроме того, считается, что холестерин стабилизирует липидные рафты, заполняя пустоты между относительно громоздкими гликофинголипидами [36].

Обогащенные холестерином мембранные микродомены участвуют в индукции как врожденного, так и адаптивного иммунитета, участвуя в трансдукции сигналов, служат порталами входа некоторых внутриклеточных патогенов, играют дополнительную роль во взаимодействии хозяина и патогена, поскольку вовлечены в качестве мест действия токсинов ряда пародонтопатогенов [37, 38].

Способность проникать через липидные рафты в эпителиальные клетки пародонтальных тканей в настоящее время установлена для таких грамотрицательных пародонтопатогенов, как *P. gingivalis*, *A. actinomycetemcomitans* [39]. Рассматриваются по меньшей мере два преимущества для проникновения бактерий через липидные рафты: избегание внутриклеточного пути

деградации, который привел бы к распаду бактерий, и запуск клеточной сигнализации, которая приводит к уменьшению плотности мембран и перестройке цитоскелета, которые необходимы для проникновения бактерий. В этой связи можно сослаться на данные, согласно которым интернализированные липидные рафты не могут легко сливаться с лизосомами, в то время как истощение холестерина приводит к повышенной локализации *P. gingivalis* в ассоциации с лизосомами с последующей деградацией патогена [40].

Проникновение пародонтопатогенов в эпителиальные клетки через липидные рафты влияет не только на процессы выживания пародонтопатогенов, но и модулирует функции самих эпителиальных клеток. Липидные рафты определяют регуляцию таких клеточных функций эпителиальных клеток, как обеспечение эпителиального барьера и противодействие бактериальной инвазии [41].

Со способностью пародонтопатогенных бактерий выживать в составе макрофагов во многом связывают их системные эффекты [40]. Вполне возможно, что присутствие жизнеспособного *P. gingivalis* внутри макрофагов может быть достаточным, для того чтобы позволить этому микроорганизму использовать миграционный потенциал макрофагов, способствуя перемещению в другие ткани и инфицированию других клеток, менее устойчивых к инвазии (например, эндотелиальных клеток). Представление о том, что макрофаги могут быть использованы в качестве «троянских коней» для системной диссеминации *P. gingivalis*, является ключевой гипотезой, заслуживающей дальнейшего изучения, тем более что была задокументирована способность *P. gingivalis* выходить из первоначально инфицированных клеток хозяина, а затем входить и размножаться в новых эпителиальных или эндотелиальных клетках [42].

Таким образом, ряд пародонтопатогенов обладает свойством внутриклеточного паразитирования, что помогает им преодолевать эпителиальный барьер, а также путем проникновения в макрофаги мигрировать в отдаленные органы и ткани, осуществляя системные эффекты. Процесс проникновения в клетки организма-хозяина пародонтопатогенов происходит через липидные рафты, чему в немалой степени способствуют молекулы сфинголипидов, образуемых этими бактериями. Указанный липидзависимый способ внутриклеточной инвазии во многом способствует процессу выживания пародонтопатогенов в макроорганизме, позволяет им оказывать влияние на функции инфицированных клеток, создает условия для проявления системных эффектов.

### 3. Роль липидов в качестве компонентов биологических жидкостей организма человека при инфекционно-воспалительных заболеваниях пародонта

Липиды служат важными молекулами врожденного иммунного ответа в барьерных тканях. Так, слюна содержит множество липидов, которые включают холестерин,

жирные кислоты, триглицериды, сложные эфиры воска, сложные эфиры холестерина и сквален. Эти липиды вносят свой вклад в различные клеточные и иммунные процессы, включая транспорт жирорастворимых антиоксидантов к поверхности слизистой оболочки и обратно, противовоспалительные свойства слизистых оболочек и их антимикробную активность [43, 44].

Сфинголипиды и короткоцепочечные жирные кислоты эпителиального происхождения находятся в слюне, роговом слое десны и твердом небе, а также в эпителии слизистой оболочки. Указанные вещества проявляют антимикробную активность в отношении различных грамположительных и грамотрицательных бактерий. Предполагается, что эти липиды являются обязательными участниками врожденной иммунной защиты против бактериальных инфекций барьерных тканей [45].

Отмечают 4 возможных механизма реализации антимикробной активности жирных кислот и сфинголипидов в отношении бактерий:

- 1) разрушение мембраны в связи с детергентной активностью;
- 2) включение липидов в бактериальную плазматическую мембрану;
- 3) транспорт липидов через бактериальную мембрану в цитозоль;
- 4) специфические взаимодействия между липидами и белковыми компонентами бактериальной мембраны.

Конечные результаты обработки бактерий жирными кислотами включают появление пор в оболочке бактериальной клетки, изменение структуры и функций клеточной мембраны, лизис клетки и нарушение различных клеточных процессов либо путем интерференции пространственного расположения молекул, либо путем прямого связывания с белками [46]. Было показано, что липидный профиль тканей пародонта в виде уровня свободных жирных кислот определяет уровень местных воспалительных реакций при инфекционно-воспалительных заболеваниях пародонта [47]. Экспериментально установлено, что насыщенные жирные кислоты, например пальмитиновая кислота, в отличие от ненасыщенных жирных кислот, индуцировали воспалительные реакции путем стимуляции секреции провоспалительных цитокинов ИЛ-6 и ИЛ-8 фибробластами десны через рост экспрессии поверхностных CD36 молекул, а также резорбцию альвеолярной кости у тучных мышей, инфицированных *P. gingivalis* или подвергнутых воздействию ЛПС *A. actinomycetemcomitans* [47, 48].

Полиненасыщенные (омега-3- и -6) жирные кислоты являются основой для образования одного из важных классов молекул, регулирующих воспаление, — так называемых липидных медиаторов, или эйкозаноидов [49]. К группе наиболее важных с клинической точки зрения липидных медиаторов относятся лейкотриены, простагландины, липоксины, резольвины.

Повышенные уровни лейкотриена В4 в десневой жидкости отчетливо коррелируют с воспалением десен,



индексами заболеваний пародонта, клиническими признаками потери прикрепления зубов к альвеолярной кости [50].

Среди простагландинов связь с заболеваниями пародонта отмечена в первую очередь для типа E2, поскольку их высокий уровень ассоциируется с заболеваниями пародонта и потерей костной массы, в связи с чем их ингибиторы были рекомендованы для лечения пародонтита [51].

Липоксин A4 был предложен в качестве иммуномодулирующего препарата при заболеваниях пародонта в связи с его способностью подавлять вовлечение лейкоцитов в воспалительный процесс, вызванный *P. gingivalis*. Совсем недавно было показано, что липоксин A4 индуцирует пролиферацию и миграцию стволовых клеток пародонта человека [52].

Особое внимание исследователей привлекают резольвины — продукты метаболизма омега-3 полиненасыщенных жирных кислот в рационе питания, которые вырабатываются при воспалительной реакции и доминируют среди липидных медиаторов при разрешении воспаления путем ограничения лейкоцитарной инфильтрации и вовлечения моноцитов в воспалительный процесс [53]. Эти естественные медиаторы разрешения воспаления активно способствуют восстановлению тканей и бактериальному клиренсу и при этом усиливают, а не подавляют защиту хозяина [54].

Анализ фагоцитирующих клеток при введении резольвина D2 показал увеличение количества циркулирующих нейтрофилов в связи с подавлением трансмиграции этих клеток вдоль эпителия. Моноциты, наоборот, показывают численное снижение в кровотоке и возрастание в ткани пародонта, но фенотип макрофагов был M2 (резидентный), что способствовало разрешению воспаления [55]. Быстрое прекращение локального врожденного иммунного ответа и способность резольвина D2 нарушать созревание дендритных клеток через негативную модуляцию экспрессии молекул гистосовместимости II класса объясняет падение эффективности презентации антигена CD4<sup>+</sup>-Т-клеткам под влиянием этих липидных медиаторов [56]. Резольвин данного типа снижает продукцию ФНО-α- и ИФН-γ-стимулированными Т-хелперами (CD4<sup>+</sup>) и цитотоксическими Т-лимфоцитами (CD8<sup>+</sup>) человека. Было обнаружено также, что резольвины типа D играют ключевую роль в дифференцировке Т-клеток, предотвращая генерацию активированных Th1- и Th17-клеток, индуцирующих воспаление, и усиливая дифференцировку регуляторных Т-клеток, обладающих супрессорной активностью [57].

Экспериментальные модели на мелких животных показали, что контроль воспаления и адаптивного иммунного ответа с помощью резольвинов способствовал

предотвращению и лечению экспериментального пародонтита [58, 59].

Таким образом, липиды пародонтальных тканей обладают противомикробными свойствами, они участвуют в противодействии воспалительным реакциям и костной резорбции, влияют на иммунный статус, а протективные свойства некоторых липидных медиаторов делают реальными попытки их использования в качестве лечебных и профилактических средств при заболеваниях пародонта.

## ЗАКЛЮЧЕНИЕ

Роль липидов в составе ключевых бактерий-пародонтопатогенов в процессе взаимодействия пародонтопатогенных бактерий с клетками пародонтальных тканей в качестве компонентов биологических жидкостей организма человека при инфекционно-воспалительных заболеваниях пародонта не вызывает сомнений и характеризуется высокой патогенетической значимостью.

На выраженность провоспалительных эффектов пародонтопатогенов, их воздействие на резорбцию костной ткани, способность продуцировать другие факторы вирулентности и определять хронический характер инфекционного процесса в значительной степени влияют особенности структуры липида А (эндотоксина) и способность этих бактерий к синтезу сфинголипидов различной структуры.

Сфинголипиды пародонтопатогенных бактерий во многом определяют способ их проникновения в клетки макроорганизма (эпителиальные клетки, фибробласты, макрофаги) и способность мигрировать в отдаленные органы и ткани. Процесс внутриклеточной инвазии происходит путем встраивания сфинголипидов пародонтопатогенов в липидные рафты клеток с последующим выживанием патогенов в составе недеградирующих бактерии эндосом.

Состояние липидного метаболизма организма-хозяина также в значительной степени определяет его устойчивость микробной инвазии, выраженность воспалительных и характер иммунных реакций, а также способность тканей пародонта противостоять нарушению их функций.

В целом, можно заключить, что липидный метаболизм как пародонтопатогенных бактерий, так и макроорганизма на местном и системном уровне играет существенную роль в возникновении и прогрессировании заболеваний пародонта, а исследования в этом направлении открывают широкие перспективы для развития клинической пародонтологии и разработки новых средств для лечения и профилактики столь распространенной патологии, способной к индукции системных эффектов.

## ЛИТЕРАТУРА / REFERENCES:

1. **Hajshengallis G., Darveau R.P., Curtis M.A.** The keystone-pathogen hypothesis. — *Nat Rev Microbiol.* — 2012; 10 (10): 717–25. PMID: 22941505
2. **Tonetti M.S., Jepsen S., Jin L., Otomo-Corgel J.** Impact of the global burden of periodontal diseases on health, nutrition and wellbeing of mankind: A call for global action. — *J Clin Periodontol.* — 2017; 44 (5): 456–462. PMID: 28419559
3. **Bui F.Q., Almeida-da-Silva C.L.C., Huynh B., Trinh A., Liu J., Woodward J., Asadi H., Ojcius D.M.** Association between periodontal pathogens and systemic disease. — *Biomed J.* — 2019; 42 (1): 27–35. PMID: 30987702
4. **Nakao R., Hasegawa H., Dongying B., Ohnishi M., Senpuku H.** Assessment of outer membrane vesicles of periodontopathic bacterium *Porphyromonas gingivalis* as possible mucosal immunogen. — *Vaccine.* — 2016; 34 (38): 4626–34. PMID: 27461458
5. **de Andrade K.Q., Almeida-da-Silva C.L.C., Coutinho-Silva R.** Immunological pathways triggered by *Porphyromonas gingivalis* and *Fusobacterium nucleatum*: Therapeutic possibilities?. — *Mediators Inflamm.* — 2019; 2019: 7241312. PMID: 31341421
6. **Cekici A., Kantarci A., Hasturk H., Dyke T.E.V.** Inflammatory and immune pathways in the pathogenesis of periodontal disease. — *Periodontol 2000.* — 2014; 64 (1): 57–80. PMID: 24320956
7. **Николаева Е.Н., Царев В.Н., Ипполитов Е.В.** Пародонтопатогенные бактерии — индикаторы риска возникновения и развития пародонтита (часть 2). — *Стоматология для всех.* — 2011; 4: 4–7 [Nikolayeva E.N., Tsarev V.N., Ippolitov E.V. Periodontopathogenic bacterias as indicators of risk of occurrence and development of periodontitis (part 2). — *International Dental Review.* — 2011; 4: 4–7 (In Russ.)]. eLIBRARY ID: 17279850
8. **Царев В.Н.** Микробиология, вирусология, иммунология. — М.: ГЭОТАР-Медиа, 2013. — С. 34–45. [Tsarev V.N. Microbiology, virology, immunology. — Moscow: GEOTAR-Media, 2013. — P. 34–45 (In Russ.)].
9. **Wolcott R., Costerton J.W., Raoult D., Cutler S.J.** The polymicrobial nature of biofilm infection. — *Clin Microbiol Infect.* — 2013; 19 (2): 107–12. PMID: 22925473
10. **Ценов Л.М., Николаев А.И., Ценова Е.Л., Ценов А.Л.** Патология пародонта при системных заболеваниях. — *Маэстро стоматологии.* — 2009; (1): 64–7 [Tsepov L.M., Nikolaev A.I., Tsepova E.L., Tsepov A.L. Periodontal pathology in systemic diseases. — *Maestro dentistry.* — 2009; (1): 64–7 (In Russ.)].
11. **Hasturk H., Kantarci A., Dyke T.E.V.** Oral inflammatory diseases and systemic inflammation: role of the macrophage. — *Front Immunol.* — 2012; 3: 118. PMID: 22623923
12. **Muluke M., Gold T., Kieffhaber K., Al-Sahli A., Celenti R., Jiang H., Creemers S., Dyke T.V., Schulze-Späte U.** Diet-Induced obesity and its differential impact on periodontal bone loss. — *J Dent Res.* — 2016; 95 (2): 223–9. PMID: 26450512
13. **Chaffee B.W., Weston S.J.** Association between chronic periodontal disease and obesity: a systematic review and meta-analysis. — *J Periodontol.* — 2010; 81 (12): 1708–24. PMID: 20722533
14. **Nepomuceno R., Pigossi S.C., Finoti L.S., Orrico S.R.P., Cirelli J.A., Barros S.P., Offenbacher S., Scarel-Caminaga R.M.** Serum lipid levels in patients with periodontal disease: A meta-analysis and meta-regression. — *J Clin Periodontol.* — 2017; 44 (12): 1192–1207. PMID: 28782128
15. **Hajshengallis G., Liang S., Payne M.A., Hashim A., Jotwani R., Eskin M.A., McIntosh M.L., Alsam A., Kirkwood K.L., Lambris J.D., Darveau R.P., Curtis M.A.** Low-abundance biofilm species orchestrates inflammatory periodontal disease through the commensal microbiota and complement. — *Cell Host Microbe.* — 2011; 10 (5): 497–506. PMID: 22036469
16. **Янушевич О.О., Ахмедов Г.Д., Панин А.М., Арутюнов С.Д., Царев В.Н.** Микробиология полости рта и инфекционно-воспалительные осложнения в хирургической стоматологии. — М.: Практическая медицина, 2019. — С. 71–146. [Yanushevich O.O., Akhmedov G.D., Panin A.M., Arutyunov S.D., Tsarev V.N. Oral microecology and infectious-inflammatory complications in surgical dentistry. — Moscow, 2019. — P. 71–146 (In Russ.)].
17. **Xiao X., Sankaranarayanan K., Khosla C.** Biosynthesis and structure-activity relationships of the lipid A family of glycolipids. — *Curr Opin Chem Biol.* — 2017; 40: 127–137. DOI: 10.1016/j.cbpa.2017.07.008.
18. **Raetz C.R.H., Guan Z., Ingram B.O., Six D.A., Song F., Wang X., Zhao J.** Discovery of new biosynthetic pathways: the lipid A story. — *J Lipid Res.* — 2009; 50 Suppl (Suppl): S103–8. PMID: 18974037
19. **Curtis M.A., Percival R.S., Devine D., Darveau R.P., Coats S.R., Rangarajan M., Tarelli E., Marsh P.D.** Temperature-dependent modulation of *Porphyromonas gingivalis* lipid A structure and interaction with the innate host defenses. — *Infect Immun.* — 2011; 79 (3): 1187–93. PMID: 21220483
20. **Rangarajan M., Aduse-Opoku J., Paramonov N.A., Hashim A., Curtis M.A.** Hemin binding by *Porphyromonas gingivalis* strains is dependent on the presence of A-LPS. — *Mol Oral Microbiol.* — 2017; 32 (5): 365–374. PMID: 28107612
21. **Herath T.D.K., Wang Y., Seneviratne C.J., Lu Q., Darveau R.P., Wang C.-Y., Jin L.** *Porphyromonas gingivalis* lipopolysaccharide lipid A heterogeneity differentially modulates the expression of IL-6 and IL-8 in human gingival fibroblasts. — *J Clin Periodontol.* — 2011; 38 (8): 694–701. PMID: 21752043
22. **Lu Q., Darveau R.P., Samaranyake L.P., Wang C.-Y., Jin L.** Differential modulation of human {beta}-defensin expression in human gingival epithelia by *Porphyromonas gingivalis* lipopolysaccharide with tetra- and penta-acylated lipid A structures. — *Innate Immun.* — 2009; 15 (6): 325–35. PMID: 19675119
23. **Ding P.-H., Wang C.-Y., Darveau R.P., Jin L.** *Porphyromonas gingivalis* LPS stimulates the expression of LPS-binding protein in human oral keratinocytes in vitro. — *Innate Immun.* — 2013; 19 (1): 66–75. PMID: 22736337
24. **Ding P.-H., Wang C.-Y., Darveau R.P., Jin L.J.** Nuclear factor- $\kappa$ B and p38 mitogen-activated protein kinase signaling pathways are critically involved in *Porphyromonas gingivalis* lipopolysaccharide induction of lipopolysaccharide-binding protein expression in human oral keratinocytes. — *Mol Oral Microbiol.* — 2013; 28 (2): 129–41. PMID: 23194012
25. **Ding P.-H., Darveau R.P., Wang C.-Y., Jin L.** 3LPS-binding protein and its interactions with *P. gingivalis* LPS modulate pro-inflammatory response and Toll-like receptor signaling in human oral keratinocytes. — *PLoS One.* — 2017; 12 (4): e0173223. PMID: 28384159
26. **Taxman D.J., Swanson K.V., Broglie P.M., Wen H., Holley-Guthrie E., Huang M.T.-H., Callaway J.B., Eitas T.K., Duncan J.A., Ting J.P.Y.** *Porphyromonas gingivalis* mediates inflammasome repression in polymicrobial cultures through a novel mechanism involving reduced endocytosis. — *J Biol Chem.* — 2012; 287 (39): 32791–9. PMID: 22843689
27. **Nichols F.C., Bajrami B., Clark R.B., Housley W., Yao X.** Free lipid A isolated from *Porphyromonas gingivalis* lipopolysaccharide is contaminated with phosphorylated dihydroceramide lipids: recovery in diseased dental samples. — *Infect Immun.* — 2012; 80 (2): 860–74. PMID: 22144487
28. **Nichols F.C., Yao X., Bajrami B., Downes J., Finegold S.M., Knee E., Gallagher J.J., Housley W.J., Clark R.B.** Phosphorylated dihydroceramides from common human bacteria are recovered in human tissues. — *PLoS One.* — 2011; 6 (2): e16771. PMID: 21347306

29. Clark R.B., Cervantes J.L., Maciejewski M.W., Farrokhi V., Nemati R., Yao X., Anstadt E., Fujiwara M., Wright K.T., Riddle C., Vake C.J.L., Salazar J.C., Finegold S., Nichols F.C. Serine lipids of Porphyromonas gingivalis are human and mouse Toll-like receptor 2 ligands. — *Infect Immun.* — 2013; 81 (9): 3479–89. PMID: 23836823
30. Nichols F.C., Housley W.J., O'Connor C.A., Manning T., Wu S., Clark R.B. Unique lipids from a common human bacterium represent a new class of Toll-like receptor 2 ligands capable of enhancing autoimmunity. — *Am J Pathol.* — 2009; 175 (6): 2430–8. PMID: 19850890
31. Olsen I., Nichols F.C. Are sphingolipids and serine dipeptide lipids underestimated virulence factors of Porphyromonas gingivalis?. — *Infect Immun.* — 2018; 86 (7): e00035–18. PMID: 29632248
32. Wang Y.-H., Jiang J., Zhu Q., AlAnezi A.Z., Clark R.B., Jiang X., Rowe D.W., Nichols F.C. Porphyromonas gingivalis lipids inhibit osteoblastic differentiation and function. — *Infect Immun.* — 2010; 78 (9): 3726–35. PMID: 20584977
33. Zhang P., Liu J., Xu Q., Harber G., Feng X., Michalek S.M., Katz J. TLR2-dependent modulation of osteoclastogenesis by Porphyromonas gingivalis through differential induction of NFATc1 and NF-kappaB. — *J Biol Chem.* — 2011; 286 (27): 24159–69. PMID: 21566133
34. Bainbridge B.W., Hirano T., Grieshaber N., Davey M.E. Deletion of a 77-base-pair inverted repeat element alters the synthesis of surface polysaccharides in Porphyromonas gingivalis. — *J Bacteriol.* — 2015; 197 (7): 1208–20. PMID: 25622614
35. Moye Z.D., Valiuskyte K., Dewhirst F.E., Nichols F.C., Davey M.E. Synthesis of sphingolipids impacts survival of Porphyromonas gingivalis and the presentation of surface polysaccharides. — *Front Microbiol.* — 2016; 7: 1919. PMID: 27965646
36. Riethmüller J., Riehle A., Grassmé H., Gulbins E. Membrane rafts in host-pathogen interactions. — *Biochim Biophys Acta.* — 2006; 1758 (12): 2139–47. PMID: 17094939
37. Boesze-Battaglia K., Besack D., McKay T., Zekavat A., Otis L., Jordan-Sciutto K., Shenker B.J. Cholesterol-rich membrane microdomains mediate cell cycle arrest induced by Actinobacillus actinomycetemcomitans cytolethal-distending toxin. — *Cell Microbiol.* — 2006; 8 (5): 823–36. PMID: 16611231
38. Fong K.P., Pacheco C.M.F., Otis L.L., Baranwal S., Kieba I.R., Harrison G., Hersh E.V., Boesze-Battaglia K., Lally E.T. Actinobacillus actinomycetemcomitans leukotoxin requires lipid microdomains for target cell cytotoxicity. — *Cell Microbiol.* — 2006; 8 (11): 1753–67. PMID: 16827908
39. Imai H., Fujita T., Kajiya M., Ouhara K., Yoshimoto T., Matsuda S., Takeda K., Kurihara H. Mobilization of TLR4 into lipid rafts by Aggregatibacter Actinomycetemcomitans in gingival epithelial cells. — *Cell Physiol Biochem.* — 2016; 39 (5): 1777–1786. PMID: 27744428
40. Wang M., Hajishengallis G. Lipid raft-dependent uptake, signalling and intracellular fate of Porphyromonas gingivalis in mouse macrophages. — *Cell Microbiol.* — 2008; 10 (10): 2029–42. PMID: 18547335
41. Saito A., Kokubu E., Inagaki S., Imamura K., Kita D., Lamont R.J., Ishihara K. Porphyromonas gingivalis entry into gingival epithelial cells modulated by Fusobacterium nucleatum is dependent on lipid rafts. — *Microb Pathog.* — 2012; 53 (5–6): 234–42. PMID: 23034475
42. Li L., Michel R., Cohen J., Decarlo A., Kozarov E. Intracellular survival and vascular cell-to-cell transmission of Porphyromonas gingivalis. — *BMC Microbiol.* — 2008; 8: 26. PMID: 18254977
43. Brasser A., Barwacz C., Bratt C.L., Dawson D., Brogden K.A., Drake D., Wertz P. Free sphingosine in human saliva. — *J Dent Res.* — 2011; 90 (Spec A): 3465.
44. Brasser A.J., Barwacz C.A., Dawson D.V., Brogden K.A., Drake D.R., Wertz P.W. Presence of wax esters and squalene in human saliva. — *Arch Oral Biol.* — 2011; 56 (6): 588–91. PMID: 21247555
45. Gorr S.-U. Antimicrobial peptides in periodontal innate defense. — *Front Oral Biol.* — 2012; 15: 84–98. PMID: 22142958
46. Desbois A.P., Smith V.J. Antibacterial free fatty acids: activities, mechanisms of action and biotechnological potential. — *Appl Microbiol Biotechnol.* — 2010; 85 (6): 1629–42. PMID: 19956944
47. Shikama Y., Kudo Y., Ishimaru N., Funaki M. Potential role of free fatty acids in the pathogenesis of periodontitis and primary Sjögren's syndrome. — *Int J Mol Sci.* — 2017; 18 (4): 836. PMID: 28420093
48. Lu Z., Li Y., Brinson C.W., Kirkwood K.L., Lopes-Virella M.F., Huang Y. CD36 is upregulated in mice with periodontitis and metabolic syndrome and involved in macrophage gene upregulation by palmitate. — *Oral Dis.* — 2017; 23 (2): 210–218. PMID: 27753178
49. Sommakia S., Baker O.J. Regulation of inflammation by lipid mediators in oral diseases. — *Oral Dis.* — 2017; 23 (5): 576–597. PMID: 27426637
50. Pradeep A.R., Manjunath S.G., Swati P.P., Shikha C., Sujatha P.B. Gingival crevicular fluid levels of leukotriene B4 in periodontal health and disease. — *J Periodontol.* — 2007; 78 (12): 2325–30. PMID: 18052705
51. Noguchi K., Miyauchi M., Oka H., Komaki M., Somerman M.J., Takata T. Cyclooxygenase-2-dependent prostaglandin E (2) upregulates interleukin (IL)-1alpha-induced IL-6 generation in mouse cementoblasts. — *J Periodontol.* — 2007; 78 (1): 135–40. PMID: 17199550
52. Cianci E., Recchiuti A., Trubiani O., Diomedea F., Marchisio M., Miscia S., Colas R.A., Dall'i J., Serhan C.N., Romano M. Human periodontal stem cells release specialized proresolving mediators and carry immunomodulatory and prohealing properties regulated by lipoxins. — *Stem Cells Transl Med.* — 2016; 5 (1): 20–32. PMID: 26607175
53. Chiurchiù V., Leuti A., Maccarrone M. Bioactive Lipids and Chronic Inflammation: Managing the Fire Within. — *Front Immunol.* — 2018; 9: 38. PMID: 29434586
54. Serhan C.N. Pro-resolving lipid mediators are leads for resolution physiology. — *Nature.* — 2014; 510 (7503): 92–101. PMID: 24899309
55. Serhan C.N., Chiang N., Dyke T.E.V. Resolving inflammation: dual anti-inflammatory and pro-resolution lipid mediators. — *Nat Rev Immunol.* — 2008; 8 (5): 349–61. PMID: 18437155
56. Mizraji G., Heyman O., Dyke T.E.V., Wilensky A. Resolvin D2 restrains Th1 immunity and prevents alveolar bone loss in murine periodontitis. — *Front Immunol.* — 2018; 9: 785. PMID: 29922275
57. Chiurchiù V., Leuti A., Dall'i J., Jacobsson A., Battistini L., Maccarrone M., Serhan C.N. Proresolving lipid mediators resolvin D1, resolvin D2, and maresin 1 are critical in modulating T cell responses. — *Sci Transl Med.* — 2016; 8 (353): 353ra111. PMID: 27559094
58. Gao L., Faibish D., Fredman G., Herrera B.S., Chiang N., Serhan C.N., Dyke T.E.V., Gyurko R. Resolvin E1 and chemokine-like receptor 1 mediate bone preservation. — *J Immunol.* — 2013; 190 (2): 689–94. PMID: 23241890
59. Lee C.-T., Teles R., Kantarci A., Chen T., McCafferty J., Starr J.R., Brito L.C.N., Paster B.J., Dyke T.E.V. Resolvin E1 reverses experimental periodontitis and dysbiosis. — *J Immunol.* — 2016; 197 (7): 2796–806. PMID: 27543615



DOI: 10.37988/1811-153X\_2020\_3\_44

В.В. Еричев<sup>1</sup>,

к.м.н., профессор, зав. кафедрой  
стоматологии факультета повышения  
квалификации и профессиональной  
переподготовки специалистов

С.И. Рисованный<sup>1</sup>,

д.м.н., профессор кафедры стоматологии  
факультета повышения квалификации  
и профессиональной переподготовки  
специалистов

Е.С. Овчаренко<sup>1</sup>,

к.м.н., доцент кафедры стоматологии  
факультета повышения квалификации  
и профессиональной переподготовки  
специалистов

С.В. Мелехов<sup>2</sup>,

д.м.н., профессор, директор  
стоматологической клиники

<sup>1</sup> КубГМУ<sup>2</sup> ООО «Метростом», Краснодар

## Эффективность применения пробиотиков для коррекции микробиоценоза и цитокинового баланса во рту пациентов с хроническими воспалительными заболеваниями пародонта

### ДЛЯ ЦИТИРОВАНИЯ:

*Еричев В.В., Рисованный С.И., Овчаренко Е.С., Мелехов С.В.* Эффективность применения пробиотиков для коррекции микробиоценоза и цитокинового баланса во рту пациентов с хроническими воспалительными заболеваниями пародонта. — *Клиническая стоматология*. — 2020; 3 (95): 44—7.  
DOI: 10.37988/1811-153X\_2020\_3\_44

**Реферат. Цель исследования** — оптимизировать комплексную схему лечения воспалительных заболеваний пародонта путем включения пробиотика и оценки микробиоценоза и цитокинового баланса во рту. **Материалы и методы.** Обследовано 120 пациентов, из них 50 больных с хроническим маргинальным гингивитом простым и 50 пациентов с хроническим генерализованным пародонтитом. Пациентам проведена клиническая, микробиологическая, микологическая и иммунологическая оценка состояния тканей пародонтального комплекса до и через 3, 6 и 12 месяцев после лечения. Из каждой группы 50% пациентов получали лечение по традиционной методике, а 50% — по усовершенствованной схеме с применением пробиотика «Бифидумбактерин форте». **Результаты.** Установлено, что у пациентов с хроническим маргинальным гингивитом простым и хроническим генерализованным пародонтитом средней степени тяжести определяется высокая степень обсемененности пародонтальных карманов дрожжеподобными грибами рода *Candida* и бактериальной условно-патогенной микрофлорой, что напрямую связано с повышением провоспалительных цитокинов (TNF- $\alpha$ , IL-8), уменьшением концентрации INF- $\gamma$  и увеличением уровня противовоспалительного цитокина IL-4. **Заключение.** Динамическая оценка клинико-лабораторных показателей на фоне комплексной терапии с использованием пробиотика и традиционного метода лечения указывает на повышение эффективности лечебных мероприятий хронического маргинального гингивита простого на 40%, а хронического пародонтита на 37%.

**Ключевые слова:** гингивит, пародонтит, био пленка, цитокины, пробиотики

V.V. Erichev<sup>1</sup>,

PhD in Medical sciences, professor, head  
of the Dentistry Department in the Faculty  
of Advanced training and specialists'  
professional retraining

S.I. Risovannij<sup>1</sup>,

Grand PhD in Medical sciences, professor  
of the Dentistry Department in the Faculty  
of Advanced training and specialists'  
professional retraining

E.S. Ovcharenko<sup>1</sup>,

PhD in Medical sciences, associate professor  
of the Dentistry Department in the Faculty  
of Advanced training and specialists'  
professional retraining

## Efficiency of application of probiotics for correction of microbiocenosis and cytokine balance of the oral cavity of patients with chronic inflammatory diseases of periodontium

### FOR CITATION:

*Erichev V.V., Risovannij S.I., Ovcharenko E.S., Melekhov S.V.* Efficiency of application of probiotics for correction of microbiocenosis and cytokine balance of the oral cavity of patients with chronic inflammatory diseases of periodontium. — *Clinical Dentistry (Russia)*. — 2020; 3 (95): 44—7.  
DOI: 10.37988/1811-153X\_2020\_3\_44

**Abstract. The aim** of the study was to optimize a comprehensive treatment regimen for inflammatory periodontal diseases by including a probiotic and evaluating the microbiocenosis and cytokine profile in the mouth. **Materials and methods.** 120 patients were examined, of which 50 patients with chronic marginal gingivitis simple and 50 patients with chronic generalized

S.V. Melekhov<sup>2</sup>,

Grand PhD in Medical sciences, professor,  
director of dental clinic

<sup>1</sup> Kuban State Medical University, Krasnodar,  
Russia

<sup>2</sup> Metrostom Ltd, Krasnodar, Russia

periodontitis. Patients underwent a clinical, microbiological, mycological and immunological assessment of the state of the tissues of the periodontal complex before and after 3, 6 and 12 months after treatment. Of each group, 50% of patients received treatment according to the traditional method, and 50% according to an improved regimen using the Bifidumbacterin forte probiotic. **Results.** It has been established that in patients with chronic marginal gingivitis simple and chronic generalized periodontitis of moderate severity, a high degree of contamination of periodontal pockets with yeast-like fungi of the genus *Candida* and bacterial opportunistic microflora is determined, which is directly associated with an increase in pro-inflammatory cytokines (TNF- $\alpha$ , IL-8), a decrease in the concentration of INF- $\gamma$  and an increase in the level of anti-inflammatory cytokine IL-4. **Conclusions.** A dynamic assessment of clinical and laboratory parameters against the background of complex therapy using a probiotic and a traditional method of treatment indicates an increase in the effectiveness of therapeutic measures for chronic marginal gingivitis simple by 40%, and chronic g periodontitis by 37%.

**Key words:** gingivitis, periodontitis, biofilm, cytokines, probiotics

## ВВЕДЕНИЕ

На современном этапе в этиологии, патогенезе и лечении воспалительных заболеваний пародонта остаются нерешенные вопросы [5]. Одним из важных приложений научных усилий ученых остается изучение микробного фактора, входящего в состав биопленок, как ведущей причины патологии пародонта с учетом иммунитета [6, 7].

Определена ведущая роль пародонтопатогенных микроорганизмов [8]. Применение в этой связи антибактериальных и местных антимикробных препаратов зачастую не дает желаемых результатов — лечебный эффект краткосрочный. Кроме того, нарушается баланс между отдельными видами грибово-бактериальных ассоциаций, вызывая дисмикробиотические сдвиги во рту. В связи с этим происходит активное размножение условно-патогенных микроорганизмов — представителей нормофлоры: *Candida*, *St. oralis*, *St. uberis*. Исследователи пытаются решить эту проблему с помощью пробиотиков, учитывая их положительные свойства [3], но некоторые авторы неоднозначно относятся к данному подходу [2], так как пробиотики IV поколения, к которым относят иммобилизованные на сорбентах бифидосодержащие препараты (Бифидумбактерин форте, Пробифор), эффективно колонизирующие слизистую оболочку рта и кишечника, обладают иммуномодулирующим действием: регулируют функции гуморального и клеточного иммунитета, препятствуют деградации секреторного иммуноглобулина А, стимулируют интерферонообразование и выработку лизоцима.

Цель исследования — повысить эффективность комплексной терапии больных с хроническим маргинальным гингивитом простым и пародонтитом средней степени тяжести путем включения в комплексную терапию пробиотиков в сочетании с оценкой микробного пейзажа и цитокинового баланса во рту.

## МАТЕРИАЛ И МЕТОДЫ

В данной работе приняли участие 120 пациентов мужского пола от 20 до 50 лет с воспалительными

заболеваниями пародонта. Лечение и наблюдение проходило на базе стоматологической поликлиники КубГМУ. В зависимости от метода проводимой терапии все пациенты были разделены на 3 группы — контрольную, основную и группу сравнения:

- I — 20 человек со здоровым пародонтом;
- II — 50 больных с хроническим генерализованным пародонтитом средней степени тяжести (ХГПССТ);
- III — 50 пациентов с хроническим маргинальным гингивитом простым (ХМГП).

Традиционная терапия включала следующие мероприятия: профессиональная гигиена рта, устранение травматической окклюзии, временное или постоянное шинирование подвижных зубов, кюретаж пародонтальных карманов (ПК), назначение внутрь десенсибилизирующих, общеукрепляющих и нестероидных противовоспалительных препаратов, а также консультации по индивидуальной гигиене рта.

Усовершенствованная схема лечения пациентов II группы включала применение пробиотика Бифидумбактерин форте («Партнер», Россия) внутрь и в качестве полосканий — по 10 доз 2 раза в сутки в течение 14 дней в активной фазе лечения и по 5 доз в день в течение 1 месяца во время поддерживающей терапии.

Всем пациентам определяли пародонтологический статус по индексам гигиены Грина—Вермильона (ОНИ-S), нуждаемости в лечении (СПITN) и кровоточивости (РВІ) по Saxer—Muhlleman.

Оценка эффективности метода лечения проведена на основе изучения уровня про- (INF- $\gamma$ , TNF- $\alpha$ , IL-8) и противовоспалительных (IL-4) цитокинов в сосочковой крови и содержимом ПК и десневого желобка (ДЖ) у пациентов II и III группы до лечения, через 6 и 12 месяцев после завершения лечения.

В ДЖ и ПК на 2—3 секунды вносили бумажные пинь 50-го размера для высушивания корневых каналов, которые затем помещали в стерильные пробирки Эппендорфа, заполненные 1,5 мл физиологического раствора. Через 2 часа проводили посев материала секторальным методом на 5% кровяной, шоколадный агар и хромогенную селективную среду Candiselect 4 Bio-rad (Франция). Культивирование проводили при

температуре 37°C в течение 24 часов. После термостатирования выполняли количественный подсчет колоний микроорганизмов каждого вида. Штаммы идентифицировали с использованием бактериологического анализатора miniAPI (Biomerieux, Франция). Полученные результаты обсемененности подсчитывали через 3, 6 и 12 месяцев и выражали через десятичный логарифм колониеобразующих единиц КОЕ/мл.

**Таблица 1. Статистический анализ показателей пародонтальных индексов до и после лечения (в числителе — среднее значение, в знаменателе — доля пациентов, попадающих в доверительный интервал, в %)**

Группа	ИГ	СРITN	PBI
I	$\frac{0,25 \pm 0,01}{95}$	$\frac{0}{100}$	$\frac{0,16 \pm 0,07}{100}$
III (n=50)	$\frac{2,10 \pm 0,08}{85}$	$\frac{1,2 \pm 0,04}{70}$	$\frac{0,7 \pm 0,07}{70}$
Через 3 месяца (n=40)	$\frac{1,20 \pm 0,07}{90}$	$\frac{0,6 \pm 0,03}{75}$	$\frac{0,3 \pm 0,06}{70}$
Через 6 месяцев (n=40)	$\frac{0,60 \pm 0,07}{90}$	$\frac{0,3 \pm 0,02}{75}$	$\frac{0,1 \pm 0,04}{70}$
Через 12 месяцев (n=40)	$\frac{0,30 \pm 0,7}{90}$	$\frac{0,13 \pm 0,05}{90}$	$\frac{0,16 \pm 0,08}{90}$
II (n=50)	$\frac{4,90 \pm 0,7}{90}$	$\frac{3,5 \pm 0,1}{90}$	$\frac{2,3 \pm 0,12}{90}$
Через 3 месяца (n=40)	$\frac{2,50 \pm 0,08}{90}$	$\frac{2,5 \pm 0,07}{90}$	$\frac{1,5 \pm 0,16}{90}$
Через 6 месяцев (n=40)	$\frac{1,90 \pm 0,08}{90}$	$\frac{1,85 \pm 0,1}{90}$	$\frac{0,17 \pm 0,01}{90}$
Через 12 месяцев (n=40)	$\frac{1,50 \pm 0,08}{90}$	$\frac{1,35 \pm 0,1}{90}$	$\frac{0,16 \pm 0,01}{90}$

**Таблица 2. Качественные (в числителе, Ig КОЕ/мл) и количественные (в знаменателе, %) результаты микробиологических исследований до лечения**

Микроорганизм	III группа	II группа	I группа
<i>Streptococcus oralis</i>	$\frac{6,0 \pm 0,8^*}{17,5}$	$\frac{6,6 \pm 0,5^*}{35}$	$\frac{1,7 \pm 0,9}{60}$
<i>Streptococcus sanguis</i>	$\frac{5,3 \pm 0,5^\dagger}{52,5}$	$\frac{7,2 \pm 0,7^*}{70}$	$\frac{1,7 \pm 0,9}{40}$
<i>Stomatococcus mucilaginosus</i>	$\frac{6,7 \pm 0,6^*}{17,5}$	$\frac{6,6 \pm 0,5^*}{17,5}$	0
<i>Streptococcus mitis</i>	$\frac{5,7 \pm 0,5^* \dagger}{35}$	$\frac{7,6 \pm 0,5^*}{70}$	$\frac{2,3 \pm 0,9}{40}$
<i>Streptococcus anginosus</i>	$\frac{5,0 \pm 0,8^*}{17,5}$	$\frac{5,4 \pm 0,5^*}{17,5}$	0
<i>Staphylococcus hominis</i>	$\frac{5,7 \pm 0,5^* \dagger}{52,5}$	$\frac{7,2 \pm 0,5^*}{70}$	$\frac{1,7 \pm 0,9}{40}$
<i>Streptococcus salivarius</i>	$\frac{5,3 \pm 0,5^*}{52,5}$	$\frac{5,2 \pm 0,4^*}{70}$	$\frac{1,7 \pm 0,9}{40}$
<i>Eutercoccus casseliflavus</i>	$\frac{6,6 \pm 0,5^*}{17,5}$	$\frac{5,4 \pm 0,5^*}{35}$	0
<i>Candida albicans</i>	$\frac{2,3 \pm 0,5}{32,5}$	$\frac{1,6 \pm 1,9}{22,5}$	$\frac{1,5 \pm 0,8}{26,6}$
<i>Candida tropicalis</i>	$\frac{4,0 \pm 0,9^* \dagger}{75}$	$\frac{6,6 \pm 1,0^*}{75}$	$\frac{2,0 \pm 0,9}{46,6}$

Примечание. Различия статистически достоверны ( $p < 0,05$ ): \* — в сравнении с I группой; † — между II и III группой.

Кровь из ДЖ и ПК помещали в стерильные пробирки и хранили при 18°C. Все этапы иммунологического анализа проходили на фотометре «Anthos 2010» (Австрия) в термостатируемых условиях на шейкерах-инкубаторах «ST-3» (Латвия). Концентрацию цитокинов определяли методом твердофазного иммуноферментного анализа с использованием реагентов «Вектор-Бест» (Новосибирск) на базе отдела клинической и экспериментальной иммунологии КубГМУ.

При статистической обработке результатов применяли  $t$ -критерий Стьюдента. Данный вариант статистической обработки наиболее актуален, так как может применяться для сравнения независимых выборок, а также для сравнения связанных совокупностей (например, микробиологических, иммунологических, индексных показателей у одних и тех же пациентов до и после лечения). Различия между группами считались статистически значимыми при  $p < 0,05$ .

## РЕЗУЛЬТАТЫ И ОБСУЖДЕНИЕ

Результаты клинического обследования и оценка показателей ОHI-S указывают на то, что у 85% пациентов III и у 90% II группы выявляется неудовлетворительная гигиена рта, а также определяются повышенные показатели СРITN и PBI относительно показателей в норме (табл. 1).

Положительная динамика клинического состояния полости рта определяется у пациентов как III, так и II группы. Определена достоверность различий показателей у пациентов II группы, которых лечили по усовершенствованной методике по сравнению с пациентами I группы ( $p < 0,01$ ).

Результаты микробиологических и микологических исследований представлены в табл. 2, они указывают на тяжелую степень колонизации и высокую распространенность в ПК грибково-бактериальных ассоциаций.

По результатам микробиологической диагностики установлено, что у пациентов II группы через 6 месяцев наблюдается достоверное снижение степени обсемененности ПК. Через 12 месяцев колонии *S. tropicalis* вообще не выявлялись, а количественный и качественный состав бактериальной флоры существенно изменился: такие представители бактериальной микрофлоры, как *Str. oralis* и *Str. mitis*, встречались в количестве до  $2,2 \pm 1,1$  КОЕ/мл в 57% случаев, что в 3 раза меньше, чем до лечения ( $p < 0,05$ ), и, вероятнее всего, связано с модулирующим действием Бифидумбактерина.

У пациентов III группы через 6 месяцев наблюдается достоверное снижение колониеобразования всех видов микроорганизмов бактериальной природы в 2 раза ( $p < 0,05$ ). Через 12 месяцев снова выявляется умеренная степень обсемененности ПК — до  $4,0 \pm 0,7$  КОЕ/мл — в 100% случаев ( $p < 0,01$ ), в 100% случаев — активное колониеобразование грибов рода *Candida* в ПК с повышением показателей до  $6,3 \pm 1,2$  КОЕ/мл, и грибково-бактериальных ассоциаций — в 65% случаев, что



свидетельствует о восстановлении первоначального микробного пейзажа во рту через 1 год на фоне традиционной терапии.

Результаты иммунологических исследований по содержанию содержания про- и противовоспалительных цитокинов в сосочковой крови и содержимом ПК больных II группы (INF- $\gamma$  — 1,410 $\pm$ 0,008, TNF- $\alpha$  — 10,80 $\pm$ 0,05, IL-4 — 1,24 $\pm$ 0,06, IL-8 — 157,1 $\pm$ 1,3 пг/мл) и III группы (INF- $\gamma$  — 2,10 $\pm$ 0,03, TNF- $\alpha$  — 47,0 $\pm$ 0,9, IL-4 — 1,43 $\pm$ 0,08, IL-8 — 754,4 $\pm$ 1,3 пг/мл) указывают на достоверно низкие показатели концентрации INF- $\gamma$  и достоверно высокий уровень TNF- $\alpha$ , IL-8, IL-4 ( $p < 0,01$ ) по сравнению со здоровыми лицами (INF- $\gamma$  — 37,7 $\pm$ 0,9, TNF- $\alpha$  — 14,6 $\pm$ 0,7, IL-4 — 1,64 $\pm$ 0,01, IL-8 — 113,2 $\pm$ 0,5 пг/мл).

Для оценки эффективности лечения был рассчитан коэффициент цитокинового баланса (КЦБ):

$$\text{КЦБ} = \frac{\text{IL-8} + \text{INF-}\gamma + \text{FNO-}\alpha}{\text{IL-4}}$$

Уменьшение или увеличение КЦБ у больных по сравнению со здоровыми испытуемыми свидетельствует о нарушении баланса про- и противовоспалительных цитокинов: чем сильнее нарушается это соотношение, тем тяжелее протекает заболевание.

Оценка уровня КЦБ показала, что достоверное ( $p < 0,01$ ) снижение уровня цитокинового баланса наблюдается у больных II группы, в отличие от пациентов с традиционным лечением.

Лечение больных с применением Бифидумбактерина форте характеризуется ускоренными по сравнению с традиционными методами терапии темпами нормализации показателей про- и противовоспалительных

цитокинов, а также снижением уровня КЦБ до показателей, характерных для здоровых лиц, что свидетельствует о модулирующем характере действия препарата и о его противовоспалительной эффективности.

По результатам собственных исследований и данных литературы можно говорить о ведущей роли дефицита INF- $\gamma$  в развитии хронического пародонтита [1]. Низкое содержание INF- $\gamma$  в ДЖ и ПК способствует угнетению фагоцитарной активности макрофагов, что в свою очередь обеспечивает защитный эффект для клеток *Candida*, способствуя сохранению жизнеспособности грибковой клетки на фоне рассогласования противовоспалительного иммунного ответа в пародонте.

## ВЫВОДЫ

Использование пробиотика Бифидумбактерин форте в комплексе терапевтических мероприятий позволяет достоверно уменьшить степень обсемененности ПК представителями грибково-бактериальных ассоциаций *C. tropicalis* и *Str. oralis* в 4 раза ( $p < 0,01$ ) за счет антагонистического действия препарата в отношении условно-патогенных микроорганизмов. В состоянии нормы находится коэффициент цитокинового баланса в содержимом ПК, ДЖ и сосочковой крови, без последующей тенденции к возврату исходного уровня показателей про- (INF- $\gamma$ , TNF- $\alpha$ , IL-8) и противовоспалительных (IL-4) цитокинов в течение 1 года и более, в отличие от показателей цитокинового баланса при традиционных терапевтических схемах лечения.

## ЛИТЕРАТУРА / REFERENCES

- Булгакова А.И., Васильева Н.А., Имельбаева Э.А., Хайбуллина Э.М.** Клинико-иммунологическая характеристика локального иммунитета у больных с хроническим катаральным гингивитом. — *Пародонтология*. — 2018; 2 (87): 29—35.  
[Bulgakova A.I., Vasilyeva N.A., Imelbaeva E.A., Khaibullina E.M. Clinical and immunological characteristics of local immunity in patients with chronic catarrhal gingivitis. — *Parodontologiya*. — 2018; 2 (87): 29—35 (In Russ.).] eLIBRARY ID: 35786791
- Захаренко С.М.** Пробиотики: концепция новая или старая? — *Медицинский Совет*. — 2018; 14: 56—60  
[Zakharenko S.M. Probiotics: a new or an old concept? — *Medical Council*. — 2018; 14: 56—60 (In Russ.).] eLIBRARY ID: 35730090
- Ковалевский А.М., Ушакова А.В., Ковалевский В.А., Прожерина Е.Ю.** Бактериальная биопленка пародонтальных карманов: переосмысление опыта пародонтологии. — *Пародонтология*. — 2018; 2 (87): 15—21  
[Kovalevskiy A.M., Ushakova A.V., Kovalevskiy V.A., Prozhirina E.Yu. Bacterial biofilm of periodontal pockets: the revision of periodontology experience. — *Parodontologiya*. — 2018; 2 (87): 15—21 (In Russ.).] eLIBRARY ID: 35786789
- Мирсаева Ф.З., Закирьянов М.М., Ханов Т.В., Губайдуллин Р.Н.** Состояние иммунитета при хроническом генерализованном пародонтите у больных синингомиелией. — *Пародонтология*. — 2018; 3 (88): 44—7  
[Mirsaeva F.Z., Zakiryaynov M.M., Khanov T.V., Gubaydullin R.N. Parameters of immunity in chronic generalized periodontitis in syringomyelia patients. — *Parodontologiya*. — 2018; 3 (88): 44—7 (In Russ.).] eLIBRARY ID: 36409043
- Ценов Л.М., Николаев А.И., Петрова Е.В., Нестерова М.М.** Патогенетическое обоснование клинического применения медикаментов в комплексной терапии при воспалительных заболеваниях пародонта. — *Пародонтология*. — 2018; 2: 4—9  
[Tsepov L.M., Nikolaev A.I., Petrova E.V., Nesterova M.M. Pathogenetic substantiation of clinical use medicines in complex therapy of inflammatory periodontal diseases (a review of the literature). — *Parodontologiya*. — 2018; 2: 4—9 (In Russ.).] eLIBRARY ID: 35786786
- Baeza M., Garrido M., Hernández-Ríos P., Dezerega A., García-Sesnich J., Strauss F., Aitken J.P., Lesaffre E., Vanbelle S., Gamonal J., Brignardello-Petersen R., Tervahartala T., Sorsa T., Hernández M.** Diagnostic accuracy for apical and chronic periodontitis biomarkers in gingival crevicular fluid: an exploratory study. — *J Clin Periodontol*. — 2016; 43 (1): 34—45. PMID: 26556177
- Stadler A.F., Angst P.D.M., Arce R.M., Gomes S.C., Oppermann R.V., Susin C.** Gingival crevicular fluid levels of cytokines/chemokines in chronic periodontitis: a meta-analysis. — *J Clin Periodontol*. — 2016; 43 (9): 727—45. PMID: 27027257
- Ahmedbeyli C.R.** Oral application of probiotics in the treatment of peri-implant mucositis. — *Parodontologiya*. — 2019; 3: 232—5. eLIBRARY ID: 40548062

DOI: 10.37988/1811-153X\_2020\_3\_48

И.Н. Чечина,  
к.м.н., доцент кафедры стоматологии  
детского возраста, директор  
симуляционного центра

Ю.Ю. Гуревич,  
к.м.н., доцент кафедры ортопедической  
стоматологии

Е.А. Подзорова,  
к.м.н., доцент кафедры стоматологии  
детского возраста

Т.В. Воблова,  
к.м.н., доцент кафедры терапевтической  
стоматологии

К.О. Кудрина,  
ассистент кафедры стоматологии детского  
возраста

Алтайский государственный медицинский  
университет

## Исследование эмпатии и позитивного мышления врача-стоматолога как условия профессиональной компетентности

### ДЛЯ ЦИТИРОВАНИЯ:

Чечина И.Н., Гуревич Ю.Ю., Подзорова Е.А., Воблова Т.В., Кудрина К.О. Исследование эмпатии и позитивного мышления врача-стоматолога как условия профессиональной компетентности. — *Клиническая стоматология*. — 2020; 3 (95): 48—52.

DOI: 10.37988/1811-153X\_2020\_3\_48

**Реферат.** Профессионально ориентированный подход в современной стоматологии требует формирования у врача-стоматолога навыков коммуникации, способности установки благоприятного психоэмоционального контакта с пациентом, поскольку страх перед стоматологическим лечением у многих пациентов оказывается слишком сильным. Непринужденные и доверительные взаимоотношения врача и пациента улучшают результат лечения. Пациенты, которые с врачом чувствуют себя спокойно, легче переносят стоматологические вмешательства, нуждаются в меньших дозах седативных и анестезирующих препаратов. Большое волнение или страх пациента заставляют его сознательно или подсознательно сопротивляться действиям врача, результатом чего являются неприятные ощущения как у пациента, так и у врача, повышается вероятность развития осложнений общего характера (обморок, гипертонический криз, коллапс и др.). **Цель исследования** — изучение эмпатии и позитивного мышления врачей-стоматологов, преподавателей клинических кафедр стоматологического факультета Алтайского государственного медицинского университета (АГМУ). Именно эти качества являются инвариантными составляющими личности и важными условиями для формирования профессиональной компетентности. **Материалы и методы.** Проведено исследование 38 врачей-стоматологов, преподавателей клинических кафедр стоматологического факультета АГМУ. Уровни эмпатии и выраженность различных каналов эмпатии у врачей-стоматологов оценивали по методике В.В. Бойко. Для выявления уровня позитивного стиля мышления у врачей была использована методика Л.М. Рудиной. **Результаты.** Общий показатель уровня эмпатии в исследуемой группе врачей-стоматологов в целом соответствует уровню выше среднего. Результаты теста на оптимизм показали, что позитивный стиль мышления сформирован у врачей в 75% случаев. **Выводы.** Представители исследуемой группы медицинских работников не испытывают затруднения в установлении психоэмоционального контакта с пациентами.

**Ключевые слова:** стоматология, коммуникативные навыки, профессиональный уровень врача-стоматолога, эмпатия, позитивное мышление, профессиональная компетентность

I.N. Chechina,  
PhD in Medical sciences, associate professor  
of the Pediatric dentistry department, director  
of the Simulation center

Yu.Yu. Gurevich,  
PhD in Medical sciences, associate professor  
of the Prosthodontics department

E.A. Podzorova,  
PhD in Medical sciences, associate professor  
of the Pediatric dentistry department

T.V. Voblova,  
PhD in Medical sciences, associate professor  
of the Therapeutic dentistry department

## Research of empathy and positive thinking of a dentist as a condition of professional competence

### FOR CITATION:

Chechina I.N., Gurevich Yu.Yu., Podzorova E.A., Voblova T.V., Kudrina K.O. Research of empathy and positive thinking of a dentist as a condition of professional competence. — *Clinical Dentistry (Russia)*. — 2020; 3 (95): 48—52.  
DOI: 10.37988/1811-153X\_2020\_3\_48

**Abstract.** A professionally oriented approach in modern dentistry requires the formation of communication skills of the dentist and the ability to establish favorable psycho-emotional contact with the patient, since the fear of dental treatment in many patients is too strong. The relaxed and trusting relationship between the doctor and the patient improves the outcome of the treatment.

K.O. Kudrina,  
assistant of the Pediatric dentistry department

Altai State Medical University, Barnaul, Russia

Patients who feel calm with the doctor, tolerate dental interventions easier, need lower doses of sedatives and anesthetics. The patient's great excitement or fear makes him consciously or unconsciously resist the doctor's actions, which results in unpleasant sensations both in the patient and the doctor, and the likelihood of developing complications of a general nature (fainting, hypertensive crisis, collapse, etc.) increases. **The aim** — to study the empathy and positive thinking of dentists, teachers of clinical departments of the faculty of dentistry of Altai State Medical University (AGMU). These qualities are invariant components of the personality and important conditions for the formation of professional competence. **Materials and methods.** A study of 38 dentists who are the teachers of the clinical departments of the Faculty of Dentistry of the AGMU was conducted. The levels of empathy and the severity of the various channels of empathy in dentists were evaluated according to the method of V.V. Boyko. To identify the level of positive thinking style in doctors, the method of L.M. Rudina. **Results.** The general indicator of the level of empathy in the study group of dentists in general corresponds to a level above the average. The results of the optimism test showed that doctors in 75% of cases formed a positive thinking style. **Conclusions.** These indicators demonstrate that representatives of the studied group of medical workers do not have trouble in establishing psycho-emotional contact with patients.

**Key words:** dentistry, communication skills, professional level of a dentist, empathy, positive thinking, professional competence

## ВВЕДЕНИЕ

Посещение стоматолога у многих людей вызывает сильнейший стресс. Работе врача мешают тревожное поведение и страх, передающийся от пациента. Перед преподавателями клинических кафедр стоматологического факультета АГМУ стоит большая задача: при профессиональной подготовке студентов необходимо сформировать коммуникативные навыки, способствующие доверительным взаимоотношениям врача и пациента [1].

Формирование коммуникативной компетентности в контексте психологии личностного становления будущего врача-стоматолога требует обоснования и совершенствования содержания, структуры, форм и методов профессиональной подготовки студентов к данной врачебной деятельности, определения психолого-педагогических условий повышения профессиональной компетентности врача. Под формированием профессиональной компетентности в высшем медицинском учебном заведении в данном исследовании будем понимать процесс овладения устойчивыми, интегрированными, системными знаниями; умение применять их в новых нестандартных ситуациях; развитие личностно важных качеств и профессионально важных свойств, что обеспечит личностное становление будущего врача [2].

Одним из условий формирования профессиональной компетентности студентов стоматологического факультета АГМУ при выборе седативных средств, на наш взгляд, являются эмпатия (сочувствие и сопереживание) к пациенту, позитивное отношение во время общения с ним. Под эмпатией обычно понимается способность понять, прочувствовать переживания другого человека, а также эмоциональная отзывчивость. Эмпатия отражает позитивное мышление (оптимизм) человека, укрепляет, оптимизирует его отношения с другими людьми, является необходимой составной частью профессионального уровня врача [3, 4].

Цель исследования — изучение эмпатии и позитивного мышления врачей-стоматологов как важных условий для формирования профессиональной компетентности.

## МАТЕРИАЛЫ И МЕТОДЫ

Гипотеза исследования состояла из следующих допущений: проявления эмпатии у преподавателей (врачей) клинических кафедр стоматологического факультета АГМУ связаны с разным уровнем позитивного мышления (оптимизма): при повышении одного параметра (уровня эмпатии) повышается и другой (позитивное отношение); проявления каналов эмпатии будет отличаться у врачей, что связано со спецификой их профессиональной деятельности; профессиональная подготовка студентов к выбору седативных средств преподавателю является необходимой составной частью профессионального уровня.

В исследовании использованы:

- диагностика эмпатических способностей по методу В.В. Бойко;
- тест на оптимизм Л.М. Рудиной.

Диагностика по В.В. Бойко (36 пунктов) [5] — оптимальный инструмент для проведения в коллективе в рабочее время, поскольку эмпатия является сложным, многокомпонентным образованием, и спектр методов ее изучения весьма широк [6]. На каждый пункт опросника испытуемый должен ответить утвердительно или отрицательно. Согласно ключу, подсчитывается количество баллов по каждой шкале, далее высчитывается интегральный показатель. Тестовые нормы дают возможность диагностировать следующие уровни развития эмпатии: 1) высокий (30 баллов и более); 2) средний (22–29 баллов); 3) низкий (15–21 балл); 4) очень низкий (14 и менее баллов).

При этом высокий уровень эмпатии говорит о чувствительности к состояниям и проблемам партнера



по общению, об искреннем интересе к людям. Таким испытуемым свойственны эмоциональная отзывчивость, общительность, способность быстро устанавливать и находить общий язык с разными людьми.

Средняя выраженность эмпатии свидетельствует о том, что данный субъект склонен больше доверять разуму, а не впечатлениям при оценке действий людей. Эмоциональные проявления у таких людей в значительной степени контролируются, наблюдается затрудненность прогнозирования развития отношений между людьми, скованность в проявлении эмоций, что мешает взаимопониманию.

Заниженный уровень эмпатии указывает на затруднения в установлении контактов с людьми, из-за чего данная категория людей некомфортно чувствует себя в незнакомом окружении. Эмоциональные проявления других людей часто расцениваются указанным типом испытуемых как непонятные и лишённые смысла.

Очень низкий уровень выраженности эмпатии — показатель того, что данные черты у личности не развиты. В этом случае испытуемый не способен вступать в контакт первым, в межличностных отношениях часто попадает в неловкое положение, не находит взаимопонимания с окружающими.

Рассматриваемая методика также дает возможность оценить степень развитости различных каналов эмпатии:

1. Рациональный канал определяет направленность внимания, восприятия, мышления субъекта на сущность другого человека: его состояние, проблемы, поведение. Это интерес к другой личности, закладывающий основу эмоционального и интуитивного постижения партнера по общению. Рациональный компонент не включает логику или мотивированность интереса к другому, партнер привлекает внимание своей бытийностью.
2. Эмоциональный канал эмпатии отражает способность субъекта входить в эмоциональный резонанс с окружающими — сопереживать, соучаствовать. Эмоциональная отзывчивость служит ключом для налаживания контакта с партнером. Понять внутренний мир, прогнозировать поведение и эффективно воздействовать на него можно только в том случае, если произошла энергетическая подстройка к данной личности. Соучастие и сопереживание выполняют роль промежуточного звена между эмпатирующим и эмпатируемым.
3. Интуитивный канал эмпатии отражает способность человека оценивать поведение партнеров, действовать в условиях дефицита исходной информации о них, опираясь лишь на опыт, хранящийся в подсознании. На уровне интуиции замыкаются и обобщаются различные сведения о партнерах по взаимодействию. Интуиция в меньшей степени зависит от оценочных стереотипов, чем осмысленное восприятие других людей.
4. Установки, способствующие или препятствующие эмпатии, регулируют работу всех эмпатических каналов. Эффективность эмпатии снижается, если

человек стремится избегать личных контактов, считает неуместным проявлять любопытство к другой личности, убеждает себя спокойно относиться к переживаниям и проблемам окружающих людей. Данные умозаключения ограничивают диапазон эмоциональной отзывчивости и эмпатического восприятия. И напротив, различные каналы эмпатии функционируют активнее, если нет препятствий со стороны установок личности.

5. Проникающая способность в эмпатии понимается как важное коммуникативное свойство человека, позволяющее создавать атмосферу открытости, задушевности в общении. Каждый партнер по общению своим поведением и отношением к другому способствует или препятствует энергетическому обмену. Расслабление партнеров способствует эмпатии, а атмосфера напряженности, подозрительности препятствует раскрытию и эмпатическому постижению.
6. Идентификация также является непременным условием успешной эмпатии. Под этим термином понимается умение понять другого на основе сопереживаний, представления себя на месте партнера. В основе механизма идентификации лежит способность к подражанию, гибкость и подвижность эмоций.

Тест на оптимизм Л.М. Рудиной представляет собой русскую адаптацию одной из популярных методик диагностики атрибутивного стиля, предложенных М. Селигманом [7].

Стиль атрибуции характеризуется тремя основными параметрами, которые по-разному проявляются при объяснении человеком причин плохих или хороших событий. Соответственно, методика включает 6 основных шкал, характеризующих стиль объяснения хороших или плохих событий по трем основным параметрам: постоянство, широта и персонализация. Общая шкала оптимизма позволяет вынести психологический диагноз об уровне оптимизма или пессимизма человека. Кроме того, методика включает в качестве одной из производных шкалу надежды.

Соответственно методика включает 6 первичных шкал: 1) PmB (Permanent Bad) — постоянство плохого; 2) PmG (Permanent Good) — постоянство хорошего; 3) PvB (Pervasiveness Bad) — широта плохого; 4) PvG (Pervasiveness Good) — широта хорошего; 5) PsB (Personalization Bad) — персонализация плохого; 6) PsG (Personalization Good) — персонализация хорошего. Кроме того, в состав методики входят 4 вторичные шкалы, результаты по которым рассчитываются на основе показателей по первичным шкалам: 7) HoB (Hope Bad) — коэффициент надежды, отражающий силу надежды в негативных ситуациях; 8) B (Bad) — общий итог по отношению к неблагоприятным событиям; 9) G (Good) — общий итог по отношению к благоприятным событиям; 10) G-B (Good-Bad) — окончательный итог. Охарактеризуем подробнее каждый из первичных показателей. Постоянство — это временная характеристика объясняемых событий, проявляющаяся

в убежденности человека во временном или постоянном характере происходящих событий.

На основе показателей постоянства, широты и персонализации в отношении хороших и плохих событий рассчитываются общие показатели: общий итог по отношению к благоприятным событиям (сумма всех трех шкал в отношении хороших событий), общий итог по отношению к неблагоприятным событиям (сумма всех трех шкал в отношении плохих событий) и окончательный итог (разность последних двух показателей). В последнее время в методиках оценки атрибутивного стиля вместо общего итогового показателя (G-B) часто останавливаются на значениях G и B, интерпретируя их по отдельности.

В соответствии с нормами, приведенными Л.М. Рудиной, о выраженном оптимизме свидетельствуют значения от 8 баллов и более, в то время как о преобладании пессимизма можно говорить уже при значениях в 2 балла и менее.

База исследования: 38 преподавателей (врачей-стоматологов) клинических кафедр стоматологического факультета АГМУ.

## РЕЗУЛЬТАТЫ И ОБСУЖДЕНИЕ

Уровни эмпатии у врачей-стоматологов по методике В.В. Бойко отличаются различной степенью выраженности. По результатам исследования установлено, что высокий уровень эмпатии имеет 5,2% врачей, средний уровень — 89,6% испытуемых, низкий — 5,2% респондентов, очень низкий уровень эмпатии не выявлен. Средний уровень эмпатии означает, что данные испытуемые обладают достаточной способностью эмоционально отзываться на переживания другого, будь то человек, животное или предмет. В своем большинстве эти люди высокочувствительны к переживаниям других людей, способны к безошибочному распознаванию эмоциональных состояний окружающих и чаще всего совершают адекватные ситуации, эмпатические действия и поступки, хотя в некоторых случаях возможно бездействие.

Низкий уровень эмпатии у 5,2% испытуемых врачей означает, что они отличаются недостаточной способностью возникновения адекватных эмоциональных реакций на переживания других людей, характеризуются ограниченной способностью верно понимать чувства и эмоции окружающих, обладают значительным количеством установок, блокирующих проявления соответствующих ситуации эмпатических действий.

По результатам исследования, высокий уровень эмпатии имеют только 5,2% врачей, что означает, что данные испытуемые отличаются высокой способностью возникновения адекватных эмоциональных реакций на переживания других людей, характеризуются повышенной способностью верно понимать чувства и эмоции окружающих. Им не чужды эмоциональные проявления, но в большинстве своем они находятся под самоконтролем. Такие врачи в общении внимательны, стараются понять больше, чем сказано со слов пациентов, осознать

переживания больного, его опасения, но они создают некий барьер между собой и пациентом. У них раскованность чувств присутствует в меньшей степени, чем у врачей со средним уровнем эмпатии, что может частично затруднять полноценное восприятие пациентов по вопросам седации.

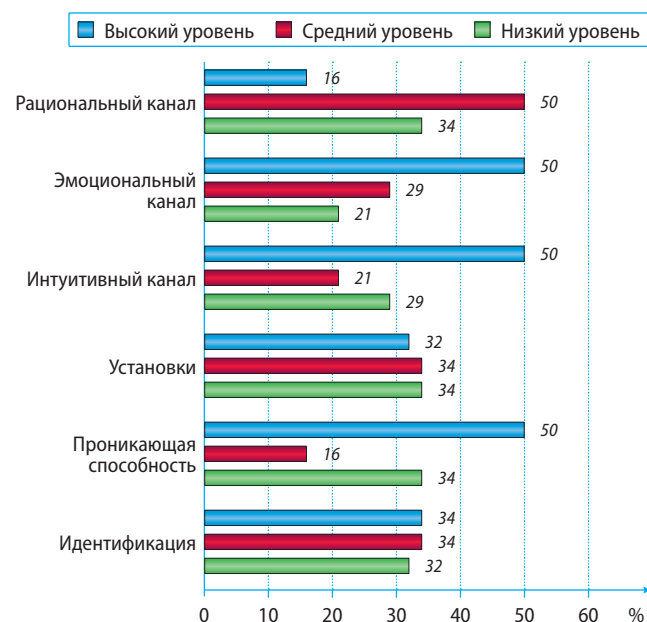Представленные результаты выраженности различных каналов эмпатии у врачей отражены на рисунке.

Согласно результатам диагностики эмпатии, можно отметить, что общий показатель уровня эмпатии в исследуемой группе врачей-стоматологов в целом соответствует уровню выше среднего. Данный показатель свидетельствует о том, что представители исследуемой группы медицинских работников не испытывают затруднения в установлении контактов с пациентами по вопросам седации. Эмоциональные проявления в поступках обратившихся пациентов по проблеме седации у врачей с данным уровнем эмпатии часто расцениваются как понятные и нелишенные смысла.

Оптимистичность как особенность врачей указывает на активность, высокий уровень уверенности в себе, позитивную самооценку, мотивацию достижения [8].

По мнению М. Селигмана [9], суть оптимизма состоит в особом способе атрибуции — особом стиле объяснения, эмоциональной оценке причин неудач или успехов, в той или иной деятельности, в том числе профессиональной. Атрибутивный стиль (стиль мышления) — способ объяснения причин, происходящих с человеком, неудач и успехов. Именно через стиль атрибуции (приписывания) просеивается опыт беспомощности. В случае оптимистичной атрибуции значение этого опыта уменьшается, в случае пессимизма — преувеличивается.

Для выявления исходного уровня сформированности позитивного стиля мышления у врачей была использована методика «Тест на оптимизм» Л.М. Рудиной.



Каналы эмпатии в группе врачей (%)

Результаты сформированности позитивного отношения у преподавателей клинических кафедр представлены в таблице.

Среди испытуемых выявлено оптимистов — 15%, скорее оптимистов, чем пессимистов — 60%, скорее пессимистов, чем оптимистов — 15%, пессимистов — 10%. Интерпретируя эти результаты, авторы обращают внимание на важный и ускользающий от внимания многих исследователей аспект теории выученной беспомощности и оптимизма М. Селигмана: основное внимание в ней уделяется стилю объяснения неподдающихся контролю событий. При столкновении с такими событиями, на которые невозможно повлиять, пессимисты и скорее пессимисты, чем оптимисты (которых в нашем исследовании 25%), оказываются более уязвимы. Однако если речь идет о событиях, поддающихся произвольному контролю человека, пессимисты могут показывать существенно большую эффективность в преодолении трудностей и решении проблем.

#### Результаты сформированности позитивного отношения у преподавателей — врачей-стоматологов

Позитивное отношение	Результат, %
Оптимисты	15
Скорее оптимисты, чем пессимисты	60
Скорее пессимисты, чем оптимисты	15
Пессимисты	10

#### ЛИТЕРАТУРА / REFERENCES:

1. Старичков Д.А. Установление и поддержание качественного контакта у врача в первом интервью с пациентом. — *Сибирский вестник психиатрии и наркологии*. — 2006; 2: 97—100 [Starichkov D.A. Establishing and maintaining high-quality contact with a doctor in the first interview with a patient. — *Siberian Bulletin of psychiatry and narcology*. — 2006; 2: 97—100 (In Russ.).]
2. Мадалиева С.Х., Асимов М.А., Ернazarova С.Т. Формирование и развитие коммуникативной компетентности врача. — *Научное обозрение. Педагогические науки*. — 2016; 2: 66—73 [Madaliyeva S.H., Asimov M.A., Yernazarova S.T. Formation and development of communicative competence of the doctor. — *Scientific review. Pedagogical science*. — 2016; 2: 66—73 (In Russ.).] eLIBRARY ID: 26685923
3. Долгова В.И., Мельник Е.В., Петрова Н.М. Феномен эмпатии в психологических исследованиях. — *Научно-методический электронный журнал Концепт*. — 2015; 31: 86—90 [Dolgorva V.I., Mel'nik E.V., Petrova N.M. The phenomenon of empathy in psychological research. — *Scientific and methodological electronic journal Concept*. — 2015; 31: 86—90 (In Russ.).] eLIBRARY ID: 24922625
4. Ягнюк К.В. Природа эмпатии и ее роль в психотерапии. — *Журнал практической психологии и психоанализа*. — 2000; 1 [Yagnyuk K.V. The nature of empathy and its role in psychotherapy. — *Journal of practical psychology and psychoanalysis*. — 2003; 1 (In Russ.).] <https://psyjournal.ru/articles/priroda-empatii-i-ee-rol-v-psihoterapii>
5. Бойко В.В. Психоэнергетика. — СПб.: Питер, 2008. — С. 117—131 [Bojko V.V. Psychoenergetics. — St. Petersburg: Peter, 2008. — P. 117—131 (In Russ.).]
6. Киреева М.В., Грибанова О.Н. Проблема позитивного мышления в отечественной и зарубежной психологии. — *Интернет-журнал Науковедение*. — 2014; 4 (23): 39

Нами преподавателям (врачам) клинических кафедр стоматологического факультета АГМУ предложена методика обучения саногенному мышлению профессора Ю.М. Орлова [10].

#### ЗАКЛЮЧЕНИЕ

В результате изучения эмпатии и позитивного мышления преподавателей (врачей) кафедр стоматологического факультета АГМУ нами сделан ряд выводов:

1. Эмпатия и позитивное мышление относятся к условиям формирования профессиональной компетентности студентов стоматологического факультета.
2. Непринужденные и доверительные взаимоотношения врача и пациента необходимы для эффективного взаимодействия в ходе лечения.
3. Эмоциональные проявления в поступках и реакциях пациентов на стоматологические вмешательства в большинстве случаев понятны врачам и часто расцениваются как логичные и нелишенные смысла.
4. Применение диагностики преподавателей (врачей) клинических кафедр стоматологического факультета АГМУ, на наш взгляд, мотивирует их на дальнейшее совершенствование профессиональной компетентности в контексте психологии личностного становления врача-стоматолога.

[Kireeva M.V., Gribanova O.N. The problem of positive thinking in the domestic and foreign psychology. — *Online journal Naukovedenie*. — 2014; 4 (23): 39 (In Russ.).] eLIBRARY ID: 22675635

7. Рудина Л.М. Формирование конструктивного мышления как повышение адаптивности индивида в современном мире. — М.: МосГУ, 2013. — с. 7—26

[Rudina L.M. Formation of constructive thinking as an increase in the adaptability of an individual in the modern world. — Moscow: MSU, 2013. — P. 7—26 (In Russ.).]

8. Крюкова Т.Л. Оптимизм/пессимизм в совладающем поведении субъекта: межпоколенческий аспект. — В сб. матер. II Сибирского психологического форума «Психологическое исследование: теория, методология, практика». — Томск: Томский государственный университет, 2007. — С. 236—242

[Kryukova T.L. Optimism/pessimism in coping behavior of the subject: intergenerational aspect. — Proceedings of the II Siberian psychological forum "Psychological research: theory, methodology, practice". — Tomsk: Tomsk state University, 2007. — P. 236—242 (In Russ.).]

9. Селигман М. Новая позитивная психология. Научный взгляд на счастье и смысл жизни. — М.: София, 2006. — С. 168—176

[Seligman M. New positive psychology. A scientific view of happiness and the meaning of life. — Moscow: Sofiya, 2006. — P. 168—176 (In Russ.).]

10. Орлов Ю.М. Саногенное мышление. — М.: Просвещение, 2000. — С. 12—29

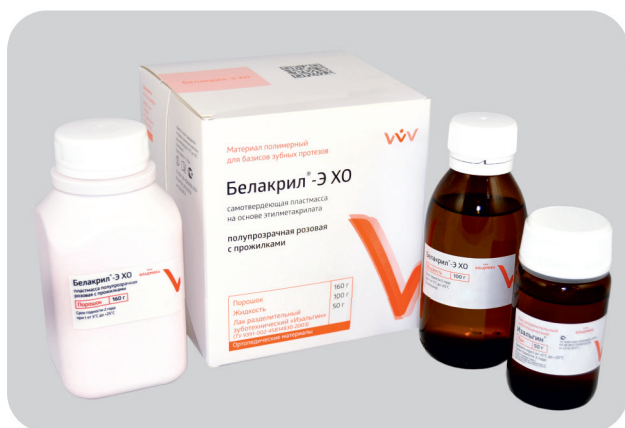[Orlov YU.M. Sanogenic thinking. — Moscow: Enlightenment, 2000. — P. 12—29 (In Russ.).]



# БЕЛАКРИЛ

## АКРИЛОВАЯ ПЛАСТМАССА

- изготовление базисов съемных зубных протезов, полных и неполных

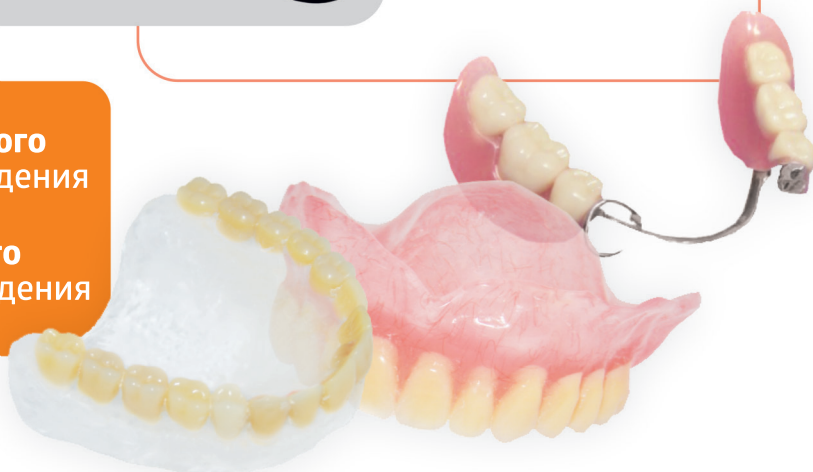

### Белакрил-Э

на основе  
этилметакрилата  
**беспрекурсорная  
пластмасса**

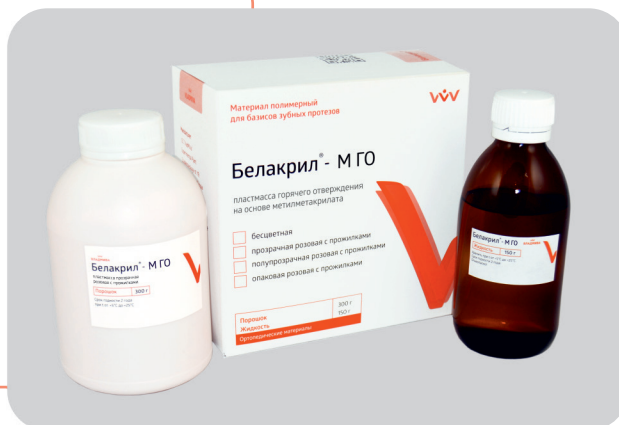**ХО** холодного  
отверждения

**ГО** горячего  
отверждения



### Белакрил-М

на основе  
метилметакрилата  
**прекурсорная  
пластмасса**



БАЗИСНЫЕ  
ПЛАСТМАССЫ



ПЛАСТМАССЫ  
ДЛЯ НЕСЪЁМНОГО  
ПРОТЕЗИРОВАНИЯ



ОРТОДОНТИЧЕСКИЕ  
ПЛАСТМАССЫ



ПОДКЛАДОЧНЫЕ  
ПЛАСТМАССЫ



ВСПОМОГАТЕЛЬНЫЕ  
МАТЕРИАЛЫ

DOI: 10.37988/1811-153X\_2020\_3\_54

А.А. Кулаков,  
академик РАН, д.м.н., профессор

А.С. Каспаров,  
к.м.н., хирург-стоматолог отделения  
клинической и экспериментальной  
имплантологии

Д.А. Порфенчук,  
хирург-стоматолог, аспирант отделения  
клинической и экспериментальной  
имплантологии

ЦНИИСиЧЛХ

## Математический расчет для ранней функциональной нагрузки дентальных имплантатов

### ДЛЯ ЦИТИРОВАНИЯ:

Кулаков А.А., Каспаров А.С., Порфенчук Д.А. Математический расчет для ранней функциональной нагрузки дентальных имплантатов. — *Клиническая стоматология*. — 2020; 3 (95): 54—60.  
DOI: 10.37988/1811-153X\_2020\_3\_54

**Реферат. Цель** — разработка объективных скрининговых методов прогноза осложненной дентальной имплантации, обладающих высокой чувствительностью и специфичностью для обеспечения необходимых профилактических и лечебных мер, позволяющих повысить эффективность выбранного протокола ранней функциональной нагрузки. **Материалы и методы.** Имплантацию с использованием протокола ранней функциональной нагрузки проводили в связи с утратой 4—7-го зуба верхней и нижней челюсти. Участникам исследования проводили установку имплантатов Thommen Medical (27 имплантатов), Astra Tech (26 имплантатов) и Конмет (7 имплантатов) конусной и цилиндрической формы. Первичную стабильность измеряли частотно-резонансным анализатором Osstell (Швеция). **Результаты.** Первичная стабильность имплантатов, установленных на верхней челюсти, ниже, чем на нижней, из-за анатомических особенностей челюсти. Из полученных результатов торк/КСИ-анализа можно сделать вывод, что на верхней челюсти преимущество имеют конусные имплантаты, а на нижней челюсти — цилиндрические. **Выводы.** Разработана математическая модель, описывающая зависимость исходных результатов определения торка и КСИ при операции и последующей несостоятельности функционирования дентальных имплантатов. При установке дентальных имплантатов в протокол операции должна быть включена оценка первичной стабильности имплантатов и использование математической модели для выявления групп риска. Разработка и внедрение моделей по прогнозу исходов дентальной имплантации способствовали выбору правильной тактики по срокам ортопедического лечения, увеличению сроков функционирования имплантатов и повышению качества оказания стоматологической помощи пациентам.

**Ключевые слова:** дентальная имплантация, остеоинтеграция, покрытие, функциональная нагрузка

A.A. Kulakov,  
Academician of the Russian Academy  
of Sciences, Grand PhD in Medical sciences,  
professor

A.S. Kasparov,  
PhD in Medical sciences, dentistry surgeon  
in the Clinical and experimental implantology  
department

D.A. Porfenchuk,  
dentistry surgeon, postgraduate in the Clinical  
and experimental implantology department

Central research institute of dental and  
maxillofacial surgery, Moscow, Russia

## Mathematical calculation for early functional loading of dental implants

### FOR CITATION:

Kulakov A.A., Kasparov A.S., Porfenchuk D.A. Mathematical calculation for early functional loading of dental implants. — *Clinical Dentistry (Russia)*. — 2020; 3 (95): 54—60.  
DOI: 10.37988/1811-153X\_2020\_3\_54

**Abstract. The aim** — to develop objective screening methods for predicting complications of dental implantation, which have high sensitivity and specificity to provide the necessary preventive and therapeutic measures to improve the efficiency of the selected protocol for early functional loading. **Materials and methods.** Implantation using the protocol of early functional loading was performed in connection with the loss of the 4—7<sup>th</sup> teeth of the upper and lower jaws. The study participants underwent the installation of Thommen Medical (27 implants), Astra Tech (26 implants) and Konmet (7 implants) conical and cylindrical shapes. The primary stability was measured with an Osstell resonance frequency analyzer (Sweden). **Results.** The primary stability of implants installed in the upper jaw is lower than in the lower one due to the anatomical features of the jaw. From the obtained results of the Torque/ISQ analysis, conical implants have an advantage in the upper jaw, and cylindrical ones in the lower jaw.

**Conclusions.** A mathematical model has been developed that describes the dependence of the initial results of determining the torque and ISQ during the operation and subsequent failure of the functioning of dental implants. When installing dental implants, an assessment of the primary stability of implants and the use of a mathematical model to identify risk groups should be included in the operation protocol. The development and implementation of models for predicting

the outcomes of dental implantation contributed to the choice of the correct tactics for the timing of orthopedic treatment, an increase in the life of implants and an improvement in the quality of dental care for patients.

**Key words:** dental implantation, osseointegration, coating, functional load

## ВВЕДЕНИЕ

В современных условиях, когда продолжительность жизни во всем мире неуклонно растет, все больше людей сталкивается с проблемой полного или частичного отсутствия зубов [5]. Одновременно с этим прогресс в области стоматологических медицинских технологий и рост благосостояния населения определяют растущую популярность дентальной имплантологии и повышение требований к качеству проводимой имплантации [6, 7].

Традиционная схема лечения, при которой имплантация происходит в два этапа, между которыми проходит 3–6 месяцев, доказала свою высокую надежность и эффективность в долгосрочном периоде. Так называемая отложенная нагрузка обеспечивает хорошую стабильность имплантатов и высокий процент окончательного удачного протезирования [4]. Однако достаточно большие сроки лечения и высокая травматичность процедуры стали поводом для поиска новых, более прогрессивных подходов к имплантации [1].

Одной из наиболее перспективных методик, позволяющих сократить сроки проведения процедуры имплантации, уменьшить травматичность и при этом, как минимум, сохранить эффективность лечения, является использование протоколов ранней функциональной нагрузки (РФН) [8, 10]. В отличие от классического метода отложенной нагрузки, протекающего в два этапа, РФН подразумевает установку протеза на зубные имплантаты раньше, чем пройдет традиционный период заживления, длящийся, как правило, от 3 до 6 месяцев [9, 17]. Помимо очевидного преимущества, заключающегося в уменьшении травматичности процедуры имплантации, РФН приводит к улучшению качества жизни пациента, способствует лучшей остеоинтеграции и долгосрочной выживаемости имплантата [2].

Основной риск, возникающий на первых этапах интеграции имплантата при РФН, заключается в трудностях обеспечения первичной стабильности имплантата, которая зависит от целого ряда факторов, в первую очередь от плотности и структуры костной ткани, площади контакта имплантата с костной тканью, силы торка в момент внедрения имплантата, формы, размера и материала имплантата, а также от специфики оперативных процедур в процессе подготовки ложа [3]. Недостаточная первичная стабильность является одной из основных (хотя и не единственной) причиной отторжения имплантата. Если она окажется недостаточной, возникнет мобильность имплантата, и под действием функциональной нагрузки движение превысит

50–150 мкм, что приведет к лизису костной ткани и потере имплантата [13].

Несмотря на то что эффективность протокола РФН активно обсуждается в научных кругах, исследования, посвященные данной методике, носят по большей части обзорный характер, и многие вопросы, связанные с эффективностью протокола, оставляют место для дискуссии. К тому же опубликованные работы основаны на использовании имплантатов различных форм и марок, и выборки пациентов также весьма гетерогенны. В связи с этим имеется острая необходимость в исследованиях, изучающих сам процесс РФН и факторы, определяющие успешность протокола. И здесь ключевую роль играют прогнозирование риска реимплантации установленных конструкций и учет факторов, влияющих на этот риск.

Целью нашего исследования являлась разработка объективных скрининговых методов прогноза осложнений дентальной имплантации, обладающих высокой чувствительностью и специфичностью для обеспечения необходимых профилактических и лечебных мер, позволяющих повысить эффективность выбранного протокола РФН.

## МАТЕРИАЛЫ И МЕТОДЫ

В исследовании приняло участие 60 человек (42 женщины и 18 мужчин) в возрасте от 18 до 62 лет. Исследование проводилось на базе отделения клинической и экспериментальной имплантологии ЦНИИСиЧЛХ. Период наблюдения составил 2 года.

Показанием к применению протокола РФН являлось наличие дефектов зубных рядов в дистальных отделах челюстей в области моляров и премоляров. Критериями включения пациентов в исследования также были: I или II тип костной ткани по классификации качества кости по U. Lekholm и G. Zarb (1985); одиночные, концевые или включенные дефекты на верхней или нижней челюсти в области премоляров или моляров; доступность пациентов для контрольных осмотров на протяжении 2 лет после дентальной имплантации.

Имплантацию с использованием протокола РФН проводили в связи с утратой 4–7-го зуба верхней и нижней челюсти. Пациенты были разделены на 3 группы по марке имплантатов конусной и цилиндрической формы:

- I — Astra Tech, 26 имплантатов;
- II — Thommen Medical, 27 имплантатов;
- III — Конмет, 7 имплантатов.



Первоначальное состояние мягких и твердых структур височно-нижнечелюстного сустава, процесс остеоинтеграции имплантатов и окончательный результат лечения контролировали с использованием клинических, рентгенологических и лабораторных методов исследования. При проведении клинического исследования, помимо стандартных манипуляций, также определяли индекс гигиены Грина—Вермиллона и индекс кровоточивости Мюллемана в модификации Коуэлла. В качестве рентгенологических методов исследования использовали панорамный снимок (ортопантомограмму) и компьютерную томографию.

Первичную стабильность измеряли частотно-резонансным анализатором Osstell (Швеция) сразу после имплантации, на 21-е сутки и через 3—4 месяца после протезирования. В исследовании также были использованы показатели торк-теста, который проводили с использованием специального динамометрического ключа с крутящим моментом приблизительно 30 Н·см.

#### Методы статистического анализа

В ходе статистической обработки данных нормальность выборок оценивали по критерию Шапиро—Уилка. При оценке различий количественных показателей между тремя группами использовали дисперсионный анализ с применением критерия Краскела—Уоллиса. При парном сравнении средних величин между группами учитывали поправку Бонферрони. При динамическом сравнении средних величин по сравнению с исходной величиной использовали непараметрический *T*-критерий Вилкоксона для связанных выборок.

Для расчета долей использовали метод частотного анализа. При сравнении номинальных или ранговых переменных (качественных показателей) и анализе их сопряжения использовался критерий согласия Пирсона  $\chi^2$ , который проверяет значимость расхождения эмпирических и теоретических частот с поправкой Мантеля—Хэнзеля на правдоподобие (M-L  $\chi^2$ ) и поправкой Йейтса на непрерывность. При сравнении долей в малых выборках применяли точный критерий Фишера. Ввиду независимости групп по признакам использовали двусторонний критерий.

В исследовании также была проведена оценка чувствительности, специфичности и точности рассчитанной диагностической модели на основании составленной матрицы решения и соответствующих формул. Диагностическая чувствительность модели (sensitivity)

определялась по формуле  $Se = \frac{a}{a+b} \cdot 100\%$ , а специфич-

ность (specificity) по формуле  $Sp = \frac{d}{d+c} \cdot 100\%$ .

Исходя из значений чувствительности и специфичности мы строили характеристическую кривую (ROC-кривая, или Receiver Operator Characteristic curve) с помощью ROC-анализа, который представляет собой графическую методику оценки эффективности моделей с использованием их чувствительности

и специфичности. Конечная цель проведенного анализа заключалась в подборке значений точек отсечения, которые позволят с наибольшей точностью распознавать положительные или отрицательные исходы лечения и выдавать наименьшее количество ложноположительных или ложноотрицательных ошибок. Порог отсечения соответствует максимальной диагностической чувствительности и специфичности метода. Идеальная модель имеет 100%-ную чувствительность и специфичность. Но добиться этого на практике невозможно, так как одновременно повысить чувствительность и специфичность модели нельзя. Порог отсечения представляет собой компромисс между чувствительностью и специфичностью метода.

Кроме того, с помощью анализа ROC-кривых оценивали диагностическую эффективность моделей путем определения площади под ROC-кривой, которая представляет собой обобщенный показатель качества диагностического теста и автоматически рассчитывается методом трапеций.

Многофакторные модели строили на основе множественной логистической регрессии, коэффициенты для которой рассчитывали методом Ньютона. Метод логистической регрессии позволял индивидуально по каждому больному оценить риск события по коэффициенту  $z$ . Данный вид анализа применяют, когда результирующее событие альтернативно описывается двумя состояниями — присутствия или его отсутствия (1 или 0). Математическое выражение модели по прогнозированию осложнения имеет вид:

$$K = \frac{e^z}{1 + e^z},$$

где  $K$  — прогностический коэффициент,  $z$  — коэффициент линейной регрессии, рассчитываемый по формуле  $z_i = a_0 + a_1x_{i1} + a_2x_{i2} + a_3x_{i3} + \dots$

Статистическую значимость разработанной модели оценивали по величине  $\chi^2$ . Высокое значение  $\chi^2$ , превышающее критический уровень, и его доверительная вероятность  $p < 0,001$  свидетельствовали о статистической значимости модели.

Во всех процедурах статистического анализа рассчитывали достигнутый уровень значимости ( $p$ ), при этом критический уровень значимости принимался равным 0,05.

#### РЕЗУЛЬТАТЫ И ОБСУЖДЕНИЕ

В исследовании между группами не наблюдалось статистически значимого различия по полу ( $p=0,65$ ). Возраст пациентов трех групп также статистически значимо не различался. Высота слизистой оболочки у пациентов в целом по группе составила  $3,06 \pm 0,08$  мм и не различалась между подгруппами.

Форма имплантатов чаще была цилиндрической, однако различия между подгруппами в форме имплантатов по результатам дисперсионного анализа также отсутствовали. Диаметр и длина имплантатов в зависимости от фирмы не изменялись. Средний диаметр

имплантата составил 4 мм, медиана длины в целом по группе составила 9,5 мм. Диаметр формирователя десны при установке дентальных имплантатов Astra Tech и Конмет был шире по сравнению с Thommen Medical. По длине формирователя десны в подгруппах не различались. В целом диаметр формирователя десны составил  $4,75 \pm 0,13$  мм, а длина —  $4,52 \pm 0,17$  мм.

В течение всего периода наблюдения отсутствие первичной стабильности наблюдали у 8,3% пациентов. Из них 80% приходилось на имплантаты Astra Tech и 20% на Конмет. Множественное сравнение между тремя подгруппами было статистически значимым ( $p=0,04$ , M-L  $\chi^2=6,35$ ). При использовании  $\chi^2$  без поправок различие не установлено ( $p=0,10$ ,  $\chi^2=4,47$ ).

Доля итоговой неудачной РФН в общем составила 16,7%. При этом во II группе отрицательный результат был в 7,4%, в I группе — в 26,9%, в III — в 14,3% случаев. При дисперсионном анализе различий между подгруппами по частоте отрицательного результата у пациентов после хирургического и ортопедического этапов лечения дефектов зубных рядов не установлено ( $p=0,15$ , M-L  $\chi^2=3,78$ ).

### Определение первичной стабильности имплантата

В среднем по группе величина торка составила  $34,1 \pm 1,0$  Н·см. Параметры торка были близки в подгруппах, что определило отсутствие различий как при множественном ( $p=0,95$ ), так и при попарном сравнении.

Коэффициент стабильности имплантата (КСИ) позволил выявить различия первичной стабильности в зависимости от системы внутрикостных имплантатов. В целом КСИ во время операции составил  $74,5 \pm 0,92$  ед. В III группе средний КСИ был статистически значимо ниже по сравнению с I и II группой ( $p=0,004$ ). Наибольший разброс КСИ, характеризующих первичную стабильность, отмечался для II группы. Таким образом, первичная стабильность внутрикостных дентальных имплантатов по сравнению с системой Конмет была выше для Thommen Medical ( $p=0,0045$ ) и Astra Tech ( $p=0,005$ ).

Поскольку измерение стабильности проводили после окончательной установки имплантатов динамометрическим ключом и фиксации значения торка, объединяющим параметром между торком и КСИ стал относительный коэффициент первичной стабильности, определяемый как  $\text{торк}/\text{КСИ} \cdot 100\%$ . Интегративный относительный коэффициент первичной стабильности дентальных имплантатов у пациентов всей группы составил  $45,5 \pm 1,16\%$  — ни множественное, ни попарное сравнение при дисперсионном анализе статистической значимости различий показателя между подгруппами не выявило.

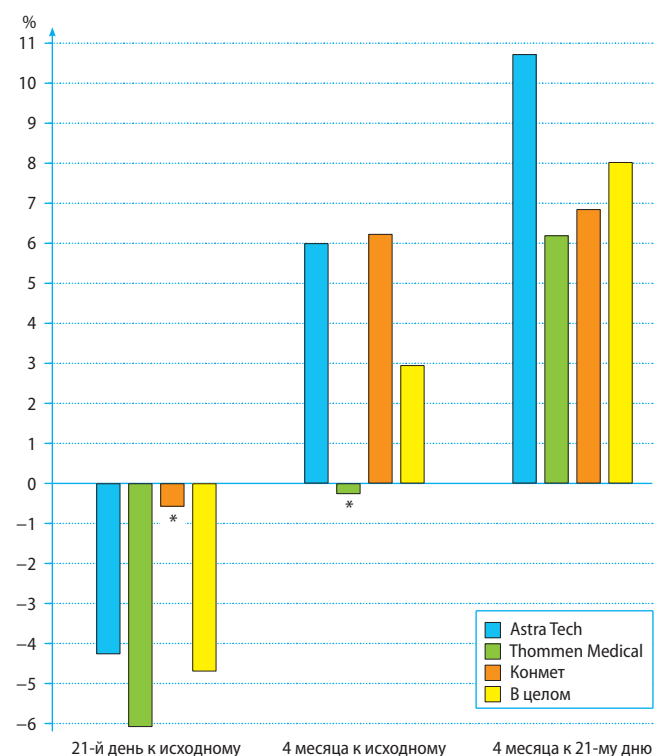
Относительный коэффициент первичной стабильности имплантатов у пациентов изменялся в зависимости от локализации установки и формы имплантата. Относительный коэффициент первичной стабильности у пациентов на верхней челюсти составил  $40,3 \pm 1,0\%$ ,

на нижней челюсти был выше ( $p=0,002$ ) и соответствовал  $45,8 \pm 1,4\%$ . Цилиндрические имплантаты имели относительный коэффициент первичной стабильности  $33,9 \pm 1,7\%$ , а конусные —  $45,4 \pm 1,45\%$ . В целом конусные имплантаты отличались большей стабильностью ( $p=0,03$ ).

Через 21 день после операции КСИ статистически значимо ( $p<0,05$ ) снизился по сравнению с исходным уровнем в I (на 6,1%) и во II (на 4,3%) группах. К 3–4-му месяцу после операции в I группе уровень КСИ восстановился, а во II и в III превышал исходный на 6 и 6,2% соответственно ( $p<0,05$ ). Сравнение величины КСИ через 3–4 месяца после операции по сравнению со вторым этапом наблюдения иллюстрировало статистически значимое повышение КСИ во всех группах (см. рисунок).

Поскольку показатели торк-тестирования и КСИ отражают стабильность имплантатов, но имеют различную информационную ценность, на следующем этапе методом корреляционного анализа оценивали тесноту связи между двумя показателями. Коэффициент корреляции между величиной торка и КСИ составил 0,62 ( $p<0,0001$ ), что свидетельствовало о тесной связи между показателями. Следовательно, как один, так и другой показатель эффективно характеризуют стабильность положения имплантата в костной ткани челюсти.

В начале исследования, после проведения профессиональной гигиены, до дентальной имплантации в целом



Изменение КСИ после операции по сравнению с исходным уровнем в динамике наблюдения. Все различия, кроме отмеченных \*, статистически достоверны ( $p<0,05$ )

по группе индекс гигиены Грина—Вермильона составлял  $1,36 \pm 0,3$ . Через 21 день после операции индекс гигиены незначительно повысился, но через 3—4 месяца и в дальнейшие периоды наблюдения стабилизировался. Индекс Мюлеманна у пациентов исходно имел низкие значения, что свидетельствовало об отсутствии воспаления тканей десны. После операции через 21 день, 3—4 месяца индекс Мюлеманна повысился, однако уже через 6 месяцев и 1 год после установки дентальных имплантатов ситуация нормализовалась. На всем протяжении динамического наблюдения за пациентами не выявлено заболеваний пародонта либо обострения хронического генерализованного пародонтита.

По результатам рентгенологического исследования после имплантации была проведена оценка потери кости альвеолярного гребня и площади рентгенопрозрачности вокруг имплантата. Минимальная потеря крестальной кости до 0,2 мм наблюдалась у трети пациентов, а в половине случаев (51,7%) составила 0,2—0,5 мм. Выраженная потеря крестальной кости более 0,5 мм встречалась редко.

При анализе результатов рентгенологического исследования обращали внимание на резорбцию костной ткани вокруг имплантата, динамику вертикальной резорбции костной ткани в области имплантатов (табл. 1).

Как видно из табл. 1, резорбция костной ткани у пациентов была более выражена через 1 год функционирования имплантатов. Это связано с перестройкой структуры кости под действием функциональной нагрузки. Через 2 года после установки имплантатов показатели резорбции костной ткани по всем трем системам имплантатов были выше, чем значения резорбции через 6 месяцев после операции, однако ни по одной из исследуемых систем значения не достигли статистической значимости. Наименьшие показатели резорбции костной ткани наблюдались после установки имплантов Astra Tech. По двум другим маркам показатели оказались примерно равны. По окончании исследования в целом по группе резорбция была выражена незначительно и умеренно.

Таким образом, динамика пародонтального статуса и состояния костной ткани вокруг имплантатов при ранней функциональной нагрузке была благоприятной как в целом по группе, так и с учетом системы внутрикостных имплантатов.

**Таблица 1. Динамика резорбции костной ткани вокруг имплантатов (в мм)**

Марка	Исходно	21 день	3—4 мес	6 мес	1 год
Thommen Medical	$1,35 \pm 0,3$	$1,49 \pm 0,4^*$	$1,38 \pm 0,2$	$1,41 \pm 0,3$	$1,38 \pm 0,5$
Astra Tech	$1,38 \pm 0,2$	$1,48 \pm 0,3^*$	$1,36 \pm 0,5$	$1,43 \pm 0,6$	$1,39 \pm 0,5$
Конмет	$1,39 \pm 0,4$	$1,51 \pm 0,3^*$	$1,37 \pm 0,4$	$1,44 \pm 0,4$	$1,40 \pm 0,4$
<b>В целом</b>	$1,36 \pm 0,3$	$1,49 \pm 0,4^*$	$1,37 \pm 0,5$	$1,42 \pm 0,4$	$1,38 \pm 0,3$

\* — различие статистически значимо по сравнению с исходными величинами ( $p < 0,05$ ).

Для выявления факторов риска осложнений после РФН изучаемые количественные показатели в подгруппах были ретроспективно проанализированы в зависимости от наличия или отсутствия неудовлетворительного результата. Влияние факторов риска, длины, формы и марки имплантатов на вероятность развития осложнений и отсутствие первичной стабильности имплантата в различные сроки было изучено методом логистической регрессии и расчета отношения шансов (ОШ). Значения  $ОШ < 1$  при обязательной статистической значимости  $p < 0,05$  говорили о протективном влиянии фактора. Если значение ОШ было  $> 1$ , то при уровне значимости  $p < 0,05$  данный фактор рассматривали как фактор риска. При этом рассчитывался доверительный интервал ОШ — это интервал, в пределах которого варьирует величина ОШ фактора в генеральной совокупности с заданной доверительной вероятностью 0,95. Рассчитываемый достигнутый уровень значимости вероятности  $p$  для каждого фактора свидетельствовал о том, статистически значимо или незначимо ( $p \leq 0,05$  или  $p > 0,05$ ) ОШ фактора отличается от 1.

Марка имплантатов, их форма (цилиндрическая или конусная), пол и возраст пациентов не являлись значимыми факторами риска для низкой стабильности имплантата. Защитными факторами, снижающими вероятность развития развития нестабильности имплантата и воспалительных осложнений на 21-й день после операции, были высокая исходная стабильность (68—75 КСИ) по А.Р. Saadoun (ОШ=0,502,  $p=0,001$ ), хороший торк (40—45 Н·см; ОШ=0,401,  $p=0,001$ ), а на 3—4-м месяце после имплантации — высокая исходная стабильность (ОШ=0,488,  $p=0,001$ ), торк 40—45 Н·см (ОШ=0,320,  $p=0,01$ ), а также высокая стабильность на 21-й день после операции (ОШ=0,730,  $p=0,001$ ).

В результате установлено, что у пациентов с последующим неблагоприятным результатом лечения в виде осложнений имплантационного лечения показатели КСИ, торк-тестирования, коэффициент торк/КСИ, полученный сразу после операции, были исходно ниже ( $p < 0,05$ ) по сравнению с теми, у кого остеоинтеграция происходила успешно.

На следующем этапе путем использования ROC-анализа были найдены дифференциальные точки отсечки для КСИ<sub>опер.</sub>, торк<sub>опер.</sub> и торк/КСИ<sub>опер.</sub>, которые позволили на оперативном этапе оценить риск развития отторжения имплантата.

Для КСИ порог отсечения составил 68 ед. Ниже этого показатели с диагностической чувствительностью 61% и специфичностью 100% можно заключить о высоком риске развития реимплантации (ОШ=10,0, ДИ 6,0—16,7).

При торк-тестировании уровень отсечки составил 27 Н·см. При снижении торка менее 27 Н·см с диагностической чувствительностью 80% и специфичностью 90% можно заключить о высоком риске неблагоприятного прогноза имплантации (ОШ=8,0, ДИ 5,8—11,1).



Для коэффициента торк/КСИ уровень отсечки составил 36,9%. При снижении коэффициента менее 36,9% с диагностической чувствительностью 80% и специфичностью 92% можно заключить о высоком риске отторжения имплантата (ОШ=10,0, ДИ 5,8–11,1).

Таким образом, из трех показателей у коэффициента торк/КСИ наибольшая прогностическая значимость для определения риска отторжения имплантата. Влияние различных факторов на развитие неблагоприятного исхода имплантации у пациентов представлено в табл. 2.

Несмотря на высокую величину отношения шансов отторжения дентальных имплантатов AstraTech и установки дентальных имплантатов цилиндрической формы на верхнюю челюсть, ни один из факторов не достиг статистической значимости. Следовательно, их нельзя рассматривать как факторы риска.

В результате с помощью логистической регрессии по клиническим данным 60 пациентов разработана математическая модель, описывающая зависимость исходных результатов определения торка и КСИ при операции и последующей несостоятельности функционирования дентальных имплантатов. Так, вероятность реимплантации дентальных имплантатов ввиду их несостоятельности ( $z$ ) выражается формулой:

$$z = \frac{e^{3,22+0,012x-0,18y}}{1 + e^{3,22+0,012x-0,18y}},$$

где  $x$  — КСИ в отн.ед. при операции,  $y$  — торк, Н·см.

Прогностическую значимость модели оценивали критерием  $\chi^2$  и соответствующим уровнем значимости  $p$ . Для разработанной модели критерий  $\chi^2=32,7$  (имел высокое значение) при статистическом значимом уровне  $p=0,00029$ .

У всех наблюдаемых пациентов с использованием разработанной модели по значениям КСИ и торка была рассчитана величина  $z$ . С учетом ранга наличия или отсутствия реимплантации в последующем отдаленном постимплантационном периоде был проведен ROC-анализ и установлена точка отсечки для критерия  $z$ , с помощью которого можно сформировать заключение о риске реимплантации.

Согласно проведенному исследованию, значения  $z \geq 0,24$  с диагностической чувствительностью 70% (ДИ 34,8–93,3%) и специфичностью 90% (ДИ 78,2–96,7%) говорили о высоком риске несостоятельности дентальных имплантатов в отдаленный период. При этом шанс развития реимплантации был в 7 раз выше (ДИ 4,6–10,6). При  $z < 0,24$  риск осложнений был низким.

Вторая разработанная модель также была направлена на прогноз несостоятельности установленных дентальных имплантатов и решение вопроса о возможности немедленной нагрузки на имплантаты. При этом в математическом выражении использовали не два параметра, а отношение между ними — торк/КСИ<sub>опер.</sub>

Таблица 2. Величина отношения шансов отторжения имплантатов

Фактор	$p$	ОШ	95% ДИ нижний
Имплант AstraTech	0,07	3,80	0,87–16,52
Имплант Thommen	0,09	0,25	0,048–1,29
Имплант Конмет	0,85	0,81	0,087–7,62
Женский пол	0,45	0,58	0,14–2,38
Верхняя челюсть	0,37	1,89	0,46–7,80
Цилиндрическая форма	0,48	1,68	0,39–7,31

и именно от него зависел прогноз имплантационного лечения.

Математическое выражение имело вид:

$$y = \frac{e^{4,3-0,14x}}{1 + e^{4,3-0,14x}},$$

где  $y$  — вероятность реимплантации дентальных имплантатов ввиду их несостоятельности,  $x$  — величина торк/КСИ<sub>опер.</sub>

Для разработанной модели  $\chi^2=30,1$  (высокое значение) при уровне статистической значимости  $p=0,0007$ . При уменьшении торк/КСИ<sub>опер.</sub> с 50 до 15 вероятность реимплантации дентальных имплантатов в отдаленный период повышалась от 6,3 до 90%.

## ЗАКЛЮЧЕНИЕ

Опираясь на полученную информацию, можно отметить, что у пациентов с I и II типом костной ткани РФН возможна для дентальных имплантатов всех изученных систем. Однако имплантаты Thommen Medical и AstraTech предпочтительнее по результатам оценки первичной стабильности после операции. Первичная стабильность имплантатов, установленных на верхней челюсти, ниже, чем на нижней, из-за анатомических особенностей челюсти. На верхней челюсти преимущество имеют конусные имплантаты, а на нижней челюсти — цилиндрические. Измерение КСИ в динамике наблюдения за пациентами позволяет создать объективную картину надежности прогноза и оценку микроподвижности при нагрузке, осуществлять контроль остеointegrации. Кроме того, показатели КСИ и торка являются дополнительными критериями для решения вопросов о сроках функциональной нагрузки имплантатов.

При установке дентальных имплантатов в план операции должна быть включена оценка первичной стабильности имплантатов и использование математической модели для выявления групп риска. Разработка и внедрение моделей по прогнозу исходов дентальной имплантации способствовало выбору правильной тактики по срокам ортопедического лечения, увеличению сроков функционирования имплантатов и повышению качества оказания стоматологической помощи пациентам.

ЛИТЕРАТУРА /  
REFERENCES:

1. Гуськов А.В., Митин Н.Е., Зиманков Д.А., Мирнигматова Д.Б., Гришин М.И. Дентальная имплантация: состояние вопроса на сегодняшний день (обзор литературы). — *Клиническая стоматология*. — 2017; 2 (82) 32—4 [Gus'kov A.V., Mitin N.E., Zimankov D.A., Mirnigmatova D.B., Grishin M.I. Dental implants: state of the question today (literature review). — *Clinical Dentistry (Moscow)*. — 2017; 2 (82): 32—4 (In Russ.)].  
eLIBRARY ID: 29276232
2. Добровольская О.В. Раннее протезирование на имплантатах. — *Актуальні проблеми сучасної медицини: Вісник української медичної стоматологічної академії*. — 2007; 4: 333—5 [Dobrovolskaya O.V. Early prosthetics on implants. — *Actual Problems of Contemporary Medicine News of the Ukrainian Medical Stomatological Academy*. — 2007; 4: 333—5 (In Russ.)].
3. Ерошин В.А., Джалалова М.В., Арутюнов С.Д., Степанов А.Г., Багдасарян Г.Г., Антоник М.М., Грачев Д.И. Подвижность и критерии готовности дентальных имплантатов к функциональным нагрузкам. — *Современные проблемы науки и образования*. — 2018; 2: 53 [Eroshin V.A., Dzhahalalova M.V., Arutyunov S.D., Stepanov A.G., Bagdasaryan G.G., Antonik M.M., Grachev D.I. Mobility and criteria for the readiness of dental implants to functional loads. — *Modern Problems of Science and Education*. — 2018; 2: 53 (In Russ.)].  
eLIBRARY ID: 34954671
4. Зюлькина Л.А., Макарова Н.И., Грызункова Ю.Е., Пateeва Ю.Н., Криушин А.Е. Выбор способа функционального нагружения имплантата — немедленная, ранняя, отсроченная нагрузка. — *Авиценна*. — 2018; 20: 8—13 [Zyul'kina L.A., Makarova N.I., Gryzunkova J.E., Pateeva Yu.N., Kriushin A.E. The choice of the method of functional loading of the implant — immediate, early, delayed loading. — *Avicenna*. — 2018; 20: 8—13 (In Russ.)].  
eLIBRARY ID: 35168027
5. Иорданишвили А.К., Веретенко Е.А., Сериков А.А., Лобейко В.В., Балин Д.В. Полная утрата зубов у взрослого человека: возрастные особенности распространенности, нуждаемости в лечении и клинической картины. — *Курский научно-практический вестник «Человек и его здоровье»*. — 2015; 1: 23—32 [Jordanishvili A.K., Veretenko E.A., Serikov A.A., Lobeyko V.V., Balin D.V. Total tooth loss in adults: age-related features of prevalence, needs in treatment and clinical picture. — *Kursk Scientific and Practical Bulletin "Man and His Health"*. — 2015; 1: 23—32 (In Russ.)].  
eLIBRARY ID: 23279229
6. Смирнова Л.Е., Филимонова Л.Б. Законодательное и нормативное правовое обеспечение проведения дентальной имплантации. — *Стоматология*. — 2016; 6: 129—30 [Smirnova L.E., Filimonova L.B. Legislative and regulatory legal support for dental implantation. — *Stomatologiya*. — 2016; 6: 129—30 (In Russ.)].  
eLIBRARY ID: 28362735
7. Фокина А.А., Евстафьева О.Л. Биохимические исследования в оценке интеграции дентальных имплантатов. — Сб. ст. междунар. научно-практ. конф. «В мире науки и инноваций». — Ч. 5. — Казань, 2017. — С. 191—195 [Fokina A.A., Evstafieva O.L. Biochemical studies in assessing the integration of dental implants. — *Proceedings of the "In the world of science and innovation" conference*. — Part 5. — Kazan, 2017. — P. 191—195 (In Russ.)].  
eLIBRARY ID: 29048774
8. Alghamdi H.S. Methods to improve osseointegration of dental implants in low quality (type-IV) bone: an overview. — *J Funct Biomater*. — 2018; 9 (1): 7. PMID: 29342830
9. Cannizzaro G., Gastaldi G., Gherlone E., Vinci R., Loi I., Trullenque-Eriksson A., Esposito M. Two or three machined vs roughened surface dental implants loaded immediately supporting total fixed prostheses: 1-year results from a randomised controlled trial. — *Eur J Oral Implantol*. — 2017; 10 (3): 279—91. PMID: 28944356
10. Degidi M., Daprile G., Piattelli A. Determination of primary stability: a comparison of the surgeon's perception and objective measurements. — *Int J Oral Maxillofac Implants*. — 2010; 25 (3): 558—61. PMID: 20556255
11. Degidi M., Daprile G., Piattelli A. Influence of under-preparation on primary stability of implants inserted in poor quality bone sites: an in vitro study. — *J Oral Maxillofac Surg*. — 2015; 73 (6): 1084—8. PMID: 25861691
12. Gottlow J., Barkarmo S., Sennerby L. An experimental comparison of two different clinically used implant designs and surfaces. — *Clin Implant Dent Relat Res*. — 2012; 14 Suppl 1: e204—12. PMID: 22487460
13. Greenstein G., Cavallaro J., Romanos G., Tarnow D. Clinical recommendations for avoiding and managing surgical complications associated with implant dentistry: a review. — *J Periodontol*. — 2008; 79 (8): 1317—29. PMID: 18672980
14. Guljé F., Abrahamsson I., Chen S., Stanford C., Zadeh H., Palmer R. Implants of 6 mm vs. 11 mm lengths in the posterior maxilla and mandible: a 1-year multicenter randomized controlled trial. — *Clin Oral Implants Res*. — 2013; 24 (12): 1325—31. PMID: 22938573
15. Huang H.-L., Chang Y.-Y., Lin D.-J., Li Y.-F., Chen K.-T., Hsu J.-T. Initial stability and bone strain evaluation of the immediately loaded dental implant: an in vitro model study. — *Clin Oral Implants Res*. — 2011; 22 (7): 691—8. PMID: 21054551
16. Javed F., Romanos G.E. The role of primary stability for successful immediate loading of dental implants. A literature review. — *J Dent*. — 2010; 38 (8): 612—20. PMID: 20546821
17. Merli M., Moscatelli M., Mariotti G., Piemontese M., Nieri M. Immediate versus early non-occlusal loading of dental implants placed flapless in partially edentulous patients: a 3-year randomized clinical trial. — *J Clin Periodontol*. — 2012; 39 (2): 196—202. PMID: 22118014
18. Simunek A., Kopecka D., Brazda T., Strnad I., Capek L., Slezak R. Development of implant stability during early healing of immediately loaded implants. — *Int J Oral Maxillofac Implants*. — 2012; 27 (3): 619—27. PMID: 22616056
19. Torsiglieri T., Raith S., Rau A., Deppe H., Hölzle F., Steiner T. Stability of edentulous, atrophic mandibles after insertion of different dental implants. A biomechanical study. — *J Craniomaxillofac Surg*. — 2015; 43 (5): 616—23. PMID: 25865491

DOI: 10.37988/1811-153X\_2020\_3\_61

Т.Г. Махмудов,

к.м.н., докторант кафедры ортопедической стоматологии

Азербайджанский медицинский университет

## Коэффициент стабильности дентальных имплантатов и его связь с биомаркерами костного метаболизма

### ДЛЯ ЦИТИРОВАНИЯ:

**Махмудов Т.Г.** Коэффициент стабильности дентальных имплантатов и его связь с биомаркерами костного метаболизма. — Клиническая стоматология. — 2020; 3 (95): 61—5.

DOI: 10.37988/1811-153X\_2020\_3\_61

**Реферат.** Достижение и поддержание стабильности имплантата являются предпосылками для успешного клинического результата. Важным является измерение стабильности имплантата (ISQ) и дальнейшее изучение щелочной фосфатазы (ЩФ) и остеокальцина как показателей активности репаративных процессов. **Цель** — измерение ISQ в период заживления с использованием метода резонансно-частотного анализа (РЧА) и исследование связи между значениями ISQ с маркерами формирования кости. **Материалы и методы.** Дентальная внутрикостная имплантация проведена у 67 пациентов, средний возраст составил  $51,8 \pm 3,08$  года. Установлено 98 винтовых внутрикостных имплантатов системы MIS (Medical Implant System). Определены выживаемость имплантатов по критериям Бузер, индексы зубного налета и кровоточивости. Применен РЧА, аппарат Osstell ISQ. В ротовой жидкости определены ЩФ и остеокальцин. Измерения проводили сразу после установки, через 14 дней, 3 и 6 месяцев. Рассчитан коэффициент корреляции Пирсона. **Результаты.** Средний балл индексов Silness — Loe и Мюллмана — Коуэлла составил

$0,79 \pm 0,28$  и  $0,50 \pm 0,30$  балла соответственно. Через 14 дней ISQ по сравнению с начальным уменьшился на 2,14%. Спустя 3 месяца ISQ увеличился по сравнению с исходным на 11,7% и по сравнению с величиной, отмеченной через 14 дней, на 12,93%. Через 6 месяцев ISQ превышал исходное значение на 12,70%. Активность ЩФ сразу после лечения и через 14 дней не различалась. Спустя 3 и 6 месяцев активность ЩФ в сравнении с исходным значением возросла в среднем на 2,9% соответственно. Максимальная величина остеокальцина отмечалась через 14 дней, через 3 и 6 месяцев она незначительно снизилась. Отмечалась очень слабая корреляция ISQ с биомаркерами: +0,375 сразу после лечения, через 14 дней — +0,351, через 3 и 6 месяцев — +0,304 и +0,141 соответственно ( $p=0,23$ ). **Заключение.** Значения ISQ показали высокую стабильность имплантатов. Успешную интеграцию имплантатов подтверждали изменения концентраций ЩФ и остеокальцина, положительная динамика которых свидетельствовала о позитивной минерализации и репарации. В течение периода заживления значения ISQ слабо коррелировали с ЩФ и остеокальцином. Настоящее исследование подтверждает значимость мониторинга значений ISQ и маркеров костного метаболизма при дентальной имплантации.

**Ключевые слова:** дентальные имплантаты, резонансный частотный анализ, коэффициент стабильности, щелочная фосфатаза, остеокальцин, ротовая жидкость, корреляция

T.G. Mahmudov,

PhD in Medical sciences, doctoral candidate of the Prosthodontics department

Azerbaijan Medical University, Baku, Azerbaijan

## The stability coefficient of dental implants and its relationship with biomarkers of bone metabolism

### FOR CITATION:

**Mahmudov T.G.** The stability coefficient of dental implants and its relationship with biomarkers of bone metabolism. — *Clinical Dentistry (Russia)*. — 2020; 3 (95): 61—5. DOI: 10.37988/1811-153X\_2020\_3\_61

**Abstract.** Achieving and maintaining implant stability are prerequisites for a successful clinical outcome. It is important to measure implant stability (ISQ) and further study of alkaline phosphatase (ALP) and osteocalcin as indicators of the activity of reparative processes. **Objectives:** to measurement of ISQ during the healing period using the method of resonance frequency analysis (RFA) and the study of the relationship between ISQ values with markers of bone formation. **Materials and methods.** Dental intraosseous implantation was performed in 67 patients, the average age was  $51.8 \pm 3.08$  years. 98 screw intraosseous implants of the MIS (Medical Implant System) system were installed.

The implant survival was determined according to the Boozer criteria, plaque and bleeding indices. Applied RFA apparatus "Osstell ISQ". In the oral fluid, alkaline phosphatase and osteocalcin are determined. The measurements were carried out immediately after installation, after 14 days and 3 and 6 months. The Pearson correlation coefficient was calculated. **Results.** The average scores for the Silness—Loe and Mülleman—Cowell indices were  $0.79 \pm 0.28$  and  $0.50 \pm 0.30$ , respectively. After 14 days, the ISQ value compared to the initial one decreased by 2.14%. After 3 months, the ISQ increased by 11.7% compared with the initial one and by 12.93% compared with the value noted after 14 days. After 6 months, the ISQ exceeded the initial value by 12.70%. The activity of ALP immediately after treatment and after 14 days did not differ. After 3 and 6 months, the activity of ALP in comparison with the initial value increased by an average of 2.9%, respectively. The maximum value of osteocalcin was noted after 14 days, after 3 and 6 months it slightly decreased. Immediately after treatment, the correlation coefficient between



alkaline phosphatase and osteocalcin was +0.375, after 14 days — +0.351, after 3 and 6 months — +0.304 and +0.141 ( $p=0.23$ ) respectively. A very weak correlation of ISQ with biomarkers was noted. **Conclusion.** ISQ values showed high implant stability. Successful integration of implants was confirmed by changes in ALP and osteocalcin concentrations, the positive dynamics of which indicated positive mineralization and

repair. During the healing period, ISQ values were weakly correlated with ALP and osteocalcin. This study confirms the importance of monitoring ISQ values and markers of bone metabolism during dental implantation.

**Key words:** dental implants, resonant frequency analysis, stability coefficient, alkaline phosphatase, osteocalcin, oral fluid, correlation

## ВВЕДЕНИЕ

Современное стоматологическое лечение сегодня трудно представить без дентальной имплантации. Успех лечения дентальными имплантатами во многом зависит от их стабильности. Выделяют первичный и вторичный виды стабильности имплантата. Первичная стабильность наступает сразу после имплантации. Сильная начальная стабильность является критической для дентальных имплантатов при немедленной или ранней нагрузке после имплантации [1, 2]. Первичная стабильность снижает уровень микроподвижности имплантата, что в свою очередь допускает беспрепятственное заживление и остеоинтеграцию [3]. Стабильность имплантата играет решающую роль для успешной остеоинтеграции, которая рассматривается как прямая структурная и функциональная связь, существующая между костью и поверхностью имплантата, несущего нагрузку. Только будучи достаточно стабильным зубной имплантат может быть использован в дальнейшем. Ряд исследователей определяют первичную стабильность имплантата как главный прогностический фактор успешной остеоинтеграции [4, 5]. Сообщается, что в 32% случаев неудачная имплантация выявлялась у имплантатов, которые показали недостаточную начальную стабильность [6]. Поэтому очень важно оценить стабильность имплантата. Однако клинические исследования в области имплантологии указывают на трудность при оценке остеоинтеграции имплантатов.

Для оценки первичной стабильности зубного имплантата применяются различные методы, среди которых резонансный частотный анализ (РЧА) был признан наиболее успешным [7–9]. При этом методе измеряется резонансная частота интерфейса «имплантат—кость», которая является реакцией на электромагнитные колебания имплантата. Результаты выражаются в виде значений коэффициента стабильности имплантата — ISQ (implant stability quotient). Метод РЧА дает возможность проследить динамику остеоинтеграции. К сожалению, в Азербайджане этот метод используется крайне редко.

Одними из показателей, которые позволяют оценить процессы регенерации костной ткани, являются щелочная фосфатаза (ЩФ) и остеокальцин. ЩФ играет ключевую роль в минерализации путем расщепления неорганического пирофосфата и освобождения свободного неорганического фосфата. Полагают, что данный фермент также может быть использован в качестве биохимического маркера для определения активности остеообласта, поскольку присутствует на фрагментах

их плазматических мембран [10, 11]. Остеокальцин связывает гидроксипатит и кальций во время матричной минерализации. Это один из серологических маркеров в процессе формирования кости [12].

Таким образом, достижение и поддержание стабильности имплантата являются предпосылками для успешного клинического результата. Поэтому измерение стабильности имплантата является важным методом оценки успешной имплантации. Также важным является дальнейшее изучение ЩФ и остеокальцина в качестве показателей активности репаративных процессов.

Целью исследования явилось измерение коэффициента стабильности имплантатов в период заживления с использованием метода РЧА и исследование связи между значениями ISQ с маркерами формирования кости.

## МАТЕРИАЛЫ И МЕТОДЫ

Исследование проводили в соответствии с Хельсинкской декларацией Всемирной медицинской ассоциации [13]. У пациентов в письменной форме было получено информированное согласие.

Дентальная внутрикостная имплантация проведена у 67 пациентов — 30 (44,8%) мужчин и 37 (55,2%) женщин в возрасте от 45 до 60 лет (средний возраст  $51,8 \pm 3,1$  года).

*Критерии включения* в исследование:

- возраст от 40 до 60 лет и отсутствие 1–4 зубов;
- хорошая гигиена рта;
- без показаний к костной пластике;
- некурящие или курящие менее 20 сигарет в день;
- неприменение антибиотиков за 3 месяца до исследования.

*Критерии исключения:*

- бруксизм;
- тяжелые соматические заболевания, такие как сахарный диабет, острый коронарный инфаркт в течение последнего года, алкоголизм;
- ношение кардиостимулятора;
- нарушения свертываемости крови;
- заядлые курильщики;
- лучевая терапия головы и шеи в течение последних 6 месяцев.

Всего установлено 98 винтовых внутрикостных имплантатов системы MIS (Medical Implant System, Израиль). На верхнюю челюсть установлен 51 имплантат, на нижнюю — 47 имплантатов. Дентальную имплантацию проводили в два этапа согласно стандартному

протоколу и с учетом рекомендаций производителя. При этом также принимали во внимание пожелания пациентов.

Согласно протоколу лечения, собраны данные анамнеза, жалобы пациентов, проведен внешний осмотр лица и ротовой полости, произведены рентгенография, ортопантомография и конусно-лучевая компьютерная томография (КЛКТ). Оценена выживаемость имплантатов по следующим критериям Бузер [14]:

- Отсутствие постоянных субъективных жалоб (боль, ощущение чужеродного тела и/или дизестезия).
- Отсутствие периимплантатной инфекции с нагноением.
- Отсутствие подвижности.
- Отсутствие зоны просветления вокруг имплантата.

Оценены механические осложнения, которые включают сломанный абатмент, ослабленный и/или сломанный винт.

В процессе исследования использован аппарат Osstell ISQ (Integration Diagnostics, Швеция). Это устройство, в котором используются датчики, подключенные к имплантату или протезные компоненты, доступно для различных систем. Преобразователи (smartpegs) печатают боковое усилие на фиксированных компонентах и затем измеряется смещение системы. Значение, полученное Osstell, автоматически переводится в коэффициент стабильности имплантата (Implant stability quotient, ISQ) в диапазоне от 1 до 100, где 100 — самая высокая стабильность, а также позволяет оценивать стабильность во времени и определять состояние кости вокруг имплантата.

Концентрацию ЩФ и остеокальцина измеряли в ротовой жидкости (РЖ), собранной утром натощак. Активность ЩФ измеряли с помощью набора химических реагентов ЩФ—UTS по реакции гидролиза эфира фосфорной кислоты на автоматическом биохимическом анализаторе Stat Fax 4500 (Awareness Technology, США) при длине волны 405 нм, длине оптического пути 1 см и температуре 37°C. Содержание остеокальцина определяли на люминесцентном анализаторе Elecsys 2010 (Roche Diagnostics, Швейцария) методом ИФА с помощью диагностических тест-наборов Hoffman La Roche (Швейцария).

Измерения проводили сразу после установки, через 14 дней, 3 и 6 месяцев.

Статистический анализ проводили с применением *t*-критерия Стьюдента. Связь между концентрацией ЩФ, остеокальцина и значением ISQ рассчитывали с использованием коэффициента корреляции Пирсона при уровне значимости  $p < 0,05$ .

## РЕЗУЛЬТАТЫ

В период наблюдения клинический осмотр показал, что имплантаты характеризовались стабильностью, подвижность не отмечалась, не было жалоб на боль и опухание, воспалительной реакции вокруг зубов не наблюдалось. В течение 6 месяцев уровень выживаемости

составил 100%. По данным КЛКТ не отмечалось потери костной ткани вокруг имплантатов. Также в этот период не было ни одного случая поломки или выпадения имплантата, воспаления пародонта, характеризующегося покраснением и отеком десны.

Средние значения индексов зубного налета Silness—Loe и кровоточивости Мюллера—Коуэлла составили  $0,79 \pm 0,28$  и  $0,50 \pm 0,30$  балла из 3 соответственно, т.е. в пределах нормы.

Тестирование ISQ проводили в течение всего периода наблюдения (табл. 1). Видно, что через 14 дней показатель ISQ по сравнению с начальным незначительно (на 2,14%) снизился. Спустя 3 месяца ISQ увеличился по сравнению с исходным на 11,7% и по сравнению с величиной, отмеченной через 14 дней, на 12,93%. ISQ через 6 месяцев практически не изменился по отношению к значению в 3 месяца и превышал исходный показатель на 12,70%. Статистически достоверных различий ISQ за весь срок наблюдения не выявлено.

Таким образом, минимальное значение ISQ отмечалось сразу после установки имплантата, максимальное — через 3 месяца.

Существенных различий в активности ЩФ и концентрации остеокальцина в разные сроки наблюдения не выявлено (табл. 2).

Активность ЩФ в РЖ сразу после лечения и через 14 дней практически не различалась. Спустя 3 и 6 месяцев активность ЩФ в сравнении с исходным значением возросла в среднем на 2,9% соответственно. Максимальная величина остеокальцина отмечалась через 14 дней, но в дальнейшем, через 3 и 6 месяцев она незначительно снизилась. Как видно, изменения активности ЩФ и уровня остеокальцина в период наблюдения не были статистически значимыми.

В течение всего периода наблюдения отмечалась очень слабая корреляция ISQ с активностью ЩФ и концентрацией остеокальцина. Так, сразу после лечения коэффициент корреляции между ними составил  $+0,375$ ,

**Таблица 1. Средние значения ISQ у пациентов с дентальными имплантатами в различные сроки наблюдения**

Срок	ISQ
Сразу после установки имплантата	$66,70 \pm 4,67$
Через 14 дней	$65,30 \pm 3,90$
Через 3 месяца	$75,00 \pm 5,00$
Через 6 месяцев	$74,80 \pm 4,53$

**Таблица 2. Динамика концентрации ЩФ и остеокальцина у пациентов с дентальными имплантатами в период исследования**

Срок	ЩФ, ед/л	Остеокальцин, нг/мл
Сразу после установки имплантата	$26,40 \pm 0,65$	$0,78 \pm 0,05$
Через 14 дней	$26,60 \pm 0,64$	$0,80 \pm 0,03$
Через 3 месяца	$27,20 \pm 0,80$	$0,77 \pm 0,05$
Через 6 месяцев	$27,00 \pm 0,74$	$0,76 \pm 0,05$

**Таблица 3. Коэффициент корреляции ISQ с биомаркерами костного метаболизма**

Срок	ISQ и ЩФ	ISQ и остеокальцин
Сразу после установки имплантата	-0,159*	-0,069
Через 14 дней	-0,154*	+0,035
Через 3 месяца	+0,077	+0,094
Через 6 месяцев	+0,107	+0,050

\*  $p=0,17$ .

через 14 дней — +0,351, через 3 и 6 месяцев — +0,304 и +0,141 соответственно ( $p=0,23$ ; табл. 3).

Как видно из табл. 3, в основном ISQ коррелировал с ЩФ и остеокальцином прямой связью.

Таким образом, в период наблюдения уровни ЩФ и остеокальцина в РЖ у пациентов с денральными имплантатами существенно не различались и коррелировали с ISQ очень слабо.

## ОБСУЖДЕНИЕ

Полученные результаты показали, что в течение всего периода наблюдения выживаемость имплантатов составила 100%, осложнений не отмечалось. Нужно отметить, что в области имплантологии существует большая трудность при оценке остеоинтеграции имплантатов. В настоящее время РЧА стал основным используемым методом, поскольку это простой и неинвазивный метод, позволяющий контролировать стабильность имплантата в течение всего необходимого периода. Резонансный частотный анализ позволяет определить жесткость и прогиб имплантата костей и проводится с помощью аппарата Osstell, который можно использовать во время установки имплантата, периода заживления и при функционировании протеза. Несколько клинических исследований продемонстрировали надежность этого метода для определения момента начала нагрузки на имплантат [14–16]. Значение ISQ равный 70 считается порогом для начала лечения.

Величины резонансных частот находятся в интервале 3500–8500 Гц. Высокое значение указывает на большую стабильность, в то время как низкое значение относится к нестабильности. Согласно полученным результатам, ISQ в среднем находился в диапазоне от 66,7 до 74,8 в период от начала лечения до 6 месяцев, т.е. установленные имплантаты можно считать успешно интегрированными, поскольку ISQ был более 65. По данным Ю.Е. Широкова и соавт., имплантаты с  $ISQ > 65$  поддерживают высокий уровень стабильности и с течением времени могут незначительно снизиться

[17]. Результаты настоящего исследования сопоставимы с данными L.V. Bogaerde и соавт., которые отмечали высокую среднюю первичную стабильность — 68,1 и 73,4 [18]. Наши результаты также согласуются с данными Р. Ма и Н. Wu [19].

Имплантат и кость действуют как единое целое после успешной остеоинтеграции, так что изменение жесткости считается изменением остеоинтеграции денального имплантата. В литературе представлены данные о корреляции ISQ с площадью контакта имплантата с костью [20, 21]. Благодаря этому свойству, значение ISQ использовалось для измерения *in vivo* временных изменений в стабильности имплантата, которые сопровождают изменения в структуре кости вокруг имплантата и обеспечивают диагностику ослабления имплантата [22].

Анализ корреляции ISQ с уровнем ЩФ и остеокальцина выявил слабую связь в течение всего периода исследования. О слабой связи между данными показателями также сообщают С. Tirachaimongkol и соавт. [23]. В период от начала лечения до 3 месяцев отмечалась слабая прямая корреляция между ЩФ и остеокальцином. Остеокальцин, или костный гамма-карбокситглютаматный белок, является неколлагеновым белком в костном матриксе. Это небольшой (6000 Да) полипептид. М. Monjo и соавт. изучили 372 имплантата в эксперименте и предположили, что остеокальцин является лучшим биологическим маркером остеоинтеграции имплантатов после 4-недельного периода заживления [24]. Мы наблюдали лишь незначительное увеличение уровня остеокальцина через 14 дней по сравнению с началом лечения. По изменению концентрации остеокальцина в динамике можно полагать, что у обследованных нами пациентов снижения минерализации не происходило. В то же время отмечалось повышение ЩФ, что указывало на адекватную репарацию.

## ЗАКЛЮЧЕНИЕ

Значения ISQ показали высокую стабильность имплантатов, используемых в течение периода заживления. Успешную интеграцию имплантатов подтверждали изменения концентраций ЩФ и остеокальцина в РЖ. Положительная динамика этих показателей свидетельствовала об отсутствии снижения минерализации и позитивной репарации. В течение периода заживления значения ISQ слабо коррелировали с ЩФ и остеокальцином. С клинической точки зрения настоящее исследование подтверждает значимость мониторинга значений ISQ и маркеров костного метаболизма при проведении денальной имплантации.



Л И Т Е Р А Т У Р А /  
R E F E R E N C E S :

1. Кулаков А.А., Каспаров А.С., Порфенчук Д.А. Факторы, влияющие на остеоинтеграцию и применение ранней функциональной нагрузки для сокращения сроков лечения при дентальной имплантации. — *Стоматология*. — 2019; 4: 107—15  
[Kulakov A.A., Kasparov A.S., Porfenchuk D.A. Factors affecting osseointegration and the application of early functional load to reduce treatment time for dental implantation. — *Stomatologiya*. — 2019; 4: 107—115 (In Russ.)]. eLIBRARY ID: 39548529
2. Лукьяненко А.А., Казанцева И.А. Опыт применения резонансно-частотного метода для оценки стабильности и остеоинтеграции дентальных имплантатов. — *Современные проблемы науки и образования*. — 2014; 4: 291  
[Lukyanenko A.A., Kazantseva I.A. Experience in application of resonance frequency analysis for estimation of implant stability and osseointegration. — *Modern Problems of Science and Education*. — 2014; 4:291 (In Russ.)]. eLIBRARY ID: 22285618
3. Traini T., Assenza B., Roman F.S., Thams U., Caputi S., Piattelli A. Bone microvascular pattern around loaded dental implants in a canine model. — *Clin Oral Investig.* — 2006; 10 (2): 151—6. PMID: 16607541
4. Dos Santos M.V., Elias C.N., Lima J.H.C. The effects of superficial roughness and design on the primary stability of dental implants. — *Clin Implant Dent Relat Res*. — 2011; 13 (3): 215—23. PMID: 19744197
5. Krafft T., Graef F., Karl M. Osstell resonance frequency measurement values as a prognostic factor in implant dentistry. — *J Oral Implantol*. — 2015; 41 (4): e133—7. PMID: 24766132
6. Friberg B., Jemt T., Lekholm U. Early failures in 4,641 consecutively placed brånemark dental implants: A study from stage 1 surgery to the connection of completed prostheses. — *Int J Oral Maxillofac Implants*. — 1991; 6 (2): 142—6. PMID: 1809668
7. Кулаков А.А., Брайловская Т.В., Осман Б.М., Бедретдинов Р.М., Джакония В.Д. Результаты частотно-резонансного анализа при дентальной имплантации после выполнения костно-пластических операций в условиях атрофии костной ткани челюстей. — *Стоматология*. — 2014; 4: 30—2  
[Kulakov A.A., Braïlovskaja T.V., Osman B.M., Bedretdinov R.M., Dzhakoniia V.D. The results of resonance frequency analysis by dental implantation after bone augmentation for alveolar bone atrophy. — *Stomatologiya*. — 2014; 4: 30—2 (In Russ.)]. eLIBRARY ID: 22414596
8. Konstantinović V.S., Ivanjac F., Lazić V., Djordjević I. Assessment of implant stability by resonant frequency analysis. — *Vojnosanit Pregl*. — 2015; 72 (2): 169—74. PMID: 25831910
9. Hegab A.F. Dental implant stability. — *Journal of Dental Health, Oral Disorders & Therapy*. — 2016; 4 (3): 00108. DOI: 10.15406/jdhodt.2016.04.00108
10. Желнин Е.В. Динамика активности кислой и щелочной фосфатаз в ротовой жидкости при амбулаторных хирургических вмешательствах по поводу одонтогенных воспалительных заболеваниях челюсти и затрудненном прорезывании зубов мудрости. — *Успехи современного естествознания*. — 2015; 1-4: 561—4  
[Gelnin E.V. Dynamics of acid and alkaline phosphatases in the oral fluid at outpatient surgery of odontogenic inflammatory jaw diseases and shortness of teething wisdom. — *Advances in current natural sciences*. — 2015; 1-4: 561—4 (In Russ.)]. eLIBRARY ID: 24398391
11. Tonelli P., Duvina M., Barbato L., Biondi E., Nuti N., Brancato L., Rose G.D. Bone regeneration in dentistry. — *Clin Cases Miner Bone Metab*. — 2011; 8 (3): 24—8. PMID: 22461825
12. Nassrawin N.A. Detection of osteocalcin in gingival crevicular fluid in a group of orthodontic patients. — *J Int Soc Prev Community Dent*. — 2018; 8 (2): 168—73. PMID: 29780743
13. Buser D., Mericske-Stern R., Bernard J.P., Behneke A., Behneke N., Hirt H.P., Belser U.C., Lang N.P. Long-term evaluation of non-submerged ITI Implants. Part 1: 8-year life table analysis of a prospective multi-center study with 2359 Implants. — *Clin Oral Implants Res*. — 1997; 8 (3): 161—72. PMID: 9586460
14. Simunek A., Kopecka D., Brazda T., Strnad I., Capek L., Slezak R. Development of implant stability during early healing of immediately loaded implants. — *Int J Oral Maxillofac Implants*. — 2012; 27 (3): 619—27. PMID: 22616056
15. Lages F.S., Douglas-de-Oliveira D.W., Ibelli G.S., Assaf F., Queiroz T.P., Costa F.O. Relationship between implant stability on the abutment and platform level by means of resonance frequency analysis: A cross-sectional study. — *PLoS One*. — 2017; 12 (7): e0181873. PMID: 28742164
16. Guler A.U., Sumer M., Duran I., Sandikci E.O., Telcioglu N.T. Resonance frequency analysis of 208 Straumann dental implants during the healing period. — *J Oral Implantol*. — 2013; 39 (2): 161—7. PMID: 22103915
17. Широков Ю.Е., Широков Ю.Ю., Широков И.Ю. Необходимость измерения стабильности и остеоинтеграции дентальных имплантатов на нижней челюсти методом частотно-резонансного анализа при немедленной нагрузке несъемными зубными протезами. — *Российская стоматология*. — 2016; 2: 72—3  
[Shirokov Ju.E., Shirokov Ju.Ju., Shirokov I.Ju. The need to measure the stability and osseointegration of dental implants in the lower jaw by the method of frequency resonance analysis with immediate load of fixed dentures. — *Russian Stomatology*. — 2016; 9 (2): 72—3 (In Russ.)]. eLIBRARY ID: 26287606
18. Bogaerde L.V., Pedretti G., Sennerby L., Meredith N. Immediate/early function of Neoss implants placed in maxillas and posterior mandibles: An 18-month prospective case series study. — *Clin Implant Dent Relat Res*. — 2010; 12 Suppl 1: e83—94. PMID: 19076176
19. Ma P., Wu H. Correlation analysis between bone metabolism factors and the stability of dental implant in the postoperative recovery of dental implanted patients. — *Int J Clin Exp Med*. — 2018; 11(4): 3924—31. <http://www.ijcem.com/files/ijcem0064189.pdf>
20. Park I.-P., Kim S.-K., Lee S.-J., Lee J.-H. The Relationship between initial implant stability quotient values and bone-to-implant contact ratio in the rabbit tibia. — *J Adv Prosthodont*. — 2011; 3 (2): 76—80. PMID: 21814615
21. Nakashima D., Ishii K., Matsumoto M., Nakamura M., Nagura T. A Study on the use of the Osstell apparatus to evaluate pedicle screw stability: An in-vitro study using micro-CT. — *PLoS One*. — 2018; 13 (6): e0199362. PMID: 29953480
22. Pagliani L., Sennerby L., Petersson A., Verrocchi D., Volpe S., Andersson P. The relationship between resonance frequency analysis (RFA) and lateral displacement of dental implants: An in vitro study. — *J Oral Rehabil*. — 2013; 40 (3): 221—7. PMID: 23278128
23. Tirachaimongkol C., Pothacharoen P., Reichart P.A., Khongkhunthian P. Relation between the stability of dental implants and two biological markers during the healing period: A prospective clinical study. — *Int J Implant Dent*. — 2016; 2 (1): 27. PMID: 27933572
24. Monjo M., Ramis J.M., Rønold H.J., Taxt-Lamolle S.F., Ellingsen J.E., Lyngstadaas S.P. Correlation between molecular signals and bone bonding to titanium implants. — *Clin Oral Implants Res*. — 2013; 24 (9): 1035—43. PMID: 22587025

DOI: 10.37988/1811-153X\_2020\_3\_66

Д.В. Михальченко,  
к.м.н., доцент, зав. кафедрой пропедевтики  
стоматологических заболеваний

Ю.А. Македонова,  
д.м.н., доцент, зав. кафедрой стоматологии  
института НМФО ВолгГМУ

Е.И. Адамович,  
ассистент кафедры стоматологии детского  
возраста

Е.Б. Марымова,  
ассистент кафедры терапевтической  
стоматологии

Е.В. Венскель,  
к.м.н., доцент кафедры оперативной  
хирургии и топографической анатомии

ВолгГМУ

## ДЛЯ ЦИТИРОВАНИЯ:

Михальченко Д.В., Македонова Ю.А., Адамович Е.И., Марымова Е.Б., Венскель Е.В. Лазерная доплеровская флоуметрия как способ диагностики психофизиологического состояния организма на стоматологическом приеме. — *Клиническая стоматология*. — 2020; 3 (95): 66—71.  
DOI: 10.37988/1811-153X\_2020\_3\_66

D.V. Mikhailchenko,  
PhD in Medical sciences, associate professor  
and head of the Dentistry diseases  
propaedeutics department

Iu.A. Makedonova,  
Grand PhD in Medical sciences, head of the  
Dentistry department at the Continuous  
Medical and Pharmaceutical Education  
Institute

E.I. Adamovich,  
assistant of the Pediatric dentistry department

E.B. Marymova,  
assistant of the Pediatric dentistry department

## Лазерная доплеровская флоуметрия как способ диагностики психофизиологического состояния пациента на стоматологическом приеме

**Реферат.** Психоэмоциональный стресс относят к болезням цивилизаций. Современный человек находится в постоянном напряжении, что повышает активность механизмов симпатической регуляции. Гиперадаптивное состояние организма приводит к мобилизации энергетических и метаболических резервов с развитием энергодефицитного состояния и постнагрузочного энергодефицита впоследствии. Истощение защитных сил организма проявляется снижением и ослаблением иммунной системы, не способной противостоять патологическому процессу. Длительное, упорное развитие психоэмоционального стресса приводит к различным видам осложнений, в том числе в стоматологической практике. **Цель исследования** — определить психоэмоциональное состояние пациента с постпротетическими осложнениями при денальной имплантации на фоне различных методов седативной терапии. **Задачи исследования** — выявить взаимосвязь между психоэмоциональным состоянием пациента и развитием постпротетических осложнений при денальной имплантации на основании стоматологического статуса больных. В данной работе на основании данных лазерной доплеровской флоуметрии проведена диагностика психоэмоционального стресса на амбулаторном стоматологическом приеме. На основании динамики изменений индекса централизации, являющегося числовым выражением соотношения факторов активной и пассивной модуляции кровотока, проанализировано психофизиологическое состояние пациентов на фоне различных методов седации. **Материалы и методы.** Пациенты с постпротетическими осложнениями при денальной имплантации были рандомизированы на 4 равные группы, согласно проводимым методам лечения: седативный препарат per os, озонотерапия, транскраниальная электростимуляция и комбинированный метод (сочетание озонотерапии и транскраниальной электростимуляции). **Результаты.** Во всех группах отмечена положительная тенденция в стабилизации адаптивного состояния организма, однако динамика была различной в зависимости от применяемого метода лечения. **Выводы.** Проведенное исследование доказывает необходимость включения в схему лечения больных с постпротетическими осложнениями при денальной имплантации седативных препаратов, способствующих нормализации психоэмоционального состояния и в качестве профилактики развития воспалений околоимплантатной ткани. Данный факт необходимо учитывать врачам-стоматологам на клиническом приеме.

**Ключевые слова:** психоэмоциональный стресс, лечение, седация, постпротетические осложнения, стоматология

## Laser Doppler flowmetry as a method for diagnostics of the patient's psychophysiological condition at the dental appointment

## FOR CITATION:

Mikhailchenko D.V., Makedonova Iu.A., Adamovich E.I., Marymova E.B., Venskel E.V. Laser Doppler flowmetry as a method for diagnostics of the patient's psychophysiological condition at the dental appointment. — *Clinical Dentistry (Russia)*. — 2020; 3 (95): 66—71.  
DOI: 10.37988/1811-153X\_2020\_3\_66

**Abstract.** Psychoemotional stress is attributed to the diseases of civilizations. Modern man is in constant tension, which increases the activity of the mechanisms of sympathetic regulation.

E.V. Venskel,

PhD in Medical sciences, associate professor  
of the Operative surgery and topographic  
anatomy department

Volgograd State Medical University, Volgograd,  
Russia

Hyperadaptive state of the body leads to the mobilization of energy and metabolic reserves with the development of energy deficit and post-loading energy deficit in the future. Depletion of the body's defenses is manifested by a decrease and weakening of the immune system, which is not able to resist the pathological process. Long-term, persistent development of psychoemotional stress leads to various types of complications, including in dental practice. **The aim** of the study is to determine the psychoemotional state of a patient with postprotetic complications during dental implantation against the background of various methods of sedative therapy. The purpose of the study is to identify the relationship between the patient's psychoemotional state and the development of postprotetic complications during dental implantation based on the dental status of patients. In this paper, based on the data of laser Doppler flowmetry, a diagnosis of psychoemotional stress was performed at an outpatient dental appointment. Based on the dynamics of changes in the centralization index, which is a numerical expression of the ratio of factors of active and passive blood flow modulation, the psychophysiological state of patients against the background of various sedation methods is analyzed. **Materials and methods.** Patients with postprotetic complications of dental implantation were randomized into 4 equal groups, according to the treatment methods: sedative per os, ozone therapy, transcranial electrical stimulation and the combined method (combination of ozone therapy and transcranial electrical stimulation). **Results.** In all groups, there was a positive trend in stabilizing the adaptive state of the body, but the dynamics were different depending on the treatment method used. **Conclusions.** This study proves the need to include sedatives in the treatment regimen of patients with postprotetic complications during dental implantation, which contribute to the normalization of the psychoemotional state and as a prevention of the development of inflammation of the parotid tissue. This fact should be taken into account by a dentist at a clinical appointment.

**Key words:** psycho-emotional stress, treatment, sedation, post-prosthetic complications, dentistry

## ВВЕДЕНИЕ

Известно, что за специализированной помощью к врачу-стоматологу обращаются разные пациенты, как с соматической патологией, так и имеющие психоневрологические заболевания. Эмоциональное напряжение, связанное с их образом жизни, во многом определяется индивидуально-типологическими особенностями человека. При определенных сочетаниях эмоциогенно-болевы факторы могут вызывать срыв адаптации, приводящий к острым расстройствам кровообращения и его вегетативного обеспечения. В структуре комплексной реакции организма человека на постоянный психоэмоциональный стресс выделяют эмоциональный, поведенческий и вегетативный компоненты [1].

Одновременно обращает на себя внимание следующее: если вегетативные реакции достаточно тесно коррелируют с выраженностью эмоционального напряжения у человека, то поведенческий компонент в этих реакциях более многообразен и разнопланов. Это может быть связано с тем, что при соответствующем уровне мотивации и достаточно высоких волевых качествах пациенты, испытывающие даже значительное эмоциональное напряжение, не мешают работе стоматолога при проведении врачом лечебных манипуляций. В то же время среди людей встречаются не только такие, у которых имеется резкий сдвиг вегетативных показателей в сторону повышения, но и те, у которых эти показатели находятся в пределах возрастной нормы либо оказываются ниже ее. Это может быть связано с индивидуальной особенностью реакции организма

при психоэмоциональном стрессе на фоне преобладания симпатического либо парасимпатического типа реагирования.

У ряда стоматологических больных при установлении определенного уровня эмоционального напряжения отмечается несоответствие степени выраженности беспокойства и тревоги их внешним поведенческим проявлениям [2]. В этой связи можно выделить три основных варианта поведения пациентов.

При скрытой реакции пациенты сами не жалуются и их поведение внешне спокойно. В результате эмоциональные проявления нивелируются волевыми усилиями. Такой тип реагирования может наблюдаться только у взрослых людей, причем с определенными характеристическими особенностями: у стеснительных, сдержанных, толерантных к субъективному переживанию страха, тренированных, а также не способных к анализу своего психического состояния.

Для смешанной реакции характерно отсутствие жалоб на фоне внешних проявлений вегетативных и поведенческих признаков психического напряжения.

При очевидной реакции пациенты не только жалуются на страх, плохое настроение, беспокойство, этим жалобам одновременно сопутствуют специфические двигательные-поведенческие и вегетативные изменения [3].

Нам представляется, если при смешанной и очевидной реакциях имеется реальная возможность правильно строить стоматологическую тактику на основе внешних признаков эмоциональных расстройств, то наличие скрытых реакций может порождать неправильный



подход стоматологов к оценке психического состояния пациента и требует дополнительного, более полного их обследования, тем более что многие пациенты такую реакцию демонстрируют [4].

Оценивая связь выраженности эмоционального напряжения с индивидуально-типологическими особенностями пациентов, многие авторы подчеркивают отсутствие их жесткой детерминированности.

Этот факт они объясняют сложным характером формирования приспособительных реакций, включающим наряду с указанными еще целый ряд факторов. К последним относятся особенности порога болевой чувствительности, наличие астенизирующих вредностей, инертность или лабильность нервных процессов, устойчивость к стрессу и т.д.

Имеющиеся в этом направлении работы в основном нацелены на выявление взаимосвязи между уровнем тревожности и типом отношения к болезни и ее лечению. При этом показано, что низкий или умеренный уровень тревожности, гармоничная реакция на болезнь более свойственна лицам, не имеющим акцентуаций. У лиц с астеническими или возбудимыми чертами чаще наблюдается пессимистическая и реже — гармоничная реакция на заболевание. Для них также характерен высокий уровень тревожности.

Таким образом, вполне объяснимо применение психодиагностических методик на амбулаторном приеме стоматолога. Одновременно основными требованиями к ним являются минимальность количества применяемых тестов, их компактность, информативность и относительная простота толкования результатов.

Вместе с тем недостаток большинства опросников заключается в том, что вывод делается на основании самооценки испытуемого, которая может быть ошибочной, противоречивой или сознательно неточной. Однако это можно сказать и о данных расспросов, анамнеза. Кроме того, на основании психодиагностических методик невозможно построить окончательный клинический диагноз, поскольку стандартизированные данные, используемые в них, естественно, не могут дать полной оценки столь сложной категории, как личность, психическая индивидуальность.

Ответная реакция должна зависеть от индивидуальной психологической реактивности. В этом аспекте возникает необходимость прогнозирования степени предстоящего болевого воздействия и особенностей ответной реакции на него [5]. Сопутствующие вегетативные сдвиги, являющиеся коррелятами психоэмоционального стресса, с учетом индивидуально-типологических характеристик помогут дать комплексную количественную оценку особенностей функционального состояния человека в условиях стоматологического приема [6]. Работ подобной направленности в доступной литературе мы не встретили.

Возможность оценки функционального состояния целостного организма по состоянию кардиогемодинамики и ее вегетативного обеспечения подтверждают следующие положения:

- гемодинамические изменения в различных органах и системах возникают раньше, чем соответствующие функциональные нарушения;
- изменения энергообмена в миокарде предшествуют снижению его сократительной функции, развитию гемодинамических и метаболических сдвигов;
- информационные процессы в аппарате кровообращения, включая нервную и гуморальную регуляцию кардиогемодинамики, изменяются раньше, чем выявляются гемодинамические, метаболические или энергетические нарушения;
- исследование процессов временной организации, координации и синхронизации информационных, энергетических и гемодинамических процессов в сердечно-сосудистой системе позволяет прогнозировать возможные изменения не только аппарата кровообращения, но и целостного организма [7].

Физиологическое прогнозирование различных функциональных состояний в процессе адаптации к воздействию разнообразных по своей природе раздражителей является сложной и не до конца решенной медико-биологической проблемой. При этом физиологическое прогнозирование позволяет не только предвидеть неблагоприятные исходы адаптации, но и открывает большие возможности его использования в исследовании различных уровней функционирования организма человека и животных с количественной и качественной оценкой механизмов обеспечения приспособительных и компенсаторных реакций [8].

Лазерная доплеровская флоуметрия (ЛДФ-метрия) позволяет оперативно и неинвазивно оценить состояние микрогемодинамики на стоматологическом приеме. Путем определения флуксуций различного генеза можно оценить психофизиологическое состояние пациента.

Цель исследования — методом ЛДФ-метрии определить психоэмоциональное состояние пациента с постпротетическими осложнениями при дентальной имплантации на фоне различных методов седативной терапии.

## МАТЕРИАЛЫ И МЕТОДЫ

В обследовании приняло участие 120 человек с постпротетическими осложнениями при дентальной имплантации с диагнозом «периимплантационный мукозит». Все больные были рандомизированы согласно методам проводимой фармакотерапии на 4 равные группы.

- I — 30 пациентов, которым проводилось традиционное лечение постпротетических осложнений [11].
- II — 30 пациентов, в дополнение к традиционной терапии выполнялась озонотерапия.
- III — 30 человек, которым на фоне традиционной терапии проводилась транскраниальная электростимуляция.
- IV — лечение 30 человек комбинированным способом: проведение озонотерапии в сочетании с транскраниальной электростимуляцией.

При этом пациентам всех групп назначен Тенотен по 1–2 таблетки 2 раза в день, в отдельных случаях частоту приема увеличивали до 4 раз в день в течение 3 месяцев; повторный курс через 6 месяцев. Необходимость назначения седативной терапии объясняется тем, что именно нарушение психофизиологического состояния организма является провоцирующим фактором в развитии осложнений при дентальной имплантации.

Всем больным проведена ЛДФ-метрия в одинаковое время суток и при равных условиях. ЛДФ-метрию проводили в кресле врача-стоматолога в положении сидя с помощью лазерного анализатора капиллярного кровотока ЛАКК-ОП (НПО «Лазма»). Датчик анализатора ЛАКК был неподвижно закреплен с помощью разработанного нами устройства. Полезная модель относится к медицинской технике, а именно к приспособительным устройствам для проведения диагностических манипуляций. Устройство помещают в полость рта на исследуемую область, вносят силиконовый материал, покрывая устройство и оставляя в свободном виде ручку устройства. После полимеризации силикона устройство извлекают, его место занимает оптоэлектронный датчик, и выполняют диагностику. Следует отметить, что силиконовый материал применяется единожды и не подлежит вторичной дезинфекции. При помощи данного устройства обеспечивается плотная фиксация оптоэлектронного датчика на поверхности слизистой оболочки полости рта, что позволяет не только облегчить процесс диагностики вследствие устранения человеческих факторов, таких как усталость, тремор рук, отвлечение на экзогенные агенты, но и обеспечивает получение более точных данных исследования, качественную диагностику, а следовательно, позволяет поставить более точный диагноз и составить соответствующий план лечения для каждого пациента индивидуально, в зависимости от способа фармакотерапии.

С помощью спектрального разложения ЛДФ-граммы на гармонические составляющие можно определить вклад различных ритмических составляющих флуксуций в ЛДФ-грамме, что важно для понимания патогенетического аспекта развития микроциркуляторных нарушений. На данном этапе обследования принципиален вопрос о том, какие осцилляции тканевого кровотока имеют физиологическое, а какие — патогенетическое значение. Наиболее важный момент на данном этапе — определение амплитуды колебаний нейрогенного и миогенного генеза к амплитуде пульсовой волны, так как эти параметры необходимы для определения степени централизации управления ритмом сердца, с помощью которого оценивается состояние регуляторных систем организма как к системе кровообращения, так и к адаптационной деятельности всего организма. Изучали ИС — индекс централизации, позволяющий определять степень централизации управления сердечным ритмом. Этот показатель отражает степень преобладания активности центрального контура регуляции над автономным. В норме величина

ИС находится в пределах от 1,3 до 2,5 и является числовым выражением колебаний высокочастотных к низкочастотным флуксуциям.

При определении нормированных характеристик приняли участие 30 человек в данной возрастной группе без патологических явлений в полости рта — здоровые лица (контрольная группа).

Определяли динамику стоматологического статуса и ИС до начала лечения, спустя 14 дней, 6 и 12 месяцев после проведения медикаментозной терапии.

## РЕЗУЛЬТАТЫ И ОБСУЖДЕНИЕ

При объективном первоначальном осмотре у всех пациентов отмечалась неудовлетворительная гигиена полости рта: упрощенный индекс зубного налета PCR составил  $72,7 \pm 1,79\%$ , при этом проба Шиллера—Писарева положительна, наблюдался интенсивный воспалительный процесс — йодное число Свракова составило  $3,7 \pm 0,3$  балла. Индекс кровоточивости ВОР —  $57,0 \pm 3,5$  балла,  $1,7 \pm 0,2$  балла составил PSR (пародонтальный скрининг), что свидетельствует о необходимости удаления зубного налета и мягких остатков, в отдельных случаях зубного камня. При этом данный показатель подтверждает диагноз «мукозит», протекающий с сохранением целостности зубодесневого прикрепления.

Коэффициент стабильности имплантата (КСИ) равнялся  $62,3 \pm 2,0$ , что характеризует относительно высокую стабилизацию имплантата.

Рентгенологическое исследование не выявило патологических элементов. Нарушение целостности кортикальной пластинки не отмечалось, околоимплантатная костная ткань без изменений. Полноценная остеоинтеграция отмечалась в области дентальных имплантатов.

До начала проведения исследования у пациентов контрольной группы ИС составил  $1,7 \pm 0,3$ . Данное значение является нормированным показателем при определении ИС.

У пациентов с постпротетическими осложнениями при дентальной имплантации до фармакотерапии ИС равнялся  $5,8 \pm 0,4$ , что в 3,4 раза больше по сравнению с группой контроля ( $p < 0,005$ ). Показатель ИС свидетельствует о преобладании активности центрального контура регуляции над автономным, при воздействии/наличии стрессорных факторов данное значение повышается. Таким образом, у пациентов с постпротетическими осложнениями можно предположить развитие психоэмоционального напряжения.

У пациентов I группы спустя 14 дней ИС составил  $4,4 \pm 0,4$ , что на 29,4% больше по сравнению с данными пациентов II группы ( $3,4 \pm 0,8$ ,  $p > 0,05$ ), в 2,5 раза выше по сравнению с данными пациентов III группой ( $p < 0,05$ ) и в 3,4 раза больше относительно IV группы ( $p < 0,05$ ). Следует заметить, что на фоне традиционного лечения у обследованных нарушение психофизиологического состояния организма сохраняется, что свидетельствует о недостаточно эффективной проводимой терапии.

Другими словами, применение только седативного препарата per os нецелесообразно без назначения дополнительных методов фармакотерапии.

Спустя 6 месяцев ИС практически не изменился у пациентов, лечение осложнений которых протекало на фоне озонотерапии и транскраниальной электростимуляции. Так, в I группе ИС составил  $3,8 \pm 0,6$ , во II и в III группах —  $3,2 \pm 0,5$ , что на 18,7% меньше по сравнению с аналогичными данными пациентов I группы. В IV группе наблюдается стабильное значение ИС —  $1,3 \pm 0,2$ . Полученные на данном этапе результаты согласуются с результатами клинического исследования при осмотре полости рта, так как спустя  $5,5 \pm 0,3$  месяца у пациентов наблюдались обострение воспаления периимплантатной ткани, что еще раз подтверждает тот факт, что именно психоэмоциональный стресс может являться одним из предрасполагающих факторов развития постпротетических осложнений при дентальной имплантации, приводящих к развитию воспалительных, и воспалительно-деструктивных заболеваний слизистой полости рта [9]. Кроме того, на основании полученных данных ЛДФ-метрии было принято решение повторно провести курсы лечения озонотерапии и транскраниальной электростимуляции, согласно группам исследования.

Спустя 1 год результаты, полученные на всех сроках наблюдения, представлены в таблице.

Во всех группах на фоне проведения различных методов фармакотерапии отмечается положительная динамика на протяжении 1 года. Однако у пациентов I группы, лечение постпротетических осложнений которых осуществляли традиционными средствами медикаментозного лечения совместно с применением перорально Тенотена, ИС уменьшился, но статистической значимости различий при этом не отмечалось. При проведении озонотерапии статистическая значимость наблюдалась только спустя 6 и 12 месяцев лечения. Вероятно, антистрессовый эффект озона обусловлен накопительным действием [10, 11]. Спустя 14 дней при проведении транскраниальной электростимуляции ИС составил  $1,8 \pm 0,1$ , что свидетельствует о нормализации психофизиологического состояния испытуемых. В группе, где применяли сочетание озонотерапии с электросном, уже в ближайшие сроки наблюдения отмечалось достоверное снижение ИС, которое стойко сохранялось и в отдаленные сроки и приближалось

к аналогичному показателю группы контроля ( $p > 0,05$ ). Данный факт свидетельствует о восстановлении и нормализации центрального контура регуляции над автономным.

Динамика изменений стоматологического статуса во всех группах наблюдения имела положительную тенденцию. У пациентов I группы воспаление полностью не купировалось, напротив, отмечались периоды обострения, а в отдельных случаях спустя полгода наблюдалось разрастание грануляционной ткани без признаков воспаления и кровоточивости. Полученные клиничко-рентгенологические данные пациентов, лечение мукозитов которых проходило при применении аппликаций геля Метрогил-Дента в сочетании с системой локальной доставки лекарственных средств (пленкой, для фиксации лекарственного вещества в очаге поражения), свидетельствуют о том, что у большинства пациентов была достигнута положительная динамика купирования воспалительного процесса с коррекцией уровня гигиены полости рта. Включение в схему лечения больных с постпротетическими осложнениями при дентальной имплантации озонотерапии способствует более быстрому купированию воспаления в ближайшие сроки наблюдения и предотвращает развитие побочных, негативных реакций со стороны полости рта и мягких тканей, окружающих имплантат. При включении в схему лечения транскраниальной электростимуляции воспалительные процессы стихают. Обращает на себя внимание тот факт, что при данном физиотерапевтическом методе сроки рецидива сокращаются, а сроки ремиссии увеличиваются. Иначе говоря, развитие обострения в полости рта напрямую связано с реакцией центральной нервной системы.

Таким образом, целесообразно проведение транскраниальной электростимуляции у пациентов с нарушением психофизиологического состояния для сокращения количества обострения постпротетических осложнений при дентальной имплантации. Лечение пациентов с постпротетическими осложнениями при дентальной имплантации комбинированным методом (сочетание озонотерапии и транскраниальной электростимуляции) достаточно эффективно и целесообразно. Двусторонний подход к терапии данной патологии обоснован, так как местное воздействие озона за счет противовоспалительного и антимикробного действия купируют воспаление десны в патологическом очаге, а применение транскраниальной электростимуляции предотвращает развитие обострений.

## ЗАКЛЮЧЕНИЕ

Таким образом, ЛДФ-метрия может использоваться для выявления и определения психофизиологического состояния организма. Увеличение индекса централизации с 4,5 до 6 свидетельствует о наличии психоэмоционального стресса у человека. Данный метод может применяться для оценки функционального состояния регуляторных систем организма на основе интегрального

### Динамика изменения индекса централизации на протяжении 1 года

Группа	Срок			
	до лечения	14 дней	6 месяцев	12 месяцев
I		$4,4 \pm 0,4$	$3,8 \pm 0,6$	$2,9 \pm 1,1$
II	$5,8 \pm 0,4$	$3,4 \pm 0,8$	$3,2 \pm 0,5^*$	$2,6 \pm 0,7^*$
III		$1,8 \pm 0,1^*$	$3,2 \pm 0,2^*$	$2,1 \pm 0,2^*$
IV		$1,3 \pm 0,1^*$	$1,3 \pm 0,2^*$	$1,4 \pm 0,1^*$

\* — различия относительно показателя до лечения статистически значимо достоверны ( $p < 0,05$ ).



подхода к системе кровообращения как к индикатору адаптационной деятельности всего организма.

Назначение седативных препаратов пер ос недостаточно для коррекции психофизиологического статуса. Терапия должна проводиться с применением дополнительных методов лечения. Озонотерапия обладает хорошим, но непродолжительным антистрессовым эффектом, собственно, как и транскраниальная электро-стимуляция. Поэтому для получения долговременного положительного результата необходимо проведение

данных методов строго в соответствии с предлагаемой схемой лечения.

Применение комбинированного метода лечения способствует не только поддержанию оптимального напряжения регуляторных систем, необходимого для активного равновесия организма со средой, повышению уровня и качества жизни современного человека, но и купированию воспалительного процесса в полости рта стоматологического больного. Данный факт обосновывает проведение дальнейших исследований.

## ЛИТЕРАТУРА / REFERENCES:

.....

**1. Соловьев М.М., Орехова Л.Ю., Лобода Е.С., Гриненко Э.В., Петров А.А., Тачалов В.В.** Опыт применения экспресс-диагностики психо-сенсорно-анатомо-функциональной аутодезадаптации на пародонтологическом приеме. — *Пародонтология*. — 2019;4: 365—71

[Soloviev M.M., Orekhova L.Yu., Loboda E.S., Grinenko E.V., Petrov A.A., Tachalov V.V. Experience of express diagnostic application of psycho-sensor-anatomo-functional autodesadaptation at periodontologic reception. — *Parodontologiya*. — 2019; 4: 365—71 (In Russ.)].  
eLIBRARY ID: 41531666

**2. Naumova V.N., Mikhalchenko D.V., Makedonova Ju.A., Kolesova T.V., Denisenko L.N.** Interdisciplinary collaboration: screening of systemic blood flow at a dental appointment. — *Journal of International Dental and Medical Research*. — 2020; 13 (1): 216—22. [https://www.jidmr.com/journal/wp-content/uploads/2020/04/38.D19\\_994\\_Julia\\_A\\_Makedonova\\_Russia23.pdf](https://www.jidmr.com/journal/wp-content/uploads/2020/04/38.D19_994_Julia_A_Makedonova_Russia23.pdf)

**3. Лабутова А.В., Ломакин М.В., Солощанский И.И.** Материалы к разработке модифицированной реконструктивной методики лечения хронического периимплантита — *Пародонтология*. — 2019;4: 294—300

[Labutova A.V., Lomakin M.V., Soloshchanskij I.I. Materials for development of modified reconstructive technique for treatment of chronic periimplantitis. — *Parodontologiya*. — 2019; 4: 294—300 (In Russ.)].  
eLIBRARY ID: 41531632

**4. Михальченко Д.В., Македонова Ю.А., Поройский С.В.** Стресс как фактор-предиктор развития периимплантита (обзор). — *Медицинские новости Грузии*. — 2019; 9 (294): 46—50

[Mikhalchenko D., Poroykiy S., Makedonova Y. Stress as a predictor of peri-implantitis development (review). — *Georgian medical news*. — 2019; 9 (294): 46—50 (In Russ.)].

**5. Гуляева О.А., Аверьянов С.В.** Профилактика воспалительных осложнений после дентальной имплантации. — *Пародонтология*. — 2017; 2(83): 84—8

[Gulyaeva O.A., Averyanov S.V. Prevention of inflammatory complications after dental implantation. — *Parodontologiya*. — 2017; 2 (83): 84—8 (In Russ.)].  
eLIBRARY ID: 29232391

**6. Лепилин А.В., Захарова Н.Б., Фищев С.Б., Шалина М.Ю., Попыхова Э.Б.** Особенности динамики показателей цитокинового профиля и ангиогенеза десневой жидкости у пациентов при установке дентальных имплантатов. — *Пародонтология*. — 2018;1 (86): 26—9

[Lepilin A.V., Zakharova N.B., Fischev S.B., Shalina M.Yu., Popykho-va E.B. Features of the dynamics of cytokine profile and angiogenesis in the gingival fluid in patients with the installation of dental implants — *Parodontologiya*. — 2018; 1 (86): 26—9 (In Russ.)].  
eLIBRARY ID: 34941302

**7. Педдер В.В.** (ред.). Озон/NO-ультразвуковые технологии лечения в акушерстве и гинекологии. — Омск: Метромед, 2011. — 76 с.

[Pedder V.V. (ed.) Ozone/NO-ultrasound treatment technologies in obstetrics and gynecology. — Omsk, Russia: Metromed, 2011. — 76 p. (In Russ.)].

**8. Mahato N., Wu X., Wang L.** Management of peri-implantitis: a systematic review, 2010—2015. — *Springerplus*. — 2016; 5: 105.  
PMID: 26877903

**9. Македонова Ю.А., Михальченко Д.В., Воробьев А.А., Саямов Х.Ю.** Патогенетические концепции развития постпротетических осложнений. — *Медицинские новости Грузии*. — 2020; 3 (300): 38—42

[Makedonova Yu., Mikhalchenko D., Vorobyov A., Salyamov Kh. Pathogenetic concepts for the development of post-prosthetic complications. — *Georgian medical news*. — 2020; 3 (300): 38—42 (In Russ.)].

**10. Luthra S., Grover H.S., Maroo S.** Genomic biomarkers: revolutionizing diagnosis and resolution of periodontal disease. — *Journal of Dentistry & Oral Disorders*. — 2016; 2 (6): 1033. <https://austinpublishinggroup.com/dental-disorders/download.php?file=fulltext/jdod-v2-id1033.pdf>

**11. Wolfart S.** Implant prosthodontics: a patient-oriented concept. — *Quintessence*, 2016. — 703 p.

DOI: 10.37988/1811-153X\_2020\_3\_72

А.А. Мураев<sup>1</sup>,

д.м.н., профессор кафедры челюстно-лицевой хирургии и хирургической стоматологии

Н.А. Гусейнов<sup>1</sup>,

ординатор кафедры челюстно-лицевой хирургии и хирургической стоматологии

П.А. Цай<sup>2</sup>,

студент

И.А. Кибардин<sup>2</sup>,

студент

Д.В. Буренчев<sup>3</sup>,

д.м.н., главный научный сотрудник

С.С. Иванов<sup>1</sup>,

ординатор кафедры челюстно-лицевой хирургии и хирургической стоматологии

Н.Ю. Оборотистов<sup>4</sup>,

к.м.н., ассистент кафедры ортодонтии

М.А. Матюта<sup>5</sup>,

аспирант кафедры стоматологии общей практики и детской стоматологии

Н.С. Грачев<sup>6</sup>,

д.м.н., зав. отделением онкологии и детской хирургии, руководитель группы хирургии головы и шеи и реконструктивно-пластической хирургии, зам. директора Института онкологии, радиологии и ядерной медицины

С.С. Ларин<sup>6</sup>,

к.б.н., зам. директора института молекулярной и экспериментальной медицины

<sup>1</sup> РУДН<sup>2</sup> МФТИ<sup>3</sup> Научно-практический клинический центр диагностики и телемедицинских технологий ДЗМ, Москва<sup>4</sup> МГМСУ им. А.И. Евдокимова<sup>5</sup> СГГМУ<sup>6</sup> Национальный медицинский исследовательский центр детской гематологии, онкологии и иммунологии им. Дмитрия Рогачева

## Искусственные нейронные сети в лучевой диагностике, в стоматологии и в челюстно-лицевой хирургии (обзор литературы)

ДЛЯ ЦИТИРОВАНИЯ:

Мураев А.А., Гусейнов Н.А., Цай П.А., Кибардин И.А., Буренчев Д.В., Иванов С.С., Оборотистов Н.Ю., Матюта М.А., Грачев Н.С., Ларин С.С. Искусственные нейронные сети в лучевой диагностике, в стоматологии и в челюстно-лицевой хирургии (обзор литературы). — *Клиническая стоматология*. — 2020; 3 (95): 72—80.

DOI: 10.37988/1811-153X\_2020\_3\_72

**Реферат.** Рентгенология — это огромная и наиболее интеллектуально емкая область медицины. Применение искусственного интеллекта (ИИ) пока далеко от полноценного анализа снимков, успешно решаются только базовые, рутинные задачи. В данной обзорной статье представлены современные возможности машинного зрения, основанного на искусственных нейронных сетях (ИНС), в лучевой диагностике, в частности в стоматологии и в челюстно-лицевой хирургии. Результат поиска статей по ключевым словам (от 12.04.2020) демонстрирует увеличение количества публикаций на порядок: с 58 статей в среднем в год в 2000—2015 гг. до 945 в 2019 г. Основное применение нейросети нашли в распознавании анатомических объектов на рентгеновских снимках: кортикального и губчатого слоя челюстных костей, канала нижней челюсти, верхнечелюстного синуса, зубов, корневых каналов; патологических образований и процессов: периапикальных воспалительных изменений, в том числе кист, опухолей, костной резорбции при пародонтите, переломов корней зубов и др. Современные нейросети обучаются и работают как с двухмерными снимками: ортопантограмма, телерентнограммы в прямой и боковой проекциях, изображения ультразвукового исследования, так и с трехмерными данными компьютерной и магниторезонансной томографии. Отдельное внимание уделено цефалометрическому анализу. В статье, кроме анализа теоретических изысканий, рассматриваются механизмы интеграции нейросети в лечебный процесс и оценка их реальной пользы для практикующих врачей, а также перспективы развития нейросетевых подходов. **Заключение.** Внедрение технологий машинного зрения на основе глубоких сверточных нейронных сетей для рентгенологической диагностики в стоматологии (и в медицине в целом) является перспективным направлением, позволяющим автоматизировать и ускорить обработку и распознавание исходных данных, и, возможно, уменьшить количество ошибок, связанных с человеческим фактором. Тем не менее сейчас ИНС не могут и не должны заменять узкоспециализированных врачей при постановке диагноза и составлении плана лечения, рекомендуется использовать их в качестве независимых экспертных систем.

**Ключевые слова:** искусственный интеллект, искусственная нейронная сеть, глубокое машинное обучение, рентгенология, конусно-лучевая компьютерная томография, цефалометрический анализ, ортодонтия, челюстно-лицевая хирургия, боковая телерентнограмма, фронтальная телерентнограмма

**ФИНАНСИРОВАНИЕ:** Фонд «Сколково» и Фонд содействия инновациям.

А.А. Muraev<sup>1</sup>,

Grand PhD in Medical Sciences, professor of the Oral and maxillofacial surgery department

Н.А. Guseynov<sup>1</sup>,

resident of the Oral and maxillofacial surgery department

П.А. Tsay<sup>2</sup>,

student

## Artificial neural networks in dental and maxillofacial radiology: a review

FOR CITATION:

Muraev A.A., Guseynov N.A., Tsay P.A., Kibardin I.A., Burenchev D.V., Ivanov S.S., Oborotistov N.Yu., Matuta M.A., Grachev N.S., Larin S.S. Artificial neural networks in dental and maxillofacial radiology: a review. — *Clinical Dentistry (Russia)*. — 2020; 3 (95): 72—80.

DOI: 10.37988/1811-153X\_2020\_3\_72

I.A. Kibardin<sup>2</sup>,  
student

D.V. Burenchev<sup>3</sup>,  
Grand PhD in Medical sciences, chief  
researcher

S.S. Ivanov<sup>1</sup>,  
resident of the Oral and maxillofacial surgery  
department

N.Yu. Oborotistov<sup>4</sup>,  
PhD in Medical sciences, assistant of the  
Orthodontics department

M.A. Matuta<sup>5</sup>,  
postgraduate student of the General and  
pediatric dentistry department

N.S. Grachev<sup>6</sup>,  
Grand PhD in Medical Sciences, Head of the  
Oncology and pediatric surgery department,  
general manager of the Head and neck  
surgery and reconstructive plastic surgery  
team, vice-director of the Oncology, radiology  
and nuclear medicine Institute

S.S. Larin<sup>6</sup>,  
PhD in Biology, vice-director of the  
of Molecular and experimental medicine  
Institute

<sup>1</sup> RUDN University, Moscow, Russia

<sup>2</sup> Moscow Institute of Physics and Technology,  
Dolgoprudny, Moscow region, Russia

<sup>3</sup> Center for Diagnostics and Telemedicine,  
Moscow, Russia

<sup>4</sup> Moscow State University of Medicine and  
Dentistry, Moscow, Russia

<sup>5</sup> Stavropol State Medical University, Stavropol,  
Russia

<sup>6</sup> Dmitry Rogachev National Medical Research  
Center of Pediatric Hematology, Oncology  
and Immunology, Moscow, Russia

**Abstract.** Radiology is a huge and most intellectually intensive field of medicine, so the use of artificial intelligence (AI) is still too far from the full analysis of images and successfully solved only basic, routine tasks. This review article presents modern possibilities of machine vision based on artificial neural networks (ANS) in radiation diagnostics, in particular in dentistry and maxillofacial surgery. The result of searching for articles by keywords (from 12.04.2020) shows an increase in the number of publications by an order of magnitude: from 58 articles per year on average in 2000—2015 to 945 in 2019. The main application of the neural network was found in the recognition of anatomical objects on X-rays: cortical and spongy layer of the jaw bones, the lower jaw canal, maxillary sinus, teeth, root canals; pathological formations and processes: periapical inflammatory changes, including cysts, tumors, bone resorption in periodontitis, fractures of the root of teeth, etc. The main application of the neural network is in the recognition of the anatomical objects on X-rays. Modern neural networks are trained and work with two-dimensional (2D) images: orthopantomogram, telerradiograms in forward and lateral projections, ultrasound images, and with three-dimensional (3D) data of computer tomography and magnetic resonance tomography. Special attention is paid to 2D and 3D cephalometric analysis. In addition to the analysis of theoretical research, the article also considers the mechanisms of neural network integration into the treatment process and assessment of their real benefits for practicing doctors, further prospects for the development of neural network approaches. **Conclusion.** Introduction of machine vision technologies on the basis of deep neural network convolution for radiological diagnostics in dentistry (and medicine in general) is a promising direction that allows to automate and speed up processing and recognition of initial data and, possibly, to reduce the number of errors associated with the human factor. However, at present, ANS cannot and should not replace highly specialized doctors when making a diagnosis and drawing up a treatment plan; it is recommended to use them as independent expert systems.

**Key words:** artificial intelligence, artificial neural network, deep learning, radiography, radiology, cone-beam computed tomography, cephalometric analysis, orthodontics, maxillofacial surgery, lateral ceph, frontal ceph.

**FUNDING:** ViSurgery LLC (the company-participant of innovative centre “Skolkovo”, Russia), Foundation for Assistance to Small Innovative Enterprises (FASIE, Russia).

## ВВЕДЕНИЕ

Искусственный интеллект (ИИ) — это возможность компьютера имитировать разумное поведение человека для выполнения сложных задач, таких как принятие ситуационных решений, распознавание слов и изображений и т.п. Мы каждый день взаимодействуем с ИИ, точнее с его наиболее распространенной формой — искусственными нейронными сетями (ИНС), построенными на глубоком машинном обучении: навигационные системы в машинах, интернет-помощники Google, Siri (Apple), Алиса (Yandex), Маруся (Mail.ru) [1]. ИНС представляет собой математическую модель, а также ее программное или аппаратное воплощение, построенное

по принципу организации и функционирования биологических нейронных связей.

Современная медицина накопила огромный объем информации о пациентах и развитии заболеваний. Появилось множество методов диагностики и исследований — от анализа крови до генетических тестов, от ЭКГ и УЗИ до компьютерной томографии. Обучив ИНС на основе этих данных, мы получаем мощнейший инструмент, позволяющий лучше диагностировать злокачественные опухоли, заранее предсказать сердечную недостаточность, правильно анализировать рентгеновские снимки.

Основное применение ИИ в медицине сводится к 5 направлениям:



1. Автоматизированные системы распознавания медицинских изображений, в том числе рентгеновских снимков.
2. Системы распознавания неструктурированных медицинских записей на естественном языке.
3. Системы анализа и предсказания событий (определение риска возникновения заболеваний, прогнозирование течения болезней).
4. Системы автоматической классификации и сверки информации.
5. Автоматические боты для поддержки пациентов [2].

Рентгенология — огромная и наиболее интеллектуально емкая область медицины. Применение ИИ пока слишком далеко от полноценного анализа снимков, успешно решаются только базовые, рутинные задачи. Вместе с тем именно рентгенология является одной из наиболее подходящей сферой внедрения ИНС, так как все современные снимки, по сути, являются цифровым кодом, который легко анализируется программным продуктом и используется для ИНС и машинного обучения [3]. Для распознавания образов на изображениях наиболее успешно применяются сверточные нейронные сети. Впервые такая конфигурация была предложена Яном Лекуном в 1988 г. и представлена в публикации 1989 г. [4]. Распознавание лица сотовым телефоном — самый простой и понятный пример работы ИНС. На подобных принципах построены алгоритмы распознавания образов на рентгеновских снимках. Обучение ИНС заключается в предварительной разметке (аннотировании) специалистом различных изображений определенного объекта: например опухоли на томографических срезах. Далее ИНС «просматривает» аннотированные изображения, результатом чего становится определенная внутренняя организация нейронных слоев (веса). Такая обученная ИНС при последующем анализе компьютерной томографии способна находить характерные для опухоли графические паттерны и выявлять их, распознавая всю опухоль.

Значительный прогресс в распознавании изображений пришелся на 2011–2012 гг. — это связано с началом широкого использования графических процессоров NVidia, а в настоящее время и тензорных процессоров Google. Они позволили создавать сложные технологические архитектуры ИНС, обладающие высокой производительностью и позволяющие решать широкий спектр задач, не поддававшихся эффективному решению ранее. В 2015 г. исследователи из Microsoft [5] продемонстрировали, что обученная ими ИНС допустила меньше ошибок, чем человек при распознавании изображений на фотографиях: 4,94 против 5,1%.

Динамику внедрения ИНС в рентгенодиагностику можно оценить по научным публикациям в PubMed — крупнейшей библиографической базе статей по медицинским наукам, охватывающей около 75% мировых медицинских изданий. Результат поиска статей по ключевым словам («artificial intelligence» OR «artificial neural network» OR «deep learning» AND «radiology») демонстрирует увеличение количества публикаций на порядок — с 58,3 статей в среднем в год с 2000 по 2015 г. до 945 в 2019 г., или в 16 раз (рис. 1).

Рост числа публикаций свидетельствует как о научном потенциале метода, так и о его высокой практической значимости. Показательна работа [6], посвященная ранней диагностике рака легких по низкодочевой компьютерной томографии (КТ). Авторы обучили ИНС анализировать изображения текущих и ранее проведенных компьютерных томограмм пациентов и по их изменениям прогнозировать развитие рака легких. Построенная модель достигла очень высоких показателей (площадь под кривой при ROC-анализе составила 94,4%) и превзошла результаты оценки шестью врачами-рентгенологами, участвовавшими в исследовании. Когда ИНС анализировала только текущую томографию пациента, было получено на 11% меньше ложноположительных ответов и допущено на 5% меньше ошибок (ложноотрицательных ответов, т.е. выявила рак там, где его

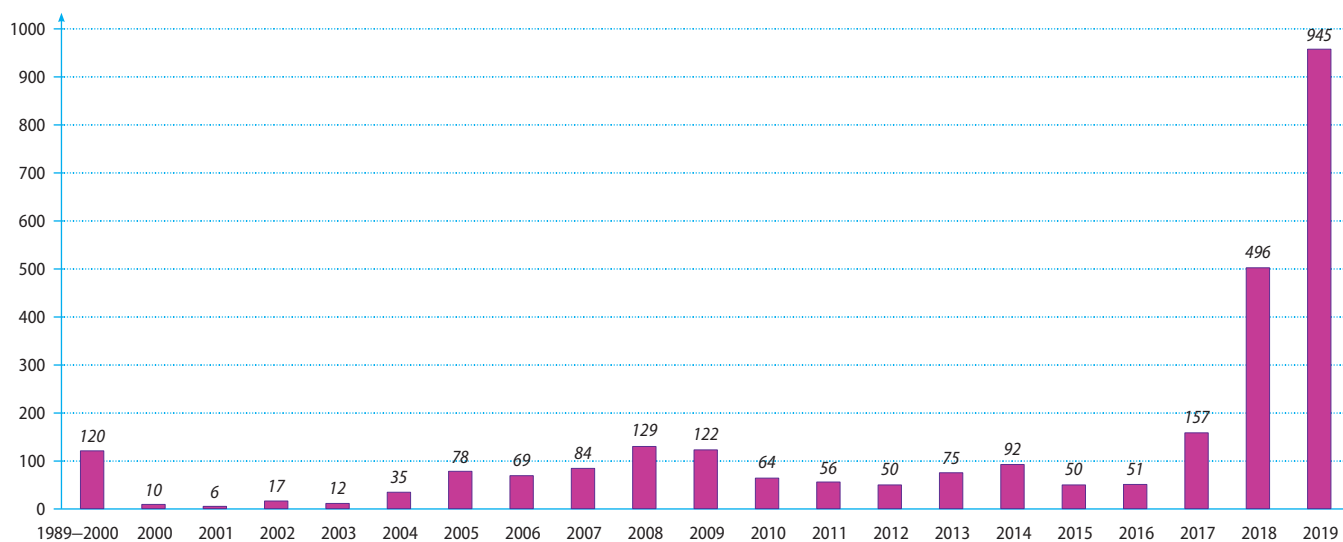


Рис. 1. Количество публикаций в PubMed с 1989 по 2020 г. по ключевым словам

не видели специалисты). В случаях, где были доступны текущие и ранее проанализированные томограммы пациентов, характеристики модели были на уровне врачей-рентгенологов. Практическая ценность данной работы заключается в готовом и высокоэффективном решении для скрининга рака легких во всем мире [6].

### **ИНС В РЕНТГЕНОДИАГНОСТИКЕ В СТОМАТОЛОГИИ И В ЧЕЛЮСТНО-ЛИЦЕВОЙ ХИРУРГИИ**

По данным поиска в PubMed (12.04.2020) с ключевыми словами «artificial intelligence» OR «artificial neural network» OR «deep learning» AND «dentistry» за все года было найдено 216, а с 01.01.2015 — 146 статей. При добавлении к поисковым словам дополнительного «radiology» — всего 40 статей. В российских медицинских базах данных НЭБ (elibrary.ru) и в электронном каталоге «Российская медицина» Центральной научной медицинской библиотеки (scsml.rssi.ru) представлены единичные публикации по рассматриваемой тематике [2, 7].

На сегодняшний день можно выделить следующие направления использования ИНС в стоматологической и челюстно-лицевой рентгенодиагностике:

1. Автоматическая сегментация нормальных анатомических образований.
2. Индикация патологических состояний:
  - a) выявление воспалительных изменений костной ткани;
  - b) диагностика опухолевых заболеваний;
  - c) диагностика различных заболеваний челюстно-лицевой области.
3. Повышение качества изображений, редуцирование шумов.
4. Цефалометрический анализ.

#### **Сегментация нормальных анатомических образований**

В рамках данного направления активно разрабатываются подходы по автоматическому выделению нормальных анатомических образований на снимках. Например, определение зубов мудрости и оценка возраста подростков по стадии развития зачатков зубов по ортопантомограмме [8, 9]. Продемонстрирована возможность автоматической сегментации зубов на ортопантомограммах [10, 11]. Полезная функция определения морфологии каналов зубов реализована Т. Hiraiwa и соавт. [12]. Автоматическое распознавание на оцифрованных изображениях канала нижней челюсти позволяет снизить вероятность ошибки и экономит время специалиста [13].

#### **Диагностика патологических состояний**

Возможности применения ИНС для диагностики продемонстрированы на примере эффективного выявления воспалительных изменений костной ткани челюстей, в частности периапикальных воспалительных очагов по данным конусно-лучевой компьютерной томографии (КЛКТ) [14]. Показана возможность автоматического выделения кистозных образований челюстей по данным

ортопантомограмм) и КЛКТ [15, 16]. ИНС способны распознавать периапикальные воспалительные процессы на нижней челюсти по результатам компьютерного анализа ОПТГ [17], аналогично показано успешное выявление периапикальных процессов на рентгеновских снимках [18]. Важная клиническая задача быстрой автоматической диагностики переломов корней зубов по результатам анализа ОПТГ была решена еще в 2013 г. [19]. Автоматизированное компьютерное определение уровня резорбции костной ткани вокруг зубов при пародонтите в будущем позволит точнее и объективнее определять объем повреждения и степень тяжести процесса, проводить оценку стадии и эффективности лечения [18]. Уже описан опыт успешного применения ИНС для скрининга остеопороза по ортопантомограммам [20, 21]. Характерная рентгенологическая картина верхнечелюстного синусита может быть с легкостью выявлена в результате использования ИНС для анализа данных ОПТГ [22]. Описан успешный опыт диагностики синдрома Шегрена по ультрасонографии слюнных желез [23].

Отдельного внимания заслуживают методики фильтрации и обработки цифровых данных с использованием ИИ и нейронных сетей для повышения качества изображений, получаемых с использованием различных методов визуализации тканей и органов, в частности редуцирование шумов, удаление помех и артефактов на КЛКТ [24, 25].

Цефалометрический анализ может проводиться на двухмерных изображениях и в объеме. В результате происходит автоматическая расстановка цефалометрических точек ИНС [26—33].

Помимо отдельных публикаций, в недавних обзорах [25, 34, 35] более подробно рассматриваются успехи машинного обучения в рентгенодиагностике в стоматологии и в челюстно-лицевой хирургии.

### **АВТОМАТИЗИРОВАННЫЙ ЦЕФАЛОМЕТРИЧЕСКИЙ АНАЛИЗ С ИСПОЛЬЗОВАНИЕМ ИНС**

Цефалометрический анализ лицевого отдела черепа и мягких тканей лица широко используется в ортодонтии и в челюстно-лицевой хирургии, являясь одним из основных диагностических инструментов при постановке диагноза и выборе плана лечения [36—39]. Расстановка цефалометрических точек (ЦТ) и анализ боковых телерентгенограмм (ТРГ) занимает значительное время врача, в том числе из-за проекционных искажений и наложений анатомических структур на плоских снимках.

За последние 40 лет было предложено множество подходов для автоматической идентификации цефалометрических точек на основе обработки изображений и распознавания образов [29, 30—32, 40—49]. Чисто математические подходы, без использования ИНС, применяемые к обработке изображений, сталкивались с трудностями в достижении надежного и точного результата, были хуже ручного метода [49]. Прежде всего это связано с ограничениями и сложностями в одновременном учете локальных и глобальных геометрических сигналов [30].

**Таблица 1. Результаты автоматической трассировки цефалометрических точек ИНС на телерентгенограммах в боковой проекции**

Автор, год	Количество ЦТ, достигнутая точность работы ИНС
R. Leonardi и соавт., 2009 [32]	10 ЦТ, 0,59 мм
S.Ö. Arık и соавт., 2017 [50]	19 ЦТ, 1–2% или 2 мм
A.A. Мураев и соавт., 2018 [51]	62 ЦТ, 1,5–2 мм
F. Kunz и соавт., 2019 [28]	20 ЦТ, отсутствие статистических различий в точности позиционирования ЦТ и точности измерений между ИНС и врачами

Использование сверточных нейронных сетей для расстановки ЦТ позволило преодолеть указанные ограничения [28, 29, 40, 48, 50]. Ряд независимых научных команд продемонстрировали, что обученные нейросети способны достигать точности, приближенной к ручной разметке (табл. 1). Однако сравнение этих результатов между собой затрудняется тем, что в работах используются различные метрики и статистические методы обработки. Следует помнить, что ЦТ могут

иметь четкие анатомические ориентиры (положение этих ЦТ всегда легко определить на ТРГ, например N, S, B, Pr), сложные анатомические ориентиры (ЦТ имеют проекционные наложения анатомических структур, например Or, Ar, Ba, PNS) и нечеткие анатомические ориентиры (ЦТ имеют проекционные наложения или вообще невозможно определить их положение, например U6, L6, Fo, RO). Поэтому сравнение точности работы ИНС может зависеть от количества используемых ЦТ и от их качества.

Участниками научной группы в составе сотрудников РУДН, МФТИ и МГМСУ, резидента «Сколково» компании «Цифровые технологии в хирургии» разработан интерфейс ViSurgery (научные разработки велись при поддержке «Фонда содействия инновациям»), позволяющий автоматически размечать ТРГ в боковой и в прямой проекциях. В программу заложены 18 расчетов боковых ТРГ и 2 расчета фронтальных ТРГ. Результаты расчета в графическом и цифровом виде экспортируются в PDF-файл. Достигнутая точность расстановки ЦТ составляет  $1 \pm 0,5$  мм. Программный интерфейс ViSurgery представлен на рис. 2.

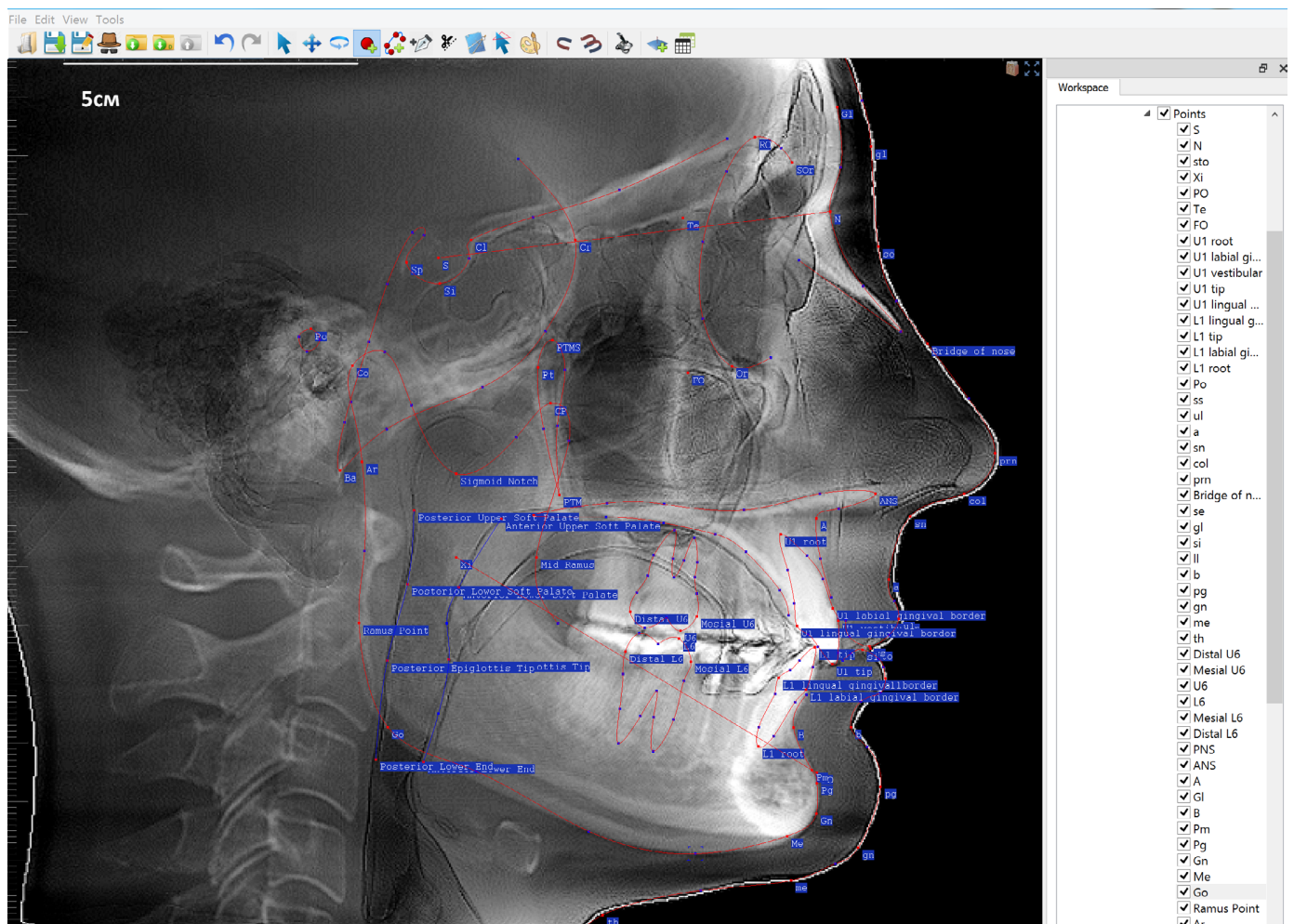


Рис. 2. Интерфейс программы ViSurgery. В центральной части расположено окно с телерентгенограммой в боковой проекции, размеченной цефалометрическими точками и анатомическими контурами. Справа на панели Workspace (рабочее пространство) расположен список точек. На верхней панели — инструменты для работы в программе



С появлением КЛКТ начал развиваться и трехмерный цефалометрический анализ. Расчеты в трехмерном пространстве основываются на точной идентификации ЦТ, что предотвращает геометрические искажения сложных черепных структур и позволяет оценивать параметры не только твердых и мягких тканей по отдельности, но и их взаимоотношение. Рядом авторов показано качественное отличие трехмерного антропометрического анализа от традиционных плоскостных методик: отсутствуют проекционные наложения правой и левой сторон, так как измерения проводятся на точках обеих сторон черепа, появляется возможность точной оценки асимметрии правой и левой половин лица и черепа, можно измерять абсолютные размеры, а не анатомические проекции [7, 52–54].

Автоматическая расстановка ЦТ на данных компьютерной томографии начиналась с эталонных моделей [47, 48, 55], а их эффективность была ограничена уникальными структурными вариациями разных людей. Это указывает на ограничения в работе со сложной трехмерной черепно-лицевой моделью и в ее преобразовании в четко определенную математическую формулу. По аналогии с успешной работой ИНС с 2D-телерентгенограммами решения, основывающиеся на ИНС, быстро превзошли традиционные математические методы как по точности, так и по стабильности и обобщающей способности моделей (табл. 2).

**Таблица 2. Результаты позиционирования цефалометрических точек ИНС по данным конусно-лучевой компьютерной томографии**

Автор, год	Достигнутая точность
A. Gupta и соавт., 2015 [46]	Средняя точность — 2,01 мм, 64,67% всех точек имели точность в пределах 0–2 мм. Максимальная средняя ошибка — 2,63 мм
S. Shahidi и соавт., 2014 [56]	63,57% точек имели среднюю ошибку 3 мм
M. Makram, H. Kamel, 2014 [47]	90% точек позиционировались в пределах 2 мм
M. Codari и соавт., 2017 [29]	1,99 мм
J. Montúfar и соавт., 2018 [48]	2,51±1,60 мм

Данные табл. 2 свидетельствуют о том, что точность позиционирования ЦТ в трехмерном пространстве обученной для этого ИНС вплотную приблизилось к аналогичным плоскостным задачам по ТРГ, и в ближайшее время можно ожидать качественно новых достижений в современной цефалометрии.

### **ПЕРСПЕКТИВЫ РАЗВИТИЯ ТЕХНОЛОГИИ ИНС В КЛИНИЧЕСКОЙ СТОМАТОЛОГИИ**

На основе представленных данных можно с уверенностью сказать, что внедрение технологий на основе ИНС в медицину, в частности в рентген-диагностику, — это уже свершившийся факт. Дальнейшее развитие будет идти по пути повышения точности работы самих ИНС,

разработки программного обеспечения для интерпретации данных ИНС и расширения их сфер применения.

С 2015 г. основу всех современных систем машинного зрения составляют глубокие сверточные нейронные сети. Точность работы ИНС в основном зависит от объема и качества аннотирования обучающей выборки и мощности оборудования, на котором проводится обучение, поэтому развитием ИНС в рентгенодиагностике будут заниматься крупные рентгенологические центры, накопившие большой набор достоверных аннотированных данных. Конфигурации самих сетей также развиваются, адаптируясь под конкретные задачи.

Интеграция ИНС будет активно продолжаться и расширяться во все медицинские отрасли. Однако следует понимать, что обученная ИНС (для распознавания рентгеновских снимков или клинических фотографий) — это только алгоритм, его нельзя использовать в сыром виде. Для того чтобы ИНС стала эффективным клиническим инструментом в руках практикующего врача, а не только теоретической научной разработкой, параллельно должны разрабатываться программные комплексы, которые смогут интегрировать в себе ИНС и представлять врачам готовую диагностическую информацию. Основным требованием к такому программному обеспечению, кроме его диагностической ценности, является наличие интуитивно понятного интерфейса (от англ. user friendly interface). Удобство и эргономичность в работе — вот основные условия, при которых врачи будут пользоваться новыми технологиями. Самые лучшие и удобные, с точки зрения разработчиков и администрации, программы на практике могут усложнять работу и жизнь врачей. В статье «Почему врачи ненавидят компьютеры» об этом подробно описано [57]. Какой бы точной ни была работа ИНС, при отсутствии удобства в получении итоговой информации при минимально затраченном на это времени она не будет востребована. Оптимальным решением для этого является технология веб-интерфейса, когда пользователь получает информацию через браузер с любого мобильного или стационарного устройства и такое решение является кросс-платформенным, не затрагивает производительность устройства пользователя, а главное условие его работы — наличие доступа к сети Интернет.

На основе описанного алгоритма взаимодействия пользователя (врача или пациента) с ИНС будут сформированы отдельные направления телемедицины: удаленная автоматизированная диагностика и, возможно, распределение пациентов по нозологическому профилю к соответствующему специалисту.

Другим механизмом внедрения ИНС в работу врачей лучевой диагностики (УЗИ, МРТ, КТ) является их интеграция в программное обеспечение диагностического оборудования — аппаратов УЗИ, МРТ и КТ. Так как врачи уже знакомы с интерфейсом, на котором они работают, его дополнение функциями автоматической сегментации изображений нейронными сетями позволит оптимизировать их работу: прежде всего ускорить и опять же выполнить профилактику банальных ошибок, связанных с человеческим фактором.

Наряду с врачами-рентгенологами стоматологи и челюстно-лицевые хирурги активно пользуются программным обеспечением для диагностики и планирования консервативного и оперативного лечения. Примером такого решения является программа Dicagnocat [14]. Так как стоматология находится в авангарде внедрения новых медицинских технологий, можно прогнозировать, что именно в этой области мы раньше всего увидим внедрение в клиническую практику научных разработок, основанных на ИНС.

В заключение следует отметить, что врачи любых специальностей несут юридическую ответственность за постановку неправильного диагноза и эту ответственность невозможно переложить на ИИ. Примером является система Watson (IBM) — инструмент, который был внедрен во многих больницах США, чтобы дополнить способность медицинского работника составить план лечения. Однако был выявлен ряд системных недостатков в ее работе, прежде всего связанных с большим дополнительным количеством неструктурированных данных, которыми пользуются врачи, но которые не были заложены в обучение системы [58].

Тем не менее автоматизированные системы, функцией которых является распознавание образов на рентгеновских снимках в режиме помощи, в меньшей степени подвержены указанным проблемам. Качество работы ИНС в рентгенологии зависит от объема и точности аннотированной обучающей выборки. Поэтому, на наш взгляд, именно в рентгенологии возможно создание независимых экспертных систем в помощь врачам. В работе [59] приведены данные анализа 130 тыс. судебных актов и заключений: в 1188 случаях выявлены ошибки

в рентгенологической диагностике и, как следствие, неправильная постановка диагноза. С точки зрения качества оказания медицинской помощи, контроль врачей экспертной системой на основе ИИ позволит уменьшить количество ошибок на ранних этапах диагностики и вовремя направлять пациентов к узкопрофильным специалистам. В связи с тем, что ИНС пока не имеет экспертной диагностической точности либо она юридически не валидирована, окончательное решение в постановке диагноза и выборе плана лечения будет принимать специалист соответствующего профиля. В России любое программное обеспечение, которое внедряется в практическое здравоохранение, должно пройти регистрацию изделия медицинского назначения (выписка из протокола № 3 заседания Комиссии по выдаче заключений, связанных с обращением медицинских изделий от 28.01.2020).

## ЗАКЛЮЧЕНИЕ

Внедрение технологий машинного зрения на основе глубоких сверточных нейронных сетей для рентгенологической диагностики в стоматологии (и медицине в целом) является перспективным направлением, позволяющим автоматизировать и ускорить обработку и распознавание исходных данных, а возможно, уменьшить количество ошибок, связанных с человеческим фактором. Тем не менее в настоящее время ИНС не могут и не должны заменять узкоспециализированных врачей при постановке диагноза и составлении плана лечения, их рекомендуется использовать в качестве независимых экспертных систем.

## ЛИТЕРАТУРА / REFERENCES

1. **Ненашева Е.А., Ненашев С.С.** Искусственный интеллект — прогнозы на 2019 год. — *Информационные технологии. Проблемы и решения.* — 2019; 1 (6): 71—4 [Nenashева E.A., Nenashev S.S. Artificial intelligence — forecasts for 2019. — *Information Technology. Problems And Solutions.* — 2019; 1 (6): 71—4 (In Russ.)]. eLIBRARY ID: 38952535
2. **Гусев А.В.** Перспективы нейронных сетей и глубокого машинного обучения в создании решений для здравоохранения. — *Врач и информационные технологии.* — 2017; 3: 92—105 [Gusev A.V. Prospects for neural networks and deep machine learning in creating health solutions. — *Information Technologies for the Physician.* — 2017; 3: 92—105 (In Russ.)]. eLIBRARY ID: 30021267
3. **Leite A.F., de Faria Vasconcelos K., Willems H., Jacobs R.** Radiomics and machine learning in oral healthcare. — *Proteomics Clin Appl.* — 2020; 14 (3): e1900040. PMID: 31950592
4. **LeCun Y., Boser B., Denker J.S., Henderson D., Howard R.E., Hubbard R.E., Jackel L.D.** Backpropagation applied to handwritten zip code recognition. — *Neural Computation.* — 1989; 1 (4): 541—51. DOI: 10.1162/neco.1989.1.4.541
5. **He K., Zhang X., Ren S., Sun J.** Delving deep into rectifiers: Surpassing human-level performance on imagenet classification. — *Proceedings of the 015 IEEE International Conference on Computer Vision (ICCV).* — Santiago, 2015. — Pp. 1026—1034. DOI: 10.1109/ICCV.2015.123.
6. **Ardila D., Kiraly A.P., Bharadwaj S., Choi B., Reicher J.J., Peng L., Tse D., Etemadi M., Ye W., Corrado G., Naidich D.P., Shetty S.** End-to-end lung cancer screening with three-dimensional deep learning on low-dose chest computed tomography. — *Nat Med.* — 2019; 25 (6): 954—61. PMID: 31110349
7. **Семенов М.Г., Кудрявцева О.А., Стеценко А., Филиппова А.** Современные методики цефалометрического анализа при планировании костно-реконструктивных операций на лицевом отделе черепа в растущем организме. — *Институт стоматологии.* — 2015; 1 (66): 48—51 [Semenov M.G., Kudryavceva O.A., Stetsenko A.G., Filippova A.V. modern methods of craniometrical analysis in reconstructive surgery planning on the facial skull in the growing organism. — *The Dental Institute.* — 2015; 1 (66): 48—51]. eLIBRARY ID: 23236729
8. **Banar N., Bertels J., Laurent F., Boedi R.M., De Tobel J., Thevissen P., Vandermeulen D.** Towards fully automated third molar development staging in panoramic radiographs. — *Int J Legal Med.* — 2020; 134 (5): 1831—1841. PMID: 32239317

9. **De Tobel J., Radesh P., Vandermeulen D., Thevissen P.W.** An automated technique to stage lower third molar development on panoramic radiographs for age estimation: a pilot study. — *J Forensic Odontostomatol.* — 2017; 35 (2): 42–54. PMID: 29384736
10. **Lee J.-H., Han S.-S., Kim Y.H., Lee C., Kim I.** Application of a fully deep convolutional neural network to the automation of tooth segmentation on panoramic radiographs. — *Oral Surg Oral Med Oral Pathol Oral Radiol.* — 2020; 129 (6): 635–42. PMID: 31992524
11. **Miki Y., Muramatsu C., Hayashi T., Zhou X., Hara T., Katsumata A., Fujita H.** Classification of teeth in cone-beam CT using deep convolutional neural network. — *Comput Biol Med.* — 2017; 80: 24–9. PMID: 27889430
12. **Hiraiwa T., Arijji Y., Fukuda M., Kise Y., Nakata K., Katsumata A., Fujita H., Arijji E.** A deep-learning artificial intelligence system for assessment of root morphology of the mandibular first molar on panoramic radiography. — *Dentomaxillofac Radiol.* — 2019; 48 (3): 20180218. PMID: 30379570
13. **Kwak G.H., Kwak E.-J., Song J.M., Park H.R., Jung Y.-H., Cho B.-H., Hui P., Hwang J.J.** Automatic mandibular canal detection using a deep convolutional neural network. — *Sci Rep.* — 2020; 10 (1): 5711. PMID: 32235882
14. **Orhan K., Bayrakdar I.S., Ezhov M., Kravtsov A., Özyürek T.** Evaluation of artificial intelligence for detecting periapical pathosis on cone-beam computed tomography scans. — *Int Endod J.* — 2020; 53 (5): 680–9. PMID: 31922612
15. **Lee J.-H., Kim D.-H., Jeong S.-N.** Diagnosis of cystic lesions using panoramic and cone beam computed tomographic images based on deep learning neural network. — *Oral Dis.* — 2020; 26 (1): 152–8. PMID: 31677205
16. **Abdolali F., Zoroofi R.A., Otake Y., Sato Y.** Automated classification of maxillofacial cysts in cone beam CT images using contourlet transformation and Spherical Harmonics. — *Comput Methods Programs Biomed.* — 2017; 139: 197–207. PMID: 28187891
17. **Arijji Y., Yanashita Y., Kutsuna S., Muramatsu C., Fukuda M., Kise Y., Nozawa M., Kuwada C., Fujita H., Katsumata A., Arijji E.** Automatic detection and classification of radiolucent lesions in the mandible on panoramic radiographs using a deep learning object detection technique. — *Oral Surg Oral Med Oral Pathol Oral Radiol.* — 2019; 128 (4): 424–430. PMID: 31320299
18. **Krois J., Ekert T., Meinhold L., Golla T., Kharbot B., Wittemeier A., Dörfer C., Schwendicke F.** Deep Learning for the Radiographic Detection of Periodontal Bone Loss. — *Sci Rep.* — 2019; 9 (1): 8495. PMID: 31186466
19. **Kositbowornchai S., Plermkamon S., Tangkosol T.** Performance of an artificial neural network for vertical root fracture detection: an ex vivo study. — *Dent Traumatol.* — 2013; 29 (2): 151–5. PMID: 22613067
20. **Lee K.-S., Jung S.-K., Ryu J.-J., Shin S.-W., Choi J.** Evaluation of transfer learning with deep convolutional neural networks for screening osteoporosis in dental panoramic radiographs. — *J Clin Med.* — 2020; 9 (2): 392. PMID: 32024114
21. **Chu P., Bo C., Liang X., Yang J., Megalooikonomou V., Yang F., Huang B., Li X., Ling H.** Using Octuplet Siamese Network For Osteoporosis Analysis On Dental Panoramic Radiographs. — *Conf Proc IEEE Eng Med Biol Soc.* — 2018; 2018: 2579–82. PMID: 30440935
22. **Murata M., Arijji Y., Ohashi Y., Kawai T., Fukuda M., Funakoshi T., Kise Y., Nozawa M., Katsumata A., Fujita H., Arijji E.** Deep-learning classification using convolutional neural network for evaluation of maxillary sinusitis on panoramic radiography. — *Oral Radiol.* — 2019; 35 (3): 301–7. PMID: 30539342
23. **Kise Y., Shimizu M., Ikeda H., Fujii T., Kuwada C., Nishiyama M., Funakoshi T., Arijji Y., Fujita H., Katsumata A., Yoshiura K., Arijji E.** Usefulness of a deep learning system for diagnosing Sjögren's syndrome using ultrasonography images. — *Dentomaxillofac Radiol.* — 2020; 49 (3): 20190348. PMID: 31804146
24. **Sumida I., Magome T., Kitamori H., Das I.J., Yamaguchi H., Kizaki H., Aboshi K., Yamashita K., Yamada Y., Seo Y., Isohashi F., Ogawa K.** Deep convolutional neural network for reduction of contrast-enhanced region on CT images. — *J Radiat Res.* — 2019; 60 (5): 586–594. PMID: 31125068
25. **Hu Z., Jiang C., Sun F., Zhang Q., Ge Y., Yang Y., Liu X., Zheng H., Liang D.** Artifact correction in low-dose dental CT imaging using Wasserstein generative adversarial networks. — *Med Phys.* — 2019; 46 (4): 1686–1696. PMID: 30697765
26. **Dot G., Rafflenbeul F., Arbotta M., Gajny L., Rouch P., Schouman T.** Accuracy and reliability of automatic three-dimensional cephalometric landmarking. — *Int J Oral Maxillofac Surg.* — 2020; S0901–5027 (20)30083–7. PMID: 32169306
27. **Yun H.S., Jang T.J., Lee S.M., Lee S.-H., Seo J.K.** Learning-based local-to-global landmark annotation for automatic 3D cephalometry. — *hys Med Biol.* — 2020; 65 (8): 085018. PMID: 32101805
28. **Kunz F., Stellzig-Eisenhauer A., Zeman F., Boldt J.** Artificial intelligence in orthodontics : Evaluation of a fully automated cephalometric analysis using a customized convolutional neural network. — *J Orofac Orthop.* — 2020; 81 (1): 52–68. PMID: 31853586
29. **Codari M., Caffini M., Tartaglia G.M., Sforza C., Baselli G.** Computer-aided cephalometric landmark annotation for CBCT data. — *Int J Comput Assist Radiol Surg.* — 2017; 12 (1): 113–121. PMID: 27358080
30. **Leonardi R., Giordano D., Maiorana F., Spampinato C.** Automatic cephalometric analysis. — *Angle Orthod.* — 2008; 78 (1): 145–51. PMID: 18193970
31. **Lindner C., Wang C.-W., Huang C.-T., Li C.-H., Chang S.-W., Cootes T.F.** Fully automatic system for accurate localisation and analysis of cephalometric landmarks in lateral cephalograms. — *Sci Rep.* — 2016; 6: 33581. PMID: 27645567
32. **Leonardi R., Giordano D., Maiorana F.** An evaluation of cellular neural networks for the automatic identification of cephalometric landmarks on digital images. — *J Biomed Biotechnol.* — 2009; 2009: 717102. PMID: 19753320
33. **Sommer T., Ciesielski R., Erbersdobler J., Orthuber W., Fischer-Brandies H.** Precision of cephalometric analysis via fully and semiautomatic evaluation of digital lateral cephalograms. — *Dentomaxillofac Radiol.* — 2009; 38 (6): 401–6. PMID: 19700534
34. **Hung K., Montalvao C., Tanaka R., Kawai T., Bornstein M.M.** The use and performance of artificial intelligence applications in dental and maxillofacial radiology: A systematic review. — *Dentomaxillofac Radiol.* — 2020; 49 (1): 20190107. PMID: 31386555
35. **Chen Y.-W., Stanley K., Att W.** Artificial intelligence in dentistry: current applications and future perspectives. — *Quintessence Int.* — 2020; 51 (3): 248–57. PMID: 32020135
36. **Жулев Е.Н., Богатова Е.А.** Методика изучения пространственной ориентации шарнирной оси при ортогнатическом прикусе на основе компьютерной томографии височно-нижнечелюстного сустава. — *Клиническая стоматология.* — 2013; 1 (65): 70–3 [Zhulev E.N., Pavlova E.P. Methods of study of three-dimensional orientation of mandibular axis reporting to the orthognathic occlusion based on the computer tomography (CT)



- of temporomandibular joint (TMJ). — *Clinical Dentistry (Russia)*. — 2013; 1 (65): 70—3 (In Russ.)). eLIBRARY ID: 22473211
- 37. Иванов С.Ю., Короткова Н.Л., Поляма Л.В., Ямуркова Н.Ф., Мураев А.А., Фомин М.Ю., Дымников А.Б.** Комплексный подход — залог успеха в лечении пациентов с врожденными деформациями челюстей. — *Анналы пластической, реконструктивной и эстетической хирургии*. — 2013; 1: 21—7  
[Ivanov S.Yu., Korotkova N.L., Polma L.V., Yamurkova N.F., Muraev A.A., Fomin M.Yu., Dymnikov A.B. Comprehensive approach — the formula for success in the treatment of patients with congenital mandibular deformation. — *Plastic Surgery and Aesthetic Medicine*. — 2013; 1: 21—7 (In Russ.)].
- 38. Шадлинская Р.В., Гасимова З.В., Гасымов О.Ф.** Сравнительная характеристика челюстно-лицевых параметров пациентов с большой β-талассемией и дистальной окклюзией. — *Клиническая стоматология*. — 2019; 1 (89): 46—50  
[Shadlinskaya R.V., Gasymova Z.V., Gasymov O.F. Comparative characteristics of the maxillofacial parameters of patients with β-thalassemia major and distal occlusion. — *Clinical Dentistry (Russia)*. — 2019; 1 (89): 46—50 (In Russ.)]. eLIBRARY ID: 37128728
- 39. Иванов С.Ю., Короткова Н.Л., Мураев А.А., Сафьянова Е.В., Быковская Т.В.** Оценка эффективности лечения врожденных скелетных аномалий зубочелюстной системы. — *Современные проблемы науки и образования*. — 2017; 5: 208  
[Ivanov S.Yu., Korotkova N.L., Muraev A.A., Safyanova E.V., Bykovskaya T.V. Evaluation of the effectiveness of a new surgical method for the treatment of congenital skeletal anomalies in the dentoalveolar system. — *Modern problems of science and education*. — 2017; 5: 208 (In Russ.)]. eLIBRARY ID: 30458011
- 40. Neelapu B.C., Kharbanda O.P., Sardana V., Gupta A., Vasamsetti S., Balachandran R., Sardana H.K.** Automatic localization of three-dimensional cephalometric landmarks on CBCT images by extracting symmetry features of the skull. — *Dentomaxillofac Radiol.* — 2018; 47 (2): 20170054. PMID: 28845693
- 41. Grau V., Alcañiz M., Juan M.C., Monserrat C., Knoll C.** Automatic localization of cephalometric Landmarks. — *J Biomed Inform.* — 2001; 34 (3): 146—56. PMID: 11723697
- 42. Hutton T.J., Cunningham S., Hammond P.** An evaluation of active shape models for the automatic identification of cephalometric landmarks. — *Eur J Orthod.* — 2000; 22 (5): 499—508. PMID: 11105406
- 43. Rudolph D.J., Sinclair P.M., Coggins J.M.** Automatic computerized radiographic identification of cephalometric landmarks. — *Am J Orthod Dentofacial Orthop.* — 1998; 113 (2): 173—9. PMID: 9484208
- 44. Vucinić P., Trpovski Z., Šćepan I.** Automatic landmarking of cephalograms using active appearance models. — *Eur J Orthod.* — 2010; 32 (3): 233—41. PMID: 20203126
- 45. Gupta A., Kharbanda O.P., Sardana V., Balachandran R., Sardana H.K.** Accuracy of 3D cephalometric measurements based on an automatic knowledge-based landmark detection algorithm. — *Int J Comput Assist Radiol Surg.* — 2016; 11 (7): 1297—309. PMID: 26704370
- 46. Gupta A., Kharbanda O.P., Sardana V., Balachandran R., Sardana H.K.** A knowledge-based algorithm for automatic detection of cephalometric landmarks on CBCT images. — *Int J Comput Assist Radiol Surg.* — 2015; 10 (11): 1737—52. PMID: 25847662
- 47. Makram M., Kamel H.** Reeb graph for automatic 3D cephalometry. — *International Journal of Image Processing*. — 2014; 8 (2): 17—29. <https://www.researchgate.net/publication/307905310>
- 48. Montúfar J., Romero M., Scougall-Vilchis R.J.** Hybrid approach for automatic cephalometric landmark annotation on cone-beam computed tomography volumes. — *Am J Orthod Dentofacial Orthop.* — 2018; 154 (1): 140—50. PMID: 29957312
- 49. Rueda S., Alcañiz M.** An approach for the automatic cephalometric landmark detection using mathematical morphology and active appearance models. — *Med Image Comput Comput Assist Interv.* — 2006; 9 (Pt 1): 159—66. PMID: 17354886
- 50. Arik S.Ö., Ibragimov B., Xing L.** Fully automated quantitative cephalometry using convolutional neural networks. — *J Med Imaging (Bellingham)*. — 2017; 4 (1): 014501. PMID: 28097213
- 51. Мураев А.А., Кибардин И.А., Оборотистов Н.Ю., Иванов С.С., Иванов С.Ю., Персин Л.С.** Использование нейросетевых алгоритмов для автоматизированной расстановки цефалометрических точек на телерентгенограммах головы в боковой проекции. — *Российский электронный журнал лучевой диагностики*. — 2018; 4: 16—22  
[Muraev A.A., Kibardin I.A., Oborotistov N.Yu., Ivanov S.S., Persin L.S. Use of neural network algorithms for the automated arrangement of cephalometric markers on lateral cefalograms. — *Russian Electronic Journal of Radiology*. — 2018; 4: 16—22 (In Russ.)]. eLIBRARY ID: 36766125
- 52. Lin H.-H., Chuang Y.-F., Weng J.-L., Lo L.-J.** Comparative validity and reproducibility study of various landmark-oriented reference planes in 3-dimensional computed tomographic analysis for patients receiving orthognathic surgery. — *PLoS One*. — 2015; 10 (2): e0117604. PMID: 25668209
- 53. Vlijmen O.J.C., Maal T.J.J., Bergé S.J., Bronkhorst E.M., Katsaros C., Kuijpers-Jagtman A.M.** A comparison between two-dimensional and three-dimensional cephalometry on frontal radiographs and on cone beam computed tomography scans of human skulls. — *Eur J Oral Sci.* — 2009; 117 (3): 300—5. PMID: 19583759
- 54. Farronato G., Garagiola U., Dominici A., Periti G., de Nardi S., Carletti V., Farronato D.** “Ten-point” 3D cephalometric analysis using low-dosage cone beam computed tomography. — *Prog Orthod.* — 2010; 11 (1): 2—12. PMID: 20529623
- 55. Codari M., Caffini M., Tartaglia G.M., Sforza C., Basselli G.** Computer-aided cephalometric landmark annotation for CBCT data. — *Int J Comput Assist Radiol Surg.* — 2017; 12 (1): 113—121. PMID: 27358080
- 56. Shahidi S., Bahrampour E., Soltanimehr E., Zamani A., Oshagh M., Moattari M., Mehdizadeh A.** The accuracy of a designed software for automated localization of craniofacial landmarks on CBCT images. — *BMC Med Imaging*. — 2014; 14: 32. PMID: 25223399
- 57. Gawande A.** Why Doctors Hate Their Computers. — *The New Yorker*. — 2018; Nov, 12. <https://www.newyorker.com/magazine/2018/11/12/why-doctors-hate-their-computers>
- 58.** Network C.G.A.R. Comprehensive molecular characterization of urothelial bladder carcinoma. — *Nature*. — 2014; 507 (7492): 315—22. PMID: 24476821
- 59. Штарберг А.И., Кулеша Н.В., Бокин А.Н., Смирнова Е.А., Поляков Д.С.** Анализ ошибок при лучевой диагностике в судебно-медицинской практике. — В сб. матер. конф. «Судебная медицина: вопросы, проблемы, экспертная практика». — Новосибирск, 2018. — С. 12—16  
[Shtarberg A.I., Kulesha N.V., Bokin A.N., Smirnova E.A., Polyakov D.S. Analysis of mistakes in X-ray diagnosis in forensic medicine. — Proceedings of the “Forensic medicine: questions, problems, expert practice”. — Novosibirsk, 2018. — P. 12—16 (In Russ.)]. eLIBRARY ID: 35075147

# МАТЕРИАЛЫ ДЛЯ ПАРОДОНТОЛОГИИ



*Здоровье ваших десен*

[www.vladmiva.ru](http://www.vladmiva.ru)



«Торговый Дом «ВладМиВа» 308023, Россия, г. Белгород, ул. Садовая, 118,  
т/ф:(4722) 200-555; market@vladmiva.ru  
Всю продукцию можно приобрести в ИНТЕРНЕТ-МАГАЗИНЕ [www.tdvladmiva.ru](http://www.tdvladmiva.ru)





DOI: 10.37988/1811-153X\_2020\_3\_82

В.А. Бадалян<sup>1,2</sup>,

д.м.н., с.н.с. отделения клинической и экспериментальной имплантологии, стоматолог-хирург; профессор кафедры стоматологии

А.А. Апоян<sup>1</sup>,

аспирант отделения клинической и экспериментальной имплантологии, стоматолог-хирург

Д.А. Паринов<sup>1</sup>,

соискатель научной степени отделения клинической и экспериментальной имплантологии, стоматолог-хирург

В.А. Брутян<sup>1</sup>,

аспирант отделения клинической и экспериментальной имплантологии, стоматолог-хирург

Н.В. Елфимова<sup>1</sup>,

аспирант отделения клинической и экспериментальной имплантологии, стоматолог-хирург

<sup>1</sup> ЦНИИСиЧЛХ<sup>2</sup> Первый МГМУ им. И.М. Сеченова

## ДЛЯ ЦИТИРОВАНИЯ:

**Бадалян В.А., Апоян А.А., Паринов Д.А., Брутян В.А., Елфимова Н.В.** Применение методики сохранения объема альвеолярной кости путем использования фрагмента удаленного зуба для закрытия лунки в сравнении с лунками удаленных зубов, заживающих под сгустком крови. — *Клиническая стоматология*. — 2020; 3 (95): 82—7.  
DOI: 10.37988/1811-153X\_2020\_3\_82

## Применение методики сохранения объема альвеолярной кости путем использования фрагмента удаленного зуба для закрытия лунки в сравнении с лунками удаленных зубов, заживающих под сгустком крови

**Реферат.** Удаление зуба неизбежно влечет за собой процессы перестройки альвеолярного гребня и уменьшение объема его твердых и мягких тканей. **Цель** — определение эффективности сохранения объема мягких тканей после удаления зуба при использовании методики сохранения фрагмента корня удаленного зуба. **Материалы и методы.** У пациентов двух групп измеряли толщину вестибулярной слизистой оболочки в проекции зенита коронки до удаления зуба и спустя 6 месяцев после фиксации постоянной реставрации. Также исследовали структурные особенности мягких тканей в области фрагмента корня удаленного зуба. Через 3 месяца заживления фрагмент корня удаляли, проводили забор мягких тканей, располагающихся под ним, с дальнейшим проведением гистоморфологического исследования. **Результаты.** В контрольной группе (20 человек) средняя толщина вестибулярной слизистой оболочки в проекции зенита коронки до удаления зуба составила 1,44 мм, после удаления зуба заживление лунки происходило классически, под сгустком крови. В исследуемой группе (20 пациентов) средняя толщина слизистой оболочки составила 1,52 мм, после удаления зуба использовалась техника презервации лунки с помощью фрагмента корня удаленного зуба. Через 6 месяцев после установки постоянной коронки средняя толщина слизистой оболочки в проекции зенита у пациентов I группы составила 0,89 мм, у пациентов II группы — 1,5 мм. По результатам гистоморфологического исследования мягкие ткани, находящиеся под фрагментом удаленного зуба после заживления лунки, представляют собой незрелую соединительную ткань с некоторым количеством пролиферирующих клеточных элементов и не являются патологическими. **Выводы.** Использование фрагментов удаленных зубов для закрытия лунки после удаления зуба позволяет сохранить больший вестибулярный объем мягких тканей, чем при заживлении лунки классическим образом, под сгустком крови. Использование фрагментов удаленных зубов для закрытия лунки удаленного зуба позволяет сохранить достаточный вестибулярный объем мягких тканей, что является преимуществом для дальнейшего имплантологического лечения.

**Ключевые слова:** презервация лунки, дентальная имплантация, мягкие ткани, фрагмент корня

V.A. Badalyan<sup>1,2</sup>,

Grand PhD in Medical sciences, leading researcher in the Clinical and experimental implantology department, dentistry surgeon; professor of the Dentistry Department

A.A. Apoyan<sup>1</sup>,

postgraduate of the Clinical and experimental implantology department, dental surgeon

D.A. Parinov<sup>1</sup>,

PhD candidate of the Clinical and experimental implantology department, dental surgeon

## Application of the technique of preserving the volume of the alveolar bone by using a fragment of the extracted tooth to cover the alveola in comparison with the alveolas of the extracted teeth healing under the blood clot

## FOR CITATION:

**Badalyan V.A., Apoyan A.A., Parinov D.A., Brutyan V.A., Elfimova N.V.** Application of the technique of preserving the volume of the alveolar bone by using a fragment of the extracted tooth to cover the alveola in comparison with the alveolas of the extracted teeth healing under the blood clot. — *Clinical Dentistry (Russia)*. — 2020; 3 (95): 82—7.  
DOI: 10.37988/1811-153X\_2020\_3\_82



V.A. Brutyan<sup>1</sup>,  
postgraduate of the Clinical and experimental  
implantology department, dental surgeon

N.V. Elfimova<sup>1</sup>,  
postgraduate of the Clinical and experimental  
implantology department, dental surgeon

<sup>1</sup> Central research institute of dental and  
maxillofacial surgery, Moscow, Russia

<sup>2</sup> Sechenov University, Moscow, Russia

**Abstract.** The extraction of the tooth inevitably leads to the remodeling of the alveolar ridge and the loss of the soft and hard tissues. **Objective. Aim** — to understand the efficacy of the alveolar ridge soft tissue preservation by using the root fragment of the extracted tooth as a coverage of the alveola. **Materials and methods.** Vestibular soft tissue thickness in the two groups of patients was measured before the tooth extraction and after the six months of the final restoration. Soft tissue under the root fragment biopsies were analyzed for the histo-morphometrical analysis after the 3 months of healing after the placement of the fragment. **Results.** In the control group of patients (20 subjects) the vestibular soft tissue thickness before the extraction of the tooth was 1.44 mm. After the extraction no socket preservation technique was used and socket healed under the blood clot. In the test group of patients (20 subjects) the vestibular soft tissue thickness before the extraction was 1.52 mm. After the extraction the root fragment socket preservation technique was used. After the three months of healing dental implants were placed in both groups of patients. Soft tissue thickness was measured again after the six months of the function of the final restoration. The vestibular soft tissue thickness represented 0.89 mm in the control group and 1.5 mm in the test group. The histo-morphometrical analysis generally showed that the soft tissue under the root fragment was a regular immature soft tissue with some proliferating cell elements and it could not be classified as a pathological tissue. **Conclusion.** It was concluded that the root fragment socket preservation technique is advantageous in order to preserve the volume of the vestibular soft tissue of the alveolar ridge in comparison with a classic socket healing under the blood clot. The root fragment socket preservation technique is effective in order to preserve the volume of the vestibular soft tissue which is important and advantageous for the further dental implant treatment.

**Key words:** socket preservation, dental implantation, soft tissue, root fragment

## ВВЕДЕНИЕ

При удалении зубов происходят естественные процессы атрофии альвеолярной кости и окружающих тканей [2]. Для восстановления дефектов зубных рядов необходимо учитывать не только объем кости альвеолярного отростка, но также объем и качество мягких тканей в области дефекта. По данным литературы, в норме рецессия десны в области установленных имплантатов может достигать 0,6–0,9 мм. Рецессия десны может зависеть от наружной кортикальной пластины и биотипа десны [1, 7–9].

Для уменьшения вероятности рецессии десны было предложено использовать соединительнотканые трансплантаты (СТТ) с нёба, а также с бугра верхней челюсти или бесклеточный дермальный матрикс. Все предложенные варианты закрытия рецессии давали лучшие результаты в комбинации с коронально смещенным лоскутом. Согласно данным рандомизированных клинических исследований, было выявлено, что даже при использовании вышеуказанных трансплантатов с одномоментной или отсроченной имплантацией не всегда можно обеспечить полное закрытие области рецессии вокруг дентальных имплантатов [3, 4, 6, 10–12].

С целью профилактики атрофии кости и мягких тканей в области удаленного зуба был разработан метод закрытия лунки при помощи фрагмента удаленного зуба. Данный метод позволяет сохранить не только исходный объем лунки, но и ширину кератинизированной десны [5].

Цель работы — сравнение методики сохранения объема лунки после удаления зуба для профилактики

рецессии мягких тканей с классическим методом: лунки удаленных зубов заживали под сгустком крови.

## МАТЕРИАЛЫ И МЕТОДЫ

Для достижения поставленной цели и выполнения задач нами было проведено обследование и хирургическое вмешательство 40 пациентам. Пациенты были разделены на две группы: в I группе удаление зубов проводили традиционным методом, и заживление лунки проходило под сгустком крови, во II группе зубы также удаляли традиционным методом, а заживление лунок проходило с помощью установки фрагмента зуба в лунку. Клинические и инструментальные исследования проводили до операции, через 7–10 дней при снятии швов, через 3–4 месяца, непосредственно перед имплантацией и через 6 месяцев перед постоянным протезированием.

Во II группе через 4–6 месяцев после установки фрагмента корня в лунку фрагмент удаляли с одномоментной имплантацией. После удаления фрагмента на поверхности лунки отмечался слой мягкой ткани. Для определения ее качества и состава выполняли забор биоптата с последующим морфологическим исследованием. Забор участка мягких тканей выполняли с помощью скальпеля с лезвием № 15С. Материал фиксировали 10% раствором нейтрального формалина, не менее суток обезжизивали в градиенте спиртов и ксилола и заключали в парафин. Далее изготавливали срезы толщиной 5–7 мкм. Срезы окрашивали гематоксилином и эозином (Biovitrum, Россия). Срезы изучали на световом микроскопе Axioimager M.1 (Carl Zeiss, Германия).

Морфометрию выполняли на оцифрованных панорамах гистологических срезов.

### Клинический случай 1

Пациентка Ю., 40 лет, обратилась в отделение клинической и экспериментальной имплантологии с жалобами на периодические боли в области верхней челюсти слева. Из анамнеза: зуб 2.4 ранее лечен эндодонтически (рис. 1). Проведены осмотр и консультация

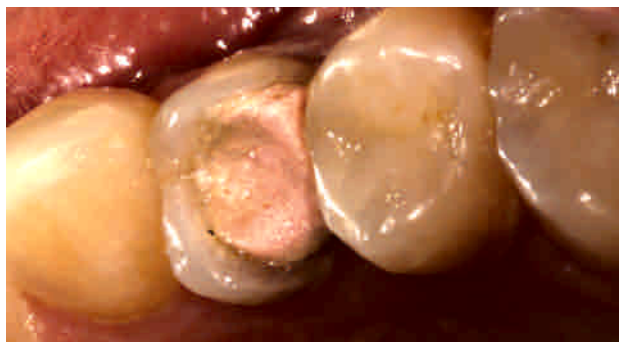

Рис. 1. Оклюзионное фото перед хирургическим вмешательством: отмечается временная пломба больше ½ коронковой части зуба

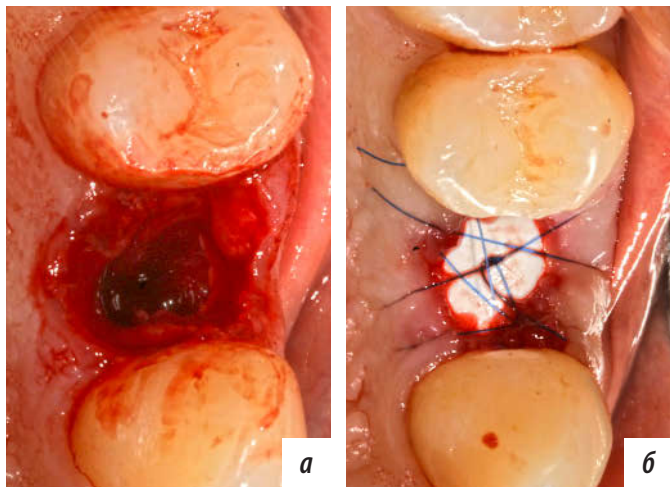


Рис. 2. Оклюзионная поверхность в области проведенной операции: а — после удаления зуба 2.4; б — после консервации лунки костно-пластическим материалом с закрытием лунки нерезорбируемой мембраной

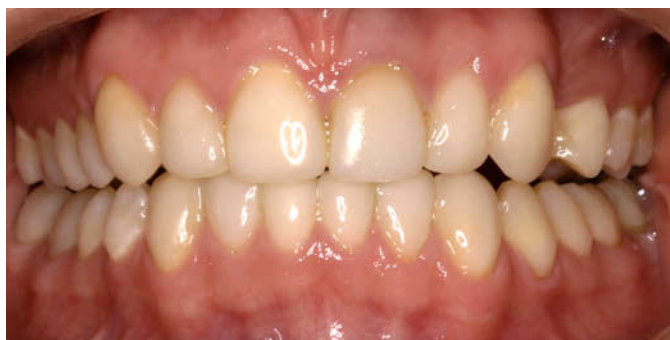

Рис. 3. Фронтальное фото перед установкой формирователя десны в области установленного имплантата 2.4: отмечается выраженное изменение рельефа десны

врачом-ортопедом, зуб был разрушен ниже уровня краевой десны.

Под местной (инфильтрационной) анестезией раствором 4% ультракаина проводили сепарацию круговой связки зуба 2.4. Далее зуб удаляли люксатором и хирургическими щипцами с последующим кюретажем лунки и обработкой 0,05% раствором хлоргексидина. Затем выполняли имплантацию Dentsply Sirona (Astra Tech) и консервацию лунки костным материалом BioOss (s). Закрытие лунки проводили с помощью нерезорбируемой мембраны (рис. 2).

Через 3 месяца был проведен второй этап имплантации. При контрольном обследовании отмечено изменение рельефа альвеолярного отростка верхней челюсти в области ранее проведенной операции. Установлен формирователь десны. Дополнительные методы аугментации мягкими тканями не использовали (рис. 3).

Через 9 лет после протезирования на имплантате 2.4 с использованием циркониевого абатмента проведены клинический осмотр и рентген-диагностика. Отмечалось оголение поверхности абатмента, уменьшение кератинизированной десны, при трансгингивальном зондировании по зениту толщина десны была 1 мм (рис. 4).

### Клинический случай 2

Пациентка А., 30 лет, обратилась с жалобами на периодические боли в области верхней челюсти слева. Из анамнеза: зуб 2.5 ранее лечен эндодонтически, протезирование было более 5 лет назад. Во время осмотра и консультации врача-ортопеда при снятии коронки зуб был разрушен ниже уровня краевой десны.

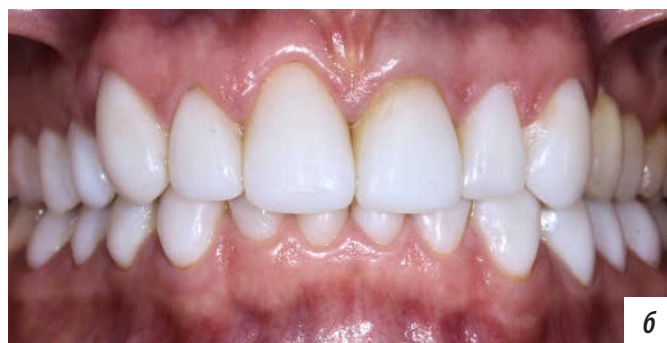
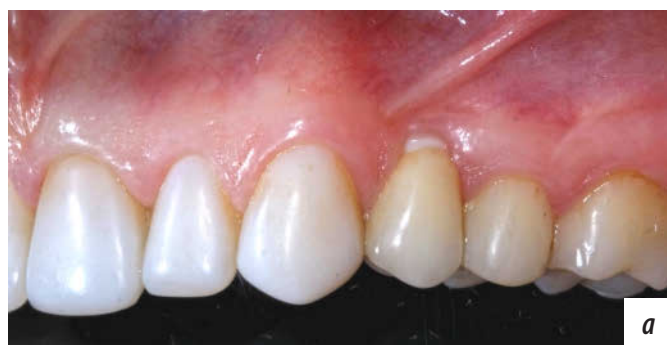
Рис. 4. Через 9 лет после имплантации: а — оголение поверхности абатмента; б — фронтальное фото



Под местной анестезией проводили сепарацию круговой связки зуба 2.5, далее было проведено вывихивание зуба люкатором и удаление хирургическими щипцами. При помощи прямого наконечника и сепарационного диска провели поперечный сегментарный распил. Первым этапом отпилили коронковую часть зуба, следующий распил провели апикальнее циркулярной связки на 2 мм. Канал полученного сегмента обработали механически, затем медикаментозно 0,05% раствором хлоргексидина и запломбировали низкомолекулярным композитным материалом EsFlow A1. Полученный фрагмент корня установили на поверхность лунки для ее полного закрытия и наложили сближающие швы нитью Prolene 5-0 (рис. 5).

Через 10 дней при внутривидовом осмотре слизистая оболочка в зоне хирургического вмешательства без признаков воспаления, отека нет. Провели антисептическую обработку полости рта и сняли швы. В области 2.5 фрагмент зуба был состоятелен, без подвижности (рис. 6).

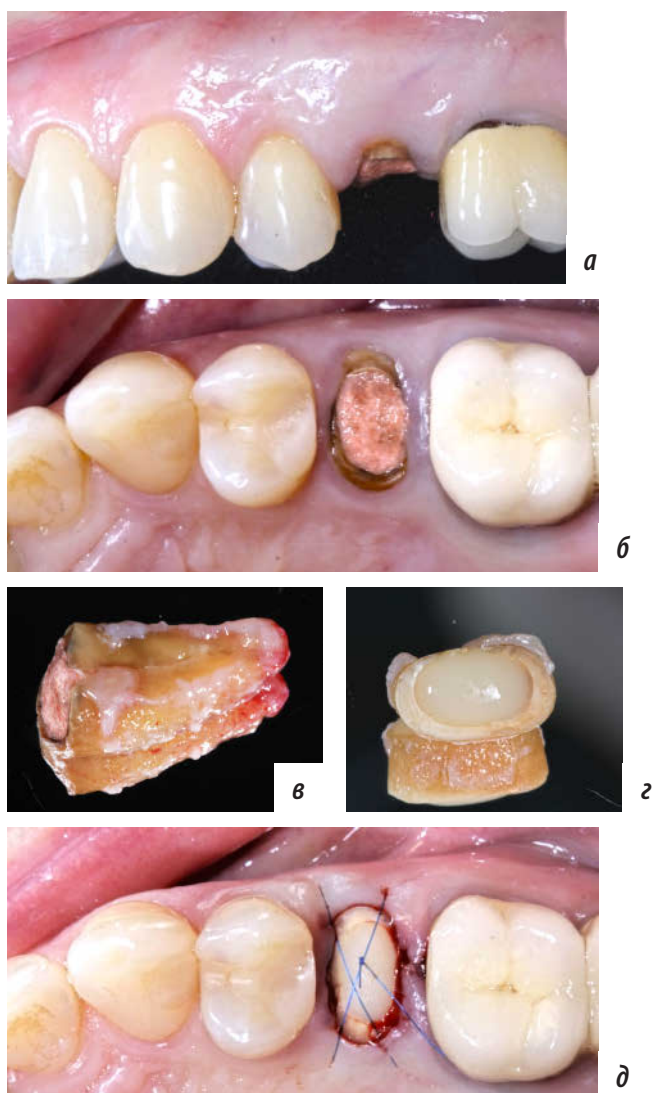


Рис. 5. Фотопротокол в области 2.5: а — фото сбоку, отмечается разрушение зуба ниже уровня краевой десны; б — окклюзионное фото; в — корень зуба 2.5 после удаления; г — фрагмент корня после сегментарного распила; д — установка фрагмента в лунку 2.5

Через 3 месяца проведена имплантация в области 2.5. Под местной инфильтрационной анестезией проведена сепарация связки фрагмента, фрагмент удален с помощью серповидной гладилки. Скальпелем с лезвием № 15С выполнен забор участка мягких тканей непосредственно под фрагментом корня зуба, полученный препарат отправлен на гистологическое исследование. С помощью специальных фрез сформировано ложе под имплантат в области зуба 2.4, установлен имплантат Dentsply Sirona (Astra Tech) с формирователем десны. Торк при установке имплантата — 40 Н·см. Дополнительные методы аугментации не использовали.

Еще через 3 месяца пациентку направили к стоматологу-ортопеду для протезирования на установленном имплантате 2.5. При клиническом осмотре наблюдалась широкая зона прикрепленной десны в области установленного имплантата 2.5, при трансгингивальном зондировании по зениту толщина десны составляла 3 мм (рис. 7).

## РЕЗУЛЬТАТЫ И ОБСУЖДЕНИЕ

В ходе этапов лечения у пациентов обеих групп измеряли толщину мягких тканей до удаления зубов и через 6 месяцев после протезирования в области установленных

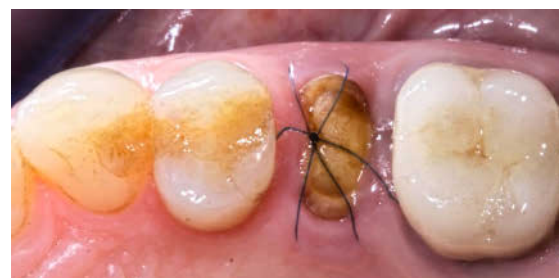

Рис. 6. Через неделю после установки фрагмента в лунку

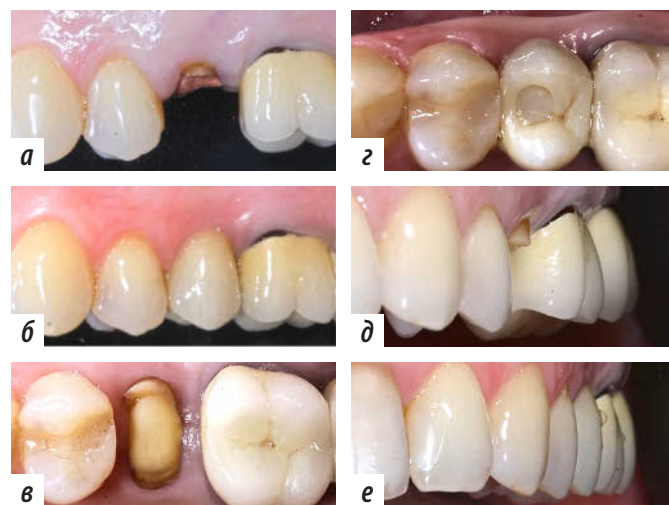

Рис. 7. Фотопротокол до и после проведенных операций: а, б — фото до и после в боковой проекции; в, г — окклюзионное фото после установки фрагмента и имплантата с коронкой на винтовой фиксации; д, е — фото до и после, отмечается сохранение рельефа альвеолярного отростка



имплантатов. Среднестатистические показатели представлены в таблице.

**Толщина слизистой оболочки у пациентов в проекции зенита коронки (в мм)**

Срок	I группа	II группа
До операции	$\pm 1,44$	$\pm 1,52$
6 месяцев	$\pm 0,89$	$\pm 1,50$

Трансингингивальное зондирование проводили в проекции зенита коронки. В I группе среднее значение трансингингивального зондирования до удаления было  $\pm 1,44$  мм. Через 6 месяцев после протезирования имплантатов в контрольной группе глубина трансингингивального зондирования составила  $\pm 0,89$  мм. Глубина зондирования десны в I группе уменьшилась в связи с атрофией мягких тканей вследствие удаления зуба и физиологических изменений параметров альвеолярного гребня [7, 8]. При трансингингивальном зондировании до удаления во II группе среднее значение составило  $\pm 1,52$  мм (рис. 10). Через 6 месяцев после протезирования имплантатов у пациентов II группы толщину десны измерили повторно, показатель составил  $\pm 1,5$  мм. При установке фрагмента корня в лунку сохраняются параметры кости лунки, а кератинизированная десна не поддается атрофии за счет прикрепления циркулярной связки на поверхности фрагмента установленного в лунку зуба [5].

У пациентов II группы при использовании фрагмента корня сохранялись не только параметры лунки, но и объем мягких тканей, что обусловлено поддержанием исходных объемов с помощью установленного фрагмента, на поверхности которого имеется циркулярная связка зуба [5].

Морфометрию проводили на оцифрованных панорамах гистологических срезов, полученных с использованием программно-аппаратного комплекса Zen Pro (Carl Zeiss, Германия) в графическом редакторе. На срезах определяли относительную площадь зоны

пролиферирующих клеточных элементов, характерных для грануляционной ткани, а также зоны сосудов, коллагеновых волокон и жировой ткани. При проведении морфометрии руководствовались общепринятыми рекомендациями [12].

В норме грануляционная ткань — это молодая соединительная ткань, богатая клетками и новообразованными капиллярами. Среди пролиферирующих клеточных элементов различают моноциты, макрофаги, лимфоциты, нейтрофильные лейкоциты, плазматические и эпителиоидные клетки, фибробласты (приходящие на смену указанным клеткам, вырабатывающие коллагеновые волокна и другие компоненты экстрацеллюлярного матрикса соединительной ткани) [13].

Микропрепарат в окраске гематоксилином и эозином представлен участком мягких тканей, полученных из-под фрагмента корня удаленного зуба (рис. 8). Основная часть препарата представлена рыхлой соединительной тканью собственной пластинки слизистой оболочки полости рта. Зона оксифильно окрашенных коллагеновых волокон составляет 85,3% от площади микропрепарата. В свою очередь, участки интенсивной базофильной окраски являются зоной пролиферирующих клеточных элементов, которая составляет 13,3% от общей площади препарата. Зона кровеносных сосудов составляет 0,6%, а зона жировой ткани — 0,9% площади.

В качестве препарата для морфологического сравнения можно рассмотреть микропрепарат в окраске гематоксилином и эозином, представленный участком собственной пластинки твердого неба (часть соединительнотканного аутоотрансплантата; рис. 9).

Во втором микропрепарате отсутствует жировая ткань, а коллагеновые волокна занимают 98,7% площади. Зона пролиферирующих клеточных элементов также не представлена, поскольку соединительная ткань зрелая. Зона сосудов составляет 1,3%.

Мягкие ткани, находящиеся под фрагментом удаленного зуба после заживления лунки, представляют

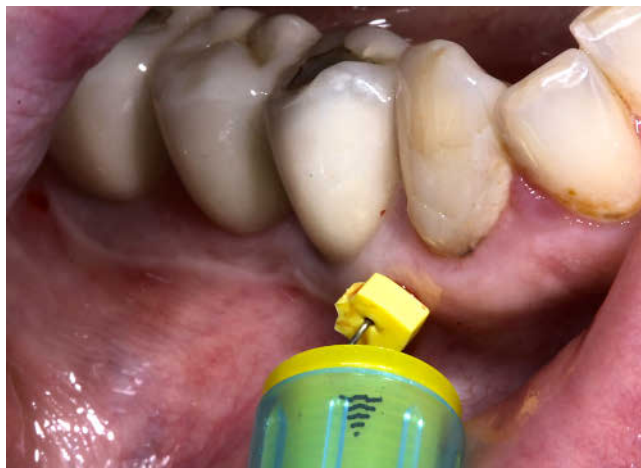

Рис. 8. Трансингингивальное зондирование после постоянного протезирования

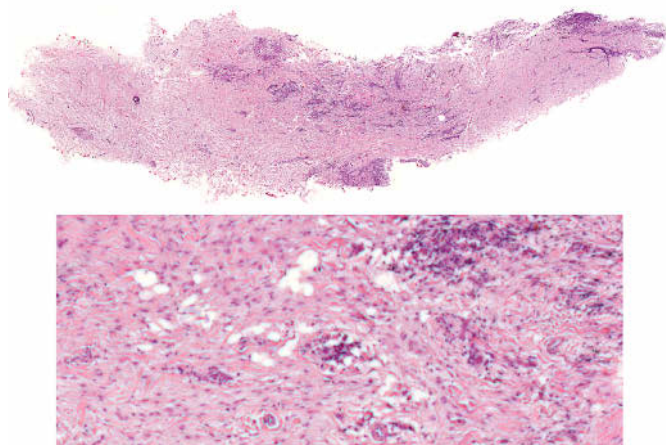


Рис. 9. Микропрепарат в окраске гематоксилином и эозином представлен участком мягких тканей, полученных из-под фрагмента корня удаленного зуба. При увеличении хорошо заметны оксифильные коллагеновые волокна, жировая ткань и базофильно окрашенные пролиферирующие клеточные элементы

собой незрелую соединительную ткань и не являются патологическими. После окончательного удаления фрагмента с течением времени гранулирующая соединительная ткань окончательно созреет, в ней увеличится число коллагеновых волокон, сосудов, исчезнут типичные пролиферирующие клеточные элементы.

## ЗАКЛЮЧЕНИЕ

Использование фрагментов удаленных зубов для закрытия лунки позволяет сохранить достаточный вестибулярный объем мягких тканей, необходимый для формирования правильного контура прорезывания будущей реставрации. Вышеперечисленные преимущества используемой методики позволяют сократить сроки и стоимость лечения для пациента, а также создают условия для достижения оптимального клинического

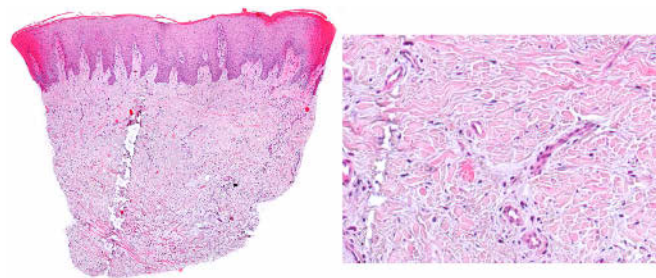


Рис. 10. Микропрепарат в окраске гематоксилином и эозином представлен участком собственной пластинки слизистой оболочки твердого неба. Хорошо заметны коллагеновые волокна, ядра фибробластов и кровеносные сосуды

и эстетического результата дальнейшей внутрикостной имплантации и последующего протезирования.

## ЛИТЕРАТУРА / REFERENCES:

1. Kubilius M., Kubilius R., Gleiznys A. The preservation of alveolar bone ridge during tooth extraction. — *Stomatologija*. — 2012; 14 (1): 3—11. PMID: 22617329
2. Chappuis V., Araújo M.G., Buser D. Clinical relevance of dimensional bone and soft tissue alterations post-extraction in esthetic sites. — *Periodontol 2000*. — 2017; 73 (1): 73—83. PMID: 2800281
3. Schropp L., Wenzel A., Kostopoulos L., Karring T. Bone healing and soft tissue contour changes following single-tooth extraction: a clinical and radiographic 12-month prospective study. — *Int J Periodontics Restorative Dent*. — 2003; 23 (4): 313—23. PMID: 12956475
4. Camargo P.M., Lekovic V., Weinlaender M., Klokkevold P.R., Kenney E.B., Dimitrijevic B., Nedic M., Jancovic S., Orsini M. Influence of bioactive glass on changes in alveolar process dimensions after exodontia. — *Oral Surg Oral Med Oral Pathol Oral Radiol Endod*. — 2000; 90 (5): 581—6. PMID: 11077380
5. Neumeyer S., Hopmann S., Stelsel M., Morig G., Gotz W., Hanfland L., Gosau M. [Ein biologisches Behandlungskonzept für die Extraktionsalveole]. — *Implantologie*. — 2014; 2: 149—58 (In German).
6. Barone A., Ricci M., Tonelli P., Santini S., Covani U. Tissue changes of extraction sockets in humans: a comparison of spontaneous healing vs. ridge preservation with secondary soft tissue healing. — *Clin Oral Implants Res*. — 2013; 24 (11): 1231—7. PMID: 22784417
7. Choi H.-K., Cho H.-Y., Lee S.-J., Cho I.-W., Shin H.-S., Koo K.-T., Lim H.-C., Park J.-C. Alveolar ridge preservation with an open-healing approach using single-layer or double-layer coverage with collagen membranes. — *J Periodontol Implant Sci*. — 2017; 47 (6): 372—380. PMID: 29333323
8. Maiorana C., Poli P.P., Deflorian M., Testori T., Mandelli F., Nagursky H., Vinci R. Alveolar socket preservation with demineralised bovine bone mineral and a collagen matrix. — *J Periodontol Implant Sci*. — 2017; 47 (4): 194—210. PMID: 28861284
9. Manavella V., Romano F., Corano L., Bignardi C., Aimetti M. Three-dimensional volumetric changes in severely resorbed alveolar sockets after ridge augmentation with bovine-derived xenograft and resorbable barrier: A preliminary study on CBCT Imaging. — *Int J Oral Maxillofac Implants*. — 2018; 33 (2): 373—82. PMID: 28817739
10. Bunyaratavej P., Wang H.L. Collagen membranes: a review. — *J Periodontol*. — 2001; 72 (2): 215—29. PMID: 11288796
11. Nimwegen W.G., Raghoobar G.M., Zuiderveld E.G., Jung R.E., Meijer H.J.A., Mühlemann S. Immediate placement and provisionalization of implants in the aesthetic zone with or without a connective tissue graft: A 1-year randomized controlled trial and volumetric study. — *Clin Oral Implants Res*. — 2018; 29 (7): 671—8. PMID: 29806181
12. Автандилов Г. Г. Медицинская морфометрия. Руководство. — М.: Медицина, 1990. — 384 с. [Avtandilov G.G. Medical morphometry. Guideline. — Moscow: Medicine, 1990. — 384 p. (In Russ.)].
13. Sculean A., Gruber R., Bosshardt D.D. Soft tissue wound healing around teeth and dental implants. — *J Clin Periodontol*. — 2014; 41 Suppl 15: S6—22. PMID: 24641001

DOI: 10.37988/1811-153X\_2020\_3\_88

Н.В. Лапина<sup>1</sup>,  
д.м.н., доцент, зав. кафедрой  
ортопедической стоматологии

Е.В. Ижнина<sup>1</sup>,  
ассистент кафедры ортопедической  
стоматологии

В.Ю. Скориков<sup>1</sup>,  
к.м.н., ассистент кафедры ортопедической  
стоматологии

С.Д. Гришечкин<sup>1</sup>,  
к.м.н., ассистент кафедры ортопедической  
стоматологии

Е.В. Кочурова<sup>2</sup>,  
д.м.н., доцент, профессор кафедры  
ортопедической стоматологии

<sup>1</sup> КубГМУ

<sup>2</sup> Первый МГМУ им. И.М. Сеченова

## Физиотерапевтическое лечение в комплексной терапии ревматоидного артрита височно-нижнечелюстного сустава

### ДЛЯ ЦИТИРОВАНИЯ:

Лапина Н.В., Ижнина Е.В., Скориков В.Ю., Гришечкин С.Д., Кочурова Е.В. Физиотерапевтическое лечение в комплексной терапии ревматоидного артрита височно-нижнечелюстного сустава. — *Клиническая стоматология*. — 2020; 3 (95): 88—92.

DOI: 10.37988/1811-153X\_2020\_3\_88

**Резюме. Цель** — повысить эффективность комплексного лечения пациентов с ревматоидным артритом (РА) височно-нижнечелюстного сустава (ВНЧС) с применением физиотерапии. **Материалы и методы.** Проведено обследование и лечение 61 пациента (26 мужчин и 35 женщин) в возрасте от 20 до 50 лет (средний возраст —  $36 \pm 9,9$  года) с серонегативным типом РА с жалобами на дисфункциональные состояния ВНЧС. Для диагностики степени дисфункциональных нарушений ВНЧС использовали индекс дисфункции М. Helkimo. В схему лечения включали общие и местные физиотерапевтические процедуры. Контрольную группу составили 24 человека (8 мужчин и 16 женщин) с РА ВНЧС в возрасте от 23 до 51 года (средний возраст —  $35 \pm 9,1$  года); им физиотерапевтическое лечение не проводилось. Лечение было направлено на устранение боли в ВНЧС, спазма мышц, купирование воспаления, нормализацию окклюзионно-артикуляционных взаимоотношений, восстановление дефектов зубного ряда. **Результаты.** Статистически значимые различия в динамике по тесту дисфункции Helkimo наблюдались у пациентов основной группы за счет перехода заболевания в более легкую форму. В группе контроля статистически значимой динамики не наблюдалось. В основной группе достоверно значимые различия ( $p=0,001$ ) наблюдались в увеличении людей с отсутствием дисфункциональных проявлений в ВНЧС через 6 мес, чего нельзя сказать о динамике контрольной группы. Доказана эффективность лечения патологии ВНЧС при РА с применением физиотерапевтических методов. **Заключение.** Включение в комплекс лечебно-профилактических мероприятий физиотерапевтических методов позволяет достоверно быстрее снять боль и воспаление, восстановить функцию ВНЧС.

**Ключевые слова:** височно-нижнечелюстной сустав, ревматоидный артрит, физиотерапевтическое лечение

N.V. Lapina<sup>1</sup>,  
Grand PhD in Medical sciences, professor and  
head of the Prosthetic dentistry department

E.V. Izhnina<sup>1</sup>,  
assistant at the Prosthetic dentistry  
department

V.Yu. Skorikov<sup>1</sup>,  
PhD in Medical sciences, assistant at the  
Prosthetic dentistry department

S.D. Grishechkin<sup>1</sup>,  
PhD in Medical sciences, assistant at the  
Prosthetic dentistry department

E.V. Kochurova<sup>2</sup>,  
Grand PhD in Medical sciences, professor  
at the Prosthetic dentistry department

<sup>1</sup> Kuban State Medical University, Krasnodar,  
Russia

<sup>2</sup> Sechenov University, Moscow, Russia

## Physiotherapeutic treatment in complex therapy of rheumatoid arthritis of a temporomandibular joint

### FOR CITATION:

Lapina N.V., Izhnina E.V., Skorikov V.Yu., Grishechkin S.D., Kochurova E.V. Physiotherapeutic treatment in complex therapy of rheumatoid arthritis of a temporomandibular joint. — *Clinical Dentistry (Russia)*. — 2020; 3 (95): 88—92.

DOI: 10.37988/1811-153X\_2020\_3\_88

**Summary. The aim** — to increase the effectiveness of the complex treatment of patients with TMJ rheumatoid arthritis using physiotherapy. **Material and methods.** We examined and treated 61 patients aged 20 to 50 years (26 men and 35 women) with an average age of  $36 \pm 9.9$  years with seronegative type of rheumatoid arthritis, complaining of dysfunctional TMJ conditions. To diagnose the degree of functional disorders of the temporomandibular joint, the Helkimo dysfunction index was used. Patients were treated with General and local physiotherapy procedures. The control group consisted of 24 people with TMJ cancer aged 23 to 51 years (8 men and 16 women, average age  $35 \pm 9.1$  years), who were not treated with physiotherapy. The treatment was aimed at eliminating pain in the TMJ, muscle spasms, relieving inflammation, normalizing occlusal-articulatory



relationships, and restoring dental defects. **Results.** Statistically significant differences were observed in patients of the main group in the dynamics of the Helkimo dysfunction test, due to their transition from a more severe manifestation of the disease to a lighter form. No statistically significant dynamics were observed in the control group. In the main group, significantly significant differences ( $p=0.001$ ) were observed in the increase in people with no dysfunctional manifestations in the TMJ after 6 months, which cannot be said about the dynamics of the control group. The effectiveness of treatment of TMJ pathology in rheumatoid arthritis with the use of physiotherapy methods has been proved. **Conclusion.** The inclusion of physiotherapy methods in the complex of therapeutic and preventive measures allows you to reliably remove pain and inflammation faster, restore the function of the TMJ.

**Key words:** temporomandibular joint, rheumatoid arthritis, physiotherapeutic treatment

## ВВЕДЕНИЕ

По данным разных авторов, частота заболеваний височно-нижнечелюстного сустава (ВНЧС) при ревматоидном артрите (РА) среди взрослого населения варьирует от 25 до 45% [1–3], а по данным ВОЗ (2005), у 1% населения земного шара при РА поражается ВНЧС [4–6].

Ревматоидный артрит (РА) — это системное заболевание соединительной ткани, поражающее суставы, сначала мелкие периферические (пальцы рук, ног), а затем оно распространяется и на крупные (коленный, плечевой, тазобедренный) [3, 7, 8]. Поражения ВНЧС проявляются как самостоятельное заболевание, так и на фоне РА [9, 10]. Чаще всего дегенеративно-дистрофические процессы ВНЧС возникают вследствие нарушения окклюзионно-артикуляционных взаимоотношений, частичных дефектов зубного ряда, микротравмы, при ошибках протезирования и др. [11, 12]. Иногда первичные заболевания ВНЧС проходят безболезненно, незаметно для пациента, а деструктивно-дегенеративные процессы формируются в течение длительного времени [9, 13]. У пациентов с РА происходит изменение со стороны ВНЧС, пародонтального и нейромышечного комплекса, приводя к снижению качества жизни. Источниками боли в суставах при РА являются уплотнение мышечной ткани, изменение анатомической целостности суставных головок и их элементов. Изменяется функциональное состояние жевательных мышц, происходит их асинхронное сокращение, что только усиливает болевой синдром [2, 14]. При длительном течении РА запускается системное аутоиммунное воспаление, преимущественно в синовиальной оболочке сустава, возникают фиброзные изменения в тканях ВНЧС, в капсулярных связках, разрушаются суставные поверхности и появляются выраженные деформации [6, 12, 15].

Лечение пациентов с РА ВНЧС представляет определенные трудности, оно проводится комплексно, совместно, одновременно врачами-ревматологами и стоматологами [2, 16]. Медикаментозная терапия считается базовой с применением противовоспалительных препаратов, подавляющих воспаление и корректирующих иммунную систему. Значительная роль в лечении РА ВНЧС отводится физиотерапевтическим процедурам в комплексе с медикаментозным и стоматологическим

лечением. Физиотерапевтическое лечение снимает боль в ВНЧС, уменьшает воспаление, активизирует кровообращение, ускоряет репаративные процессы. Общее самочувствие и качество жизни пациентов улучшается [9, 11, 17].

Цель исследования — повысить эффективность комплексного лечения пациентов с РА ВНЧС с применением физиотерапии.

## МАТЕРИАЛЫ И МЕТОДЫ

Проведено обследование и лечение 61 пациента (26 мужчин и 35 женщин) в возрасте от 20 до 50 лет (средний возраст  $36\pm 9,9$  года) с серонегативным типом РА; пациенты предъявляли жалобы на дисфункциональные состояния ВНЧС. С целью диагностики степени дисфункциональных нарушений ВНЧС мы использовали индекс М. Helkimo, предложенный им в 1974 г. Данный тест предусматривает определение и использование перечня симптомов дисфункции и их оценку в баллах, в частности степень ограничения подвижности нижней челюсти при открывании рта, боковое смещение нижней челюсти при открывании и закрывании рта, вывих суставной головки или блокирование ее движений, наличие мышечной боли в жевательных мышцах, а также суставной боли при пальпации ВНЧС при движении нижней челюсти. Каждому симптому был присвоен определенный балл. После обследования пациента и регистрации симптоматики баллы суммировали (0–25 баллов), определяя выраженность дисфункции ВНЧС: 0 баллов — нет дисфункции, 1–4 балла — легкая дисфункция, 5–9 баллов — средняя тяжесть, 10–25 баллов — тяжелая дисфункции.

Всем пациентам лечение проводили комплексно, в стационаре назначали базовую медикаментозную терапию, а стоматологические мероприятия в первую очередь были направлены на устранение боли и купирование воспалительных процессов в ВНЧС. Сюда же входили мероприятия по коррекции окклюзионных нарушений, восстановлению дефектов зубного ряда, устранению травматической перегрузки, нормализации функции жевательных мышц и положения нижней челюсти. Стабилизацию пространственного расположения суставных головок в суставных ямках достигали с помощью центрирующих и репозиционных шин.

Основную группу составили 46 пациентов (19 мужчин и 27 женщин) в возрасте от 20 до 50 лет (средний возраст —  $38 \pm 8,2$  года) и длительностью заболевания от 1 года до 5 лет. Пациентам основной группы после консультации врача-физиотерапевта в схему лечения включали физиотерапевтические процедуры. Контрольную группу составили 24 человека (8 мужчин и 16 женщин) с РА ВНЧС в возрасте от 23 лет до 51 года (средний возраст —  $35 \pm 9,1$  года). Этим пациентам проводили все те же стоматологические мероприятия, но без назначения физиотерапевтического лечения из-за отказа от него или наличия медицинских противопоказаний. Группы были сопоставимы по возрасту и по проявлениям поражений ВНЧС. Распределение пациентов с РА и патологией ВНЧС представлено на рис. 1.

Физиотерапевтическое лечение включало лазеротерапию, ультрафонофорез с противовоспалительными препаратами, электрофорез с лидазой, медицинской желчью, сульфидными грязями. Некоторым пациентам назначали сочетанное применение физиотерапевтических процедур.

В острой фазе РА ВНЧС при преобладании мышечного компонента (при сочетанных формах) для устранения боли и спазма назначали лазеротерапию в сочетании с ультрафонофорезом с противовоспалительными препаратами. Использовали гелий-неоновый лазер с плотностью потока мощности  $0,3-0,6$  мВт/см<sup>2</sup>, продолжительностью воздействия 8–10 минут на кожную проекцию околоушно-жевательной области ВНЧС на стороне воспаления. Процедуру проводили в положении сидя, ежедневно, курс лечения составил 8–10 сеансов.

После снятия острых воспалительных явлений ВНЧС пациентам в пролиферативной фазе заболевания назначали ультрафонофорез с интенсивностью  $0,2-0,3$  Вт/см<sup>2</sup> на протяжении 5–6 минут с гидрокортизоном или с преднизолоном. Курс лечения составлял 8–10 процедур.

При артрозах на пораженных ВНЧС выполняли электрофорез с лидазой, при артритах с выраженным болевым компонентом — с желчью. Желчь и лидазу вводили с катодного (–) электрода на кожу перед козелком уха. Второй электрод анод (+) фиксировали

в межлопаточной области или на предплечье. Сила тока регулировалась по ощущению (около 3 мА). Длительность 10 мин, ежедневно или через день. Курс лечения продолжался от 5 до 10 процедур в зависимости от достигнутого результата.

У пациентов с внутрисуставными изменениями и преобладанием спазма мышц назначали электрофорез с сульфидными грязями, которые улучшали иммунные и адаптивные реакции. Плотность тока —  $0,5$  мкА/см<sup>2</sup>. Длительность сеанса — 15–25 минут через день. Курс лечения варьировал от 12 до 15 дней.

Дольше всего, до 6 мес, проходило лечение у пациентов с частичным отсутствием зубов, односторонними и комбинированными дефектами зубных рядов. Оно требовало сочетанного применения физиотерапевтических методов.

При статистической обработке количественные параметры проверяли на соответствие нормальному закону распределения по критерию Шапиро—Уилка. При сравнении средних значений применяли *t*-критерий Стьюдента для сравнения независимых выборок, для непараметрических данных — *W*-критерий Вилкоксона (для зависимых выборок). Бинарные выборки сравнивали с помощью  $\chi^2$ -критерия. Различия считали статистически значимыми при  $p < 0,05$ .

## РЕЗУЛЬТАТЫ И ОБСУЖДЕНИЕ

У лиц обеих групп с РА ВНЧС из анамнеза установлена анатомическая предрасположенность к патологии ВНЧС (37 человек), артриты наблюдались у 18 человек, артрозы — у 15, сочетанная патология — у 18 человек. Местные факторы, приводящие к дисфункциональным состояниям, отмечались у 19 человек.

В ходе проведения функциональной диагностики по тесту Helkimo частота встречаемости дисфункциональных нарушений со стороны ВНЧС между группами статистически значимых различий не имела.

Легкая степень поражения ВНЧС у пациентов контрольной группы составила 29%, а у основной — 13%. Ведущие клинические симптомы при легкой степени: незначительные ограничения подвижности нижней челюсти, появления суставного шума, который определялся пальпаторно, болезненность при пальпации головки латеральной крыловидной мышцы.

У пациентов с РА в основной группе поражения средней и тяжелой степени встречались от 41 до 46% случаев, а в группе контроля средняя степень в 33,33% и тяжелая в 37,5% соответственно.

В острый период было предложено физиотерапевтическое лечение — ультрафонофорез в сочетании с ультразвуковой терапией (курс — 7–10 процедур). Данному методу лечения отдавали предпочтение из-за многофакторности воздействия, в частности:

- механического — обусловленного переменным акустическим давлением, проявляющимся в вибрационном микромассаже тканей ВНЧС на клеточном и субклеточном уровнях;

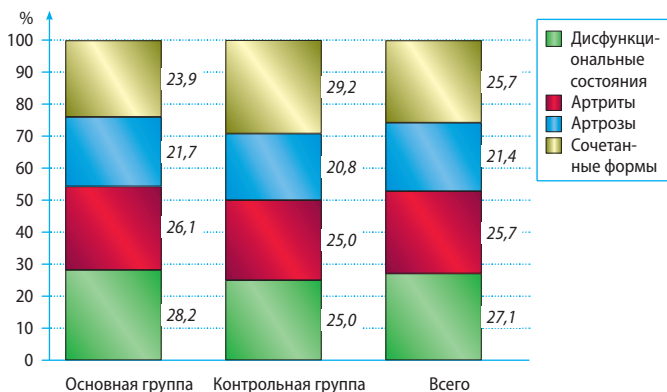


Рис. 1. Распределение пациентов с РА и патологией ВНЧС. За 100% принято общее количество пациентов в группах

- теплового — приводящего к изменениям скорости биохимических и диффузных процессов, прогреванию соединительной ткани ВНЧС, повышению ее эластичности и увеличению амплитуды движения суставов;
- физико-химического — повышающего ферментативную активность клеток тканей ВНЧС, усиливающего их метаболизм, стимулирующего репаративную регенерацию;
- лечебного — за счет проникновения частиц лекарственного вещества вглубь тканей ВНЧС.

Во втором периоде заболевания РА ВНЧС у пациентов с выраженными дегенеративно-дистрофическими процессами и давностью заболевания от 1 года до 3 лет назначали курс из 10 процедур электрофореза с лекарственными препаратами.

У лиц с внутрисуставными изменениями и преобладанием спазма мышц назначали электрофорез с сульфидными грязями, которые улучшали иммунные и адаптивные реакции. Плотность тока — 0,5 мкА/см<sup>2</sup>. Длительность сеанса — 15–25 минут, через день. Курс лечения варьировал от 12 до 15 дней. Назначение сульфидных грязей было обосновано тем, что за счет противовоспалительного, рассасывающего, регенеративного, метаболического, седативного эффектов они оказывают благоприятное воздействие на функциональное состояние нервных волокон, стимулируют нейрогуморальные процессы, улучшают иммунные и адаптационные реакции.

По показаниям пациентам с частыми обострениями (не менее 2 раз за 6 мес) при комбинированных дефектах зубного ряда, по той или иной причине отказавшихся от протезирования и ношения окклюзионной центрирующей каппы, проводили сочетанное физиотерапевтическое лечение. Данной категории пациентов в острый период назначали лазеротерапию (курс — 10–15 дней), затем проводили ультрафонофорез с противовоспалительными препаратами, завершали физиотерапевтическое лечение аппликациями с сульфидными грязями с двух сторон. Показания к проведению лазеротерапии: клинические проявления в ВНЧС, характеризующиеся пощелкиванием, постоянной или периодической болью, чаще разлитой, усиливающейся при движении нижней челюсти и головы, появление припухлости над тканями сустава. Проведение низкоэнергетической лазеротерапии помогло ликвидировать воспаление, боли и явления тонического сокращения жевательных мышц.

Лечение считали эффективным при снижении интенсивности или полном исчезновении болевых симптомов в ВНЧС, нормализации подвижности и центрирования нижней челюсти при открывании и закрывании рта, отсутствие хруста и щелканья в ВНЧС и т.д.

Статистически значимые различия наблюдались у пациентов основной группы в динамике по тесту дисфункции Helkimo, за счет перехода заболевания в более легкую форму. Спустя 3 и 6 мес после проведенного лечения статистически достоверно ( $p=0,02$  и  $p=0,004$

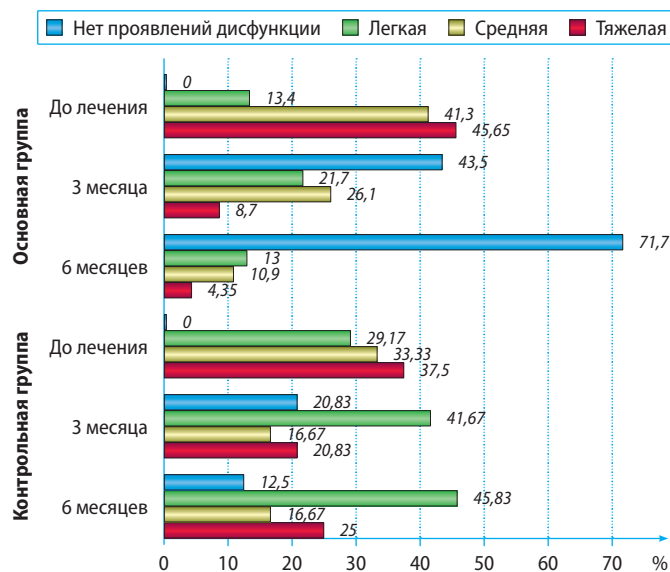


Рис. 2. Динамика степени нарушений ВНЧС у пациентов основной и контрольной групп. За 100% взято количество пациентов в группах

соответственно) снизилось количество пациентов с тяжелыми проявлениями заболевания (рис. 2).

В группе контроля статистически значимой динамики не наблюдалось, хотя их количество снизилось. В основной группе достоверно значимые различия ( $p=0,001$ ) наблюдались в увеличении людей с отсутствием дисфункциональных проявлений в ВНЧС через 6 мес, что нельзя сказать о динамике контрольной группы.

На наш взгляд, в контрольной группе положительный результат, проявляющийся в снижении мышечного спазма, был получен только за счет восстановления межокклюзионных взаимоотношений и применения нестероидных противовоспалительных препаратов, которые обязательно включаются в общую схему лечения при обострении РА.

По результатам исследования купирование симптомов дисфункции в области ВНЧС в основной группе наблюдалось статистически значимо быстрее на  $13,0 \pm 8,3$  дня ( $p=0,03$ ), чем в группе контроля, что доказывает эффективность лечения патологии ВНЧС при РА с применением физиотерапевтических методов.

## ЗАКЛЮЧЕНИЕ

Таким образом, по данным опроса, у больных с РА ВНЧС сочетались не менее 3 факторов: наследственная предрасположенность, аутоиммунные процессы и наличие местных факторов (окклюзионные нарушения, частичное отсутствие зубов, острые и хронические травмы сустава, парафункция жевательных мышц и др.). Суставной синдром является доминирующим признаком заболевания.

Включение в комплекс лечебно-профилактических мероприятий физиотерапевтических методов позволяет достоверно быстрее снять боль и воспаление, восстановить функцию ВНЧС.



ЛИТЕРАТУРА /  
REFERENCES:

1. **Лалабонова Х., Бакырджиев А.** Физиотерапевтическое и медикаментозное лечение артроза височно-нижнечелюстного сустава. — *Стоматология*. — 2008; 3: 50—1 [Lalabonova Ch., Bakyrzhiev A. Physical and medicinal treatment of TMJ arthrosis. — *Stomatologiya*. — 2008; 3: 50—1 (In Russ.)].  
eLIBRARY ID: 11517409
2. **Ferri J., Potier J., Maes J.-M., Rakotomalala H., Lauwers L., Cotellet M., Nicot R.** Temporomandibular joint arthritis: Clinical, orthodontic, orthopaedic and surgical approaches. — *Int Orthod*. — 2018; 16 (3): 545—61. PMID: 30017770
3. **Shim J.S., Kim C., Ryu J.J., Choi S.J.** Correlation between TM joint disease and rheumatic diseases detected on bone scintigraphy and clinical factors. — *Sci Rep*. — 2020; 10 (1): 4547. PMID: 32161274
4. **González-Chávez S.A., Pacheco-Tena C., de Jesús Caraveo-Frescas T., Quiñonez-Flores C.M., Reyes-Cordero G., Campos-Torres R.M.** Oral health and orofacial function in patients with rheumatoid arthritis. — *Rheumatol Int*. — 2020; 40 (3): 445—53. PMID: 31531708
5. **Орехова Л.Ю., Атрушкевич В.Г., Михальченко Д.В., Горбачева И.А., Лапина Н.В.** Стоматологическое здоровье и полиморбидность: анализ современных подходов к лечению стоматологических заболеваний. — *Пародонтология*. — 2017; 3 (84): 15—7 [Orekhova L.Yu., Atrushkevich V.G., Mikhalchenko D.V., Gorbacheva I.A., Lapina N.V. Dental health and polymorbidity: analysis of modern approaches to the treatment of dental diseases. — *Parodontologiya*. — 2017; 3 (84): 15—7 (In Russ.)].  
eLIBRARY ID: 30060550
6. **Скориков В.Ю., Лапина Н.В., Скорикова Л.А.** Лечение мышечно-суставной дисфункции височнонижнечелюстного сустава при ревматоидном артрите. — *Российский стоматологический журнал*. — 2016; 4: 205—8 [Skorikov V.Yu., Lapina N.V., Skorikova L.A. The treatment of muscular-articular dysfunction of the temporomandibular joint in rheumatoid arthritis. — *Russian Journal of Dentistry*. — 2016; 4: 205—8 (In Russ.)].  
eLIBRARY ID: 26903434
7. **Vasilieva T., Hein A.M., Vargin A., Kudasova E., Kochurova E., Nekludova M.** The effect of polymeric denture modified in low-temperature glow discharge on human oral mucosa: clinical case. — *Clinical Plasma Medicine*. — 2018; 9. DOI: 10.1016/j.cpm.2017.10.002
8. **Скорикова Л.А., Лапина Н.В.** Комплексное ортопедическое лечение больных с заболеваниями пародонта. — *Кубанский научный медицинский вестник*. — 2011; 6 (129): 154—7 [Skorikova L.A., Lapina N.V. The integrated orthopaedic treatment of patients with periodontium disease. — *Kuban Scientific Medical Bulletin*. — 2011; 6 (129): 154—7 (In Russ.)].  
eLIBRARY ID: 17318175
9. **Khiafi H.A., Ebrahimi H., Najafi S., Nakisa M., Habibzadeh S., Khayamzadeh M., Kharazifard M.J.** Efficacy of low-level laser, hard occlusal appliance and conventional pharmacotherapy in the management of myofascial pain dysfunction syndrome; A preliminary study. — *J Lasers Med Sci*. — 2020; 11 (1): 37—44. PMID: 32099625
10. **Baldini A., Beraldi A., Nota A., Danelon F., Ballanti F., Longoni S.** Gnathological postural treatment in a professional basketball player: a case report and an overview of the role of dental occlusion on performance. — *Ann Stomatol (Roma)*. — 2012; 3 (2): 51—8. PMID: 23087786
11. **Кочурова Е.В., Лапина Н.В., Гришечкин С.Д., Ижнина Е.В.** Особенности стоматологической реабилитации пациентов пожилого возраста после онкологического лечения патологии челюстно-лицевой области. — *Успехи геронтологии*. — 2019; 1—2: 227—33  
eLIBRARY ID: 37538771 [Kochurova E.V., Lapina N.V., Grishechkin S.D., Izhnina E.V. Features of dental rehabilitation of elderly patients after treatment of maxillofacial neoplasm. — *Adv Gerontol*. — 2019; 32 (1—2): 227—33 (In Russ.)]. PMID: 31228395
12. **Chellappa D., Thirupathy M.** Comparative efficacy of low-Level laser and TENS in the symptomatic relief of temporomandibular joint disorders: A randomized clinical trial. — *Indian J Dent Res*. — 2020; 31 (1): 42—7. PMID: 32246680
13. **Dantas C.M.G., Vivan C.L., de Fantini S.M., de Freitas Costa E Silva P.M., Pannuti C.M., Witzel A.L., Dominguez G.C.** The influence of educational measures and low-level laser phototherapy on temporomandibular disorders: Study protocol clinical trial (SPIRIT Compliant). — *Medicine (Baltimore)*. — 2020; 99 (10): e19005. PMID: 32150048
14. **Лебеденко И.Ю., Арутюнов С.Д., Ряховский А.Н.** (ред.) Ортопедическая стоматология: национальное руководство. — М.: ГЭОТАР-Медиа, 2016. — С. 47—63 [Lebedenko I.Yu., Arutyunov S.D., Ryakhovskiy A.N. (eds.) Prosthetic dentistry: national guide. — Moscow: GEOTAR-Media, 2016. — P. 47—63 (In Russ.)].
15. **de Melo L.A., de Medeiros A.K.B., De Fátima Trindade Pinto Campos M., de Resende C.M.B.M., Barbosa G.A.S., de Almeida E.O.** Manual therapy in the treatment of myofascial pain related to temporomandibular disorders: a systematic review. — *J Oral Facial Pain Headache*. — 2020; 34 (2): 141—8. PMID: 32255579
16. **Лапина Н.В., Скорикова Л.А., Скориков Ю.В.** Ортопедическое лечение больных с вторичными деформациями зубов и челюстей вследствие частичной потери зубов. — *Кубанский научный медицинский вестник*. — 2006; 5—6: 88—9 [Lapina N.V., Scorikova L.A., Scorikov U.V. Prosthodontic treatment with the secondary deformations teeth and jaws owing the partial losses of teeth. — *Kuban Scientific Medical Bulletin*. — 2006; 5—6: 88—9 (In Russ.)].  
eLIBRARY ID: 9253532
17. **Schulte W.** The functional treatment of the myo-arthropathies of the masticatory apparatus: a diagnostic and physiotherapeutic program. — *Dtsch Zahnärztl Z*. — 1970; 25 (3): 422—36 (In German). PMID: 5264685

DOI: 10.37988/1811-153X\_2020\_3\_93

A.A. Романенко<sup>1,2</sup>,  
м.н.с.; начальник отдела обеспечения  
качества

V.V. Чуев<sup>3,4</sup>,  
к.м.н., главный врач; доцент кафедры  
терапевтической стоматологии

A.A. Бузов<sup>1,5</sup>,  
к.т.н., технический директор; технический  
директор

V.P. Чуев<sup>1,4</sup>,  
д.т.н., генеральный директор; зав. кафедрой  
медико-технических систем

<sup>1</sup> Опытно-экспериментальный завод  
«ВладМиВа», Белгород

<sup>2</sup> ООО «БелФармаМед», Белгород

<sup>3</sup> ООО «Стоматологический центр  
«ВладМиВа», Белгород

<sup>4</sup> Белгородский государственный  
национальный исследовательский  
университет

<sup>5</sup> ООО «Наноапатит», Белгород

## Клинико-лабораторная оценка остеопластического материала Клипдент. Обзор

### ДЛЯ ЦИТИРОВАНИЯ:

*Романенко А.А., Чуев В.В., Бузов А.А., Чуев В.П.* Клинико-лабораторная оценка остеопластического материала Клипдент. — *Клиническая стоматология*. — 2020; 3 (95): 93—9.  
DOI: 10.37988/1811-153X\_2020\_3\_93

**Реферат. Цели и задачи:** клинико-лабораторная оценка проведена для проверки клинической эффективности и безопасности остеопластического материала Клипдент («ВладМиВа»). **Методы.** Анализ и оценка клинических данных о медицинском изделии, представленных публикациями научных изданий и диссертационных работ, отражающих результаты клинических и лабораторных исследований материала Клипдент. **Результаты.** Проведенные лабораторные исследования свидетельствуют об эффективности применения Клипдент для замещения костных дефектов и ускорении процессов регенерации костной ткани по сравнению с нормальным течением. В клинических исследованиях показана эффективность использования различных форм выпуска Клипдент в клинической практике хирургического лечения переломов нижней челюсти, ретинированных зубов и кист челюстей. Клинически обоснована эффективность применения данного материала при лечении пациентов с хроническим генерализованным пародонтитом, при резекции верхушки корня зуба и при непосредственной дентальной имплантации. Клипдент-гель эффективен при лечении заболеваний пародонта и для заживления послеоперационных раневых дефектов, так как он способствует снижению болевого синдрома, уменьшению воспалительной реакции и ускорению сроков эпителизации. **Заключение.** Подтверждена клиническая эффективность и безопасность материала Клипдент, применяемого в стоматологии и челюстно-лицевой хирургии для замещения костных дефектов и ускорения процессов регенерации костной ткани.

**Ключевые слова:** остеопластический материал, резорбируемая мембрана, костная регенерация, Клипдент

A.A. Romanenko<sup>1,2</sup>,  
junior researcher; head of the Quality  
assurance department

V.V. Chuev<sup>3,4</sup>,  
PhD in Medical sciences, chief doctor;  
associate professor of the Therapeutic  
dentistry department

A.A. Buzov<sup>1,5</sup>,  
PhD in Engineering, technical director;  
technical director

V.P. Chuev<sup>1,4</sup>,  
Grand PhD in Engineering, general director;  
head of the Medical and technical systems  
department

<sup>1</sup> «VladMiVa Experimental Plant» JSC, Belgorod,  
Russia

<sup>2</sup> «Belfarmamed» LLC, Belgorod, Russia

<sup>3</sup> «CCM «VladMiVa»» LLC, Belgorod, Russia

<sup>4</sup> Belgorod National Research University, Russia

<sup>5</sup> «Nanoapatit» LLC, Belgorod, Russia

## Clinical-laboratory evaluation of osteoplastic material Klipdent. A review

### FOR CITATION:

*Romanenko A.A., Chuev V.V., Buzov A.A., Chuev V.P.* Clinical-laboratory evaluation of osteoplastic material Klipdent. — *Clinical Dentistry (Russia)*. — 2020; 3 (95): 93—9.  
DOI: 10.37988/1811-153X\_2020\_3\_93

**Abstract. Objective** — Clinical and laboratory evaluation was carried out to evaluate the level of clinical performance and safety of the Klipdent osteoplastic material (VladMiVa). **Methods.** Analysis and evaluation of clinical data on a medical device, represented by publications of Russian and foreign scientific publications and dissertations, reflecting the results of clinical and laboratory studies of the Klipdent material. Results: Laboratory studies indicate the effectiveness of the use of Klipdent to replace bone defects and accelerate bone tissue regeneration processes compared to the normal course. In clinical studies, the effectiveness of using various forms of release Klipdent is shown. In the practice of surgical treatment of fractures of the lower jaw, refined teeth, and jaw cysts. Clinically substantiated the effectiveness of the use of this material in the treatment of patients with chronic generalized periodontitis, with resection of the apex of the root of the tooth and with direct dental implantation. Klipdent-gel is effective in the treatment of periodontal diseases and for the healing of postoperative wound defect, because helps to reduce pain, reduce the inflammatory response, and accelerate the timing of epithelization. **Conclusions.** Clinical performance and safety of the Klipdent material have been confirmed, used in dentistry and maxillofacial surgery to replace bone defects and accelerate bone regeneration.

**Key words:** osteoplastic material, resorbable membrane, bone regeneration, Klipdent

## ВВЕДЕНИЕ

В настоящее время в стоматологии и челюстно-лицевой хирургии активно применяются материалы для замещения и восстановления костной ткани. Остеопластические материалы природного происхождения не всегда применимы из-за религиозных, этических или культурных соображений пациента. Синтетические аллопластические материалы изготавливаются из высокоочищенного  $\beta$ -трикальцийфосфата и/или гидроксиапатита.

Ошибка при выборе из широкого ассортимента синтетических остеопластических материалов крайне нежелательна, поэтому стоматологи отдают предпочтение известным торговым маркам, однако в этом случае соотношение цены и качества не всегда является оптимальным. Эффективный способ снизить вероятность ошибки в выборе — это анализ относящихся к материалу клинических данных, полученных в ходе исследований материала и на основе опыта его применения.

Клинико-лабораторная оценка проведена для проверки клинической эффективности и безопасности остеопластического материала Клипдент (ВладМиВа).

## МЕТОДЫ

Анализ и оценка клинических данных о медицинском изделии, представленных публикациями научных изданий и диссертационных работ, отражающих результаты клинических и лабораторных исследований материала Клипдент за 2013–2019 гг. Поиск публикаций осуществлялся в базах данных, рекомендованных Федеральной службой по надзору в сфере здравоохранения.

## РЕЗУЛЬТАТЫ

### Лабораторные данные

Цель исследования Д.Ю. Харитонова и соавт. — изучение морфологической и структурной характеристики костной ткани нижней челюсти человека и остеопластических материалов Клипдент и Биопласт-дент. При исследовании образцов методом сканирующей электронной микроскопии (СЭМ) материалов с увеличением в 50 раз проводили анализ пористости и размера агломератов и морфологии. Показано, что материал Клипдент представлен округлыми плотными агломератами размерами 2–20 мкм, а его структура характеризуется однородной морфологией [1–3]. При увеличении в 50 000 определена однородность и плотность гранул в структуре образца Клипдент, перепады высот рельефной поверхности частиц составляют до 0,5 мкм. Морфология материала Клипдент и костной ткани челюсти человека различаются: поверхность остеопластического материала характеризуется шероховатостью на субмикронном уровне, но не обладает макро- и микропористостью и системой сопряженных пор. По предположению авторов, osteoconductive свойства материалов Клипдент-ГЛ и Клипдент-КЛ не будут выраженными [4].

В ходе работы М.С. Гущина и соавт. для определения фазового состава материала Биопласт-дент использовалась рентгеновская дифрактометрия. По результатам рентгенофазового анализа, материалы группы Клипдент имеют одинаковый фазовый состав и относятся к трикальцийфосфату. Данные подтверждены результатами ИК-спектроскопии, которые также показали присутствие мод трикальцийфосфата [5–6].

Н.Г. Коротких и соавт. было проведено экспериментальное исследование остеорегенераторной активности материалов Биопласт-дент и Клипдент на лабораторных животных. В зависимости от материала, помещаемого в щель моделированного перелома нижней челюсти, были выделены 3 клинические группы. В 1-й (10 кроликов) применялся Биопласт-дент, во 2-й (10 кроликов) — Клипдент, 3-я группа (10 кроликов) — контрольная. На гистологических срезах на 4–5-е сутки оценено состояние костной ткани, отмечена значительная васкуляризация пространства кости, наблюдаются повышенные обменные процессы, опережающие контрольный материал на 3–4 суток. Начало формирования основной тяжелой костной грубоволокнистой ткани с определяющимися остеоцитами отмечено на 14–15-е сутки, что превышает контрольный уровень на 5–6 суток. Участки коллагеновых волокон III и IV типов начинают формироваться, а в отдельных местах они уже полностью были сформированы к 28-м суткам. Таким образом, использование материалов Биопласт-дент и Клипдент способствует ускорению процессов регенерации у кроликов по сравнению с нормой на 5–6 суток [7–8].

Также были изучены скорость и качество течения процессов остеорепаляции костного дефекта, возникшего в результате травматичного удаления зубов. Сформированные в области альвеолы удаленного зуба дефекты соответствовали состоянию после травматической экстракции зуба. Костные дефекты также заполняли остеопластическими материалами в соответствии с группой исследования, в контрольной группе материалы не применяли. По результатам исследования регенерация микроциркуляторного русла при применении материалов Биопласт-дент и Клипдент более выражена и ускорена в среднем на 3–5 суток по сравнению с нормальным процессом в контрольной группе. Ускорение процесса формирования костных лакун с погруженными остеоцитами происходило в среднем на 6–8 суток. На 5–7 суток опережало нормальный процесс формирование коллагенового каркаса. В результате проведенных морфологических исследований показано ускорение процессов регенерации костной ткани на 6–7 суток по сравнению с нормальным течением [9–10].

В гистологическом исследовании костной ткани альвеолярного отростка нижней челюсти крыс после экспериментального воспроизведения дефекта костной ткани изучено влияние остеопластических препаратов на процессы остеогенеза. В эксперименте 56 белых крыс линии Вистар распределяли на группы в зависимости от материала, помещаемого в лунку костного дефекта. В 1-й группе применялась композиция, которую



готовили *ex tempore* путем растирания в ступке 800 мг гранул Клипдент-ГЛ с 4 мл раствора тиотриазолина и 4 мл раствора метронидазола, во 2-й группе — материал Коллапан. Спустя месяц после операции без лечения (контрольная группа) отсутствовали признаки начала репаративных процессов и формирования костной ткани. Проведенное исследование указывает на положительное влияние исследованных остеопластических препаратов на процессы регенерации костной ткани и заместительной регенерации наиболее поврежденных участков. Комплексный препарат, содержащий трикальцийфосфат, гидроксипатит, гиалуроновую кислоту, тиотриазолин и метронидазол, по своим репаративным способностям несколько превосходил препарат сравнения Коллапан [11].

При исследовании активности репаративных процессов костной ткани крыс в бедренной кости животного формировали дефект, в который помещали остеопластический материал Клипдент ПЛ, вкручивали титановый саморез, поверх него укладывали мембрану Клипдент-МК и ушивали рану. Во время всего срока проведения эксперимента (90 суток) отмечено удовлетворительное состояние животных и отсутствие осложнений. Сопоставление результатов морфологического исследования позволяет сделать заключение, что ведущим процессом в месте расположения титанового самореза и имплантации остеопластических материалов является процесс активного остеогенеза как в краях раневого дефекта, так и в участках расположения костных осколков в прилежащих к раневому дефекту участках. Данное исследование позволяет утверждать, что материал Клипдент ПЛ в комбинации с мембраной Клипдент-МК является эффективным средством для стимулирования процесса репарации костной ткани [12–14].

### Клинические данные

На базе кафедры челюстно-лицевой хирургии ВГМА им. Н.Н. Бурденко и отделения челюстно-лицевой хирургии № 2 ОКБ № 1 г. Воронежа в ходе исследований была клинически обоснована эффективность применения остеопластического материала Клипдент. Проведено комплексное обследование и лечение 82 больных с переломами нижней челюсти, костными дефектами после удаления кист челюстей и ретинированных третьих моляров в возрасте от 18 до 63 лет. 30 пациентам первой опытной группы послеоперационные костные дефекты заполняли материалом Биопласт-дент. Во второй опытной группе, также включающей 30 пациентов, применяли материал Клипдент. В контрольную группу вошли 22 пациента, которым челюстные дефекты заполняли кровяным сгустком. Отек и гематома после цистэктомии и удаления ретинированных зубов у пациентов групп Биопласт-дент и Клипдент были менее выражены и купировались на 2–3 суток ранее, чем у пациентов контрольной группы. У данных пациентов полное восстановление трехстеночных дефектов челюстей диаметром до 2 см происходило к 6-му месяцу, а более 2 см к 10-му месяцу наблюдения, что подтверждается

результатами рентгенологического исследования. Заполнение костной тканью трехстеночных образований диаметром до 2 см в контрольной группе происходило к 8–10-му месяцу исследования, а образования диаметром свыше 2 см полностью не регенерировали. Показано, что остеопластические материалы Клипдент и Биопласт-дент способствуют стимуляции остеорегенераторных процессов, образованию полноценного костного регенерата, а также снижению риска возникновения осложнений воспалительного характера и атрофии костной ткани. При применении данных материалов наблюдаются положительная динамика клинических проявлений, сокращение продолжительности стационарного лечения и сроков временной нетрудоспособности [15–17].

В исследование А.Р. Апхадзе было включено 60 пациентов с хроническим генерализованным пародонитом средней и тяжелой степеней тяжести в возрасте от 35 до 65 лет, которым проведено хирургическое лечение — устранение пародонтального кармана с использованием остеопластического материала Клипдент для заполнения костных дефектов. Антимикробную обработку полости рта после хирургического вмешательства пациентам проводили с использованием гелей Фагодент и Метрогил-Дента. Динамическое наблюдение проводили через 1, 6 и 12 мес после хирургического лечения. При рентгенологическом исследовании в отдаленные сроки после операции у всех пациентов наблюдалось прогрессивное восстановление костной ткани в области дефектов [18].

В работе, проведенной на кафедре хирургической стоматологии и челюстно-лицевой хирургии Ставропольского государственного медицинского университета, определялась эффективность остеопластических препаратов после резекции верхушки корня зуба. На 2 равные группы были разделены 20 пациентов с диагнозом радикулярная киста. В ходе хирургического вмешательства костный дефект пациентам 1-й группы заполняли материалом Гиалуост (Омега-Дент), а пациентам 2-й группы — материалом Клипдент. Ни у одного пациента не выявлено воспалительных реакций и осложнений. Через год была проведена рентгенологическая оценка и отмечено увеличение плотности в области костного дефекта, что свидетельствует о высокой вероятности формирования костной ткани. Данные наблюдения позволили авторам рекомендовать Клипдент и Гиалуост к применению в амбулаторной практике при лечении хронических деструктивных форм периодонтитов и кист [19].

Также при проведении цистэктомии с резекцией верхушки корня в исследовании [20] для заполнения костных дефектов использовали материал Клипдент-ГЛ у пациентов 1-й группы (8 человек). При лечении пациентов 2-й группы (8 человек) применялся Биопласт-дент; 3-й группы (8 человек) — Биопласт-дент в виде блоков. Рентгенологическое исследование после лечения свидетельствует об увеличении плотности костной ткани по периферии очага деструкции через

6 (1-я и 2-я группы) и 3 мес (3-я группа). Показатели плотности периапикального очага деструкции кости за указанные периоды наблюдения практически не различались. По истечении года на рентгенограммах отмечалось улучшение состояния структуры костной ткани и образование новой. У пациентов 3-й группы воспалительные реакции купировались быстрее. У всех пациентов утраченный объем костной ткани восстановился в течение 4–6 мес. В раннем и позднем послеоперационных периодах воспалительных осложнений не выявлено. Таким образом, все материалы, участвующие в эксперименте, рекомендованы для использования в клинической практике с верхушечной деструктивной формой периодонтита [20].

В ходе исследований А.В. Любченко и Н.С. Кравцовым четырем пациентам с тотальным дефектом зубного ряда проводилась непосредственная дентальная имплантация и одномоментная костная пластика с использованием материала Клипдент ПЛ и мембраны Клипдент-МК. Через 3, 6 и 9 мес после операции проводилась клиническая оценка стабильности установленных имплантатов и степени атрофии окружающих их альвеолярных гребней. Результаты исследования свидетельствуют о хороших результатах стабилизации и остеоинтеграции имплантатов [21–22].

При изучении проницаемости мембран для микроорганизмов определяли состав микробной флоры в зоне оперативного вмешательства. Из 20 человек, находившихся под наблюдением, у 10 был установлен хронический апикальный периодонтит, у 6 — радикулярные кисты челюстей, у 4 — дистопия третьих моляров. Лунки удаленных зубов и костные полости после цистэктомии заполняли кровяным сгустком и укрывали рассасывающимися барьерными мембранами Клипдент-МК. После проведенных по показаниям операций у пациентов брали мазки. По результатам ПЦР-диагностики состав биотопов зоны хирургического вмешательства на момент операции был представлен *Porphyromonas gingivalis*, *Streptococcus spp.*, *Bacteroides forsythus*, *Klebsiella spp.*, *Helicobacter pylori*, *Treponema denticole*, *Actinobacillus actinomycetemcomitans*. На 3-и сутки после операции определялась ДНК только трех микроорганизмов: *Streptococcus spp.*, *Treponema denticole* и *Actinobacillus actinomycetemcomitans*, которые имеют размеры 0,4–1,5 мкм. Иные микроорганизмы по физическим параметрам оказались не способны мигрировать сквозь поры мембран. На 7-е сутки в ране ДНК периодонтопатогенной и условно-патогенной микрофлоры не определялась, что связано с включением неспецифических механизмов иммунитета и последующим фагоцитозом. Результаты проведенного исследования позволяют предположить, что мембрана Клипдент-МК характеризуется избирательной проницаемостью для различных бактерий [23].

По результатам клинических и рентгенологических исследований можно сделать вывод о достижении хорошей стабилизации имплантатов, отсутствии воспалительных процессов в зоне операции, отсутствии атрофии костной ткани в области расположения имплантата

через 3, 6 и 9 мес после проведения имплантации у всех пациентов. Полное восстановление функции отмечалось у пациентов уже через несколько дней после удаления зубов и имплантации. В статье Н.В. Максимовой приведены сравнение и клинический анализ течения послеоперационного периода при проведении некоторых методик углубления преддверия полости рта. В зависимости от методики хирургического вмешательства пациенты были разделены на 3 группы по 7 человек в каждой. Пациентам 1-й группы проводили вестибулопластику по Кларку, 2-й группы — по Эдлану—Мейхеру, 3-й группы — модифицированным способом, сочетающим формирование лоскута и его апикальное смещение, а раневую поверхность закрывали коллагеновой мембраной, смоченной гелем Клипдент. На постоянную боль разной интенсивности предъявляли жалобы все пациенты 1-й и 2-й групп в течение 4–6 дней после операции, в связи с чем употребление пищи было затруднено, и в двух случаях это спровоцировало обострение болезненного состояния со стороны желудочно-кишечного тракта. В 3-й группе исследования на боли в послеоперационный период в течение первых суток после операции жаловались лишь 28,5% пациентов, их питание проходило в обычном режиме. Эпителизация раневой поверхности слизистой оболочки у пациентов 1-й и 2-й групп происходила вторичным натяжением к 8–10-му дню после операции, тогда как у пациентов 3-й группы эти сроки составили 5–7 дней, и заживление раневого дефекта происходило первичным натяжением.

Визуальный осмотр на 10-е сутки после операции установил, что у пациентов 3-й группы коллагеновая мембрана заместила вновь образованными тканями десны с увеличением глубины преддверия полости рта в среднем на 5 мм, рана зажила без признаков рубцевания, отека тканей не наблюдалось. У пациентов 1-й и 2-й групп глубина сформированного на 4–5 мм преддверия полости рта сократилась до 2–3 мм. Клинический осмотр на 21-е сутки показал, что у пациентов 1-й и 2-й групп глубина преддверия во фронтальном отделе нижней челюсти сформировалась на 2–4 мм больше прежних размеров, а в 3-й группе преддверие сформировалось глубже на 3–5 мм от исходных значений. Таким образом, лучшие условия для заживления послеоперационного раневого дефекта были созданы при закрытии раны коллагеновой мембраной, смоченной гелем Клипдент, что способствовало снижению воспалительных изменений, улучшению эпителизации и ускорению заживления раны [24, 25].

Клиническую оценку раннего послеоперационного периода лечения выполняли у 26 пациентов по углублению преддверия рта на беззубой нижней челюсти. Пациентам основной группы (13 человек) раневую поверхность во время и на 2-е сутки после операции закрывали препаратом Клипдент-гель, а пациентам группы сравнения (13 человек) оставляли открытой и рекомендовали нанесение на рану геля Камистад. На 2-е сутки у 100%, а на 5-е сутки у 53,8% пациентов группы сравнения визуализировались выраженная гиперемия и отек слизистой

оболочки в области операционной раны. У пациентов основной группы, в которой применялся Клипдент-гель, такие изменения были выявлены лишь в 46,1% случаев на 2-е сутки и в 15,4% случаев на 5-е сутки. К тому же первые признаки эпителизации в виде вновь образованной слизистой оболочки наблюдались у всех пациентов этой группы на 5-е сутки, в то время как в группе сравнения раневые дефекты были покрыты обильным фибриновым налетом. При осмотре раневого дефекта на 14-е сутки у всех пациентов, при лечении которых применялся Клипдент-гель, рана была полностью эпителизирована, отека и гиперемии слизистой оболочки не наблюдалось, в группе сравнения наблюдались слабо выраженные признаки эпителизации. В основной группе воспалительная температурная асимметрия была выражена меньше, она полностью исчезала на 5-е сутки, а в группе сравнения сохранялась и на 5-е сутки, что свидетельствует о воспалительной реакции в зоне операционной раны. Проведенное исследование показало, что использование препарата Клипдент-гель дает положительные результаты в процессе заживления раневого дефекта: отсутствует или значительно снижен болевой синдром, уменьшена воспалительная реакция в ране, ускорены сроки эпителизации [26].

Врачи-стоматологи проводили оценку эффективности противовоспалительного действия гелей Клипдент, Биопласт-дент и CHLO-SITE среди пациентов (по 10 человек в каждой группе) с хроническим генерализованным пародонтитом средней и тяжелой степени по выраженности признаков воспаления и кровоточивости. В 1-й группе пациентов в качестве местной терапии пародонтальных карманов использовали гель Биопласт-дент, который показал маловыраженный противовоспалительный эффект, с трудом вводился в пародонтальные карманы и удерживался там непродолжительное время, так как имел жидкую консистенцию. Пациентам 2-й группы применяли гель Клипдент. Он удобен в применении, хорошо фиксируется на слизистой оболочке и в ране, обладает хорошим заживляющим действием: на 3–4-й день послеоперационная рана покрывалась фибрином, для достижения цели лечения потребовалось в среднем  $6,40 \pm 0,20$  дней. В 3-й группе пациентов для местного лечения использовали гель CHLO-SITE (GHIMAS), который хорошо приклеивается к слизистой оболочке десны и к поверхностям пародонтального кармана и обладает выраженным противовоспалительным эффектом: симптомы воспаления исчезали через  $2,80 \pm 0,12$  дней [27].

С целью определения клинической эффективности препарата Клипдент-гель Н.Б. Ванченко и соавт. были проанализированы результаты лечения 44 пациентов в возрасте 27–48 лет с диагнозом хронический генерализованный пародонтит легкой и средней степени тяжести. Все пациенты были разделены на 2 группы.

Пациентам основной группы (24 пациента) назначали препарат Клипдент-гель в течение 7 дней. Через 14 дней комплекс мероприятий повторяли. В группе сравнения (20 пациентов) больным проведено стандартное лечение хронического генерализованного пародонтита с назначением ополаскиваний раствором Стоматофит и нанесением геля Метрогилдента в течение 10 дней с последующим повторным курсом через 1 мес. Отмечается, что гель Биопласт-дент хорошо переносится пациентами при длительном применении и не вызывает аллергических реакций. Для мониторинга результатов лечения проводили тестирование клинического состояния по шкалам РМА, РI Рассела и гигиеническому индексу Грина–Вермильона. Препарат Клипдент-гель благоприятно влияет на динамику хронического воспалительного процесса тканей пародонта. Включение в схемы лечения Клипдент-геля оказало положительное влияние: отмечено снижение РМА на 61,8%, пародонтального индекса — на 45,3%, гигиенического индекса Грина–Вермильона — на 39,8%, а также улучшение психосоматического статуса. Пролонгированное действие подтверждалось отсутствием воспалительных проявлений в течение длительного времени. Полученные нами в процессе лечения больных результаты свидетельствуют об улучшении состояния тканей пародонта, что подтверждается объективно и субъективно, в виде отсутствия жалоб у больных. Таким образом, применение препарата Клипдент-гель доказало превосходство в проведенном лечении больных хроническим генерализованным пародонтитом над традиционной схемой лечения. Рассматриваемый препарат можно рекомендовать в схему лечения заболеваний пародонта практикующим врачам-стоматологам [28].

## ЗАКЛЮЧЕНИЕ

Проведенные лабораторные исследования свидетельствуют об эффективности применения материала Клипдент для замещения костных дефектов и ускорении процессов регенерации костной ткани по сравнению с нормальным течением. В клинических исследованиях показана эффективность использования различных форм выпуска Клипдент в клинической практике хирургического лечения переломов нижней челюсти, ретинированных зубов и кист челюстей. Клинически обоснована эффективность применения данного материала при лечении пациентов с хроническим генерализованным пародонтитом, при резекции верхушки корня зуба и при непосредственной дентальной имплантации. Клипдент-гель эффективен при лечении заболеваний пародонта и для заживления послеоперационных раневых дефектов, так как он способствует снижению болевого синдрома, уменьшению воспалительной реакции и ускорению сроков эпителизации.



ЛИТЕРАТУРА /  
REFERENCES:

1. Харитонов Д.Ю., Домашевская Э.П., Азарова Е.А., Голощапов Д.Л. Анализ морфологического строения остеопластических материалов «Клипдент», «Биопласт-дент» и нижнечелюстной кости человека. — Прикладные информационные аспекты медицины. — 2014; 2: 63—7

[Haritonov D. Yu., Domashevskaya E.P., Azarova E.A., Goloschapov D.L. The comparison of morphological and structural characteristics of the human mandibular bone tissue and the osteoplastic material "Klipdent", "Bioplast-dent". — *Applied and IT Research in Medicine*. — 2014; 2: 63—7 (In Russ.).]

2. Харитонов Д.Ю., Азарова Е.А., Азарова О.А. Сравнительная характеристика морфологического строения остеопластических материалов различного происхождения и костной ткани человека. — Научно-медицинский вестник Центрального Черноземья. — 2017; 69: 3—6

[Kharitonov D.Yu., Azarova Ye.A., Azarova O.A. Comparative characteristics of morphological structure osteoplastic materials of various origin and bone tissue of man. — *Scientific-medical Bulletin of Central black earth region*. — 2017; 69: 3—6 (In Russ.).]

eLIBRARY ID: 29909643

3. Лесникова И.Н., Азарова Е.А. Морфологическое обоснование применения остеопластических материалов Биопласт-дент и Клипдент в комплексном лечении переломов челюстей. — В сб. матер. 8-й межрегион. научно-практ. конф. «Современные технологии лечения стоматологических заболеваний». — Рязань, 2013. — С. 172—175 [Lesnikova I.N., Azarova E.A. Morphological substantiation of the use of osteoplastic materials «Bioplast-dent» and Klipdent in the complex implementation of jaw fractures. — Proceedings of the 8 interregion. scientific-practical conf. "Modern technologies for the treatment of dental diseases". — Ryazan, 2013. — P. 172—175 (In Russ.).]

4. Харитонов Д.Ю., Домашевская Э.П., Азарова Е.А., Голощапов Д.Л. Оценка данных сканирующей электронной микроскопии при изучении морфологической структуры остеопластического материала «Клипдент» и нижнечелюстной кости человека. — Современные проблемы науки и образования. — 2014; 6: 1074

[Kharitonov D.Yu., Domashevskaya E.P., Azarova E.A., Goloschapov D.L. The evaluation of the results of scanning electron microscopy in the study of the morphological structure of the osteoplastic material "Clipdent" and native human bone. — *Modern Problems of Science and Education*. — 2014; 6: 1074 (In Russ.).]

eLIBRARY ID: 22878338

5. Гуцин М.С., Голощапов Д.Л., Середин П.В., Домашевская Э.П., Азарова Е.А., Харитонов Д.Ю. Сравнительные характеристики стоматологических композитов и материалов на основе гидроксиапатита. — В сб. матер. VII Всерос. конф. «Физико-химические процессы в конденсированных средах и на межфазных границах ФАГРАН-2015». — Воронеж, 2015. — С. 186—187

[Gushin M.S., Goloschapov D.L., Seredin P.V., Domashevskaya E.P., Azarova E.A., Haritonov D.Y. Comparative characteristics of dental composites and materials based on hydroxyapatite — Proceedings of the FAGRAN-2015 conference "Physico-chemical processes in condensed media and interphase boundaries". — Voronezh, 2015. — P. 186—187 (In Russ.).]

eLIBRARY ID: 25145740

6. Голощапов Д.Л., Гуцин М.С., Середин П.В., Домашевская Э.П., Леньшин А.С., Мараева Е.В. Сравнительные характеристики синтетических и биогенных апатитов. — В сб. матер. 71-й Всерос. научно-техн. конф., посв. Дню радио. — СПб., 2016. — С. 322—324

[Goloschapov D.L., Gushin M.S., Seredin P.V., Domashevskaya E.P., Lenshin A.S., Maraeva E.V. Comparative characteristics of synthetic and biogenic apatites. — Proceedings of the 71st Russian scientific and technical conference dedicated to Radio Day. — Saint-Petersburg, 2016. — P. 322—324 (In Russ.).]

7. Коротких Н.Г., Бугримов Д.Ю. Обоснование применения остеопластических препаратов «Биопласт-дент» и «Клипдент» в эксперименте. — Научно-медицинский вестник Центрального Черноземья. — 2013; 52: 200—2

[Korotkikh N.G., Bugrimov D.Y. Justification of osteoplastic preparation "Bioplast-dent" and "Klipdent" in the experiment. — *Scientific-medical Bulletin of Central black earth region*. — 2013; 52: 200—2 (In Russ.).]

eLIBRARY ID: 25730135

8. Коротких Н.Г., Азарова Е.А. Экспериментальное обоснование применения Биопласт-дент и Клипдент в комплексном лечении переломов челюстей. — В сб. матер. 17-й междунар. конф. челюстно-лицевых хирургов и стоматологов «Новые технологии в стоматологии». — СПб., 2013. — С. 90

[Korotkikh N.G., Azarova E.A. Experimental substantiation of the use of Bioplast-dent and Klipdent in a comprehensive study of jaw fractures. — Proceedings of the 17th conf. maxillofacial surgeons and dentists "New technologies in dentistry". — Saint-Petersburg, 2013. — P. 90 (In Russ.).]

9. Коротких Н.Г., Харитонов Д.Ю., Азарова Е.А., Степанов И.В. Экспериментальное обоснование использования материалов «Клипдент», «Биопласт-дент» при замещении костных дефектов после травматичного удаления зубов. — Вестник новых медицинских технологий. Электронное издание. — 2014; 1: 67

[Korotkikh N.G., Kharitonov D.Y., Azarova E.A., Stepanov I.V. Experimental substantiation of the use of materials "Klipdent", "Bioplast-dent" at the substitution of bone defects after traumatic removal of teeth. — *Journal of New Medical Technologies, eEdition*. — 2014; 1: 67 (In Russ.).]

eLIBRARY ID: 22988142

10. Коротких Н.Г., Бугримов Д.Ю., Лесникова И.Н., Азарова Е.А. Обоснование применения остеопластических препаратов Биопласт-дент и Клипдент в эксперименте. — В сб. матер. I междунар. конф. «Морфологические аспекты безопасности жизнедеятельности». — Воронеж, 2013. — С. 148

[Korotkikh N.G., Bugrimov D.J., Lesnikova I.N., Azarova E.A. Justification of osteoplastic preparation «Bioplast-dent» and Klipdent in the experiment. — Proceedings of the I international conference "Morphological aspects of security of life activities". — Voronezh, 2013. — P. 148 (In Russ.).]

11. Борисенко А.В., Кодлубовский Ю.Ю., Вит В.В. Гистологическое исследование регенерации костной ткани нижней челюсти при воздействии трикальций фосфата и гиалуроновой кислоты. — Вестник стоматологии. — 2015; 1 (90): 6—10

[Borisenko A.V., Kodlubovskiy Yu. Yu., Vit V.V. The histological study of regeneration of mandibular osseous tissue at the influence of tribasic calcium phosphate and hyaluronic acid. — *Stomatological Bulletin*. — 2015; 1 (90): 6—10 (In Russ.).]

12. Любченко А.В., Кравцов Н.С. Изучение свойств остеопластических материалов Клипдент ПЛ и Клипдент МК («Владмива» Россия) в эксперименте. — В сб. тр. IX междунар. научно-практической конференции «Стоматология славянских государств». — Белгород, 2016. — С. 268—270

[Lubchenko A.V., Kravtsov N.S. Study of the properties of osteoplastic materials Klipdent PL and Klipdent MK («Vladmiva» Russia) experimental. — Proceedings of the IX International scientific-practical conference "Dentistry of the Slavic states". — Belgorod, 2016. — P. 268—270 (In Russ.).]

eLIBRARY ID: 30070080

13. Любченко А.В., Кравцов Н.С. Изучение репаративных процессов костной ткани крыс с использованием остеотропного материала Клипдент ПЛ и мембраны Клипдент МК компании «Владмива», Россия (экспериментально-морфологическое исследование). — Украинский стоматологический альманах. — 2016; 3-2: 7—10

[Lyubchenko A.V., Kravtsov N.S. The study of reparative processes of bone tissue of rats with using material Klipdent PL and membrane Klipdent MK (experimentally-anatomical investigation). — *Ukrainian Dental Almanac*. — 2016; 3-2: 7—10 (In Russ.).]

<https://dental-almanac.org/index.php/journal/article/view/189>

14. Любченко А.В., Кравцов Н.С., Посохова В.Ф., Лыкова И.В., Чуев В.В., Клукин Б.В. Изучение репаративных процессов костной ткани крыс с использованием остеотропного материала Клипдент ПЛ и мембраны Клипдент МК компании «Владмива» (экспериментально-морфологическое исследование). — Институт стоматологии. — 2018; 2(79): 104—5

[Lyubchenko A.V., Kravtsov N.S. Posokhova V.F., Likova I.V., Chuev V.V., Klukin B.V. Study of reparative processes of bone tissue of rats using osteoplastic material Klipdent PL and membrane Klipdent MK of company "Vladmiva" (Russia) (experimental-morphological study). — *The Dental Institute*. — 2018; 2 (79): 104—5 (In Russ.).]

eLIBRARY ID: 35340586

- 15. Азарова Е.А.** Клинико-экспериментальное обоснование применения Биопласт-дент, Клипдент в комплексном лечении переломов челюстей и внутрикостных образований челюстно-лицевой области: автореф. дис. ... к.м.н. — Воронеж, 2015: 22 с.  
[Azarova E.A. Clinical and experimental rationale for the use of Bioplast-dent, Klipdent in the complex treatment of fractures of the jaw and intraosseous formations of the maxillofacial area: master's thesis. — Voronezh, 2015. — 22 p. (In Russ.)].  
eLIBRARY ID: 30414496
- 16. Коротких Н.Г., Харитонов Д.Ю., Азарова Е.А.** Оценка результатов использования остеопластических материалов Клипдент, Биопласт-дент в комплексном лечении радикулярных кист челюстей. — *Молодежный инновационный вестник*. — 2014; 3 (2): 178  
[Korotkikh N.G., Kharitonov D.Y., Azarova E.A. Evaluation of the results of the use of osteoplastic materials Klipdent, Bioplast-dent in the complex treatment of radicular cysts of the jaw. — *Youth innovational vestnik*. — 2014; 3 (2): 178 (In Russ.)].
- 17. Лесникова И.Н., Азарова Е.А.** Клинико-экспериментальное обоснование применения остеопластических материалов Клипдент, Биопласт-дент при заполнении костных дефектов после удаления ретинированных третьих моляров. — *Вестник морского врача (Севастополь)*. — 2014; 13: 78  
[Lesnikova I.N., Azarova E.A. Clinical and experimental justification for the use of osteoplastic materials Klipdent, Bioplast-dent when filling bone defects after removal of the retarded third molars. — *Marine doctor's bulletin (Sevastopol)*. — 2014; 13: 78 (In Russ.)].
- 18. Анхадзе А.Р.** Изучение эффективности использования бактериофагов при хирургическом лечении пациентов с воспалительно-деструктивными поражениями пародонта: дис. ... к.м.н. — М., 2016. — 132 с.  
[Aphadze A.R. Study of the effectiveness of using bacteriophages in the surgical treatment of patients with inflammatory and destructive periodontal lesions: master's thesis. — Moscow, 2016. — 132 p. (In Russ.)]. eLIBRARY ID: 30439215
- 19. Абдуллаева Н.К., Шарипова Т.В.** Сравнительная эффективность использования остеопластических материалов после операции резекции верхушки корня зуба при лечении деструктивных форм периодонтита. — *Международный студенческий научный вестник*. — 2017; 5: 25  
DOI: 10.17513/msnv.17795  
[Abdullaeva N.K., Sharipova T.V. Comparative efficiency of using osteoplastic materials after operating the resistance of the upper of the tooth root in treatment of destructive periodontitis forms. — *International Student Scientific Bulletin*. — 2017; 5: 25 (In Russ.)]. eLIBRARY ID: 30317733
- 20. Лыкова И.В., Посохова В.Ф., Чувев В.В., Казакова В.С., Ключин Б.В.** Эффективность применения деминерализированных костных блоков «Биопластдент» в стоматологии. — В сб. трудов XI Международной научно-практ. конф. «Стоматология славянских государств». — Белгород, 2018. — С. 172—174  
[Likova I.V., Posohova V.F., Chuev V.V., Kazakova V.S., Klukin B.V. The effectiveness of the use of demineralized bone blocks "Bioplast dent" in dentistry. — Proceedings of the XI International scientific-practical conference "Dentistry of the Slavic states". — Belgorod, 2018. — P. 172—174 (In Russ.)]. eLIBRARY ID: 36947986
- 21. Любченко А.В., Кравцов Н.С.** Применение методики непосредственной дентальной имплантации при тотальных дефектах на нижней челюсти с использованием синтетического остеопластического материала «Клипдент ПЛ» и мембраны «Клипдент МК». — *Український стоматологічний альманах*. — 2018; 1: 64—7  
[Liubchenko A.V., Kravtsov N.S. The application of direct dental implantation technique with total defects on the lower jaw with the use of the synthetic osteoplastic material "Klipdent PL" and the membrane "Klipdent MK". — *Ukrainian Dental Almanac*. — 2018; 1: 64—7 (In Russ.)]. DOI: 10.31718/2409-0255.1.2018.15
- 22. Любченко А.В., Кравцов Н.С.** Применение синтетического остеопластического материала «Клипдент ПЛ» при проведении непосредственной дентальной имплантации при включенных дефектах на верхней челюсти. — *Проблеми безперервної медичної освіти та науки*. — 2018; 1(28): 57—61  
[Lyubchenko A.V., Kravtsov N.S. The use of the synthetic osteoplastic material "Klipdent PL" for direct dental implantation with included defects on the upper jaw. — *Problems of Uninterrupted Medical Training and Science*. — 2018; 1(28): 57—61 (In Russ.)]. DOI: 10.31071/promedosity2018.01.057
- 23. Рачков А.А.** Исследование состава микробной флоры в операционной зоне с применением барьерных мембран. — В сб. материалов 73-ой научной сессии ВГМУ «Достижения фундаментальной, клинической медицины и фармации». — Витебск, 2018. — С. 176—178  
[Rachkov A.A. The study of the composition of the microbial flora in the operating area using barrier membranes. — Proceedings of the 73rd science session "Advances in fundamental, clinical medicine and pharmacy". — Vitebsk, 2018. — P. 176—178 (In Russ.)]. eLIBRARY ID: 32579050
- 24. Максимова Н.В.** Сравнительная оценка послеоперационного периода при различных методиках углубления преддверия полости рта у пациентов с полным отсутствием зубов. — В сб. матер. международной научно-практической конференции «Общие вопросы мировой науки» — Брюссель, 2018. — С. 31—34  
[Maksimova N.V. Comparative evaluation of the postoperative period with various methods of deepening the vestibule of the oral cavity in patients with complete absence of teeth. — Proceedings of V International scientific conference "General question of world science". — Brussels, 2018. — P. 31—34 (In Russ.)]. eLIBRARY ID: 36831419
- 25. Максимова Н.В.** Оценка эффективности различных методик коррекции преддверия полости рта на беззубой нижней челюсти при подготовке к протезированию. — В сб. матер. VI Международной научно-практической конференции «International Scientific Review of the Problems and Prospects of Modern Science and Education» — Бостон, 2018. — С. 10—13  
[Maksimova N.V. Evaluation of the effectiveness of various techniques for correcting the vestibule of the oral cavity at the toothless mandible in preparation for prosthetics. — Proceedings of the VI International correspondence scientific specialized conference «International scientific review of the problems of natural sciences and medicine». — Boston, USA, 2018. — P. 10—13 (In Russ.)]. eLIBRARY ID: 35567504
- 26. Максимова Н.В., Асташина Н.Б.** Возможности применения препарата Клипдент-гель при открытых методиках углубления преддверия рта на беззубой нижней челюсти. — *Уральский медицинский журнал*. — 2018; 12 (167): 155—8  
[Maksimova N.V., Astashina N.B. The possibility of application of the preparation "Klipdent gel" with open methods of deepening vestibule of the mouth on the edentulous lower jaw. — *Ural Medical Journal*. — 2018; 12 (167): 155—8 (In Russ.)]. eLIBRARY ID: 37241149
- 27. Шевелева И.В., Те Е.А., Асмандярова А.Д.** Сравнительная оценка применения лекарственных форм местного действия на основе хлоргексидина при лечении заболеваний пародонта. — В сб. матер. Всероссийской научно-практической конференции «Актуальные вопросы стоматологии». — Кемерово, 2019; 134—137  
[Sheveleva I.V., Tyo E.A., Asmandyarova A.D. Comparative evaluation of the use of local dosage forms of chlorhexidine in the treatment of periodontal disease. — Proceedings of the All-Russian scientific-practical conference "A topical issues of dentistry". — Kemerovo, 2019. — P. 134—137 (In Russ.)]. eLIBRARY ID: 37308718
- 28. Ванченко Н.Б., Абдулахова Д.А., Соловьева О.А., Саргисян А.Э., Касимова Г.В.** Регенерирующая терапия воспалительных заболеваний тканей пародонта. — В сб. матер. 54-й Всероссийской стоматологической научно-практической конференции «Современные методы диагностики, лечения, и профилактики стоматологических заболеваний». — Ставрополь, 2018. — С. 206—208  
[Vanchenko N.B., Abdulahova D.A., Solovieva O.A., Sargisyan A.E., Kasimova G.V. Regenerative therapy of inflammatory diseases of periodontal tissues. — Proceedings of the 54th Russian Dental Scientific-Practical Conference «Modern methods of diagnosis, treatment, and prevention of dental diseases». — Stavropol, 2018. — P. 206—208 (In Russ.)]. eLIBRARY ID: 36090876

DOI: 10.37988/1811-153X\_2020\_3\_100

О.И. Арсенина<sup>1,2</sup>,

д.м.н., профессор, зав. ортодонтическим отделением; профессор кафедры стоматологии детского возраста и ортодонтии

А.В. Комарова<sup>1</sup>,

к.м.н., врач-ортодонт

Н.В. Попова<sup>1</sup>,

к.м.н., врач-ортодонт

А.В. Попова<sup>1</sup>,

к.м.н., врач-ортодонт

<sup>1</sup> ЦНИИСиЧЛХ<sup>2</sup> РУДН

## Оценка функционального состояния жевательных мышц у пациентов с мышечно-суставной дисфункцией височно-нижнечелюстного сустава при использовании эластокорректора

### ДЛЯ ЦИТИРОВАНИЯ:

Арсенина О.И., Комарова А.В., Попова Н.В., Попова А.В. Оценка функционального состояния жевательных мышц у пациентов с мышечно-суставной дисфункцией височно-нижнечелюстного сустава при использовании эластокорректора. — *Клиническая стоматология*. — 2020; 3 (95): 100—7. DOI: 10.37988/1811-153X\_2020\_3\_100

**Реферат.** В настоящее время функциональная диагностика состояния всего зубочелюстного комплекса становится неотъемлемой частью коррекции ортодонтических нарушений и нарушений функции височно-нижнечелюстного сустава (ВНЧС). **Цель работы** — изучение функционального состояния жевательных мышц у пациентов с мышечно-суставной дисфункцией (МСД) до и после использования эластокорректора. **Материалы и методы.** Проведено комплексное обследование 478 пациентов (63% женщин и 37% мужчин) в возрасте от 18 до 50 лет с различными видами окклюзии зубных рядов и МСД ВНЧС. Основные методы функциональной диагностики: 1) электромиография жевательных мышц на аппарате Synapsis (НМФ «Нейротех», Россия); 2) компьютерный анализ окклюзии на аппарате T-Scan (Teksan, США). **Результаты.** На основании данных исследования функционального состояния жевательных мышц установлено, что у 65% пациентов биоэлектрическая активность (БЭА) была выше в височных мышцах, чем в собственно жевательных, и коэффициент симметрии изменялся от 2 до 4,5. У всех пациентов отмечался гипертонус жевательных мышц в покое. До использования эластокорректора у пациентов с МСД ВНЧС были выявлены изменения амплитуды биоэлектрической активности височных и собственно жевательных мышц правой и левой сторон, что указывает на дискоординацию работы мышц. После использования эластокорректора в течение 6—12 месяцев данные функциональных методов исследования подтверждают улучшение состояния жевательных мышц у 84% пациентов. **Выводы.** Полученные результаты подтверждают факт улучшения функционального состояния жевательных мышц и эффективности применения эластокорректора у пациентов с МСД ВНЧС. Внедрение функциональных методов диагностики в комплекс обследования пациентов с дисфункцией ВНЧС позволяет расширить представление об имеющихся мышечных нарушениях.

**Ключевые слова:** функциональная диагностика, эластокорректор, дисфункция височно-нижнечелюстного сустава, электромиография, компьютерный анализ окклюзии

O.I. Arsenina<sup>1,2</sup>,

Grand PhD in Medical Sciences, professor, head of the Orthodontics department; professor of the Pediatric dentistry and orthodontics department

A.V. Komarova<sup>1</sup>,

PhD in Medical Sciences, orthodontist

N.V. Popova<sup>1</sup>,

PhD in Medical Sciences, orthodontist

## Chewing muscles functional status assessment in patients with TMJ muscular-articular dysfunction while using of soft occlusal splint

### FOR CITATION:

Arzenina O.I., Komarova A.V., Popova N.V., Popova A.V. Chewing muscles functional status assessment in patients with TMJ muscular-articular dysfunction while using of soft occlusal splint. — *Clinical Dentistry (Russia)*. — 2020; 3 (95): 100—7. DOI: 10.37988/1811-153X\_2020\_3\_100



A.V. Popova<sup>1</sup>,

PhD in Medical Sciences, orthodontist

<sup>1</sup> Central Research Institute of Dentistry and Maxillofacial Surgery, Moscow, Russia<sup>2</sup> RUDN University, Moscow, Russia

**Abstract.** Currently, the functional diagnosis of the entire dentition state is becoming an integral part of orthodontic and temporomandibular joint (TMJ) disorders correction. **Aim** — to study the functional state of the masticatory muscles in patients with muscular-articular dysfunction before and after using a soft occlusal splint. **Materials and methods.** A comprehensive examination of 478 patients (63% women, 37% men), aged 18 to 50 years, with various types of the dentition occlusion and muscular-articular TMJ dysfunction was performed. The main methods of functional diagnostics included: 1) masticatory muscle electromyography on Synapsis electromyograph (NeuroTech, Russia); 2) occlusion computer analysis with T-Scan III (Teksan, USA). **Results.** This work has established, based on the masticatory muscles functional state study, that bioelectrical activity was higher in the temporal muscles than in the masticatory muscles with the coefficient of symmetry from 2 to 4.5 in 65% of patients. After using a soft occlusal splint for 6—12 months, the data of functional research methods confirm an improvement in the state of masticatory muscles in 84% of patients with TMJ. **Conclusions.** The obtained results have confirmed the fact of the masticatory muscles functional state improving with effectiveness of a soft occlusal splint use in patients with muscular articular TMJ dysfunction.

**Key words:** functional diagnostics, soft occlusal splint, temporomandibular joint dysfunction, electromyography, computer analysis of occlusion

## ВВЕДЕНИЕ

Мышечно-суставная дисфункция (МСД) — это нарушение координированной функции жевательной группы мышц и расположения элементов височно-нижнечелюстного сустава (ВНЧС; Хватова В.А., 2007). Сегодня большинство зарубежных и отечественных ученых поддерживают концепцию многофакторного развития дисфункции ВНЧС, основанную на нестабильности жевательного аппарата.

Установлено, что влияние изменения окклюзионных взаимоотношений на состояние всего комплекса ВНЧС осуществляется одним из двух механизмов: 1) острые изменения окклюзионных взаимоотношений, приводящие к компенсаторному защитному мышечному сокращению и ремоделированию мышечной активности в сторону парафункциональной активности; 2) длительное изменение окклюзионных взаимоотношений, обеспечивающее стойкое действие суммарного вектора нагрузки на сустав по типу компрессии, приводящее к адаптационному ремоделированию соединительной и костной ткани, что создает условия для прогрессирования адаптационных механизмов и вызывает стойкие морфологические изменения внутрисуставных элементов.

Поэтому вопросы исследования патогенетических механизмов развития МСД ВНЧС [3, 5, 8], повышение качества ее ранней диагностики [1, 10], а также дифференциальная целенаправленная ортодонтическая коррекция выявленных нарушений [6, 9, 11] и предупреждение развития осложнений у пациентов с данной патологией [2, 7] остаются актуальными в настоящее время.

Цель — изучение функционального состояния жевательных мышц у пациентов с МСД до и после использования эластокорректора.

## МАТЕРИАЛЫ И МЕТОДЫ

Проведено комплексное обследование 478 пациентов (63% женщин и 37% мужчин) в возрасте от 18 до 50 лет

с различными видами окклюзии зубных рядов и МСД ВНЧС. Дальнейшее лечение с помощью стандартного отечественного эластокорректора продолжили 237 человек. Пациентам проведен комплекс методов объективной оценки:

- 1) анализ контрольно-диагностических моделей челюстей;
- 2) клиническое обследование;
- 3) рентгенологическое обследование — ОПТГ и ТРГ в боковой проекции, компьютерная томография (КТ) или зонография ВНЧС, магнитно-резонансная томография (МРТ) ВНЧС;
- 4) электромиография жевательных мышц на электромиографе Synapsis (НМФ «Нейротех», Россия);
- 5) компьютерный анализ окклюзии.

Биоэлектрическую активность (БЭА) мышц регистрировали одновременно с двух сторон. Состояние жевательных мышц исследовали в период функционального покоя нижней челюсти и при максимальном сжатии челюстей. Для отведения биопотенциалов использовали стандартные круглые поверхностные электроды, которые фиксировали в области точек наибольшего напряжения указанных мышц, выявленных при помощи пальпации. Во время проведения исследования пациенты сидели с естественным положением головы (без поддержки), ноги согнуты под прямым углом (в коленном суставе). При проведении электромиографии (ЭМГ) были рассчитаны максимальные и средние значения амплитуд собственно жевательных и височных мышц и их динамика в процессе лечения, а также коэффициент асимметрии по средним амплитудам ЭМГ одноименных мышц обеих сторон ( $K_{ас}$ ). Параметры, полученные путем усреднения данных, относящихся к различным сторонам лица пациентов, для височных и жевательных мышц, получали из исходных данных:

$$X_c = \frac{1}{2}(A_{c1} + A_{c2}) \text{ и } X_m = \frac{1}{2}(A_{m1} + A_{m2}),$$

где  $A_m$  — максимальная амплитуда БЭА жевательных мышц,  $A_c$  — средняя амплитуда БЭА жевательных мышц, 1 — левая сторона, 2 — правая сторона.

Для определения окклюзионных усилий пациенту нужно было прикусить индивидуальную пластинку — ультратонкий сенсор. В это же время на мониторе компьютера отображались все микродвижения зубов, улавливаемые сенсором в начале смыкания и при

максимальном смыкании зубов. Полученные данные отображались на двухмерных и трехмерных активных диаграммах, при помощи которых распознавали проблемные точки, необходимые для дальнейшего формирования идеальной окклюзии (рис. 1). Исследование проводили до лечения, через 2—3, 6 и 12 месяцев лечения.

Получены соответствующие графические записи ЭМГ и диаграммы, отражающие функциональную активность собственно жевательных и височных мышц у пациентов с дисфункцией ВНЧС (рис. 2). Полученные количественные показатели сравнивали с данными В.П. Тлустенко и соавт. (см. табл. 1).

После комплексного обследования и заключения специалистов проводили коррекционную терапию с помощью эластокорректора. Эластичная капша для коррекции прикуса выпускается 8 типоразмеров (рис. 3). Каждый типоразмер соответствует длине 4 резцов.

**Таблица 1. Функциональная характеристика правой и левой собственно жевательных и височных мышц в покое и при максимальном сжатии челюстей у 42 здоровых людей в возрасте 30—39 лет**

Мышца	Средняя амплитуда, мкВ	
	в покое	при максимальном сжатии челюстей
<i>M. temporalis</i> справа	38,7±4,2	502,1±56,2
<i>M. masseter</i> справа	42,3±5,7	541,3±58,1
<i>M. temporalis</i> слева	38,2±4,6	498,8±54,7
<i>M. masseter</i> слева	41,8±5,3	543,1±57,2

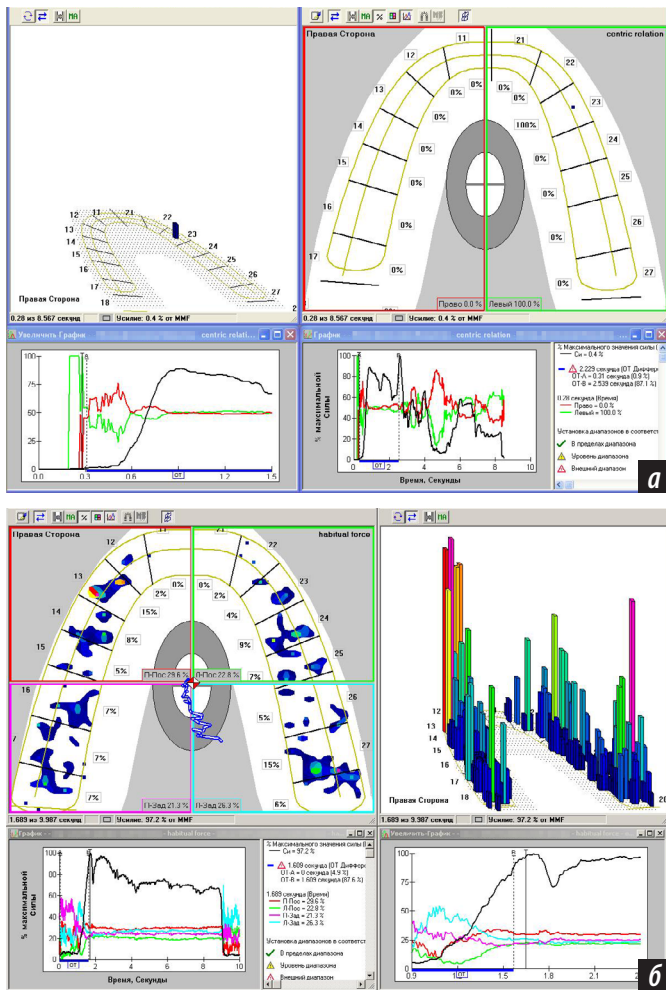


Рис. 1. Компьютерный анализ окклюзии до лечения: а — в начале смыкания зубов; обнаружено наличие преждевременных контактов зубов; б — при максимальном смыкании зубов; выявлено неравномерное распределение окклюзионной нагрузки между левой и правой сторонами зубного ряда. На протяжении всего акта смыкания зубов отмечено суммарное превалирование окклюзионных сил то правой, то левой стороны, что свидетельствует о дисбалансе

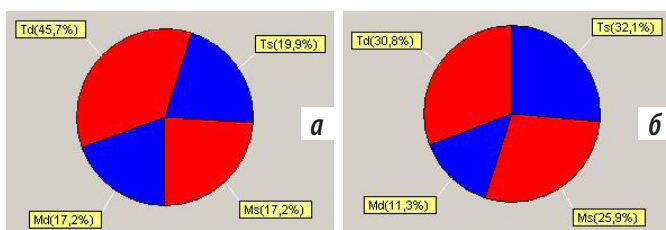


Рис. 2. Показатели ЭМГ до лечения: а — в покое; отмечено повышение биоэлектрической активности всех исследованных мышц, особенно височных; б — в состоянии максимального сжатия челюстей, у всех пациентов была выявлена дискоординация работы жевательных мышц. Отмечается повышение гипертонуса биоэлектрической активности мышцы, относительно показаний нормы

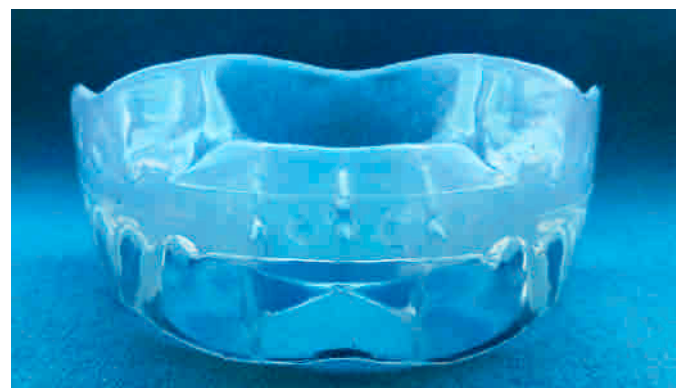

Рис. 3. Эластокорректор

измеренной по экватору вестибулярной поверхности верхней и нижней челюстей. Всем пациентам назначалось использование эластокорректора ночью во время сна и днем в течение 1,5–2 часов.

## РЕЗУЛЬТАТЫ И ОБСУЖДЕНИЕ

При клиническом обследовании у 26% пациентов отмечалась ортогнатическая окклюзия; у 73% — дистальная окклюзия, у 54% глубокая резцовая окклюзия, у 10% — вертикальная резцовая дизокклюзия, у 5% — мезиальная окклюзия, у 9% — перекрестная окклюзия. Также были выделены группы пациентов с истираемостью зубных рядов и признаками дисфункции ВНЧС — 24%, и группа пациентов только с дисфункцией ВНЧС — 6%.

У 88% пациентов отмечалась болезненность при движении нижней челюсти на стороне гипертонуса височных мышц, у 56% — девиация нижней челюсти, у 51% — дефлексия нижней челюсти при открывании рта, у 17% — ограничение открывания рта, у 12% — гипермобильность ВНЧС, хруст и щелканье в ВНЧС у 97% пациентов.

Также при клиническом обследовании полости рта выявлено 42% пациентов с дефектами зубных рядов в боковых отделах. Из них у 32% дефекты замещены ортопедическими конструкциями, у 67% ортопедическое лечение не проводилось.

Из анамнеза установлено, что ранее ортодонтическое лечение проводилось 2% пациентов.

Также было установлено, что у 41% пациентов в анамнезе имеется остеохондроз шейного отдела позвоночника. Из них 22% пациентов проходили лечение у других специалистов (ревматолог, ортопед-травматолог, мануальный терапевт, массаж, иглоукалывание). Анализ результатов, проведенных нами электромиографических исследований, показал, что у пациентов с МСД ВНЧС имеются существенные функциональные нарушения жевательных мышц. При изучении максимальной амплитуды БЭА височных мышц при сжатии зубных рядов до лечения у пациентов с дистальной окклюзией выявлено ее увеличение в среднем на 56%, с глубокой резцовой окклюзией — на 27%, у пациентов с резцовой дизокклюзией — на 5% по сравнению со среднестатистическими значениями нормы. Снижение максимальной амплитуды БЭА височных мышц отмечалось в среднем на 22% у пациентов с дистальной окклюзией и 14% у пациентов с глубокой резцовой окклюзией (табл. 2)

Данные свидетельствовали о том, что у 84% пациентов активность собственно жевательных и височных

мышц при сжатии зубных рядов до лечения характеризовалась высокими показателями максимальной амплитуды (средняя БЭА височных мышц —  $2996 \pm 15$  мкВ; жевательных мышц —  $1050 \pm 11$  мкВ). БЭА в височных мышцах преобладала над собственно жевательными и коэффициент соотношения ( $K_c$ ) варьировал от 1,5 до 5,5 при норме 1–1,2. Кроме того, наблюдалась асимметрия максимальной БЭА височных мышц правой и левой сторон ( $K_{ac}$  собственно жевательных мышц — 1,63;  $K_{ac}$  височных — 1,9), после окончания лечения — 1,02 и 0,98 соответственно. Эти данные указывали на нормализацию координационных соотношений собственно жевательных и височных мышц разных сторон.

Анализ результатов, проведенных электромиографических исследований через несколько месяцев использования эластокорректора показал, что у пациентов с дисфункцией ВНЧС имеется тенденция к снижению активности жевательных и височных мышц, особенно в состоянии покоя (БЭА<sub>ср.</sub> височных мышц —  $1082 \pm 12$  мкВ; БЭА<sub>ср.</sub> жевательных мышц —  $894 \pm 10$  мкВ). При изучении соотношения БЭА собственно жевательных и височных мышц в покое до использования эластокорректора было выявлено следующее: в 68% случаев наблюдали увеличение средней БЭА височных мышц и увеличение средней БЭА собственно жевательных мышц, в 24% — увеличение средней БЭА собственно жевательных мышц и снижение средней БЭА височных мышц, в 18% — оба показателя были незначительно выше нормы и в 4% — оба показателя были ниже нормы.

Изучение нейромышечных нарушений при сжатии зубных рядов у больных с различными видами прикуса и дисфункцией ВНЧС позволило выявить существенные функциональные нарушения жевательных мышц до лечения. Нами было выдвинуто предположение, что увеличение амплитуды электромиографической активности до лечения происходит за счет нарушения сократительной способности жевательных мышц. В его основе лежит увеличение количества двигательных единиц, вовлеченных в процесс сокращения и изменения уровня синхронизации биоэлектрических разрядов, поэтому для обследуемых до лечения были характерны мышечный спазм и 79 напряжение. Данные табл. 3 свидетельствуют о том, что активность собственно жевательных и височных мышц при сжатии зубных рядов до использования эластокорректора характеризовалась высокими показателями максимальной амплитуды по сравнению с нормой. Кроме того, наблюдалась асимметрия максимальной БЭА в правой и левой собственно жевательных мышцах.

Таблица 2. Максимальная амплитуда биопотенциалов жевательных мышц у пациентов с дисфункцией ВНЧС (в мкВ)

Диагноз	Височные мышцы				Собственно жевательные мышцы			
	левая	правая	ср. знач	к л/п	левая	правая	ср. знач	к л/п
Дистальная окклюзия	562±61	527±23	544±42	1,06	536±76	481±40	508±58	1,1
Глубокая резцовая окклюзия	602±62	651±64	626±63	1,08	423±15	560±72	491±43	1,3
Глубокая резцовая дизокклюзия	670±65	592±55	631±60	1,06	565±77	392±10	478±43	1,4



Таблица 3. Динамика БЭА мышц при нагрузке, на этапах лечения эластокорректором (в мкВ)

Диагноз	До лечения				Через 6 месяцев лечения				Через 12 месяцев лечения			
	Td	Ts	Md	Ms	Td	Ts	Md	Ms	Td	Ts	Md	Ms
Дистальная окклюзия	1481±40	1536±76	5527±23	1562±61	1432±36	1529±56	6516±25	1559±27	4453±38	3501±57	3518±33	5546±47
Глубокая резцовая дизокклюзия	8392±10	8565±77	5592±55	6670±65	744±12	515±11	525±10	547±16	534±10	454±36	427±12	522±20
Глубокая резцовая окклюзия	1560±72	1423±15	7651±64	7602±62	6541±63	4419±17	2546±57	5595±60	3508±61	4431±23	2542±51	3552±13

Примечание. Td – правая височная мышца, Ts – левая височная мышца, Md – правая жевательная мышца, Ms – левая жевательная мышца.

Таблица 4. Динамика БЭА мышц в покое, на этапах лечения эластокорректором (в мкВ)

Диагноз	До лечения				Через 6 месяцев лечения				Через 12 месяцев лечения			
	Td	Ts	Md	Ms	Td	Ts	Md	Ms	Td	Ts	Md	Ms
Дистальная окклюзия	445±5,2	237±4,1	347±5,9	248±6,2	341±4,2	239±4,3	345±5,9	246±5,4	239±4,2	237±4,1	342±5,7	242±5,2
Глубокая резцовая дизокклюзия	444±6,3	421±3,5	348±6,2	359±5,7	438±5,1	429±4,1	346±5,7	457±5,5	438±4,5	436±4,3	342±5,7	442±5,3
Глубокая резцовая окклюзия	635±3,7	441±5,3	336±4,7	346±6,7	337±4,1	339±5,1	340±5,3	344±6,2	337±4,2	338±4,8	241±5,3	243±5,7

Примечание. Td – правая височная мышца, Ts – левая височная мышца, Md – правая жевательная мышца, Ms – левая жевательная мышца.

Анализ результатов, проведенных нами электромиографических исследований через несколько месяцев использования эластокорректора, показал, что у пациентов с дисфункцией ВНЧС имеется тенденция к снижению активности жевательных и височных мышц, особенно в состоянии покоя (табл. 4).

При изучении динамики средней и максимальной амплитуды БЭА собственно жевательных и височных мышц при сжатии зубных рядов установлено, что при использовании эластокорректора в 84% случаев отмечалось снижение БЭА собственно жевательных мышц в среднем в 1,6 раз и височных в 1,2 раза по сравнению с данными полученными до лечения (рис. 4). В 15% случаев отмечалось незначительное увеличение БЭА мышц.

При анализе динамики максимальной амплитуды БЭА жевательных мышц выявили, что после использования эластокорректора БЭА собственно жевательных мышц снизилась в среднем на 7,2%, а височных – на 23,4% по сравнению с данными, полученными

до начала лечения. Через 12 месяцев лечения сокращающая способность этих мышц приблизилась к показателям нормы, что послужило показателем того, что наступила адаптация функции мышц при жевании.

При анализе изменений коэффициента координационных соотношений одноименных мышц правой и левой сторон выявили, что до начала лечения его значение для собственно жевательных мышц было равно 1,63, височных – 1,9; после окончания лечения – 1,02 и 0,98 соответственно. Эти данные указывали на нормализацию координационных соотношений собственно жевательных и височных мышц разных сторон (рис. 5).

Таким образом, можно говорить о том, что применение эластокорректора у пациентов с дисфункцией ВНЧС приводит к нормализации функции собственно жевательных и височных мышц.

При анализе окклюзии оценивали последовательность возникновения окклюзионных контактов, их локализацию, время, процентное участие каждого зуба

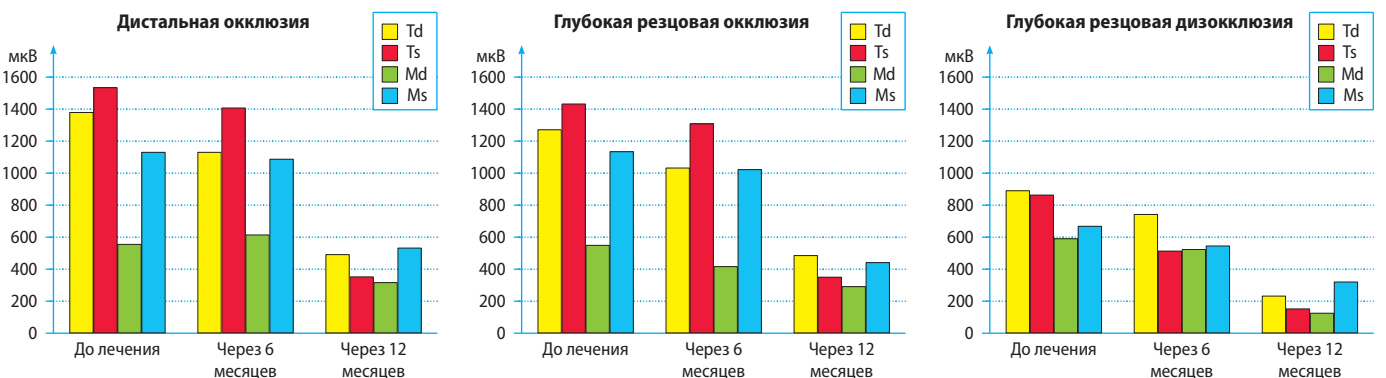


Рис. 4. Динамика БЭА мышц при сжатии зубных рядов на этапах лечения эластокорректором

и результирующую силу общей окклюзионной нагрузки. В каждой записи определялся период появления первого окклюзионного контакта и его расположение, наличие или отсутствие контактов между всеми зубами и процентное распределение баланса сил между правой и левой сторонами в момент множественной окклюзии. Исследование проводили до лечения и спустя 3, 6 и 12 месяцев лечения. При анализе окклюзиограмм у пациентов с дисфункцией ВНЧС (у всех трех групп с патологией прикуса) до лечения выявлено наличие преждевременных контактов зубов – в 94% случаев, супраконтактов – у 87%, неравномерное распределение окклюзионной нагрузки между левой и правой сторонами зубного ряда – в 85% случаев (рис. 6).

Анализ окклюзиограмм на этапах лечения свидетельствовал о формировании множественных контактов при сжатии зубных рядов, более равномерно распределенных по всей зубной дуге, снижении количества преждевременных контактов (рис. 7).

После подготовительного этапа лечения с помощью эластокорректора 8% пациентов продолжили дальнейшее ортопедическое лечение, 19% – активное ортодонтическое лечение с помощью брекет-системы, 84% пациентов ограничились использованием только эластокорректора. После клинико-рентгенологического обследования и анализа данных функциональных

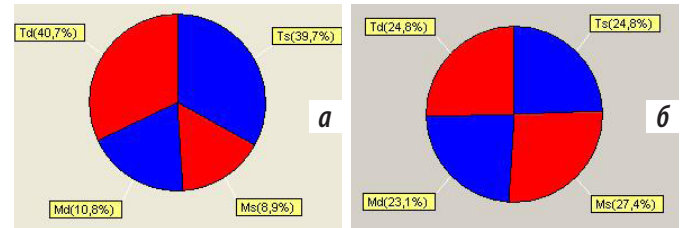


Рис. 5. Результаты ЭМГ-исследования при сжатии зубных рядов: а — до использования эластокорректора; б — после лечения

методов исследования был разработан алгоритм диагностических и лечебных мероприятий:

- 1) функциональные методы обследования – ЭМГ жевательных мышц, компьютерный анализ окклюзии, лучевая диагностика (ОПТГ, ТРГ, КТ и МРТ ВНЧС);
- 2) консультация и лечение у специалистов: мануальный рефлексотерапевт, хирург-стоматолог, консультация и лечение у врачей общего профиля (в том числе психотерапевт);
- 3) терапия с использованием отечественного эластокорректора с целью снижения выраженности болевых ощущений путем устранения компрессии внутрисуставных структур, гипертонуса височных и собственно жевательных мышц, нормализации положения нижней челюсти.

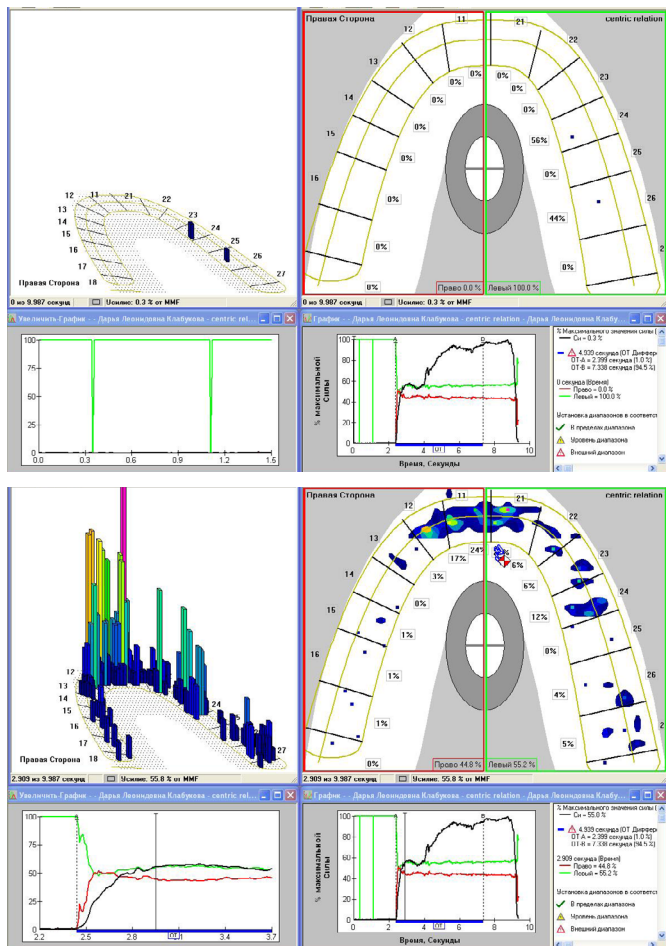


Рис. 6. Окклюзиограммы до лечения

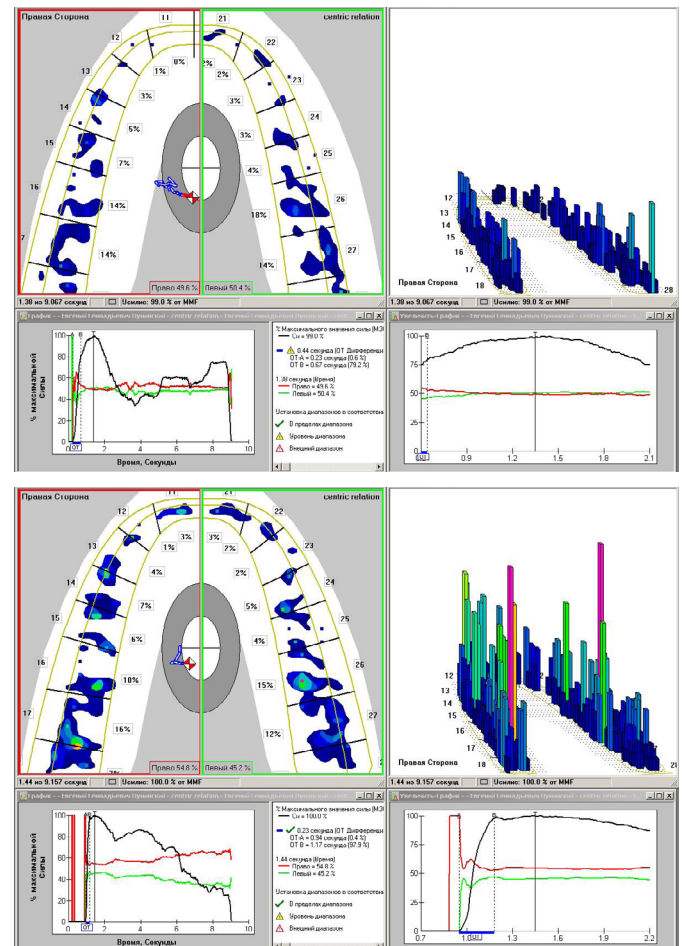


Рис. 7. Окклюзиограммы после лечения



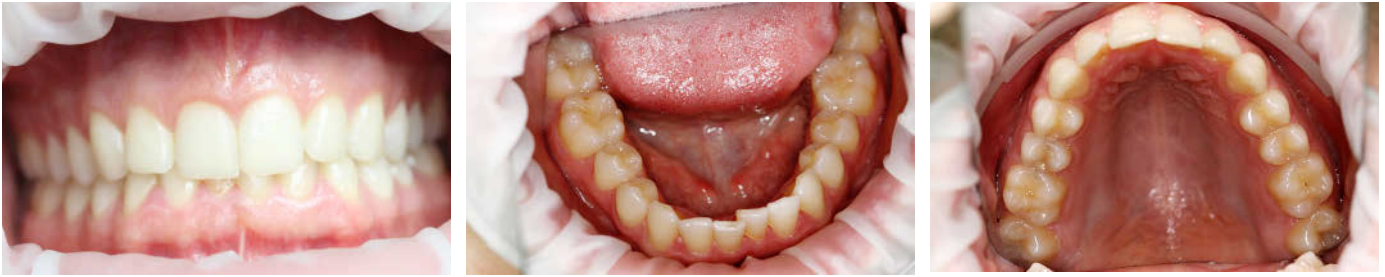

Рис. 8. Аномалия окклюзии зубных рядов до лечения

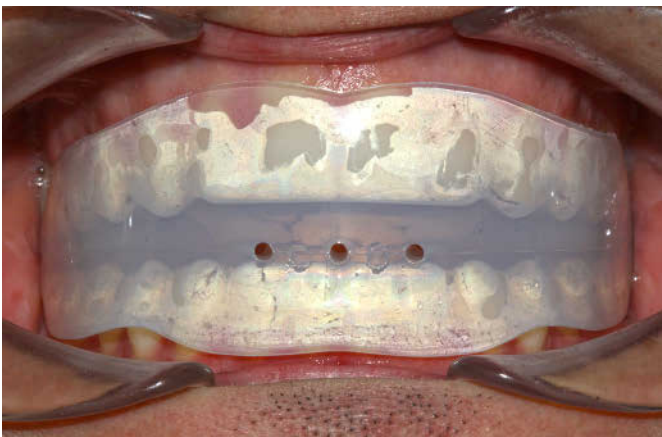

Рис. 9. Эластокорректор в полости рта

### Клинический случай

Пациент Д., 24 лет, с жалобами на хруст, щелканье в ВНЧС при движении нижней челюсти, дисфункция ВНЧС, бруксизм, истираемость зубов. Диагноз — глубокая резцовая окклюзия, скученное положение зубов, смещение межрезцовой линии нижнего зубного ряда вправо, деформация окклюзионной кривой (рис. 8). На ЭМГ — повышение БЭА жевательных мышц, при сжатии зубных рядов выявлена дискоординация работы жевательных мышц (рис. 11).

Назначено лечение с применением эластокорректора (рис. 9). Через 12 месяцев нормализованы окклюзия зубных рядов и положение зубов, устранены хруст и щелканье в ВНЧС (рис. 10). При повторном анализе ЭМГ мышц отмечалось снижение БЭА мышц, улучшалась координация работы мышц правой и левой сторон (рис. 12).

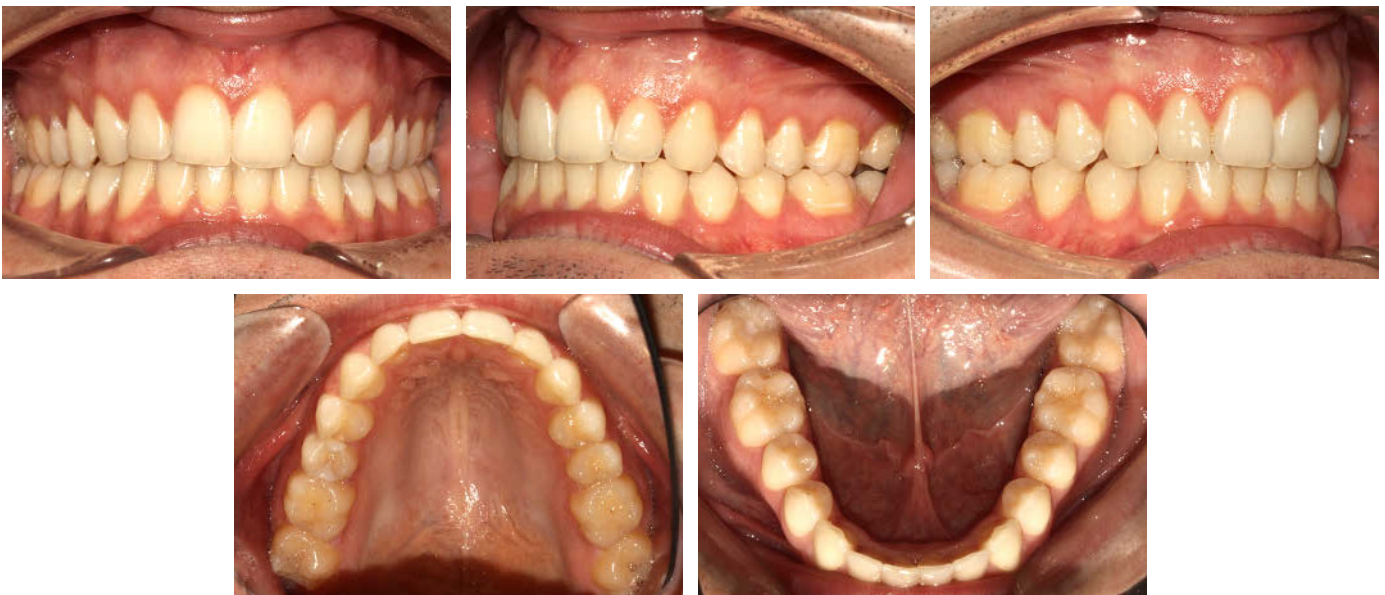

Рис. 10. Форма зубных рядов после лечения

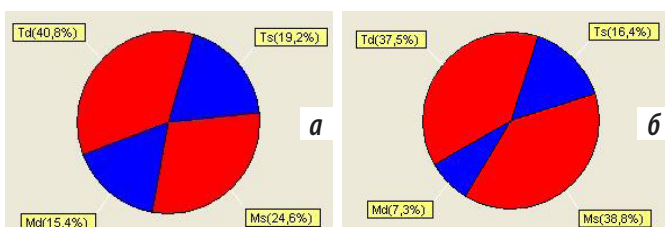


Рис. 11. ЭМГ до лечения: а — в покое, б — при сжатии

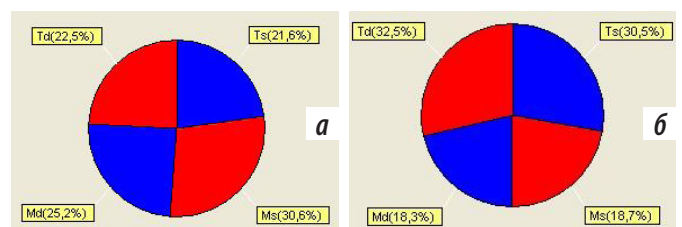


Рис. 12. ЭМГ через 12 месяцев лечения: а — в покое, б — при сжатии



## ЗАКЛЮЧЕНИЕ

В результате применения эластокорректора у пациентов с МСД ВНЧС нормализуется положение нижней челюсти и оптимизируется пространственное соотношение элементов ВНЧС, нормализуется БЭА жевательной мускулатуры, устраняется ее перегрузка при функциональных движениях. Отечественный эластокорректор

может использоваться при проведении эластокоррекционной терапии у пациентов с МСД ВНЧС: при ортодонтическом лечении (для устранения гипертонуса жевательных мышц, компрессии внутрисуставных структур, преждевременных окклюзионных контактов) и для подготовки к дальнейшему лечению (ортопедическому, терапевтическому и т.д.).

ЛИТЕРАТУРА /  
REFERENCES:

- 1. Волков С.И., Баженов Д.В., Семкин В.А., Богданова А.О.** Топографо-анатомические изменения в строении височно-нижнечелюстного сустава при нарушении окклюзии. — *Стоматология*. — 2013; 2: 9—11 [Volkov S.I., Bazhenov D.V., Semkin V.A., Bogdanova A.O. TMJ morphological changes in abnormal occlusion. — *Stomatologiya*. — 2013; 2: 9—11 (In Russ.)]. eLIBRARY ID: 19034111
- 2. Доменюк Д.А., Давыдов Б.Н., Дмитриенко С.В., Порфириадис М.П., Будайчиев Г.М.-А.** Результаты комплексной оценки функционального состояния зубочелюстной системы у пациентов с физиологической окклюзией зубных рядов (часть II). — *Институт стоматологии*. — 2018; 1 (78): 50—3 [Domenyuk D.A., Davydov B.N., Dmitrienko S.V., Porfiriadis M.P., Budaychiev G.M.-A. Results of integrated estimation of the functional state of the dentistry system in patients with physiological occlusion of tooth rows. — *The Dental Institute*. — 2018; 1 (78): 50—3 (In Russ.)]. eLIBRARY ID: 34964787
- 3. Бейнарлович С.В., Филимонова О.И.** Морфометрические и морфологические изменения жевательных мышц у пациентов с дисфункцией височно-нижнечелюстного сустава и жевательных мышц по данным МРТ-исследования. — *Клиническая стоматология*. — 2019; 3 (91): 46—9 [Beynarovich S.V., Filimonova O.I. Morphometric and morphological changes of the masticatory muscles in patients with temporomandibular joint dysfunction and masticatory muscles according to MR data. — *Clinical dentistry (Russia)*. — 2019; 3 (91): 46—9 (In Russ.)]. eLIBRARY ID: 41188358
- 4. Бейнарлович С.В.** Результаты использования модифицированной методики оценки жевательной эффективности путем определения площади окклюзионных контактов у пациентов с дисфункцией височно-нижнечелюстного сустава. — *Клиническая стоматология*. — 2018; 2 (86): 43—5 [Beynarovich S.V. Results of the use of a modified method of chewing efficiency assessment by determining the occlusal contact area in patients with temporomandibular joint dysfunction. — *Clinical dentistry (Russia)*. — 2018; 2 (86): 43—5 (In Russ.)]. eLIBRARY ID: 35154628
- 5. Орешака О.В., Дементьева Е.А., Ганисик А.В., Шаров А.М.** Эпидемиология заболеваний височно-нижнечелюстного сустава. — *Клиническая стоматология*. — 2019; 4 (92): 97—9 [Oreshaka O.V., Dementeva E.A., Ganisik A.V., Sharov A.M. Epidemiology of temporomandibular joint disorders. — *Clinical dentistry (Russia)*. — 2019; 4 (92): 97—9 (In Russ.)]. eLIBRARY ID: 41601796
- 6. Манфредини Д.** Височно-нижнечелюстные расстройства. Современная концепция диагностики и лечения. — М.: Азбука стоматолога, 2013. — С. 24—27 [Manfredini D. Current concepts on temporomandibular disorders. — London: Quintessence, 2010. — P. 24—27].
- 7. Егорова Д.О., Арсенина О.И., Надточий А.Г., Ряховский А.Н., Попова Н.В.** Рентгенологическая оценка положения головок нижней челюсти при различных типах лица. — *Стоматология*. — 2020; 1: 55—60 [Egorova D.O., Arsenina O.I., Nadtochiy A.G., Ryakhovsky A.N., Popova N.V. X-ray assessment of the position of the lower jaw heads in different types of face. — *Stomatologiya*. — 2020; 1: 55—60 (In Russ.)]. eLIBRARY ID: 42479506
- 8. Дубова Л.В., Ступников А.А., Крихели Н.И., Цаликова Н.А., Мельник А.С.** Критерии перехода от окклюзионной шины к временным несъемным ортопедическим конструкциям при лечении пациентов с синдромом болевой дисфункции височно-нижнечелюстного сустава с дисковыми нарушениями. — *Стоматология*. — 2019; 3: 65—70 [Dubova L.V., Stupnikov A.A., Kriheli N.I., Tsalikova N.A., Melnik A.S. Diagnostic criteria for the transition from occlusal splints to non-removable orthopedic appliances in patients with TMJ dysfunction with disc disorders. — *Stomatologiya*. — 2019; 3: 65—70 (In Russ.)]. eLIBRARY ID: 39131035
- 9. Писаревский Ю.Л., Найданова И.С., Марченко М.В., Писаревский И.Ю.** Характеристика потенциала действия двигательных единиц латеральной крыловидной мышцы и биопотенциалов жевательных мышц при проведении сплент терапии по поводу болевой дисфункции височно-нижнечелюстного сустава. — *Стоматология*. — 2019; 6: 72—8 [Pisarevskiy Yu.L., Naidanova I.S., Marshenko M.V., Pisarevskiy I.Yu. Electromyography characteristics of the motor unit action potential of the lateral pterygoid muscle and bioelectrical activity of masticatory muscles during splint therapy for pain temporomandibular joint dysfunction. — *Stomatologiya*. — 2019; 6: 72—8 (In Russ.)]. eLIBRARY ID: 41854859
- 10. Slavicek R.** Relationship between occlusion and temporomandibular disorders: implications for the gnathologist. — *Am J Orthod Dentofacial Orthop*. — 2011; 139 (1): 10, 12, 14 passim. PMID: 21195270
- 11. Арсенина О.И., Попова Н.В., Попова А.В., Комарова А.В.** Устранение дискоординации работы жевательных мышц у пациентов с дисфункцией височно-нижнечелюстного сустава при использовании эластопозиционера. — *Стоматология*. — 2014; 5: 57—64 [Arsenina O.I., Popova N.V., Popova A.V., Komarova A.V. Use of elastopositioner for treatment of masticator muscles discoordination in patients with TMJ dysfunction. — *Stomatologiya*. — 2014; 5: 57—64 (In Russ.)]. eLIBRARY ID: 22880267

DOI: 10.37988/1811-153X\_2020\_3\_108

Е.Е. Олесов<sup>1</sup>,

д.м.н., доцент, зав. кафедрой клинической стоматологии и имплантологии

Е.В. Екушева<sup>1</sup>,

д.м.н., доцент, зав. кафедрой неврологии

А.С. Иванов<sup>2</sup>,

к.м.н., зав. кафедрой стоматологии № 5

В.Н. Олесова<sup>1</sup>,

д.м.н., профессор кафедры клинической стоматологии и имплантологии

Р.С. Заславский<sup>1</sup>,

к.м.н., соискатель клинической стоматологии и имплантологии

А.А. Попов<sup>1</sup>,

ассистент кафедры клинической стоматологии и имплантологии

<sup>1</sup> Академия постдипломного образования  
ФНКЦ ФМБА России, Москва<sup>2</sup> РостГМУ

## Особенности результатов электромиографии мышц челюстно-лицевой области и психологического обследования у лиц стрессогенных профессий

### ДЛЯ ЦИТИРОВАНИЯ:

Олесов Е.Е., Екушева Е.В., Иванов А.С., Олесова В.Н., Заславский Р.С., Попов А.А. Особенности результатов электромиографии мышц челюстно-лицевой области и психологического обследования у лиц стрессогенных профессий. — *Клиническая стоматология*. — 2020; 3 (95): 108—12. DOI: 10.37988/1811-153X\_2020\_3\_108

**Реферат.** Стоматологическое обследование лиц стрессогенных профессий выявляет гипертонус жевательных мышц, однако эта связь недостаточно изучена у работников опасных производств. **Цель** — изучение зависимости данных электромиографии мышц челюстно-лицевой области у работников радиационно опасных производств от их психологических характеристик. **Материалы и методы.** У 50 работников опасных производств с большим стажем (радиационный производственный фактор) и у 53 работающих в обычных условиях труда проведен сравнительный анализ данных электромиографии жевательных и височных мышц, «Гамбургского тестирования» жевательного аппарата и психологических характеристик. **Результаты.** Выявлены отличия результатов психофизиологического обследования, «Гамбургского тестирования» жевательного аппарата и электромиографии мышц челюстно-лицевой области у работников с опасными условиями труда и работающих в обычных условиях. Работники опасных производств, по данным психологического обследования, подвержены хроническому стрессу, который приводит к искажению тонуса мышц челюстно-лицевой области, что, в свою очередь, обуславливает более частую выявляемость у работников дисфункции жевательного аппарата. **Заключение.** Результаты исследования необходимо учитывать при комплексной стоматологической реабилитации работников опасных производств, включая мероприятия, направленные на нормализацию тонуса мышц челюстно-лицевой области.

**Ключевые слова:** зубочелюстная система, электромиография, Гамбургское тестирование, психологический статус, работники с опасными условиями труда

E.E. Olesov<sup>1</sup>,

Grand PhD in Medical sciences, associate professor and head of the Clinical dentistry and Implantology Department

E.V. Ekusheva<sup>1</sup>,

Grand PhD in Medical sciences, associate professor and head of the Neurology Department

A.S. Ivanov<sup>2</sup>,

PhD in Medical sciences, head of the Dentistry Department No. 5

V.N. Olesova<sup>1</sup>,

Grand PhD in Medical sciences, professor of the Clinical dentistry and Implantology Department

R.S. Zaslavsky<sup>1</sup>,

PhD in Medical sciences, applicant for clinical dentistry and implantology

## Features of the results of electromyography of muscles of the maxillofacial region and psychological examination in persons of stressed professions

### FOR CITATION:

Olesov E.E., Ekusheva E.V., Ivanov A.S., Olesova V.N., Zaslavsky R.S., Popov A.A. Features of the results of electromyography of muscles of the maxillofacial region and psychological examination in persons of stressed professions. — *Clinical Dentistry (Russia)*. — 2020; 3 (95): 108—12. DOI: 10.37988/1811-153X\_2020\_3\_108

**Abstract.** A dental examination of people with stressful professions reveals hypertonicity of the masticatory muscles, but this relationship has not been sufficiently studied in workers in hazardous industries. **Objective** — to study the dependence of the electromyography data of the muscles of the maxillofacial region in workers of radiation-hazardous industries on their psychological characteristics. **Materials and methods.** A comparative analysis of the electromyography of the masticatory and temporal muscles, the “Hamburg testing” of the masticatory apparatus and

A.A. Popov<sup>1</sup>,  
assistant at the Clinical dentistry and  
Implantology Department

<sup>1</sup> Academy of postgraduate education  
at the Federal Research and Clinical Center  
of Specialized Medical Care and Medical  
Technologies FMBA of Russia, Moscow, Russia

<sup>2</sup> Rostov State Medical University,  
Rostov-on-Don, Russia

psychological characteristics was carried out in 50 workers of hazardous industries with a long experience (radiation production factor) and 53 working in normal working conditions. **Results.** Differences were found between the results of a psychophysiological examination, a “Hamburg test” of the chewing apparatus and electromyography of the muscles of the maxillofacial region in workers with dangerous working conditions and working under ordinary conditions. Workers in hazardous industries, according to a psychological examination, are subject to chronic stress, which leads to a distortion of the muscle tone of the maxillofacial region, which, in turn, leads to more frequent detection of masticatory apparatus dysfunction among workers. **Conclusion.** The results of the study must be taken into account during complex dental rehabilitation of workers in hazardous industries, including measures aimed at normalizing muscle tonus in the maxillofacial region.

**Key words:** stomatognathic system, electromyography, Hamburg testing, psychological status, workers with dangerous working conditions

## ВВЕДЕНИЕ

Работники ряда опасных производств, а именно с радиационным производственным фактором, получают медицинскую помощь в системе ФМБА, в частности стоматологическая помощь многим работникам оказывается в Клиническом центре стоматологии ФМБА России. По данным сравнительных исследований радиационно опасные условия труда не оказывают явного отрицательного влияния на стандартные показатели стоматологического статуса. В то же время у работников опасных производств при опросе и клиническом обследовании нередко выявляется гипертонус мышц челюстно-лицевой области [1, 2].

Известно, что одной из причин гипертонуса мышц челюстно-лицевой области могут быть хронические стрессогенные нагрузки. Несомненно, радиационно опасные условия труда и сопутствующий хронический стресс могут влиять на состояние мышц и провоцировать мышечно-суставную дисфункцию челюстно-лицевой области. Ввиду отсутствия психологического и электромиографического обследования в алгоритме периодических медицинских осмотров работников опасных производств ранее не проводилось сопоставление психологических особенностей работников стрессогенных производств и данных электромиографии жевательных и височных мышц.

Цель исследования — изучение зависимости данных электромиографии мышц челюстно-лицевой области у работников радиационно опасных производств от их психологических характеристик.

## МАТЕРИАЛЫ И МЕТОДЫ

Изучен стоматологический и психологический статус и электромиографические показатели среди лиц с большим стажем работы (в возрасте 45–55 лет) у 50 работников Курчатковского института с опасными (ОУТ) и у 53 сотрудников ВНИИИМ им. А.А. Бочвара с нормальными условиями труда (НУТ). Обследование проведено в Клиническом центре стоматологии ФМБА России, а также на кафедре нервных болезней

Академии постдипломного образования ФНКЦ ФМБА России.

Клиническое и рентгенологическое стандартное стоматологическое обследование дополнялось целенаправленным выявлением признаков мышечно-суставной дисфункции челюстно-лицевой области с помощью анализа жалоб и анамнеза, данных «Гамбургского тестирования» жевательного аппарата [3]. В соответствии с алгоритмом «Гамбургского тестирования» у обследованных регистрировалось:

- асимметричное, ограниченное или чрезмерное открывание рта;
- внутрисуставные шумы;
- асинхронность окклюзионного звука при смыкании зубов;
- болезненность при пальпации жевательных мышц;
- травматичность эксцентрической окклюзии зубных рядов.

Нормальное состояние жевательного аппарата оценивалось при выявлении не более одного из вышеперечисленных патологических признаков, риск дисфункции — при наличии двух признаков, дисфункция — при выявлении трех признаков.

Для проведения электромиографии жевательных и височных мышц использовался 8-канальный электромиограф «Нейро-МВП-8» («Нейрософт», Россия) с программным обеспечением для анализа результатов по методике Миланского университета [4, 5]. Электрические потенциалы регистрировались с использованием накожных биполярных хлорсеребряных, референтных и заземляющих электродов. В ходе электромиографии (ЭМГ) выполняли 3 пробы:

- 1) в состоянии физиологического покоя при свободном положении нижней челюсти и разомкнутых зубах;
- 2) при функциональных пробах в положении максимального сжатия зубных рядов в состоянии привычной окклюзии;
- 3) в положении максимального волевого сжатия зубов на ватных валиках.

Рассчитывали индекс симметричности мышечного напряжения в исследуемых парных мышцах (РОС, %).



Психологическое обследование базировалось на стандартных шкалах и опросниках [6–10]. Шкала тревоги Спилбергера, адаптированная Ю.Л. Ханиным, позволяла оценить уровень реактивной и личностной тревожности у обследованных. Для определения уровня и фонового показателя алекситимии анализировали ее компоненты (трудности идентификации и описания чувств другим людям; внешне-ориентированный тип мышления) с помощью Торонтской шкалы алекситимии. Анкета балльной оценки субъективных характеристик сна служила для скринингового выявления нарушений сна. Опросник Бека использовался для выявления и диагностики уровня возможной депрессии у обследованных. Индикатор копинг-стратегий служил для диагностики базисных или доминирующих копинг-стратегий поведения, используемых обследованными для преодоления стрессовых ситуаций. Использовалась шкала оценки качества жизни и удовлетворенности обследованного в различных областях жизнедеятельности. Шкала социальной адаптации Шихана применялась для изучения различных показателей социальной адаптации по разделам: работа, общественная жизнь и досуг, семейные отношения и обязанности.

При статистической обработке использовали *t*-критерий Стьюдента. Различия принимали достоверными при уровне значимости  $p < 0,05$  ( $t > 2,0$ ).

## РЕЗУЛЬТАТЫ И ОБСУЖДЕНИЕ

При опросе работников с ОУТ обнаружена достоверная разница с работающими в обычных условиях по частоте жалоб на боль и скованность мышц челюстно-лицевой области по утрам и в конце рабочей смены (у 37,0% работников с ОУТ и у 15,5% работников с НУТ;  $p < 0,05$ ).

Такие критерии «Гамбургского тестирования», как асимметричность при открывании рта, внутрисуставные шумы, асинхронность окклюзионного звука при смыкании зубов, болезненность пальпации жевательных мышц, травматичность эксцентрической окклюзии встречались у работников с НУТ достоверно реже ( $p < 0,05$ ; рис. 1).

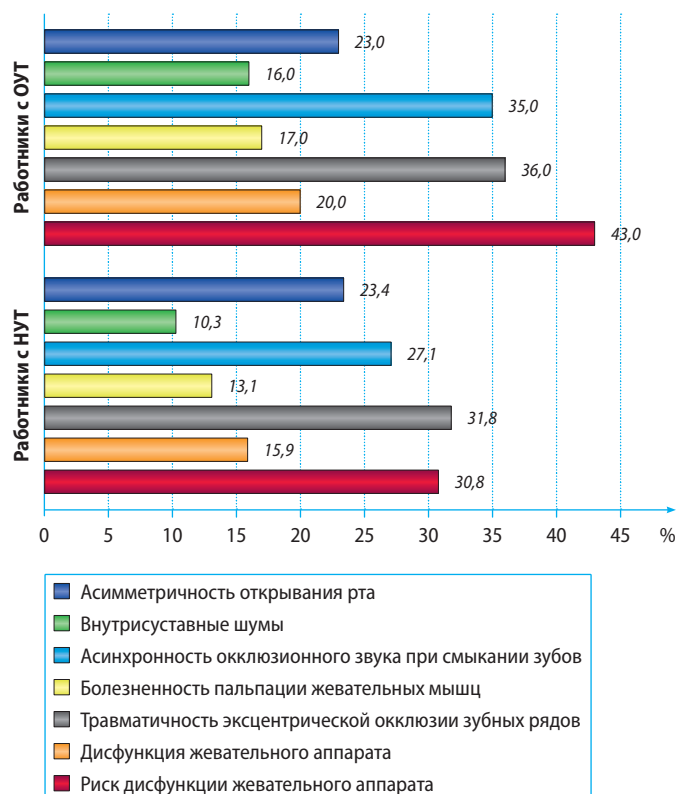
По алгоритму анализа сочетаний выявленных критериев «Гамбургского тестирования» у 20% работников с ОУТ выявлена дисфункция жевательного аппарата, а у 43% — риск дисфункции, что достоверно отличается от среднего для Москвы показателя — 15,9 и 30,8% соответственно ( $p < 0,05$ ).

Таким образом, анализ жалоб в группе лиц опасных производств, обследованных на состояние височно-нижнечелюстного сустава и мышц челюстно-лицевой области и целенаправленное обследование жевательного аппарата по критериям Гамбургского тестирования, показал отличия от нормы, характерной для большинства лиц с нормальными условиями труда. Дискомфорт и боль в челюстно-лицевой области, нарушение движений нижней челюсти могут быть следствием хронического профессионального стресса.

Отклонения в состоянии мышц челюстно-лицевой области получили подтверждение в результатах электромиографии, которая показала статистически значимое повышение мышечного тонуса височных и жевательных мышц в состоянии покоя по сравнению с работающими в обычных условиях труда (табл. 1). В то же время при выполнении функциональных проб данные ЭМГ демонстрировали истощение и снижение мышечной активности по сравнению с показателями у работающих с НУТ.

Зарегистрированный гипертонус мышц челюстно-лицевой области при отсутствии явных морфологических нарушений челюстно-лицевой области, скорее всего, связан с хроническим профессиональным стрессом, что получило подтверждение при сравнительном анализе психологического статуса у работников с опасными и нормальными условиями труда.

При анализе психологических особенностей по шкале тревоги Спилбергера—Ханина выявлены более значимые показатели реактивной и личностной тревожности у работников с ОУТ (табл. 2). Высокая тревожность может быть причиной развития невротического состояния и эмоционального напряжения. Торонтская шкала алекситимии показала более хорошие результаты у работников с НУТ по способности выстраивать отношения с окружающими — фактору удовлетворенности своей жизнью (алекситимия 53,7 балла против 67,5 у работников с ОУТ;  $p < 0,05$ ). Субъективные характеристики сна у работников с ОУТ более низкие



Результаты «Гамбургского тестирования» жевательного аппарата у работников 45—55 лет с ОУТ и НУТ

в сравнении с работающими в обычных условиях (11,1 и 17,7 балла соответственно;  $p < 0,05$ ). У работников с ОУТ часто отмечалось долгое время засыпания, плохое качество сна.

Тестирование с помощью опросника Бека обнаружило депрессивные расстройства у 73% работников с ОУТ против 19,9% у работников с НУТ ( $p < 0,05$ ). Это проявлялось в сниженном фоне настроения, отсутствии чувства бодрости, удовлетворении от привычных увлечений и занятий. В качестве доминирующих копинг-стратегий поведения работники с ОУТ чаще всего использовали стратегию «Избегания проблем», в меньшей степени было представлено поведение «Поиск социальной поддержки» и «Разрешение проблем». Их ровесники среди работников с НУТ более равномерно использовали все копинг-стратегии поведения. Работающие в обычных условиях чаще, чем работники с ОУТ, преодолевают стрессовые ситуации, пытаются самостоятельно справиться с возникшей проблемой с использованием собственных ресурсов личности ( $p < 0,05$ ). Уровень удовлетворенности различными сферами жизни по индексу качества жизни у работников с ОУТ был хуже в сравнении с работниками с НУТ (15,5 против 24,7 балла;  $p < 0,05$ ). При анализе составляющих качества жизни работники с ОУТ и НУТ не различаются только по показателям «Работа» и «Личные достижения»; такие показатели, как «Здоровье», «Общение с близкими людьми», «Оптимистичность», были хуже у работников с ОУТ; у них были более выражены показатели «Напряженность», «Самоконтроль», «Негативные эмоции». Шкала социальной адаптации Шихана выявила меньшую степень адаптации в профессиональной, общественной и семейной адаптации у работников с ОУТ.

Как видно, психологическое состояние работников опасных производств отличается по результатам всестороннего психологического обследования с использованием широкого набора психологических шкал от психологических характеристик лиц, работающих в нормальных условиях труда. Для работников с ОУТ старшего возраста типично внутренне угнетенное и тревожное состояние на фоне наращений сна, что находит отражение в гипертонусе жевательных мышц.

**Таблица 1. Данные электромиографического исследования височных и жевательных мышц у работников с ОУТ и НУТ (45—55 лет)**

Проба	ЭМГ височных мышц, мкВ		ЭМГ жевательных мышц, мкВ	
	работники с ОУТ	работники с НУТ	работники с ОУТ	работники с НУТ
1	4,17±0,12	3,18±0,11	4,42±0,17	3,82±0,12
2	150,83±5,32	271,35±9,18	149,41±9,30	279,38±10,12
3	138,41±7,07	263,21±8,12	145,72±15,30	275,26±9,17
РОС, %	71,84±4,10	78,23±5,05	65,66±3,22	75,12±4,11

**Таблица 2. Данные психологического обследования работников 45—55 лет с ОУТ и НУТ (в баллах)**

Показатель	Работники с ОУТ	Работники с НУТ
Реактивная тревожность	55,2±6,1	30,4±5,2
Личностная тревожность	33,1±8,1	25,8±7,3
Алекситимия	67,5±11,5	53,7±8,5
Характеристика сна	11,1±4,1	17,7±5,4
Представленность депрессивных проявлений	73,0%	19,6%
Депрессивные проявления	22,8±7,1	12,8±7,3
Копинг-стратегии поведения:		
• разрешение проблем	23,5±5,1	29,5±7,1
• поиск социальной поддержки	27,7±7,2	29,1±8,1
• избегание проблем	33,4±7,1	25,5±5,2
Качество жизни	15,5±5,2	24,7±6,2
Социальная адаптация:		
• профессиональная (работа)	11,8±3,2	8,3±3,1
• общественная жизнь и досуг	16,7±3,3	7,2±2,1
• семейная жизнь и обязанности	15,5±3,2	7,7±3,5

## ЗАКЛЮЧЕНИЕ

Стрессогенные условия труда, характерные для работников с радиационно опасными условиями труда, обуславливают отличия результатов психофизиологического обследования, «Гамбургского тестирования» жевательного аппарата и электромиографии мышц челюстно-лицевой области у работников с опасными условиями труда и работающих в обычных условиях. Работники опасных производств, по данным психологического обследования, подвержены хроническому стрессу, который приводит к искажению тонуса мышц челюстно-лицевой области, что, в свою очередь, обуславливает более частую выявляемость у работников дисфункции жевательного аппарата.

Полученные результаты исследования необходимо учитывать при комплексной стоматологической реабилитации работников опасных производств, включая в нее мероприятия, направленные на нормализацию тонуса мышц челюстно-лицевой области.

## ЛИТЕРАТУРА / REFERENCES:

1. Новоземцева Т.Н., Ремизова А.А., Олесова В.Н., Каганова О.С., Лесняк А.В., Шмаков А.Н. Стоматологический статус работников с радиационно-опасными производственными факторами в сопоставлении с работающими в нормальных условиях труда. — *Российский стоматологический журнал*. — 2016; 3: 158—60

[Novozemtseva T.N., Remizova A.A., Olesova V.N., Kaganova O.S., Lesnyak A.V., Shmakov N.A. Dental workers status with radiation-safety hazards as compared to operating under normal working conditions. — *Russian Journal of Dentistry*. — 2016; 3: 158—60 (In Russ.).]

eLIBRARY ID: 26331223

**2. Новоземцева Т.Н., Ремизова А.А., Лернер А.Я., Шмаков А.Н., Чуянова Е.Ю., Лесняк А.В.** Клинико-эпидемиологическое обоснование потребности в стоматологическом лечении среди работников с вредными условиями труда. — *Российская стоматология*. — 2016; 2: 101—2

[Novozemtseva T.N., Remizova A.A., Lerner A.Ja., Shmakov N.A., Chujanova E.Ju., Lesnjak A.V. Clinical and epidemiological substantiation of the need for dental treatment among workers with harmful working conditions. — *Russian Stomatology*. — 2016; 2: 101—2 (In Russ.).

eLIBRARY ID: 26287631

**3. Заславский С.А., Олесов Е.Е., Новоземцева Т.Н., Заславский Р.С., Тихонов В.Э.** Отдаленные результаты замещения дефектов боковых зубов при множественном поражении кариесом. — *Стоматология для всех*. — 2018; 1: 12—5

[Zaslavskij S.A., Olesov E.E., Novozemtseva T.N., Zaslavskij R.S., Tikhonov V.E. Long-term results of replacement of defects of the lateral teeth with multiple caries. — *International Dental Review*. — 2018; 1: 12—5 (In Russ.).

eLIBRARY ID: 34860331

**4. Дубова Л.В., Мельник А.С., Ступников А.А., Савельев В.В.** Результаты изучения биоэлектрических потенциалов жевательных мышц и траекторий движения нижней челюсти у пациентов с использованием функционально-диагностического комплекса. — *Dental Forum*. — 2016; 4 (63): 27—8

[Dubova L.V., Melnik A.S., Stupnikov A.A., Savelyev V.V. The study of the masticatory muscles' bioelectric potentials and the lower jaw movements in patients with functional-diagnostic system. — *Dental Forum*. — 2016; 4 (63): 27—8 (In Russ.).

eLIBRARY ID: 27300207

**5. Самохлиб Я.В., Макеева И.М.** Влияние стабильной окклюзии на активность жевательных мышц у здоровых молодых людей. — *Стоматология*. — 2016; 6: 96—7

[Samokhlib Ja.V., Makeeva I.M. The effect of stable occlusion on chewing muscle activity in healthy young people. — *Stomatologiya*. — 2016; 6: 96—7 (In Russ.).

eLIBRARY ID: 28362699

**6. Екушева Е.В.** Клинические портреты «типичных» пациентов в практике невролога. — *Consilium Medicum*. — 2019; 9: 131—5

[Ekusheva E.V. Clinical portraits of “typical” patients in the practice of a neurologist. — *Consilium Medicum*. — 2019; 9: 131—5 (In Russ.).

eLIBRARY ID: 42676254

**7. Екушева Е.В., Ляшев И.Н.** Пациент с лицевой болью: трудный диагноз в клинической практике. — *Российский журнал боли*. — 2019; S1: 42—3

[Ekusheva E.V., Lyashev I.N. A patient with facial pain: a difficult diagnosis in clinical practice — *Russian Journal of Pain*. — 2019; S1: 42—3 (In Russ.).

eLIBRARY ID: 38522137

**8. Екушева Е.В.** Когнитивные нарушения — актуальная междисциплинарная проблема. — *Русский медицинский журнал*. — 2018; 12-1: 32—7

[Ekusheva E.V. Cognitive impairment — relevant interdisciplinary problem. — *Russian medical journal*. — 2018; 26 (12-1): 32—7 (In Russ.).

eLIBRARY ID: 36448963

**9. Ляшев И.Н., Екушева Е.В.** Дисфункция височно-нижнечелюстного сустава: клинический разбор. — *Русский медицинский журнал. Медицинское обозрение*. — 2018; 9: 22—4

[Lyashev I.N., Ekusheva E.V. Temporomandibular joint dysfunction: clinical discussion. — *Russian medical journal. Medical Review*. — 2018; 2 (9): 22—4 (In Russ.).

eLIBRARY ID: 36579062

**10. Екушева Е.В., Войтенков В.Б.** Что скрывает так называемый диагноз «вегетативная дистония»? — *Русский медицинский журнал. Медицинское обозрение*. — 2018; 9: 46—50

[Ekusheva E.V., Voitenkov V.B. What hides the so-called diagnosis of “dysautonomia”? — *Russian medical journal. Medical Review*. — 2018; 9: 46—50 (In Russ.).

eLIBRARY ID: 36579067



DOI: 10.37988/1811-153X\_2020\_3\_113

Т.В. Царева<sup>1</sup>,к.м.н., доцент кафедры микробиологии,  
вирусологии, иммунологииЛ.Г. Киракосян<sup>1</sup>,ассистент кафедры пропедевтики  
стоматологических заболеванийД.И. Грачев<sup>1</sup>,к.м.н., доцент кафедры пропедевтики  
стоматологических заболеванийС.В. Крашенинников<sup>2</sup>,научный сотрудник лаборатории  
полимеровЕ.А. Чижмаков<sup>1</sup>,ассистент кафедры технологий  
протезирования в стоматологииЯ.Н. Харах<sup>1</sup>,ассистент кафедры пропедевтики  
стоматологических заболеванийВ.Н. Царев<sup>1</sup>,д.м.н., профессор, зав. кафедрой  
микробиологии, вирусологии,  
иммунологии, директор НИМСИС.Д. Арутюнов<sup>1</sup>,д.м.н., профессор, зав. кафедрой пропедев-  
тики стоматологических заболеваний<sup>1</sup> МГМСУ им. А.И. Евдокимова<sup>2</sup> НИЦ «Курчатовский институт», Москва

## Клиническое значение адгезии представителей оральной микробиоты к полимерным материалам, рекомендованным для стоматологической технологии компьютерного фрезерования и 3D-печати

### ДЛЯ ЦИТИРОВАНИЯ:

Царева Т.В., Киракосян Л.Г., Грачев Д.И., Крашенинников С.В., Чижмаков Е.А., Харах Я.Н., Царев В.Н., Арутюнов С.Д. Клиническое значение адгезии представителей оральной микробиоты к полимерным материалам, рекомендованным для стоматологической технологии компьютерного фрезерования и 3D-печати. — *Клиническая стоматология*. — 2020; 3 (95): 113—8. DOI: 10.37988/1811-153X\_2020\_3\_113

**Реферат.** Оценка первичной адгезии к ортопедическим стоматологическим материалам для основных групп орального микробного консорциума представляет актуальную проблему и может рассматриваться как важный критериальный параметр выбора конструкционного материала. **Материалы и методы.** Проведено исследование адгезии тест-культур *in vitro* к образцам традиционных акриловых полимеров Luxatemp Automix Plus (DMG, Германия) и Синма-М (Стома, Украина); пластмассам для 3D-фрезерования Temp Basic (Zirkonzahn, Италия) и Re-Fine Acrylic (Yamahachi Dental, Япония); УФ-отверждаемым полимерам для 3D-печати Freeprint temp (Detax, Германия), NextDent C&B MFH (Нидерланды) и Dental Sand (HARZ Labs, Россия). Полученные индексы адгезии усредняли по основным группам: нормальная микробиота, пародонтопатогенная микробиота, микотическая микробиота. Результаты обрабатывали по критерию Краскела—Уоллиса с учетом критерия Данна и поправки Бонферрони. **Результаты.** Высокий индекс адгезии для всех групп микробиоты отмечен у материалов для холодной и горячей полимеризации, достоверно ниже — для субтрактивной технологии фрезерования, и минимальный — при использовании образцов материалов для аддитивной 3D-печати. Минимальный уровень микробной адгезии (0,35±0,02) выявлен у нового российского материала Dental Sand для всех групп микробиоты по сравнению с материалами для холодной и горячей полимеризации. **Заключение.** Адгезия основных групп оральной микробиоты определяется как видом использованной технологии создания конструкций зубных протезов, так и физико-химическим характером конструкционного материала, а также характеристикой поверхности, сформированной при использовании той или иной технологии.

**Ключевые слова:** адгезия, оральная микробиота, полимерные материалы, ортопедические конструкции, CAD/CAM-фрезерование, 3D-печать

Т.В. Tsareva<sup>1</sup>,PhD in Medical sciences, associate professor  
of the Microbiology, virology, immunology  
DepartmentL.G. Kirakosyan<sup>1</sup>,assistant of the Dentistry diseases  
propaedeutics departmentD.I. Grachev<sup>1</sup>,PhD in Medical sciences, associate professor  
of the Dentistry diseases propaedeutics  
departmentS.V. Krasheninnikov<sup>2</sup>,researcher in the Laboratory of polymer  
materials

## The clinical significance of adhesion of representatives of the oral microbiota to polymer materials recommended for dental technology of computer milling and 3D printing

### FOR CITATION:

Tsareva T.V., Kirakosyan L.G., Grachev D.I., Krasheninnikov S.V., Chizhnikov E.A., Kharah Y., Tsarev V.N., Arutyunov S.D. The clinical significance of adhesion of representatives of the oral microbiota to polymer materials recommended for dental technology of computer milling and 3D printing. — *Clinical Dentistry (Russia)*. — 2020; 3 (95): 113—8. DOI: 10.37988/1811-153X\_2020\_3\_113

E.A. Chizhnikov<sup>1</sup>,  
assistant of the Prosthodontics technology  
department

Y.N. Kharah<sup>1</sup>,  
assistant of the Dentistry diseases  
propaedeutics department

V.N. Tsarev<sup>1</sup>,  
Grand PhD in Medical sciences, professor,  
head of the Microbiology, virology,  
immunology department, director of the  
Medico-dental research Institute

S.D. Arutyunov<sup>1</sup>,  
Grand PhD in Medical sciences, professor and  
head of the Dentistry diseases propaedeutics  
department

<sup>1</sup> Moscow State University of Medicine and  
Dentistry, Russia

<sup>2</sup> Kurchatov Institute, Moscow, Russia

**Abstract.** Evaluation of primary adhesion to orthopedic dental materials for the main groups of oral microbial consortium is an actual problem and can be considered as an important criterion parameter for the choice of construction material. **Materials and methods.** In vitro adhesion of test cultures was studied to samples of: traditional acrylic polymers — Luxatemp Automix Plus (DMG, Германия) and Sinma-M (Stoma, Ukraine); plastics for 3D milling — Temp Basic (Zirkonzahn, Italy) and Re-Fine Acrylic (Yamahachi Dental, Japan); UV curing polymers for 3D printing — Freeprint temp (Detax, Germany), NextDent C&B MFH (Netherlands) and Dental Sand (HARZ Labs, Russia). The obtained adhesion indices were averaged by main groups: normal microbiota, periodontopathogenic microbiota, mycotic microbiota. The results were processed according to the Kruskal—Wallis criterion taking into account the Dann criterion and the Bonferroni amendment. **Results.** A high adhesion index for all groups of microbiota was observed for cold and hot polymerization materials, reliably lower — for subtractive milling technology, and minimal — for additive 3D printing materials. The minimum level of microbial adhesion ( $0.35 \pm 0.02$ ) was found in the new Russian material Dental Sand for all groups of microbiota as compared to materials for cold and hot polymerization. **Conclusion.** Adhesion of the main groups of oral microbiota is determined both by the type of technology used to create prosthetic dental structures and by the physical and chemical nature of the structural material, as well as by the surface characteristics formed using this or that technology.

**Key words:** adhesion, oral microbiota, polymeric materials, orthopedic constructions, CAD/CAM milling, 3D printing

## ВВЕДЕНИЕ

В комплексном стоматологическом ортопедическом лечении пациентов с дефектами и деформациями зубов и зубных рядов, которые нередко осложняются воспалительными заболеваниями тканей пародонта и слизистой оболочки рта, выбор материала и технологии создания конструкций лечебно-профилактических протезов, является актуальным, а микробиологическое обоснование их выбора имеет приоритетное значение [1–5].

Риск развития осложнений увеличивается в связи с необходимостью использования полимерных протезов, некачественным проведением гигиенических мероприятий, нарушением микробиоценоза из-за необоснованного выбора конструктивных стоматологических материалов и технологий, в случаях, связанных с ранее не выявленной непереносимостью и аллергией, последствиями химиотерапии и нерационального применения антибиотиков, лекарственной терапией соматических заболеваний [6, 7].

Формирование микробной биопленки в полости рта начинается с адгезии к поверхности слизистой оболочки рта, эмали и дентину зубов, стоматологическим конструкционным материалам. Следующие этапы — размножение прикрепившихся микробных клеток (колонизация) и формирование биопленки. Зубные протезы увеличивают площадь потенциальной поверхности образования биопленки и обеспечивают дополнительные пункты ретенции, повышая адгезию микроорганизмов, их размножение (колонизацию) и формирование биопленки [8].

Вклад разных представителей оральной микробиоты в эти процессы, как свидетельствуют проведенные ранее исследования, неоднозначен — он существенно различается у представителей резидентной микро-

нормобиоты, пародонтопатогенных видов и грибов. Поэтому оценка первичной адгезии к конструкционным материалам как первого этапа формирования микробной биопленки для основных групп орального микробного консорциума представляет особый интерес и может рассматриваться как важный критериальный параметр для выбора конструкционного материала.

Цель настоящего исследования — охарактеризовать адгезию представителей нормальной и пародонтопатогенной, а также микотической микробиоты (дрожжевых грибов рода *Candida*) in vitro к образцам полимерных материалов для несъемных ортопедических конструкций, полученных с помощью стоматологических CAD/CAM-систем фрезерования и 3D-печати, а также традиционными методами холодной и горячей полимеризации.

## МАТЕРИАЛЫ И МЕТОДЫ

Для оценки первичной адгезии как начального этапа микробной колонизации и формирования биопленки в результате экспериментального исследования in vitro проводили сравнение образцов материалов, полученных с помощью цифровых стоматологических технологий и традиционными методами (контроль):

- Luxatemp Automix Plus (DMG, Германия) холодной полимеризации, далее — **LT**;
- Синма-М (Стома, Украина) горячей полимеризации, далее — **SM**;
- Temp Basic (Zirkonzahn, Италия) для фрезерования, далее — **TB**;
- Re-Fine Acrylic (Yamahachi Dental, Япония) для фрезерования, далее — **RF**;
- Freeprint temp (Detax, Германия) для 3D-печати на DLP-принтере, далее — **DT**;

- NextDent C&B Micro Filled Hybrid (Нидерланды) для 3D-печати на SLA-принтере, далее — **ND**;
- Dental Sand (HARZ Labs, Россия) для 3D-печати на DLP- и LCD-принтерах, далее — **HL**.

Термины SLA, DLP и LCD относятся исключительно к технологии управления в 3D-принтере источником УФ-излучения, которое приводит к отверждению (полимеризации) жидкого материала. В ряду SLA—DLP—LCD стоимость принтера значительно снижается, скорость печати заметно увеличивается, а точность модели падает (Прим. ред.).

Для оценки первичной адгезии использовали разработанный нами ранее алгоритм [8], который предполагает изготовление образцов полимерных материалов в виде дисков диаметром 5 мм и толщиной 1 мм. Для создания стерильных условий на поверхности образцов их обрабатывали 70% спиртом и помещали в стерильные чашки Петри непосредственно перед началом эксперимента. На подготовленные образцы наносили взвесь исследуемых штаммов микробов (бактерий, грибов), имеющих приоритетное значение в развитии инфекционно-воспалительных заболеваний рта, ассоциированных с протезированием или стоматологическим лечением.

Использовали 3 значимые группы штаммов:

- 1) представители нормобиоты — *Streptococcus sanguinis*, *Streptococcus intermedius*, *Staphylococcus aureus*, *Staphylococcus warneri*, *Corynebacterium xerosis*;
- 2) представители пародонтопатогенов — *Porphyromonas gingivalis* и *Prevotella intermedia*;
- 3) представители дрожжевых грибов — *Candida albicans* и *Candida krusei*.

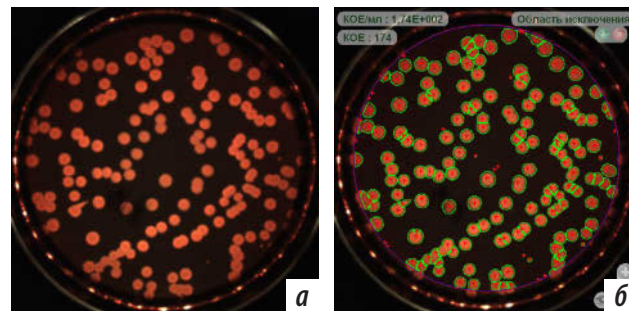
Для процесса первичной адгезии образцы материалов помещали в пробирку со средой АС, содержащей бактерии определенного вида (штамма) в известной концентрации по оптическому стандарту мутности 0,5 ед. по Мак-Фарланду в количестве  $10^9$  КОЕ/мл для бактериальных культур и  $10^8$  КОЕ/мл для дрожжевых.

Экспозицию проводили в анаэробных условиях при температуре  $37^\circ\text{C}$  в течение 40 минут. После этого образцы трехкратно промывали стерильным изотоническим раствором хлорида натрия для удаления неприлипших микробных клеток и помещали их в специальные кассеты со средой АС в объеме 2 мл. Кассеты устанавливали в ультразвуковую ванночку и подвергали ультразвуковой обработке мощностью 60 кГц в течение 10 минут.

Затем из каждой порции, содержащей образец исследуемого материала, проводили забор озвученной взвеси микроорганизмов в 100 мкл среды АС и проводили секторальный высеv на 5% кровяной агар с геминим для бактериальных культур или хромогенную среду для грибов рода *Candida*. Согласно методике оценки адгезии количество жизнеспособных клеток будет соответствовать основной массе микробных клеток, вступивших в процесс адгезии с образцом материала [8].

Последующее культивирование бактерий после количественного посева проводили в анаэробных условиях при температуре  $37^\circ\text{C}$  в течение 7–8 суток,

а грибов — при комнатной температуре в течение 2 суток. Результаты учитывали на основании подсчета числа колоний с помощью аппарата «Scan 500» (Interscience, Франция) с компьютерной обработкой данных микробной обсемененности (см. рисунок).



Результаты количественного посева озвученной бактериальной взвеси на 5% кровяном гемин-агаре (а), с компьютерным подсчетом числа КОЕ на автоматическом счетчике «Interscience Scan 500» (б)

Индекс первичной адгезии определяли как отношение десятичного логарифма количества колониеобразующих единиц (КОЕ), полученных после озвучивания исследуемых образцов к десятичному логарифму КОЕ исходной микробной взвеси. Рассчитывали индексы адгезии для каждой исследованной тест-культуры, а затем полученный результат усредняли по основным группам:

- 1) нормальная микробиота;
- 2) пародонтопатогенная микробиота;
- 3) микотическая микробиота.

Результаты обрабатывали методом непараметрической статистики по критерию Краскела—Уоллиса с учетом критерия Данна и поправки Бонферрони (достоверная разница  $p < 0,05$ ). Это позволило получить объективные статистические данные по усредненным группам микробного консорциума полости рта.

## РЕЗУЛЬТАТЫ

При оценке усредненного показателя адгезии представителей нормобиоты полости рта установлено, что акриловый полимер **LT** обеспечивал высокий показатель адгезии — к поверхности образца прикреплялось порядка 80% бактериальных клеток, что в индексном выражении составило  $0,80 \pm 0,05$  (табл. 1).

При этом диапазон разброса данных был незначительным и не превышал 10%. Полимер **SM** отличался значительным разбросом данных, но статистически достоверно не отличался от **LT** ( $0,65 \pm 0,05$ ). Аналогичная картина получена при сравнении **LT** и **SM** с адгезией нормобиоты к **TB** и **RF**, которые характеризовались значительным разбросом данных отдельных экспериментов (серий), хотя выявлена тенденция к снижению усредненного показателя адгезии по сравнению с **LT**. Минимальный уровень адгезии нормобиоты отмечен для материалов для 3D-печати (**DT**, **ND**, **HL**) — разброс данных не превышал 10%, а средние величины находились на минимальном уровне — от  $0,44 \pm 0,06$  у **HL**



**Таблица 1. Индекс микробной адгезии к конструкционным материалам по группам микробиоты**

Материал	Микробиота		
	нормальная	пародонтопатогенная	микотическая
LT	0,80±0,05	0,73±0,03	0,69±0,02
SM	0,65±0,05	0,50±0,01	0,58±0,02
TB	0,70±0,01	0,60±0,01	0,62±0,04
RF	0,64±0,07*	0,31±0,02*	0,74±0,01
DT	0,55±0,07*	0,33±0,03*	0,43±0,01*
ND	0,48±0,07*	0,34±0,03*	0,43±0,02*
HL	0,44±0,06*	0,35±0,02*	0,35±0,02*

Примечание: \* – статистически достоверное различие по непараметрическому критерию Краскела–Уоллиса ( $p < 0,05$ ).

до 0,55±0,07 у **DT**. Усредненные показатели адгезии статистически достоверно отличались от **LT**.

При оценке усредненного показателя адгезии представителей пародонтопатогенной микробиоты также оказалось, что **LT** отличался наиболее высоким уровнем адгезии (~75%) при диапазоне разброса данных в пределах 10%, что в индексном выражении составило 0,73±0,03. Полимер **SM**, так же как и материалы **TB** и **RF**, характеризовался значительным разбросом данных отдельных экспериментов (серий), но в целом усредненный показатель адгезии у него был ниже на 20–30%, чем у **LT**. Аналогичная картина получена при сравнении **LT** и **SM** с адгезией нормобиоты к материалам **TB** и **RF**, которые характеризовались высоким разбросом данных отдельных экспериментов (серий), хотя тенденция к снижению усредненного показателя адгезии по сравнению с **LT** была выявлена, а для материала **RF** при усредненном индексе 0,31±0,02 получены достоверные различия. Минимальный уровень адгезии пародонтопатогенов отмечен для материалов, полученных с помощью 3D-печати (**DT**, **ND**, **HL**): разброс данных был в пределах 10%, а средние величины находились на минимальном уровне в диапазоне от 0,35±0,02 у **HL** до 0,43 у **ND** и **DT**. Усредненные показатели адгезии статистически достоверно отличались от **LT**.

По усредненному уровню адгезии дрожжевых грибов *Candida* все исследованные материалы распределились

на две достоверно различные по критерию Краскела–Уоллиса группы: с умеренным усредненным уровнем адгезии и с низким уровнем. Так, материалы **LT**, **SM**, **TB** и **RF** характеризовались умеренно высоким уровнем адгезии в пределах 60–70%, а **DT**, **ND**, **HL** – низким, в пределах 30–40%. Среди последних следует выделить **HL**, который показал минимальное среднее значение – 0,35±0,02, в отличие от **DT** со средней величиной 0,43±0,01, и **ND** – 0,43±0,02, разница между материалами этой группы была статистически недостоверной.

Для оценки силы парных взаимосвязей между сравниваемыми конструкционными материалами проводили определение критерия Данна с поправкой по Бонферрони (табл. 2).

При попарных сравнениях достоверности различий индекса микробной адгезии нормобиоты к конструкционным материалам с учетом критерия Данна с поправкой Бонферрони установлено, что материалы для 3D-печати достоверно отличаются от материалов холодной и горячей полимеризации и цифрового фрезерования, а из числа последних материал **RF** достоверно отличался от **LT**, **SM** и **TB** и также находился в «зеленой зоне». Схожая картина получена в отношении пародонтопатогенной микробиоты. Для адгезии дрожжевых грибов данная тенденция тоже подтверждалась статистически, но «зеленая зона» была преимущественно ограничена достоверным отличием материалов для 3D-печати, как от материалов для холодной и горячей полимеризации, так и для материалов CAD/CAM-фрезерования.

### ОБСУЖДЕНИЕ

Главный вопрос, который в настоящее время решается на стыке практической ортопедической стоматологии и клинической микробиологии, касается факторов, способствующих микробной адгезии, последующей колонизации и образованию агрессивных биопленок, вызывающих ускоренное изнашивание ортопедических конструкций в полости рта. Еще в первых исследованиях такого рода было показано существование специфических (химически опосредованных) механизмов адгезии и неспецифических (механических, физических) [2, 3]. Так, зависимость процессов специфической адгезии

**Таблица 2. Попарные сравнения достоверности значений индекса микробной адгезии к конструкционным материалам по группам микробиоты с учетом критерия Данна с поправкой Бонферрони**

	Нормальная микробиота							Пародонтопатогенная микробиота							Микотическая микробиота						
	LT	SM	TB	RF	DT	ND	HL	LT	SM	TB	RF	DT	ND	HL	LT	SM	TB	RF	DT	ND	HL
<b>LT</b>	—	0,217	1,000	0,027	0,000	0,000	0,000	—	1,000	1,000	0,907	0,004	0,001	0,000	—	1,000	1,000	1,000	0,035	0,003	0,000
<b>SM</b>	0,217	—	1,000	1,000	0,154	0,000	0,000	1,000	—	1,000	1,000	0,146	0,040	0,024	1,000	—	1,000	1,000	1,000	0,450	0,054
<b>TB</b>	1,000	1,000	—	1,000	0,016	0,000	0,000	1,000	1,000	—	1,000	0,243	0,071	0,044	1,000	1,000	—	1,000	0,319	0,047	0,003
<b>RF</b>	0,027	1,000	1,000	—	0,907	0,006	0,000	0,907	1,000	1,000	—	1,000	0,689	0,477	1,000	1,000	1,000	—	0,290	0,420	0,003
<b>DT</b>	0,000	0,154	0,016	0,907	—	1,000	0,501	0,004	0,146	0,243	1,000	—	1,000	1,000	0,035	1,000	0,319	0,290	—	1,000	1,000
<b>ND</b>	0,000	0,000	0,000	0,006	1,000	—	1,000	0,001	0,040	0,071	0,689	1,000	—	1,000	0,003	0,450	0,047	0,420	1,000	—	1,000
<b>HL</b>	0,000	0,000	0,000	0,000	0,501	1,000	—	0,000	0,024	0,044	0,477	1,000	1,000	—	0,000	0,054	0,003	0,003	1,000	1,000	—

Примечание: зеленая зона – различия достоверны, красная – недостоверны.

микроорганизмов от химического состава полимерного материала сначала была исследована при сравнительной характеристике разных видов полиакриловых пластмасс, а затем в сравнительном аспекте с другими полимерами, в частности с полиуретаном [3, 8, 9].

Известно, что важнейшими параметрами, обеспечивающими неспецифическую адгезивную активность микробов, являются особенности поверхности конструкционных материалов, степень шероховатости, наличие пунктов ретенции [10]. В наших предыдущих исследованиях с помощью атомно-силовой микроскопии было установлено, что при традиционной обработке материала (полирование в условиях стоматологического кабинета, в зуботехнической лаборатории, при цифровом фрезеровании) шероховатость поверхности существенно различается (максимально выражена при традиционных технологиях в стоматологическом кабинете, минимально — при цифровом фрезеровании) [8].

Полученные в настоящей работе результаты позволяют аргументировать существенное снижение адгезии микроорганизмов на образцах, полученных при применении технологии 3D-печати. По мнению С.Д. Арутюнова и соавт. (2010), в ближайшее десятилетие важнейшим критерием выбора конструкционного материала станет использование информационных и цифровых технологий [4].

Как показывают результаты последних исследований, роль разных видов микробного консорциума в формировании биопленки протеза и слизистой оболочки рта существенно различается в зависимости от сопутствующей патологии, как стоматологической (прежде всего пародонта), так и соматической (например, сахарный диабет II типа) [11–14].

Согласно концепции Sohransky (1999), подтвержденной многочисленными исследованиями, по степени вирулентности для тканей пародонта микробы могут быть разделены на представителей красного, оранжевого, желтого, зеленого комплекса [15, 16]. В процессе формирования смешанной полимикробной биопленки выделяют ранние (например, оральные стрептококки и актиномицеты), промежуточные (фузобактерии,

капноциты) и поздние колонизаторы (большинство пародонтопатогенов красного комплекса). Ранние колонизаторы отвечают за первичное прикрепление бактерий к субстрату, в том числе к конструкционному материалу протеза, в то время как все остальные вовлекаются в процесс формирования смешанной биопленки за счет коагрегации с уже прикрепившимися видами (ранними или промежуточными колонизаторами соответственно) [6, 7, 16]. Первичная адгезия отдельного вида микробов к конструкционному материалу, особенно поздних колонизаторов, может быть очень низкой, но она нивелируется за счет участия представителей других видов с высокими адгезивными способностями, поэтому при трактовке результатов исследования важное значение имеет усредненная оценка потенциальных возможностей каждой группы микробиоты (нормобиоты, пародонтопатогенной и микотической микробиоты) [5, 8, 17].

## ЗАКЛЮЧЕНИЕ

Таким образом, можно заключить, что адгезия основных групп оральной микробиоты определяется как видом использованной технологии создания конструкций зубных протезов, так и физико-химическим характером конструкционного материала, а также характеристикой поверхности, сформированной при использовании той или иной технологии.

Максимальный индекс адгезии для всех групп микробиоты отмечен у материалов для холодной и горячей полимеризации, достоверно ниже он для субтрактивной технологии фрезерования, и минимальный при использовании материалов для аддитивной 3D-печати. Среди последних тенденция к наименьшему уровню микробной адгезии выявлена у нового отечественного материала **HL**, который отличался самым низким индексом адгезии нормобиоты, пародонтопатогенной и микотической микробиоты по сравнению с материалами **LT** ( $p=0,0001$ ), **SM**, **TB** и **RF** ( $p=0,01–0,023$ ).

## ЛИТЕРАТУРА / REFERENCES:

1. Анциферов В.Н., Рогожников Г.И., Кислых Ф.И., Асташина Н.Б., Сметкин А.А., Рапекта С.И. Применение современных конструкционных материалов при комплексном лечении больных с дефектами челюстно-лицевой области. — *Перспективные материалы*. — 2009; 3: 46–51  
[Antsiferov V.N., Rogozhnikov G.I., Kislykh F.I., Astashina N.B., Smetkin A.A., Rapekta S.I. Application of advanced structural materials under complex treatment of patients with jaw defects. — *Perspective materials*. — 2009; 3: 46–51 (In Russ.)].  
eLIBRARY ID: 12953047

2. Ибрагимов Т.И., Арутюнов С.Д., Царев В.Н. Выбор конструкционного материала для изготовления временных зубных протезов лицам с болезнями пародонта на основании данных клинических и лабораторных исследований бактериальной адгезии. — *Стоматология*. — 2002; 2: 40  
[Ibragimov T.I., Arutyunov S.D., Tsarev V.N. Selection of structural material for manufacturing temporary dentures for persons with periodontal diseases based on data from clinical and laboratory studies of bacterial adhesion. — *Stomatologiya*. — 2002; 2: 40 (In Russ.)].

**3. Арутюнов С.Д., Царев В.Н., Бабунасвили Г.Б., Геворкян А.А., Бурдавицина М.В., Травина М.В., Рошковский Е.В.** Клинические аспекты микробной колонизации временных зубных протезов из акрилатов. — *Стоматология*. — 2008; 1: 61—4

[Arutyunov S.D., Tsarev V.N., Babunaschvili G.B., Gevorkyan A.A., Burdavitsina M.V., Travina M.V., Roshkovsky E.V. Clinical aspects of microbial colonization of temporary dentures from acrylates. — *Stomatologiya*. — 2008; 1: 61—4 (In Russ.).]

eLIBRARY ID: 11149325

**4. Арутюнов С.Д., Чумаченко Е.Н., Янушевич О.О., Лебедеко И.Ю., Игнатьева Д.Н., Лосев Ф.Ф., Ибрагимов Т.И., Мальгинов Н.Н.** Выбор рациональных конструкций зубных протезов на основе применения информационных технологий. — *Российский стоматологический журнал*. — 2010; 3: 19—22

[Arutyunov S.D., Chumachenko Ye.N., Yanushevich O.O., Lebedenko I.Yu., Ignatyeva D.N., Losev F.F., Ibragimov T.I., Malginov N.N. The use of information technologies to choose rational dental prosthesis constructions. — *Russian Journal of Dentistry*. — 2010; 3: 19—22 (In Russ.).]

eLIBRARY ID: 15169968

**5. Гончаров Н.А., Лещева Е.А., Трефилова Ю.А., Царева Е.В., Трефилов А.Г.** Обоснование применения провизорных коронок при препарировании зубов с учетом микробной адгезии на поверхности ортопедического материала. — *Клиническая стоматология*. — 2016; 1 (77): 52—5

[Goncharov N.A., Leshcheva E.A., Trefilova Yu.A., Tsareva E.V., Trefilov A.G. Reasons for use of pharmaceutical crowns in tooth preparation taking into account microbial adhesion on the surface of orthopaedic material. — *Clinical Dentistry (Russia)*. — 2016; 1 (77): 52—5 (In Russ.).]

eLIBRARY ID: 25718067

**6. Larsen T., Fiehn N.-E.** Dental biofilm infections — an update. — *APMIS*. — 2017; 125 (4): 376—84. PMID: 28407420

**7. Galvão-Moreira L.V., da Cruz M.C.F.N.** Oral microbiome, periodontitis and risk of head and neck cancer. — *Oral Oncol.* — 2016; 53: 17—9. PMID: 26684542

**8. Царев В.Н., Ипполитов Е.В., Трефилов А.Г., Арутюнов С.Д., Пивоваров А.А.** Особенности адгезии анаэробных пародонтопатогенных бактерий и грибов *Candida albicans* к экспериментальным образцам базисной стоматологической пластмассы в зависимости от шероховатости поверхности и способа полировки. — *Журнал микробиологии, эпидемиологии и иммунобиологии*. — 2014; 6: 21—7

[Tsarev V.N., Ippolitov E.V., Trefilov A.G., Arutyunov S.D., Pivovarov A.A. Features of adhesion of anaerobic periodontopathogenic bacteria and *C. albicans* fungi to experimental samples of basic dental plastic depending on surface roughness and polishing method. — *Journal of Microbiology Epidemiology Immunobiology*. — 2014; 6: 21—7 (In Russ.).]

eLIBRARY ID: 23492909

**9. Арутюнов А.С., Царев В.Н., Кравцов Д.В., Комов Е.В.** Сравнительный анализ адгезии микробной флоры рта к базисным материалам челюстных протезов на основе полиуретана и акриловых пластмасс. — *Российский стоматологический журнал*. — 2011; 1: 19—23

[Arutyunov A.S., Tsarev V.N., Kravtsov D.V., Komov E.V. Comparative analysis of adhesion of microbial flora from the oral cavity to the base materials for polyurethane and acryl-based jaw prostheses. — *Russian Journal of Dentistry*. — 2011; 1: 19—23 (In Russ.).]

eLIBRARY ID: 16209620

**10. Царев В.Н.** Микроэкология полости рта. Микробиоценоз и учение о биопленках. — В кн.: Царев В.Н. (ред.) *Микробиология, вирусология и иммунология полости рта*. — М.: ГЭОТАР-Медиа, 2019. — С. 172—213

[Tsarev V.N. Microecology of the oral cavity. Microbiocenosis and the study of biofilms. — In: Tsarev V.N. (ed.) *Microbiology, Virology, and Oral Immunology*. — Moscow: GEOTAR-Media, 2019. — P. 172—213 (In Russ.).]

**11. Асташина Н.Б., Казаков С.В., Рогожникова Е.П., Горячев П.С.** Разработка неинвазивной шинирующей конструкции как лечебно-профилактического аппарата, используемого при лечении пациентов с хроническим генерализованным пародонтитом. — *Проблемы стоматологии*. — 2018; 1: 52—6

[Astashina N.B., Kazakov S.V., Rogozhnikova E.P., Gorjachev P.S. Development of a non-invasive splint as a curative and preventive device used in treatment of patients with chronic generalized periodontitis. — *Actual problem of dentistry*. — 2018; 1: 52—6 (In Russ.).]

eLIBRARY ID: 32840690

**12. Малазония Т.Т.** Клинико-микробиологическое обоснование применения фотодинамической терапии и шинирования зубов в комплексном лечении заболеваний пародонта: автореф. дис. ... к.м.н. — М.: МГМСУ, 2018. — 25 с.

[Malazoniya T.T. Clinical and microbiological rationale for the photodynamic therapy and teeth splinting in the complex treatment of periodontal disease: dissertation abstract. — Moscow: Moscow State University of Medicine and Dentistry, 2019. — 25 p.]

**13. Царев В.Н., Арутюнов С.Д., Балмасова И.П., Бабеев Э.А., Николаева Е.Н., Ипполитов Е.В., Ильина Е.Н., Габиров А.Г.** Молекулярная диагностика пародонтита и метагеномный анализ микробиоты пародонта у пациентов с сахарным диабетом II типа. — *Бактериология*. — 2018; 2: 30—7

[Tsarev V.N., Arutyunov S.D., Balmasova I.P., Babayev E.A., Nikolaeva E.N., Ippolitov E.V., Il'ina E.N., Gabibov A.G. Molecular diagnostic of periodontitis and metagenomic analysis of the periodontum microbiota in patients by type II diabetes mellitus. — *Bacteriology*. — 2018; 2: 30—7 (In Russ.).]

eLIBRARY ID: 35625640

**14. Thurnheer T., Bao K., Belibasakis G.N.** Subgingival biofilms as etiological factors of periodontal disease. — In: Bostanci N., Belibasakis G.N. (eds.) *Pathogenesis of Periodontal Diseases*. — Springer, 2018. — P. 21—29.

DOI: 10.1007/978-3-319-53737-5

**15. Cavalcanti I.M.G., Nobbs A.H., Ricomini-Filho A.P., Jenkinson H.F., Cury A.A.D.B.** Interkingdom cooperation between *Candida albicans*, *Streptococcus oralis* and *Actinomyces oris* modulates early biofilm development on denture material. — *Pathog Dis.* — 2016; 74 (3): ftw002.

PMID: 26755532

**16. O'Toole G.A.** To build a biofilm. — *J Bacteriol.* — 2003; 185 (9): 2687—9. PMID: 12700246

**17. Арутюнов С.Д., Царев В.Н., Ипполитов Е.В., Апресян С.В., Трефилов А.Г.** Формирование биопленки на временных зубных протезах: соотношение процессов первичной микробной адгезии, коагрегации и колонизации. — *Стоматология*. — 2012; 5—1: 5—10

[Arutyunov S.D., Tsarev V.N., Ippolitov E.V., Apresian S.V., Trefilov A.G. Biofilm formation on temporary dentures: correlation of primary adhesion, coaggregation and colonization. — *Stomatologiya*. — 2012; 5—1: 5—10 (In Russ.).]

eLIBRARY ID: 18736413



DOI: 10.37988/1811-153X\_2020\_3\_119

М.А. Мохирев<sup>1</sup>,  
к.м.н., челюстно-лицевой хирург, научный  
сотрудник

Д.А. Волчек<sup>2</sup>,  
к.м.н., врач-ортодонт, доцент кафедры  
стоматологии ИПО

Г.Б. Оспанова<sup>3</sup>,  
д.м.н., научный консультант  
ортодонтического отделения

А.Ю. Мельников<sup>1</sup>,  
врач-сомнолог, научный сотрудник

Г.Р. Арутюнов<sup>4</sup>,  
челюстно-лицевой хирург, младший  
научный сотрудник

Е.В. Песенко<sup>3</sup>,  
врач-ординатор ортодонтического  
отделения

<sup>1</sup> Национальный медицинский  
исследовательский центр  
оториноларингологии, Москва

<sup>2</sup> Первый МГМУ им. И.М. Сеченова

<sup>3</sup> ЦНИИСиЧЛХ

<sup>4</sup> РНЦХ им. акад. Б.В. Петровского

## Планирование ортогнатической операции в комплексном лечении пациентов с синдромом обструктивного апноэ сна. Часть II

### ДЛЯ ЦИТИРОВАНИЯ:

Мохирев М.А., Волчек Д.А., Оспанова Г.Б., Мельников А.Ю., Арутюнов Г.Р., Песенко Е.В. Планирование ортогнатической операции в комплексном лечении пациентов с синдромом обструктивного апноэ сна. Часть II. — *Клиническая стоматология*. — 2020; 3 (95): 119—27  
DOI: 10.37988/1811-153X\_2020\_3\_119

**Резюме.** ММВ является наиболее эффективной хирургической методикой в лечении синдрома обструктивного апноэ сна (СОАС) для взрослых пациентов, уступая по эффективности только наложению трахеостомы. Однако несмотря на преимущества ММВ в настоящее время широко не применяется при лечении данной патологии в РФ из-за сложности, инвазивности и длительности. Успех комплексного хирургического лечения напрямую зависит от командного подхода квалифицированных специалистов. **Цель** данной публикации — популяризация методики ММВ среди врачей-специалистов, занимающихся проблемой СОАС. **Материалы и методы.** Проведена оценка динамики клинических и лабораторных данных (полисомнография, конусно-лучевая компьютерная томография, оценка моделей зубных рядов в артикуляторе) у пациентки с СОАС до и после ММВ через 3 года после комплексной реабилитации. **Результаты.** Результаты комплексного лечения: устранение СОАС, снижение интенсивности храпа, нормализация качества сна, уровня насыщения крови кислородом, положения челюстей и эстетических пропорций лица, увеличение объема и дыхательного просвета глотки, создание окклюзии по I классу Энгля, отсутствие дисфункции и патологического ремоделирования головок височно-нижнечелюстного сустава. **Выводы.** Планирование ММВ с использованием цефалометрического анализа, ориентированного на оценку изменений мягких тканей, позволило улучшить эстетические пропорции лица пациентки. В результате длительного и сложного лечения в течение 36 месяцев устранены зоны обструкции верхних дыхательных путей при сохранении и/или улучшении нормальной функции связанных с ними структур средней и нижней зон лица.

**Ключевые слова:** ортогнатическая операция, синдром обструктивного апноэ сна, храп, ортодонтическая подготовка, скелетные аномалии окклюзии

М.А. Mokhirev<sup>1</sup>,  
PhD in Medical Sciences, oral surgeon,  
research officer

Д.А. Volchek<sup>2</sup>,  
PhD in Medical Sciences, orthodontist,  
associate professor at the Dentistry and  
postgraduate education department

Г.Б. Ospanova<sup>3</sup>,  
Grand PhD in Medical Sciences, scientific  
advisor

А.У. Melnikov<sup>1</sup>,  
somnologist and research officer

Г.Р. Arutunov<sup>4</sup>,  
oral surgeon, research assistant

## Orthognathic surgery planning in the complex treatment of the patients with obstructive sleep apnea. Part II

### FOR CITATION:

Mokhirev M.A., Volchek D.A., Ospanova G.B., Melnikov A.U., Arutunov G.R., Pesenko E.V. Orthognathic surgery planning in the complex treatment of the patients with obstructive sleep apnea. Part II. — *Clinical Dentistry (Russia)*. — 2020; 3 (95): 119—27.  
DOI: 10.37988/1811-153X\_2020\_3\_119

**Abstract.** MMA is the most effective surgical technique in the treatment of obstructive sleep apnea (OSA) for adult patients and gives way only tracheostomy treatment. However, despite the advantages, MMA is currently not widely used in the treatment of this pathology in the Russian Federation due to complexity, invasiveness and duration. The success of complex surgical treatment directly depends on the team approach and qualified specialists. **The purpose** of this publication is to popularize MMA among medical specialists involved in the treatment of OSA. **Materials and**

E.V. Pesenko<sup>3</sup>,  
resident of the Orthodontics department

<sup>1</sup> National Medical Research Center for  
Otorhinolaryngology, Moscow, Russia

<sup>2</sup> Sechenov University, Moscow, Russia

<sup>3</sup> Central research institute of dental and  
maxillofacial surgery, Moscow, Russia

<sup>4</sup> Petrovsky National Research Centre  
of Surgery, Moscow, Russia

**methods.** The authors evaluated the dynamics of the clinical and laboratory data (polysomnography, cone-beam computed tomography, articulated dental cast analysis) in patient with OSA and MMA treatment before and after 3 years post complex rehabilitation. **Results.** The results of the complex treatment: elimination of OSA, reduction in the snoring intensity, normalization of sleep quality, level of mean oxygen saturation, the position of the jaws and aesthetic proportions of the face, increase respiratory volume and lumen in the pharynx, establishing occlusion according to Angle class I, lack of dysfunction and pathological remodeling of the TMJ. **Conclusion.** The planning of the MMA with the use of cephalometric analysis considering changes in the soft tissues improved a lot the aesthetic proportions of the patient's face. After long and complex treatment during 36 months, the elimination of the upper airway obstruction zones was achieved while maintaining and / or improving the normal function of the structures of the middle and lower zones of the face associated with them.

**Key words:** orthognathic surgery, obstructive sleep apnea, snoring, orthodontic preparation, skeletal malocclusion

## ВВЕДЕНИЕ

Ортогнатическая операция с максилло-мандибулярным выдвиганием (ММВ) — наиболее эффективная хирургическая методика в лечении синдрома обструктивного апноэ сна (СОАС) для взрослых пациентов, которая по эффективности уступает только наложению трахеостомы [1].

Однако несмотря на свои преимущества ММВ в настоящее время широко не применяется при лечении данной патологии в РФ из-за сложности, инвазивности и длительности [2]. Успех комплексного хирургического лечения напрямую зависит от командного подхода квалифицированных специалистов.

Цель данной публикации — популяризация методики ММВ среди врачей-специалистов, занимающихся проблемой СОАС.

## ПОСЛЕДОВАТЕЛЬНОСТЬ КОМПЛЕКСНОГО ХИРУРГИЧЕСКОГО ЛЕЧЕНИЯ ПАЦИЕНТКИ С СИНДРОМОМ ОБСТРУКТИВНОГО АПНОЭ СНА

После постановки развернутого клинического диагноза был составлен план комплексного лечения, состоящий из последовательных этапов:

1. Предоперационная ортодонтическая и ортопедическая подготовка к ММВ.
2. Планирование и проведение ММВ в стационаре под эндотрахеальным наркозом.
3. Послеоперационное ортодонтическое и ортопедическое лечение.
4. Наблюдение ортодонтом и хирургом в ретенционном периоде. Анализ клинического материала.

### 1. Предоперационная ортодонтическая и ортопедическая подготовка к ММВ

Подготовка проводилась в течение 18 месяцев в соответствии с общими принципами ортодонтического предоперационного лечения [3, 4] и состояла из следующих этапов:

1. Предварительное планирование ортодонтической декомпенсации зубных рядов с визуализацией предстоящей операции (рис. 1).
2. Удаление ретинированных и дистопированных зубов 1.8, 2.8, 3.8, 4.8.
3. Фиксация несъемной ортодонтической аппаратуры.
4. Устранение ротаций и наклонов зубов.
5. Создание требуемой инклинации резцов на верхней и нижней челюстях согласно предварительному плану.
6. Коррекция окклюзионной кривой Spee на нижней челюсти.
7. Сегментация дуги на верхней челюсти между зубами 1.2—1.3 и 2.2—2.3 для исключения рецидива в вертикальной и трансверзальной плоскостях.
8. Фиксация полноразмерных стальных дуг.
9. После окончания ортодонтической подготовки перед проведением ММВ врачом-ортопедом выполнено восковое моделирование и восстановление с помощью композитных реставраций нормальной анатомической формы коронок моляров на нижней челюсти. В ходе анализа окклюзионных соотношений зубных рядов выявлено патологическое стирание зубов 3.6, 3.7, 4.6 и 4.7 с дефектом объема анатомических коронок указанных зубов на  $\frac{1}{3}$  по высоте. Восстановление окклюзионной поверхности моляров позволило создать множественные фиссурно-бугорковые контакты, увеличить заднюю высоту лица, а также стабилизировать окклюзию в результате ММВ (рис. 2).

### 2. Планирование и проведение ММВ в стационаре под эндотрахеальным наркозом

Планирование ММВ представляет собой виртуальное компьютерное моделирование ортогнатической операции с использованием программы Dolphin Imaging 3D (СИША). Выполнялся 3-мерный цефалометрический анализ (ЦА) реконструкции конусно-лучевой компьютерной томографии (КЛКТ) пациента в естественном положении головы (ЕПГ) по методике, описанной в первой части публикации [5].

На полученной модели идентифицировали мягкотканый контур профиля лица, кости скелета и зубы. Определяли срединную линию лица, степень сагиттальных и вертикальных диспропорций относительно истинной вертикальной линии (ИВЛ) лица, а также вертикальную и аксиальную асимметрию. После обработки данных планировалось перемещение фрагментов верхней и нижней челюстей с учетом изменения мягких тканей лица (рис. 3).

Планирование операции проводилось по методике Arnett—Gunson FAB 3D и имело следующие особенности [6, 7]. Для планирования перемещения остеотомированных фрагментов использовали цефалометрические точки Pog' (Pog' – апостроф означает проекцию данной точки на мягкотканый контур подбородка), MxI (точка обозначает режущий край 1-го верхнечелюстного резца), а также угол MxOP – наклон окклюзионной плоскости верхней челюсти, определяется как угол между

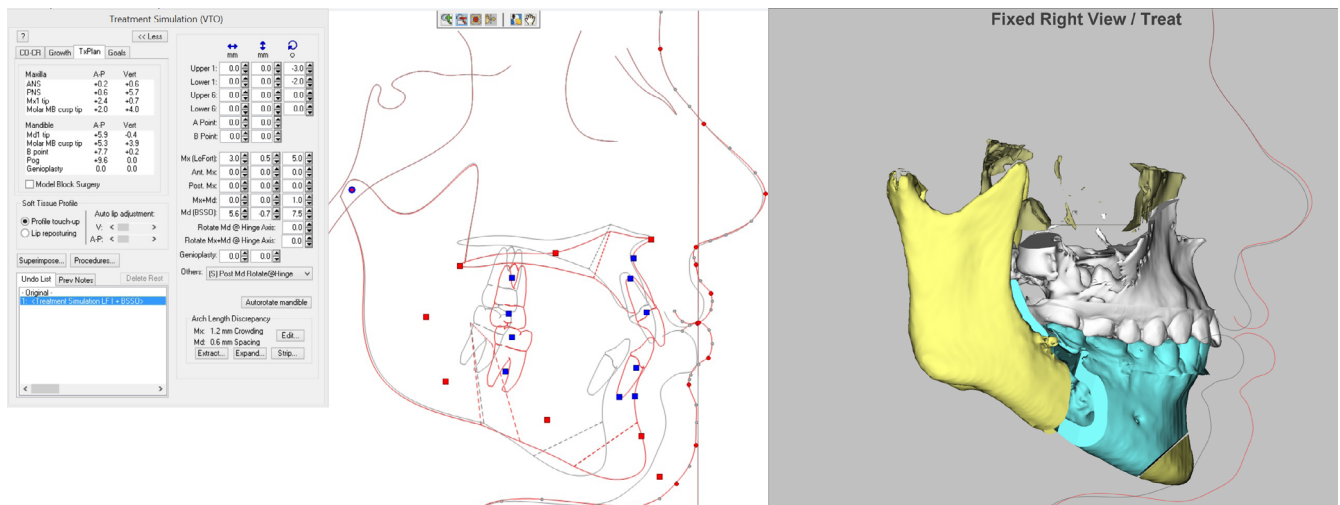


Рис. 1. Схема операции: двусторонняя сагиттальная остеотомия нижней челюсти и остеотомия верхней челюсти на уровне Le Fort I

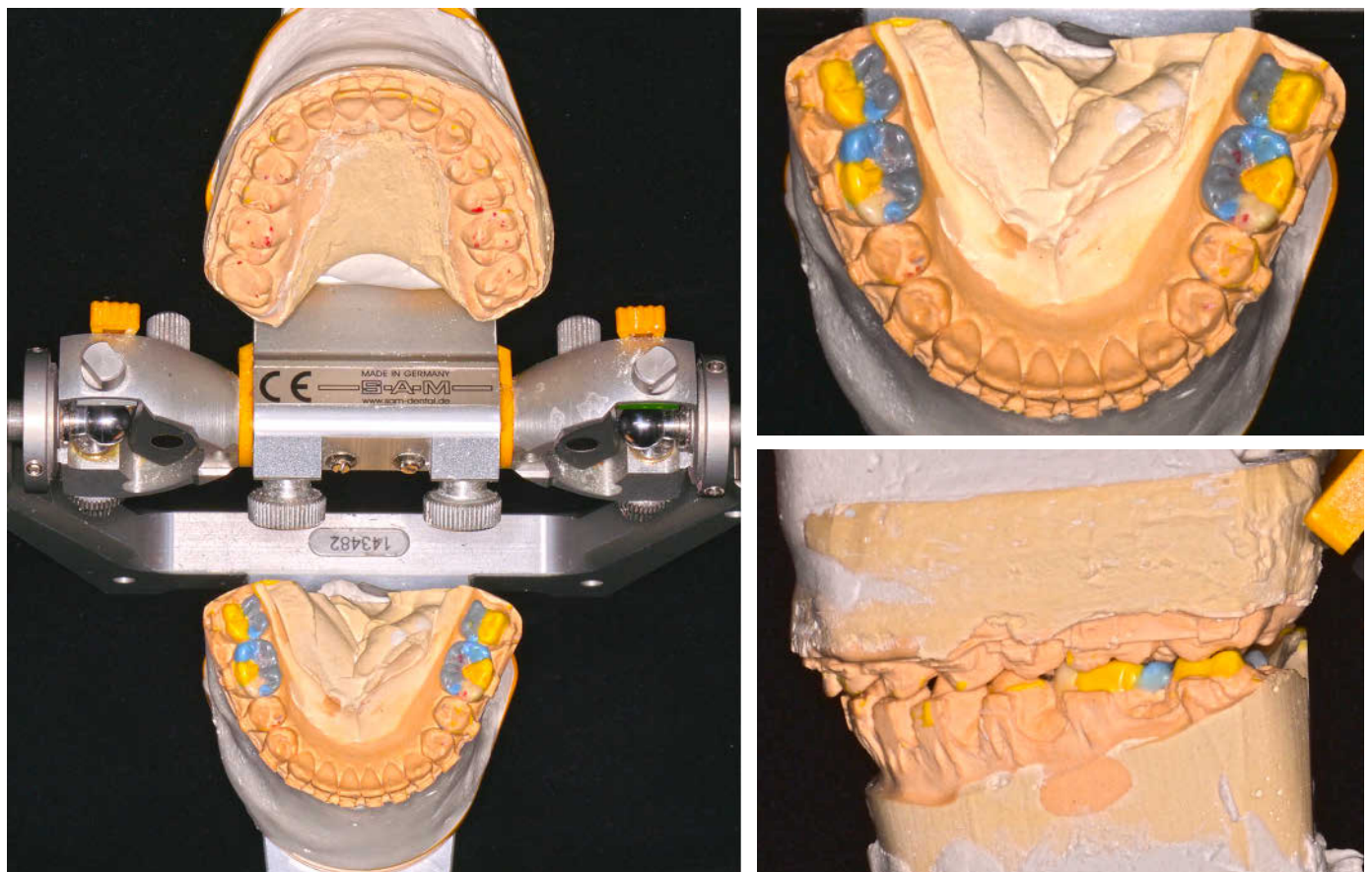


Рис. 2. Восковое моделирование анатомической формы коронок моляров



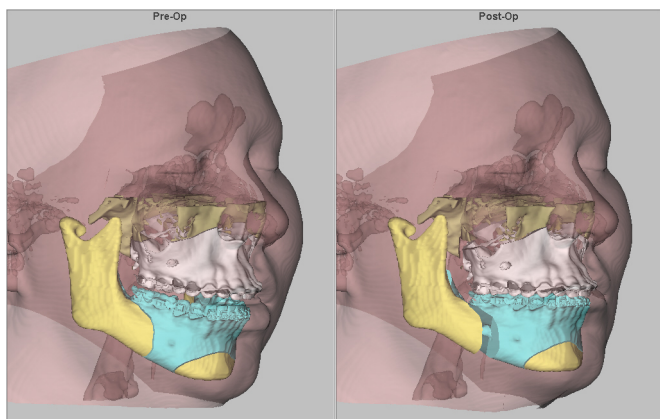


Рис. 3. Виртуальное компьютерное моделирование ММВ

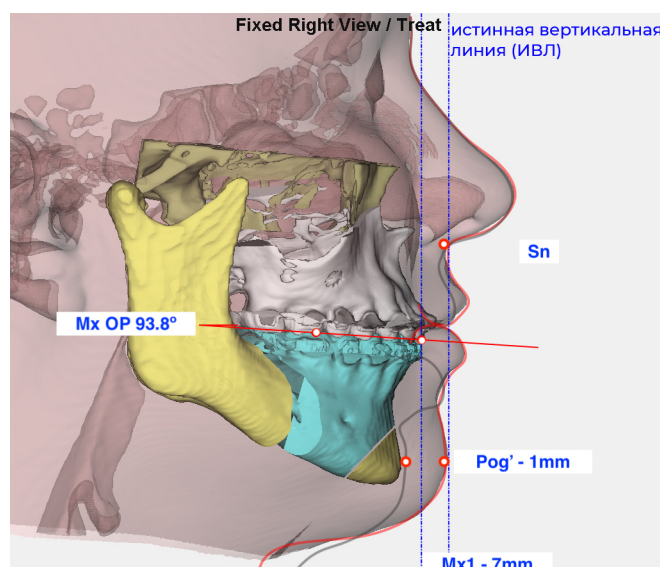
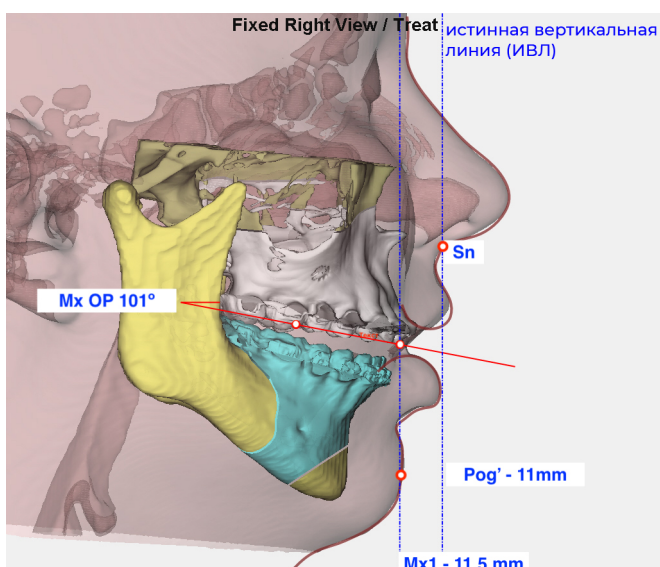


Рис. 4. Виртуальное планирование операции на основе заданных значений ЦА Arnett—Gunson FAB 3D

линией окклюзионной плоскости и ИВЛ. Выбор данных ориентиров обусловлен следующими факторами: точки  $Pog'$ ,  $MxI$  и угол  $MxOP$  — основные ориентиры для перемещения челюстей в пространстве с учетом планирования изменения эстетических пропорций лица.

Данные ориентиры удобны и воспроизводимы для оценки и анализа операционного результата [8].

При планировании операции моделировали перемещение указанных ориентиров до достижения заданных значений в ЦА Arnett—Gunson FAB 3D, получая модель операции.

В ходе виртуального планирования операции остеотомированные фрагменты верхней и нижней челюстей перемещали с учетом восстановления окклюзии по I классу Энгля, нормализации эстетических пропорций лица и создания симметричности лица во фронтальной и аксиальной плоскостях. На основании виртуальных 3D-перемещений проектировали назубный интраоперационный шаблон, который изготавливали путем 3D-печати (рис. 5).

ММВ проводилась в условиях стационара под эндотрахеальным наркозом и заключалась в двусторонней сагиттальной остеотомии с выдвижением нижней челюсти в точке  $Pog'$  на 10 мм ( $Pog$  на 13 мм). Данное расстояние определялось интраоперационным шаблоном. Далее выполняли остеотомию верхней челюсти на уровне Le Fort I с выдвижением  $MxI$  на 4,5 мм, с вращением  $MxOP$  на  $7^\circ$  против часовой стрелки. Стабильность изменений в результате перемещения остеотомированных фрагментов верхней и нижней челюстей обеспечивалась за счет остеосинтеза мини-пластинами, адаптированными для ММВ (ООО «Конмет», Россия). В послеоперационном периоде проводилась комплексная реабилитация с контролем выполнения врачебных предписаний и обучением гигиене полости рта.

### 3. Послеоперационное ортодонтическое и ортопедическое лечение

Послеоперационное ортодонтическое лечение проводилось с целью стабилизации окклюзии в течение 8 месяцев после операции и завершалось фиксацией несъемного ретейнера на нижней челюсти и изготовлением съемного ретенционного аппарата для верхней челюсти. После снятия несъемной ортодонтической аппаратуры

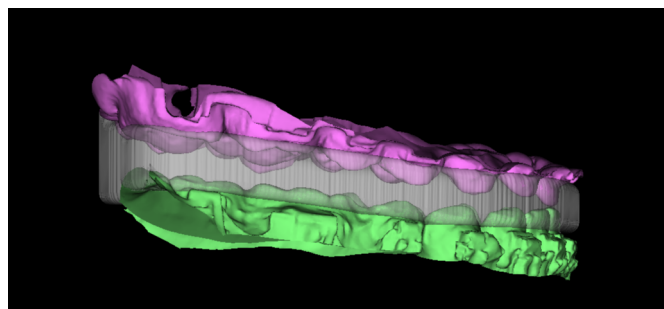


Рис. 5. 3D-проект назубного интраоперационного шаблона

выполняли замену композитных реставраций зубов 3.6, 3.7, 4.6 и 4.7 на керамические.

#### 4. Наблюдение в послеоперационном периоде врачом-ортодонтом и челюстно-лицевым хирургом в течение 12 месяцев.

##### Анализ клинического материала

Через 8 месяцев после ММВ для оценки успеха комплексного лечения пациентке выполнена контрольная полисомнография [9]. За время сна апноэ не зафиксировано, 6 гипопноэ, индекс апноэ-гипопноэ (ИАГ) составил 1,2 события в час, что свидетельствовало об устранении СОАС (в предоперационном периоде ИАГ составил 38,1 в час, что соответствовало СОАС тяжелой степени течения). Средняя сатурация составила 99%, что соответствует норме. Отмечен один короткий эпизод храпа, продолжительностью около 30 секунд и очень небольшой интенсивностью (табл. 1). На ЭКГ нарушений ритма и проводимости не зафиксировано,

частота сердечных сокращений в пределах нормы. Периодических движений нижних конечностей во время сна не зафиксировано.

Оценка моделей зубных рядов проводилась в артикуляторе SAM 3 на основании анализов Bolton, Pont, Бушан [10–12] в отдаленный срок спустя 3 года после операции с контрольной МРІ-диагностикой.

Определена окклюзия I класса по Энглу при сохранении незначительного отклонения центральной окклюзии (ЦО) центрального соотношения (ЦС) (рис. 6, табл. 2).

Фото лица в ЕПГ при расслабленных мимических мышцах и зубных рядов в положении привычной окклюзии показало нормализацию эстетических пропорций лица (рис. 7).

Анализ КЛКТ лицевого отдела черепа основывался на (табл. 3):

- оценке мышечковых отростков ВНЧС [13, 14] (рис. 8);

Таблица 1. Динамика клинических и полисомнографических характеристик у пациентки до и после ММВ

Характеристика	До операции	Через 8 месяцев после ММВ
Жалобы	Постоянный громкий храп, остановки дыхания во сне, не освежающий сон, дневная сонливость, хроническая дневная усталость, снижение работоспособности, тревожность, раздражительность	Отсутствуют
ИАГ (в час)	38,1	1,2
Максимальная продолжительность апноэ	37 с	Апноэ отсутствуют
Средняя сатурация за время сна	95%	99%
Минимальная сатурация за время сна	88%	94%
Храп	56% от общего времени сна, средняя громкость высокая	Один эпизод 30 секунд, громкость низкая
Макроструктура: стадии сна	Значительно нарушена: стадия 3=7% от общего времени сна	Нормальная: стадия 3=21% от общего времени сна
Микроструктура сна: индекс активаций (в час)	38	8

Таблица 2. Оценка гипсовых моделей зубных рядов на основании анализов Bolton, Pont, Бушан в положении привычной окклюзии и данных МРІ

Описание моделей, единицы измерения представлены в мм						
Соотношение моляров	Справа	I класс	Слева	I класс		
Соотношение клыков	Справа	I класс	Слева	I класс		
Глубина вертикального резцового перекрытия	2,5	С учетом стирания верхних резцов (1 мм)			2,5	
Глубина сагитального резцового перекрытия	2,5	С учетом стирания верхних резцов (1 мм)			2,5	
Сужение верхнего зубного ряда в области зубов 1.6—2.6	Не выявлено	Сужение верхнего зубного ряда в области зубов 1.4—2.4		Не выявлено		
Дефицит места верхнего зубного ряда	0,5	Дефицит места нижнего зубного ряда			0,5	
Смещение средней линии нижнего зубного ряда влево на 0,5						
Ограниченное патологическое стирание моляров до 1/3 длины коронки устранено за счет керамических накладок						
Отклонение положения нижней челюсти в ЦС от ее положения в привычной окклюзии по данным МРІ-диагностики (отклонения $\geq 2$ по вертикали, $\geq 1,6$ по горизонтали или $\geq 0,5$ по трансверзали считались клинически значимыми [20])	Справа	Горизонталь	0,3	Слева	Горизонталь	0,3
		Вертикаль	-0,1		Вертикаль	-0,1
	Трансверзаль				0,2	



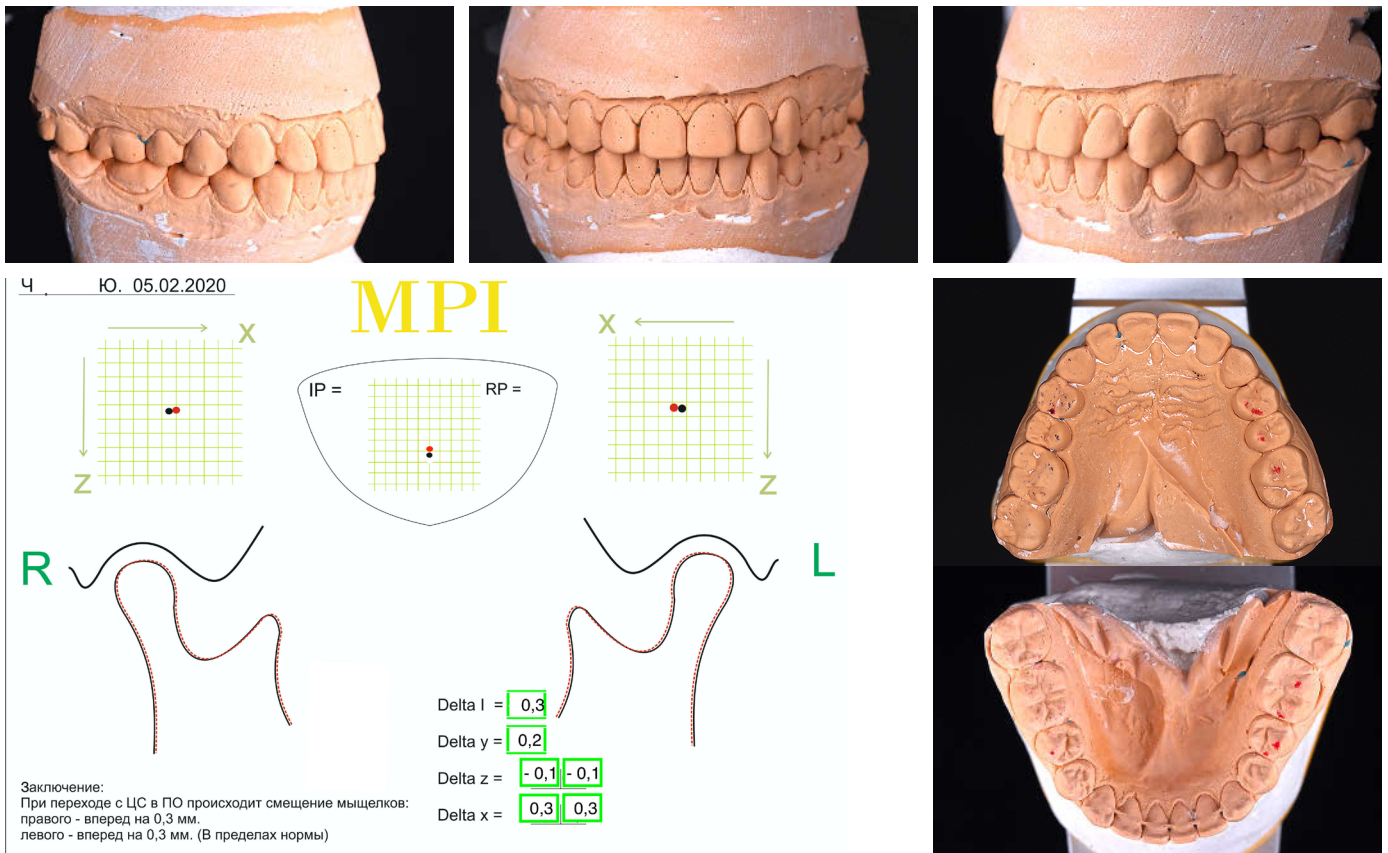


Рис. 6. Анализ гипсовых моделей зубных рядов и MPI-диагностика для оценки отклонения ЦО от ЦС

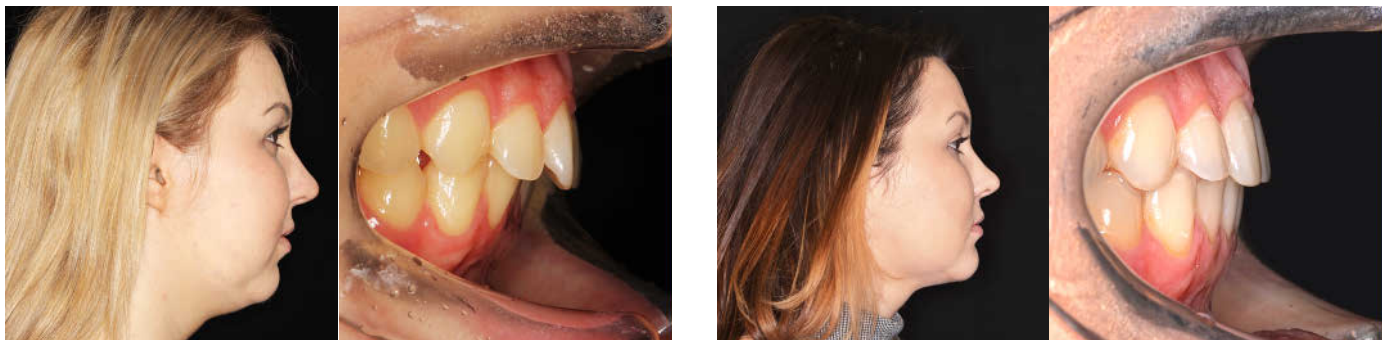

Рис. 7. Фото лица в ЕПГ и зубных рядов в положении привычной окклюзии до и после проведенного комплексного лечения

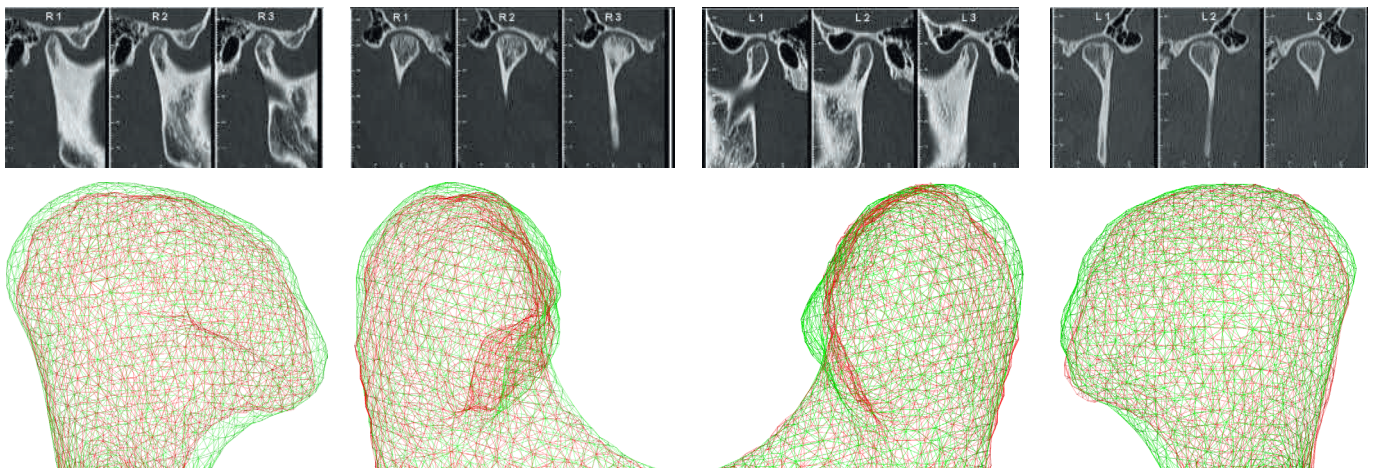


Рис. 8. Реконструкция КЛКТ ММВ после операции через 36 месяцев: правый мыщелок до ММВ — 1,062 см<sup>3</sup>, после — 0,818 см<sup>3</sup>; левый мыщелок до ММВ — 1,014 см<sup>3</sup>, через 3 года после ММВ — 0,846 см<sup>3</sup>



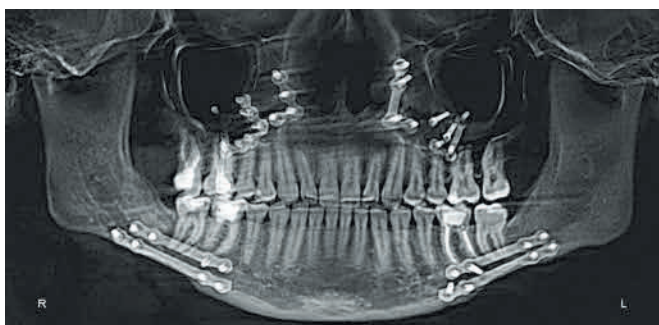

Рис. 9. Панорамная реконструкция КЛКТ верхней и нижней челюстей после операции через 36 месяцев

- определении патологии пародонта и периапикальной патологии на панорамной реконструкции (рис. 9);
- сравнительной оценке и анализе реконструкции верхних дыхательных путей до и после комплексного лечения [15] (рис. 10).

**РЕЗУЛЬТАТ КОМПЛЕКСНОГО ЛЕЧЕНИЯ**

1. Устранение СОАС, нормализация качества сна, уровня насыщения кислородом и снижение интенсивности храпа.

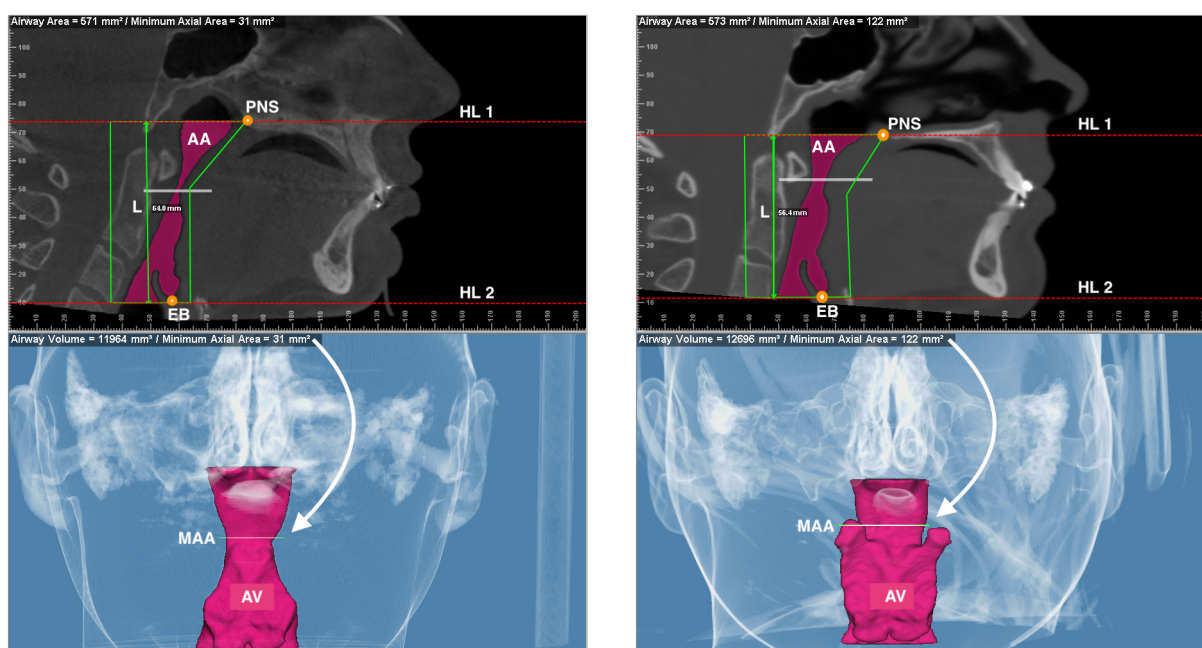


Рис. 10. Анализ реконструкции ВДП до и после ММВ

Таблица 3. Анализ КЛКТ лицевого отдела черепа

	Справа		Слева	
	до операции	после операции	до операции	после операции
Анализ ВНЧС				
Положение головок в суставной ямке в сагиттальной плоскости	Медиальное	Центральное	Медиальное	Центральное
Положение головок в суставной ямке в трансверзальной плоскости	Центральное			
Форма и размер суставной головки	Уплощенная			
Симметричность расположения суставных головок	Асимметричны	Симметричны	Асимметричны	Симметричны
Симметричность формы правой и левой суставных головок	Симметричны			
Целостность замыкательной кортикальной пластинки суставной головки	Сохранена			
Симметричность и размеры суставной щели	Асимметричны	Симметричны	Асимметричны	Симметричны
Плотность кортикальной пластинки головки нижней челюсти (ед. НУ ≥ 250)	Норма			
Плотность губчатого вещества головки нижней челюсти (ед. НУ 130 ± 100)	Норма			
Форма суставного бугорка	Округлая			
Ремоделирование суставной головки	Физиологическое, с уменьшением объема, с потерей вертикальной высоты			

	Справа		Слева	
	до операции	после операции	до операции	после операции
Объем суставных головок мышечковых отростков ВНЧС, мм <sup>3</sup>	1062	818	1014	846
Анализ панорамной реконструкции				
Периапикальная патология	В области зубов 1.7 и 4.7		Не выявлена	
Явления генерализованного пародонтита	Не выявлены			
Ретенция, дистопия	Не выявлены			
Скученность, ротации	Не выявлены			
Анализ реконструкции ВДП	До операции		После операции	
AV (Airway Volume, мм <sup>3</sup> ) — объем ВДП на уровне: верхняя граница — горизонтальная линия HL 1 проводится через заднюю носовую ость — PNS (posterior nasal spine); нижняя граница — горизонтальная линия HL 2, проходящая через основание надгортанника — EB (base of epiglottis)	11 964		12 699	
AA (Airway area, мм <sup>2</sup> ) — площадь ВДП в срединной сагиттальной плоскости между HL 1, HL 2, передней и задней стенками глотки	571		573	
L (длина ВДП, мм) — расстояние между HL 1 и HL 2	64		56	
MAA (Minimum Axial Area мм <sup>2</sup> ) — площадь минимального просвета в зоне наибольшего сужения ВДП в аксиальной плоскости	31		122	

2. Нормализация положения челюстей, эстетических пропорций лица, увеличение объема и дыхательно-го просвета глотки.
3. Создание окклюзии по I классу Энгля.
4. Отсутствие дисфункции и патологического ремоделирования головок ВНЧС.

## ОБСУЖДЕНИЕ

В настоящее время проведено много зарубежных исследований, показывающих высокий процент успеха ( $\geq 86\%$ ) применения ММВ в лечении СОАС в сочетании с долгосрочной стабильностью полученных результатов [16, 17]. При анализе отечественных источников мы встретили незначительное количество работ, посвященных данной проблеме, что создает актуальность проведения дальнейших исследований в этом направлении.

В результате комплексного лечения достигнуто устранение обструкции за счет значительного (4-кратного) увеличения площади минимального просвета ВДП в зоне наибольшего сужения в аксиальной плоскости и уменьшения длины ВДП. В то же время объем и площадь ВДП в срединной сагиттальной плоскости увеличились незначительно.

В ретенционном периоде спустя 3 года после операции наблюдалось уменьшение объема мышечковых отростков ВНЧС более чем на 20%. При этом анализ окклюзии и МР-диагностика определили окклюзию по I классу Энгля при сохранении незначительного отклонения ЦО от ЦС. Клинических признаков патологии ВНЧС не выявлено, поэтому ремоделирование мышечковых отростков определено нами как физиологическое [18–20].

Планирование ММВ с использованием ЦА, ориентированного на оценку изменений мягких тканей, позволило улучшить эстетические пропорции лица пациентки.

## ВЫВОДЫ

В результате длительного и сложного лечения в течение 36 месяцев устранены зоны обструкции ВДП при сохранении и/или улучшении нормальной функции связанных с ними структур средней и нижней зон лица.

Тщательная диагностика, подготовка, хирургическое планирование и ведение в послеоперационном периоде — вот 4 важных элемента, позволяющих обеспечить высокую эффективность и долгосрочную стабильность ММВ в комплексном лечении СОАС.

## ЛИТЕРАТУРА / REFERENCES

1. Epstein L.J., Kristo D., Jr P.J.S., Friedman N., Malhotra A., Patil S.P., Ramar K., Rogers R., Schwab R.J., Weaver E.M., Weinstein M.D., Medicine A.O.S.A.T.F.A.A.S. Clinical guideline for the evaluation, management and long-term care of obstructive sleep apnea in adults. — *J Clin Sleep Med.* — 2009; 5 (3): 263–76. PMID: 19960649

2. Набиев Ф.Х., Добродеев А.С., Либин П.В., Котов И.И. Особенности диагностики и методов лечения пациентов с зубочелюстными аномалиями II класса по классификации Энгля, сопровождающимися синдромом обструктивного апноэ сна. — *Стоматология.* — 2014; 6: 74–7. [Nabiev F.K., Dobrodeev A.S., Libin P.V., Kotov I.I. Diagnostics and treatment of patients with II class malocclusion associated with obstructive sleep apnea syndrome. — *Stomatologia.* — 2014; 6: 74–7 (In Russ)]. DOI: 10.17116/stomat201493674–77

**3. Сенюк А.Н., Волчек Д.А., Богатырьков Д.В., Мохирев М.А.** Ортодонтическая подготовка перед проведением ортогнатических операций у пациентов со скелетной аномалией окклюзии II класса Энгля. — *Стоматология*. — 2010; 3: 65—8

[Senyuk A.N., Volchek D.A., Bogatyrvkov D.V., Mokhirev M.A. Peculiarities of orthodontic preparation before orthognathic operations in patients with skeletal anomaly of occlusion of 2nd Angle class. — *Stomatologia*. — 2010; 3: 65—68 (In Russ)].

eLIBRARY ID: 16599452

**4. Безруков В.М., Рабухина Н.А.** Деформация лицевого черепа — М.: МИА, 2005. — С. 272—293

[Bezrukov V.M., Rabukhina N.A. Deformation of the facial skull. — Moscow: MIA, 2005. — P. 272—293 (In Russ)].

**5. Мохирев М.А., Волчек Д.А., Тардов М.В., Оспанова Г.Б., Арутюнов Г.Р., Выдрин А.Э.** Планирование ортогнатической операции в комплексном лечении пациентов с синдромом обструктивного апноэ сна. Часть 1. — *Клиническая стоматология*. — 2019; 1 (89): 40—5

[Mokhirev M.A., Volchek D.A., Tardov M.V., Ospanova G.B., Arutunov G.R., Vydrina A.E. Orthognathic surgery planning in complex treating obstructive sleep apnea. Part 1. — *Clinical dentistry (Russia)*. — 2019; 1(89): 4—45 (In Russ)]. eLIBRARY ID: 37128727

**6. Gunson M.J., Arnett G.W.** Orthognathic virtual treatment planning for functional esthetic results. — *Seminars in Orthodontics*. — 2019; 25:230—47.

DOI: 10.1053/j.sodo.2019.08.008

**7. Rubio-Bueno P., Landete P., Ardanza B., Vázquez L., Soriano J.B., Wix R., Capote A., Zamora E., Ancochea J., Naval-Gas L.** Maxillomandibular advancement as the initial treatment of obstructive sleep apnoea: Is the mandibular occlusal plane the key?. — *Int J Oral Maxillofac Surg*. — 2017; 46 (11): 1363—1371. PMID: 28760319

**8. Сенюк А.Н., Оспанова Г.Б., Мохирев М.А., Богатырьков М.В., Жук А.О., Волчек Д.А., Аскеров Р.Н., Назарян Д.Н.** Оценка стабильности результатов хирургического выдвижения нижней челюсти с изменением угла наклона окклюзионной плоскости при комплексном ортодонтико-хирургическом лечении пациентов с дисгнатиями II класса. — *Клиническая стоматология*. — 2012; 1 (61): 40—2

[Senyuk A.N., Ospanova G.B., Mokhirev M.A., Bogatyrvkov D.V., Zhuk A.O., Volchek D.A., Askerov R.N., Nazaryan D.N. Stability evaluation of results of surgical jaw thrust with change in angulation of occlusal plane with comprehensive surgical orthodontics treatment of patients with dysgnathia, Class II. — *Clinical dentistry (Russia)*. — 2012; 1 (61): 40—2 (In Russ)].

eLIBRARY ID: 22615926

**9. Kapur V.K., Auckley D.H., Chowdhuri S., Kuhlmann D.C., Mehra R., Ramar K., Harrod C.G.** Clinical Practice Guideline for Diagnostic Testing for Adult Obstructive Sleep Apnea: An American Academy of Sleep Medicine Clinical Practice Guideline. — *J Clin Sleep Med*. — 2017; 13 (3): 479—504. PMID: 28162150

**10. Kim J., Lagravère M.O.** Accuracy of Bolton analysis measured in laser scanned digital models compared with plaster models (gold standard) and cone-beam computer tomography images. — *Korean J Orthod*. — 2016; 46 (1): 13—9. PMID: 26877978

**11. Joondeph D.R., Riedel R.A., Moore A.W.** Pont's index: a clinical evaluation. — *Angle Orthod*. — 1970; 40 (2): 112—8. PMID: 5266011

**12. Бушан М.Г.** Патологическая стертость зубов и ее осложнения. — Кишинев: Штиинца, 1979. — С. 94—95 [Bushan M.G. Pathological teeth worn and its complications. — Kishenev: Shtiinca, 1979. — P. 94—95 (In Russ)].

**13. Фадеев Р.А., Зотова Н.Ю., Кузакова А.В.** Метод обследования височно-нижнечелюстных суставов с использованием дентальной компьютерной томографии. — *Институт стоматологии*. — 2011; 4(53): 34—6

[Fadееv R.A., Zotova N.U., Kuzakova A.V. Method the survey of temporomandibular joint with dental computed tomography. — *The Dental Institute*. — 2011; 4 (53): 34—6 (In Russ)].

eLIBRARY ID: 17350605

**14. da Silva R.J., Souza C.V.V., Souza G.A., Ambrosano G.M.B., Freitas D.Q., Sant'Ana E., de Oliveira-Santos C.** Changes in condylar volume and joint spaces after orthognathic surgery. — *Int J Oral Maxillofac Surg*. — 2018; 47 (4): 511—7. PMID: 29103834

**15. Abramson Z., Susarla S.M., Lawler M., Bouchard C., Troulis M., Kaban L.B.** Three-dimensional computed tomographic airway analysis of patients with obstructive sleep apnea treated by maxillomandibular advancement. — *J Oral Maxillofac Surg*. — 2011; 69 (3): 677—86. PMID: 21353929

**16. Zaghi S., Holty J.-E.C., Certal V., Abdullatif J., Guillemain C., Powell N.B., Riley R.W., Camacho M.** Maxillo-mandibular advancement for treatment of obstructive sleep apnea: A meta-analysis. — *JAMA Otolaryngol Head Neck Surg*. — 2016; 142 (1): 58—66. PMID: 26606321

**17. Vigneron A., Tamisier R., Orset E., Pepin J.-L., Bettega G.** Maxillomandibular advancement for obstructive sleep apnea syndrome treatment: Long-term results. — *J Craniomaxillofac Surg*. — 2017; 45 (2): 183—191. PMID: 28062177

**18. Susarla S.M., Abramson Z.R., Dodson T.B., Kaban L.B.** Upper airway length decreases after maxillomandibular advancement in patients with obstructive sleep apnea. — *J Oral Maxillofac Surg*. — 2011; 69 (11): 2872—8. PMID: 21507540

**19. Arnett G.W., Gunson M.J.** Management of condylar resorption before, during, and after orthognathic surgery. — *International Journal of Oral & Maxillofacial Surgery*. — 2011; 40 (10): 1021. DOI: 10.1016/j.ijom.2011.07.899

**20. Arnett G.W., Gunson M.J.** Risk factors in the initiation of condylar resorption. — *Seminars in Orthodontics*. — 2013; 19 (2): 81—8. DOI: 10.1053/j.sodo.2012.11.001

**21. Cordray F.E.** Articulated dental cast analysis of asymptomatic and symptomatic populations. — *Int J Oral Sci*. — 2016; 8 (2): 126—32. PMID: 27357324



DOI: 10.37988/1811-153X\_2020\_3\_128

А.С. Браго,  
к.м.н., доцент кафедры пропедевтики  
стоматологических заболеваний  
медицинского института

С.Н. Разумова,  
д.м.н., профессор, зав. кафедрой  
пропедевтики стоматологических  
заболеваний медицинского института

Ю.С. Козлова,  
ассистент кафедры пропедевтики  
стоматологических заболеваний  
медицинского института

РУДН

## Применение МТА-содержащих препаратов при лечении начальных форм пульпита. Клинический случай

### ДЛЯ ЦИТИРОВАНИЯ:

*Браго А.С., Разумова С.Н., Козлова Ю.С.* Применение МТА-содержащих препаратов при лечении начальных форм пульпита. Клинический случай. — *Клиническая стоматология*. — 2020; 3 (95): 128—31. DOI: 10.37988/1811-153X\_2020\_3\_128

**Реферат.** Применение методик, позволяющих сохранить жизнеспособность пульпы, — перспективное направление в эндодонтии. Появление МТА-содержащих и биокерамических материалов расширяет возможности врача в биологическом способе лечения пульпитов. **Цель** — представление клинических случаев применения МТА-материалов и Биодентина у пациентов при лечении начальных форм пульпита. **Материалы и методы.** Контроль состояния пульпы осуществлялся через 1 и 6 месяцев наблюдения с помощью рентгенологических и клинических (проведение витальных проб) методов. **Результаты.** После 6 месяцев наблюдений установлено полное закрытие пульпарной полости заместительным дентином, сохранение витальности пульпы. **Выводы.** Прямое покрытие пульпы МТА-материалами и Биодентином способствует полной репарации пульпарных тканей.

**Ключевые слова:** биологический метод лечения пульпита, МТА, Биодентин, прямое покрытие пульпы

A.S. Brago,  
PhD in Medical sciences, associate professor  
of the Medical institute Dental diseases  
propaedeutics department

S.N. Razumova,  
Grand PhD in Medical sciences, professor and  
head of the of the Medical institute Dental  
diseases propaedeutics department

Yu.S. Kozlova,  
assistant professor of the Medical institute  
Dental diseases propaedeutics department

RUDN University, Moscow, Russia

## MTA-based materials in treatment of reversible pulpitis (case report)

### FOR CITATION:

*Brago A.S., Razumova S.N., Kozlova Yu.S.* MTA-based materials in treatment of reversible pulpitis (case report). — *Clinical Dentistry (Russia)*. — 2020; 3 (95): 128—31. DOI: 10.37988/1811-153X\_2020\_3\_128

**Abstract.** The use of methods that allow preserving the viability of the pulp is a promising direction in endodontics. The appearance of MTA-based materials and bioceramic materials expands the doctor's capabilities in the biological treatment of pulpitis. **Aim** — to present clinical cases of the use of MTA materials and Biodentin in the treatment of reversible pulpitis. **Materials and methods.** The pulp condition was monitored after 1 and 6 months of observation using X-ray and clinical methods (vital tests). **Results.** After 6 months of observation, complete closure of the pulp cavity with replacement dentin was established, preservation of pulp vitality. **Conclusions.** Thus, direct pulp capping with MTA materials pulp and Biodentin contributes to the complete repair of pulp tissue.

**Key words:** biological method of pulpitis treatment, MTA-based material, Biodentin, direct pulp capping

### ВВЕДЕНИЕ

Современная эндодонтия достигла значительных успехов в экстирпационных методиках лечения пульпитов с обработкой и obturацией каналов. Но в эпоху

минимально инвазивного лечения необходимо задуматься о применении методик, сохраняющих жизнеспособность пульпы. Сохранение пульпы как органа — важная задача эндодонтического лечения. Появление в клиниках материалов на основе МТА расширило

возможности стоматологов по сохранению пульпарных тканей.

Основой всех МТА-цементов является портландцемент, в состав которого входит трикальций силикат ( $3\text{CaO}\cdot\text{SiO}_2$ ), кальцийсодержащие соединения железа и алюминия (трикальций алюминат  $3\text{CaO}\cdot\text{Al}_2\text{O}_3$ , тетракальций алюмоферрит  $4\text{CaO}\cdot\text{Al}_2\text{O}_3\cdot\text{Fe}_2\text{O}_3$ ) и гидратированный сульфат кальция ( $\text{CaSO}_4\cdot 2\text{H}_2\text{O}$ ), или гипс. Для улучшения рентгеноконтрастности в состав практически всех материалов введен оксид висмута (III) —  $\text{Bi}_2\text{O}_3$ , который придает стоматологическим материалам желто-серый оттенок. В определенных условиях  $\text{Bi}_2\text{O}_3$  может образовывать черный оксид (II) или коричневый оксид (IV). Из-за этого в условиях полости рта, особенно при прямом покрытии пульпы, ретроградном пломбировании и закрытии перфораций со временем возможно окрашивание твердых тканей зуба [1]. Новый препарат Рутдент (Россия) лишен этих недостатков, так как не содержит оксид висмута. Его быстротвердеющая форма позволяет проводить реставрацию в одно посещение.

Биодентин — это стоматологический цемент на основе силиката кальция, полученный синтетическим путем, что приблизило его к группе керамических материалов (биокерамика). Его важным свойством является стимулирование образования заместительного дентина, как у МТА-материалов, что важно для сохранения жизнеспособности оставшейся пульпы. Препарат не высвобождается со временем и после лечения не окрашивает зуб, так как не содержит висмут. Его механические свойства максимально приближены к свойствам дентина зуба. Реакция отверждения Биодентина проходит с образованием гидроксида кальция и выщелачиванием кальция [2, 3].

Полученные экспериментальные данные по применению МТА-содержащих препаратов и Биодентина позволяют расширить показания для лечения пульпитов биологическим методом.

Для дифференциальной диагностики обратимых и необратимых форм пульпитов необходимо тщательное исследование.

При анализе клинической ситуации необходимо выделить ведущие клинические признаки для диагностики обратимой формы пульпита. Тщательный анализ анамнестических данных, таких как давность и время возникновения боли, ее продолжительность без болевых промежутков, прием анальгетиков, позволит принять оптимальное решение. Немаловажным вопросом является сохранность твердых тканей зуба, общесоматический статус, возраст пациента, готовность соблюдать постоперационный режим и назначения врача. На этапах осмотра пациента необходимо обратить внимание на витальные пробы. Жизнеспособность пульпы через 1 и 6 месяцев оценивалась нами по витальным пробам. Для анализа показателей электроодонтодиагностики (ЭОД) необходимо провести сравнительные измерения причинного зуба и интактного соседнего. Показания ЭОД могут дать ложный результат при наличии

большой реставрации и ирритации пульпарных тканей, предшествовавших другим методам исследования, например витальной или температурной пробами. Поэтому в описании данных клинических случаев они не использовались. Образование заместительного дентина подтверждалось рентгенологическим исследованием через 6 месяцев.

Таким образом, цель нашего исследования (клинические случаи) — доказательство эффективности применения МТА-содержащих и биокерамических материалов для лечения начальных форм пульпитов.

## МАТЕРИАЛЫ И МЕТОДЫ

В исследовании приняли участие пациенты с диагнозом «K04.0 пульпит (начальная форма)», согласившиеся на публикацию своего клинического случая (и их законные представители).

### Клинический случай 1

Пациент А., 16 лет, обратился с жалобами на периодически возникающие боли в зубе 4.6 от температурных раздражителей, быстро проходящие после их устранения. Боли появились около недели назад, прием анальгетиков пациент отрицает. При объективном обследовании выявлена полость I класса в пределах околупульпарного дентина. Зондирование болезненно по всему дну полости, дентин светлый, снимается пластами. Дополнительные методы исследования: рентгенография (рис. 1), термометрия болезненна на холодное с последствием в течение 10–15 секунд.

*Лечение.* Обработка полости была проведена под проводниковым обезболиванием 4% раствором артикаина (Septanest 1:200 000). При проведении некротомии была вскрыта полость зуба. Длительность кровотечения составила 2 минуты. После обработки стерильным физраствором зона вскрытия пульпарной полости закрыта МТА (быстротвердеющий Рутдент). Полость закрыта реставрацией из Витремера. Пациенту рекомендовано соблюдение гигиены, контроль состояния, обращение в клинику при ухудшении симптоматики. При отсутствии ухудшения состояния контрольные осмотры через 1 и 6 месяцев. Осмотр через месяц подтвердил витальность зуба. Через 6 месяцев жалоб нет, временная пломба сохранена. Витальные пробы положительные.

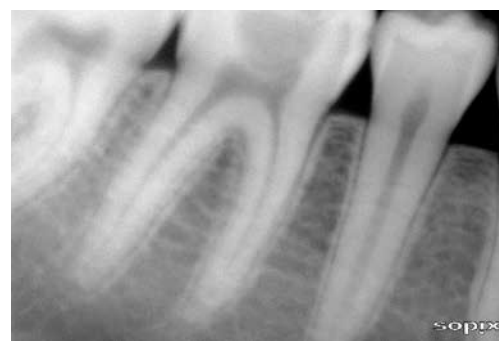

Рис. 1. Рентгенография зуба 4.6 до лечения

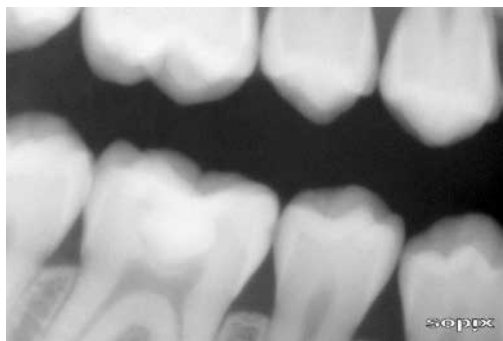


Рис. 2. Образование заместительного дентина после 6 месяцев наблюдения

Рентгенологически определяется образование заместительного дентина (рис. 2).

После диагностики состояния пульпы принято решение о восстановлении коронки зуба прямой реставрацией.

### Клинический случай 2

Пациентка 15 лет обратилась с жалобами на боли от термических раздражителей в зубе 4.5, боли появились около 2 недель назад. Объективно: кариозная полость в зубе 4.5 в пределах околопульпарного дентина; зондирование болезненно по дну полости; болезненная реакция на холодное с последствием 5–10 секунд; дентин размягченный, светлый; перкуссия безболезненна. Дополнительные методы исследования: витальные и температурные пробы, рентгенография.

**Лечение.** Обработка полости была проведена под инфльтрационным обезболиванием 4% раствором артикаина (Septanest 1:200 000). При проведении некротомии была вскрыта полость зуба. Длительность кровотечения составила 1 минуту. После обработки стерильным физраствором полость закрыта реставрацией из Биодентина. Рекомендовано соблюдение гигиены, контроль состояния, обращение в клинику при ухудшении симптоматики, при отсутствии ухудшения состояния контрольные осмотры через 1 и 6 месяцев. На осмотре через месяц: жалоб нет, реставрация сохранна, витальные пробы положительные, перкуссия безболезненна. Через 6 месяцев: реставрация сохранена, витальные пробы положительные, перкуссия безболезненна. Рентгенографически определяется образование заместительного дентина внутри пульпарной камеры (рис. 3).

Принято решение о восстановлении коронки зуба прямой реставрацией.

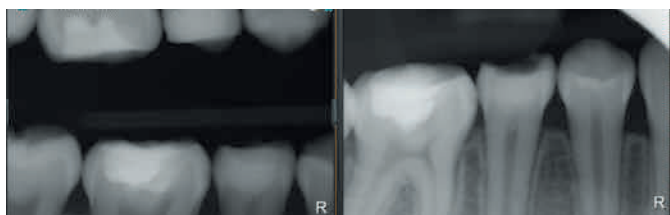


Рис. 3. Рентгенограммы зуба 4.5 сразу после реставрации Биодентином и через 6 месяцев наблюдения

### ОБСУЖДЕНИЕ

Сохранение жизнеспособности пульпы должно стать основной задачей эндодонтии. Появление МТА-группы цементов дало возможность разработать органосохраняющие методики для сохранения пульпы. В приведенных клинических случаях продемонстрировано полное закрытие пульпарной полости заместительным дентином, а значит, сохранена витальность пульпы. Появление подобных сообщений других авторов показывает эффективность применения МТА-цементов и биокерамики.

Исследование С. Cuadros-Fernández и соавт. (2013) показало клинический успех лечения обратимых пульпитов в группе МТА через 12 месяцев в 92% случаев, в группе Биодентина — в 97% случаев ( $p=0,346$ ) [4]. Наши клинические случаи подтверждают успешность применения МТА и Биодентина, несмотря на то что срок наблюдения составил 10 месяцев.

S. Rajasekharan и соавт. (2014) изучали способность МТА-материалов к репарации дентина рентгенографическим методом. В группе пациентов, которым накладывали Biodentine, установлено значительно больше случаев облитерации каналов по сравнению с группой, в которой применяли ProRoot на сроках 6 месяцев ( $p=0,008$ ) и после 18 месяцев наблюдения. Не зафиксировано существенной разницы ( $p=0,003$ ) между Biodentine в сравнении с ProRoot WMTA или Temporphore [5]. В нашем случае не зафиксировано случаев облитерации каналов.

В описании клинического случая Н.Ю. Дмитриенко и К.О. Кудриной (2017) опубликованы результаты наблюдения лечения осложненного перелома зуба 1.1. Авторы пришли к выводу, что применение Биодентина позволило сохранить витальность зуба, рост корня в длину (срок наблюдения — 18 месяцев). Окончательное закрытие апикального отверстия по наблюдениям авторов произошло через 24 месяца после применения биоактивного материала Биодентин [6].

Многие авторы подтверждают несомненный успех МТА-материалов при лечении пульпитов постоянных зубов с несформированными корнями и молочных зубов на различной стадии формирования и резорбции корня [7–9].

К сожалению, в РФ отсутствуют систематизированные данные по эффективности лечения обратимых форм пульпита в возрастных группах среднего, старшего и пожилого возраста.

### ВЫВОДЫ

Таким образом, рентгенологическая картина в первом и во втором клинических случаях, представленных нами, подтверждает высокие репаративные свойства МТА-материалов и Биодентина при лечении обратимых форм пульпита. Применение данных материалов позволит сохранить жизнеспособность пульпы и повысить качество жизни пациентов.



ЛИТЕРАТУРА /  
REFERENCES:

.....

1. **Разумова С.Н., Надточий А.Г., Браго А.С., Васильев Ю.Л., Тихонова С.Н.** Особенности рентгеноконтрастности МТА-содержащих цемента, по данным прицельной внутриротовой рентгенографии и КЛКТ. — *Эндодонтия Today*. — 2018; 1: 77—9  
[Razumova S.N., Nadtochiy A.G., Brago A.G., Vasil'ev Yu.L., Tikhonova S.N. Features of radiopacity of MTA-containing cements according to sighting intraoral radiography and CBCT. — *Endodontics Today*. — 2018; 1: 77—9 (In Russ.)]. **eLIBRARY ID: 35001923**
2. **Camilleri J.** Characterization and hydration kinetics of tricalcium silicate cement for use as a dental biomaterial. — *Dent Mater*. — 2011; 27 (8): 836—44. **PMID: 21600643**
3. **Torabinejad M., Smith P.W., Kettering J.D., Ford T.R.P.** Comparative investigation of marginal adaptation of mineral trioxide aggregate and other commonly used root-end filling materials. — *J Endod*. — 1995; 21 (6): 295—9. **PMID: 7673836**
4. **Cuadros-Fernández C., Rodríguez A.I.L., Sáez-Martínez S., García-Binimelis J., About I., Mercadé M.** Short-term treatment outcome of pulpotomies in primary molars using mineral trioxide aggregate and Biodentine: a randomized clinical trial. — *Clin Oral Investig*. — 2016; 20 (7): 1639—45. **PMID: 26578117**
5. **Rajasekharan S., Martens L.C., Vandenbulcke J., Jacquet W., Bottenberg P., Cauwels R.G.E.C.** Efficacy of three different pulpotomy agents in primary molars: a randomized control trial. — *Int Endod J*. — 2017; 50 (3): 215—28. **PMID: 26863893**
6. **Дмитриенко Н.Ю., Кудрина К.О.** Клинический опыт применения биоактивного материала «Биодентин» в лечении травматического пульпита молодых постоянных зубов. — *Здоровье и образование в XXI веке*. — 2017; 10: 49—52  
[Dmitrienko N.U., Kudrina K.O. Clinical experience of using bioactive material "Biodentine" in the treatment of traumatic pulpitis in young permanent teeth. — *Health and Education Millennium*. — 2017; 10: 49—52 (In Russ.)]. **eLIBRARY ID: 34525862**

7. **Сизова И.В.** Применение заместительного дентина с целью сохранения витальности зубов. — *Здравоохранение Дальнего Востока*. — 2018; 2 (76): 54—7  
[Sizova I.V. The usage of replaceable Biodentin for the teeth vitality maintenance. — *Public health of the Far East*. — 2018; 2 (76): 54—7 (In Russ.)]. **eLIBRARY ID: 35586310**
8. **Налбандян Л.В., Гаглоева Н.Ф., Водолацкий В.М.** Лечение пульпитов постоянных несформированных зубов биосовместимым препаратом «Биодентин». — В сб. тр. конф. «Современные методы диагностики, лечения, и профилактики стоматологических заболеваний». — Ставрополь, 2018. — С. 80—82  
[Nalbandian L.V., Gagloeva N.F., Vodolatsky V.M. Treatment of pulpitis of permanent unformed teeth with a biocompatible drug "Biodentin". — Proceedings of the "Modern methods of diagnosis, treatment, and prophylaxis of stomatological diseases" conference. — Stavropol, 2018. — P. 80—82 (In Russ.)]. **eLIBRARY ID: 36090399**
9. **Донских Д.А., Карпович Е.А.** Применение Биодентина в стоматологии. — *Бюллетень медицинских интернет-конференций*. — 2017; 11: 1610—2  
[Donskikh D.A., Karpovich E.A. Biodentin application in dentistry. — *Bulletin of Medical Internet Conferences*. — 2017; 11: 1610—2 (In Russ.)]. **eLIBRARY ID: 32247098**

DOI: 10.37988/1811-153X\_2020\_3\_132

И.В. Куприна,  
к.м.н., доцент кафедры детской  
стоматологии, ортодонтии и пропедевтики  
стоматологических заболеваний

Е.А. Киселева,  
д.м.н., зав. кафедрой детской  
стоматологии, ортодонтии и пропедевтики  
стоматологических заболеваний

Т.М. Гришкян,  
ординатор кафедры терапевтической  
и ортопедической стоматологии с курсом  
материаловедения

А.М. Гришкян,  
студентка V курса стоматологического  
факультета

К.С. Киселева,  
студентка V курса стоматологического  
факультета

Д.С. Киселев,  
студент III курса педиатрического  
факультета

КемГМУ

## Влияние курения родителей на заболеваемость кариесом временных зубов у детей

### ДЛЯ ЦИТИРОВАНИЯ:

Куприна И.В., Киселева Е.А., Гришкян Т.М., Гришкян А.М., Киселева К.С., Киселев Д.С. Влияние курения родителей на заболеваемость кариесом временных зубов у детей. — *Клиническая стоматология*. — 2020; 3 (95): 132—5. DOI: 10.37988/1811-153X\_2020\_3\_132

**Реферат. Цель** — выяснить корреляцию интенсивности поражения временных зубов кариесом у 3-летних детей: как влияет курение родителей, матери в период беременности и пассивное курение, которое необходимо отнести к факторам риска развития кариеса временных зубов у их детей. Медицинским работникам педиатрической и стоматологической служб необходимо обратить внимание на выявленные факторы риска и использовать полученные данные в санитарно-просветительной работе для профилактики кариеса временных зубов у детей. **Материалы и методы.** Работа является кросс-секционным исследованием, которое включало анализ состояния органов и тканей рта у 309 детей в возрасте 3 лет, отобранных случайным образом, а также персональное очное анкетирование их родителей. **Результаты.** В результате статистической обработки материалов исследования выяснено, что среднееарифметическое значение количества пораженных поверхностей временных зубов на одного 3-летнего ребенка в семьях, где курит отец, почти в 2 раза превышает данный показатель в семьях с некурящими отцами. Курение матери приводит к тому, что средняя интенсивность кариеса поверхностей временных зубов у их детей в 2,2 раза выше, чем у детей некурящих матерей. Аналогичный показатель заболеваемости кариесом временных зубов у детей, чьи матери курили во время беременности, достигает 14, что в 4 раза превышает показатель у детей без данного фактора риска. При пассивном курении средняя интенсивность поражения поверхностей зубов кариесом достигает 7,31. При отсутствии пассивного курения аналогичный показатель не превышает 4,0. Исходя из данных однофакторного дисперсионного анализа можно утверждать, что степень влияния фактора курения матери на интенсивность кариеса временных зубов ее ребенка является значимой ( $p < 0,001$ ). Но еще более пагубным влиянием обладает фактор курения матери во время беременности  $8,0 \pm 2,60$  и  $14,0 \pm 4,92$  соответственно. **Заключение.** На интенсивность поражения поверхности временных зубов кариесом у 3-летних детей влияет курение родителей, матери в период беременности и пассивное курение.

**Ключевые слова:** курение, моделирующий фактор риска, кариес, временный прикус

I.V. Kuprina,  
PhD in Medical sciences, assistant professor  
in the Pediatric dentistry, orthodontics and  
dental diseases propaedeutics Department

E.A. Kiseleva,  
Grand PhD in Medical sciences, managing  
chair of the Pediatric dentistry, orthodontics  
and dental diseases propaedeutics  
Department

T.M. Grishkyan,  
intern of the Therapeutic dentistry,  
prosthodontics and dental materials  
Department

A.M. Grishkyan,  
student of the Dentistry faculty

## Impact of parental smoking on temporary tooth decay in children

### FOR CITATION:

Kuprina I.V., Kiseleva E.A., Grishkyan T.M., Grishkyan A.M., Kiseleva K.S., Kiselev D.S. Impact of parental smoking on temporary tooth decay in children. — *Clinical Dentistry (Russia)*. — 2020; 3 (95): 132—5. DOI: 10.37988/1811-153X\_2020\_3\_132

**Abstract. Aim** — find out the correlation between the intensity of temporary tooth decay in 3-year-old children affected by mother, father and mother's smoking during pregnancy and passive smoking, which should be attributed to the risk factors of temporary tooth decay in their children. Health care workers in pediatric and dental services should pay attention to the identified risk factors and use the data in health education to prevent tooth decay in children. **Materials and methods.** The work was a cross-sectional study, which included a study of the condition

K.S. Kiseleva,  
student of the Dentistry faculty

D.S. Kiselev,  
student of the Pediatric faculty

Kemerovo State Medical University, Kemerovo,  
Russia

of organs and tissues of the mouth in 309 children aged 3 years randomly selected and a personal face-to-face survey of their parents. **Results.** As a result of statistical processing of the study materials, it was found that the average arithmetic value of the number of affected temporary tooth surfaces per 3-year-old child in families where the father smokes is almost twice as high as in families with non-smoking fathers. The average caries intensity of temporary tooth decay in their children is 2.2 times higher than in children of non-smoking mothers. A similar indicator of temporary tooth decay in children whose mothers smoked during pregnancy reaches 14, which is 4 times higher than in children without this risk factor. During passive smoking, the average intensity of dental caries affection reaches 7.31. If there is no passive smoking, the same indicator does not exceed 4.0. Based on the data from a single factor variance analysis, we can argue that the extent to which a mother's smoking factor affects the caries intensity of her child's temporary teeth is significant ( $p < 0.001$ ). But the maternal smoking factor during pregnancy has an even more harmful effect of  $8.0 \pm 2.60$  and  $14.0 \pm 4.92$ , respectively. **Conclusion.** The intensity of caries on the surfaces of temporary teeth in 3-year-old children is influenced by the mother, father and mother's smoking during pregnancy and passive smoking.

**Key words:** smoking, modeling risk factor, caries, temporary bite

## ВВЕДЕНИЕ

В научных исследованиях есть данные, объясняющие механизм кариеогенного влияния курения на развитие кариеогенной ситуации во рту. Так, R.G. Lindemeyer и соавт. указывают на то, что *in vitro* никотин является стимулятором роста кариеогенной бактерии *Streptococcus mutans*. Таким образом, вероятность переноса этих микроорганизмов детям курящими матерями более высока, чем некурящими, поскольку бактерии, отвечающие за формирование кариеса, приобретаются в детстве [1]. И если пассивное курение является причиной возникновения кариеса, то его эффект ярче всего должен проявляться в раннем детстве, потому что формирование колоний бактерий (в том числе *S. mutans*) в организме ребенка происходит в период первого года жизни. Также табачный дым имеет иммуноподавляющие свойства и является известным фактором риска возникновения орофациальных инфекций и может снижать защитные свойства слюны.

R.S. Strauss указывает на то, что при наличии табачного дыма в окружающей среде происходит снижение концентрации витамина С в сыворотке крови, а М.К. Vaananen и соавт. доказали, что снижение уровня витамина С связано с ростом кариеогенных бактерий [1–3].

Курение беременных является основным фактором риска преждевременных родов, низкого веса новорожденного, хронических болезней в раннем детстве, а это в свою очередь может быть причиной генерализованной гипоплазии зубов во временном прикусе, что в свою очередь усугубляет течение кариеса. Частота курения среди беременных женщин в европейских странах колеблется от 3 до 25%.

Таким образом, цель нашего исследования — статистическое выявление взаимосвязи между курением родителей и заболеваемостью кариесом временных зубов у их детей.

## МАТЕРИАЛЫ И МЕТОДЫ

Работа является кросс-секционным изучением, которое включало исследование состояния органов и тканей рта у 309 детей в возрасте 3 лет, отобранных случайным образом, и персональное анкетирование их родителей.

Обследование проводили по методике эпидемиологических исследований: сбор анамнеза, жалоб, осмотр, зондирование, перкуссия и рентгенография (по показаниям). В каждой группе детей определяли интенсивность поражения поверхностей временных зубов кариесом (КПУп).

Информацию о курении отца и матери, о курении матери во время беременности и о пассивном курении ребенка выявляли методом очного анкетирования среди 309 семей.

При статистической обработке для выявления влияния различных факторов курения родителей на среднюю интенсивность поражения поверхностей временных зубов детей применяли однофакторный дисперсионный анализ.

## РЕЗУЛЬТАТЫ И ОБСУЖДЕНИЕ

В результате статистической обработки материалов исследования выяснено, что среднеарифметическое значение количества пораженных поверхностей временных зубов на одного 3-летнего ребенка в семьях, где курит отец, почти в 2 раза превышает данный показатель в семьях с некурящими отцами. Курение матери приводит к тому, что средняя интенсивность кариеса поверхностей временных зубов у их детей в 2,2 раза выше, чем у детей некурящих матерей. Показатели кариеса зубов среди детей курящих матерей, практически совпадают с показателями среди детей, подверженных пассивному курению. Это объясняется тем, что многие дети до 3 лет основное время проводят со своими матерями и постоянно подвергаются пассивному курению (табл. 1).



**Таблица 1. Средние значения интенсивности кариеса у детей курящих и некурящих родителей с парным двухвыборочным тестом**

Статистический параметр	Среднее количество пораженных зубов у детей в зависимости от фактора курения:			
	матери	отца	матери в период беременности	пассивного
Наличие фактора	8,00±2,60	5,29±1,30	14,00±4,92	7,31±2,88
Отсутствие фактора	3,62±0,91	2,89±0,88	3,45±0,78	4,00±0,90
Число наблюдений (курящие/некурящих)	14/60	48/26	7/67	13/62

Аналогичный показатель заболеваемости кариесом временных зубов у детей, чьи матери курили во время беременности, достигает 14, что в 4 раза превышает показатель у детей без данного фактора риска. И это не удивительно, так как неблагоприятное воздействие курения во время беременности обуславливает

**Таблица 2. Влияние курения матери на дисперсию интенсивности кариеса временных зубов ребенка**

Источник вариации	Размах вариации	Линейное отклонение	Дисперсия	Коэффициент вариации
Между группами	670,439	1	670,439	22,217
Внутри групп	4405,635	146	30,175	—
Итого	5076,074	147	—	—

**Таблица 3. Влияние курения отца на дисперсию интенсивности кариеса временных зубов ребенка**

Источник вариации	Размах вариации	Линейное отклонение	Дисперсия	Коэффициент вариации
Между группами	533,520	1	533,520	17,658
Внутри групп	4411,148	146	30,213	—
Итого	4944,668	147	—	—

**Таблица 4. Влияние курения матери во время беременности на дисперсию интенсивности кариеса временных зубов ребенка**

Источник вариации	Размах вариации	Линейное отклонение	Дисперсия	Коэффициент вариации
Между группами	700,567	1	700,567	23,242
Внутри групп	4400,621	146	30,141	—
Итого	5101,189	147	—	—

**Таблица 5. Влияние пассивного курения на дисперсию интенсивности кариеса временных зубов**

Источник вариации	Размах вариации	Линейное отклонение	Дисперсия	Коэффициент вариации
Между группами	674,702	1	674,702	22,362
Внутри групп	4405,000	146	30,171	—
Итого	5079,702	147	—	—

уменьшение маточного кровотока, что в свою очередь приводит к гипоксии плода. Никотин быстро переходит к плоду с созданием высокого уровня его концентрации. Таким образом, плод находится в условиях кислородного голодания, дефицита белков и витаминов, интоксикации. Все это приводит к порочному развитию тканей временных зубов, что впоследствии осложняет течение кариозного процесса.

При пассивном курении детей средняя интенсивность поражения поверхностей зубов кариесом достигает 7,31. При отсутствии пассивного курения аналогичный показатель не превышает 4,0. У детей, подвергающихся пассивному курению, содержание никотина и его метаболитов в организме, по данным В.К. Полишко и соавт., в среднем составляет 0,5–1,0% от уровня этих веществ в организме курящих. Установлено, если курят оба родителя, то дети вдыхают такое количество никотина, которое они получили бы, если бы выкуривали по 80 сигарет в год.

Для выявления влияния различных факторов курения родителей на среднюю интенсивность поражения поверхностей временных зубов у их детей был применен дисперсионный анализ, результаты которого приведены в табл. 2–5.

Исходя из данных однофакторного дисперсионного анализа (см. табл. 2) можно утверждать, что степень влияния фактора курения матери на интенсивность кариеса временных зубов ее ребенка является значимой ( $p < 0,001$ ).

Наличие такого фактора, как курение отца, приводит к более низким показателям интенсивности кариеса, чем наличие фактора курения матери (5,29±1,30 и 8,0±2,60 соответственно). Тем не менее можно утверждать, что степень влияния фактора курения отца на интенсивность кариеса временных зубов его ребенка тоже является значимой ( $p < 0,001$ ; см. табл. 3). Существует мнение, что ежедневное курение отца является важным перинатальным фактором риска рождения ребенка с низкой массой тела и плохим физическим развитием.

Наши исследования показывают, что курение матери является значимым фактором риска развития кариеса временных зубов у ее ребенка. Но еще более пагубным влиянием обладает фактор курения матери во время беременности (8,0±2,60 и 14,0±4,92 соответственно, см. табл. 1). В ходе дисперсионного анализа выявляется высокая значимость степени влияния фактора курения матери во время беременности на интенсивность кариеса временных зубов ее ребенка ( $p < 0,001$ ; см. табл. 4).

Также с помощью дисперсионного анализа выявляется высокая значимость влияния на интенсивность кариеса временных зубов ребенка и фактора пассивного курения ( $p < 0,001$ ; табл. 5).

## ЗАКЛЮЧЕНИЕ

На интенсивность поражения поверхностей временных зубов кариесом у 3-летних детей влияет курение родителей, матери в период беременности и пассивное курение.

Таким образом, курение родителей, матери в период беременности и пассивное курение необходимо отнести

к факторам риска развития кариеса временных зубов у их детей.

Медицинским работникам педиатрической и стоматологической служб необходимо обратить внимание на выявленные факторы риска и использовать полученные данные в санитарно-просветительной работе с целью профилактики кариеса временных зубов у детей.

## ЛИТЕРАТУРА / REFERENCES:

.....

1. **Кельмансон И.** Курение матери во время беременности как фактор риска развития плода и ребенка. — *Врач.* — 2017; 8: 2—6

[*Kelmanson I.* Maternal smoking during pregnancy as a risk factor for the development of a fetus and a child. — *Vrach (The Doctor)*. — 2017; 8: 2—6 (In Russ.)]. **eLIBRARY ID: 29923186**

2. **Heng C.K., Badner V.M., Freeman K.D.** Relationship of cigarette smoking to dental caries in a population of female inmates. — *Journal of Correctional Health Care.* — 2006; 12(3): 164—74. **DOI: 10.1177/1078345806292384**

3. **Li L.F., Chan R.L.Y., Lu L., Shen J., Zhang L., Wu W.K.K., Wang L., Hu T., Li M.X., Cho C.H.** Cigarette smoking and gastrointestinal diseases: the causal relationship and underlying molecular mechanisms (review). — *Int J Mol Med.* — 2014; 34 (2): 372—80. **PMID: 24859303**



# ВЛАДМИВА

ОБРАЗОВАТЕЛЬНЫЙ  
ЦЕНТР

## КУРСЫ ПОВЫШЕНИЯ КВАЛИФИКАЦИИ

ДЛЯ ВРАЧЕЙ-СТОМАТОЛОГОВ

- ◆ АКТУАЛЬНЫЕ ПРОГРАММЫ
- ◆ СЕРТИФИКАТЫ  
ГОСУДАРСТВЕННОГО ОБРАЗЦА
- ◆ ПРЕПОДАВАТЕЛЬСКИЙ СОСТАВ  
ВЕДУЩИХ УЧЕНЫХ  
И ПРАКТИКОВ



[edu-vladmiva.ru](http://edu-vladmiva.ru)





# МЕГАДЕЗ

## МЕГАДЕЗ СПРЕЙ



экстренная  
дезинфекция

## МЕГАСЕПТ



обработка  
кожи рук

## МЕГАДЕЗ КЛИНЕР



дезинфицирующие  
салфетки

## МЕГАДЕЗ КОНЦЕНТРАТ




дезинфекция  
поверхностей

## МЕГАДЕЗ ДЛЯ ВЕТ. НАДЗОРА



дезинфекция объектов  
ветеринарного надзора

## ДЕЗИКОНТ МЕГАДЕЗ



индикатор  
экспресс-контроля

## МЕГАДЕЗ ФОРТЕ



дезинфекция  
высокого уровня

## МЕГАДЕЗ ОРТО



дезинфекция  
стоматологических  
оттисков

Торговый Дом  
«ВладМиВа»,  
308023, г. Белгород,  
ул. Садовая, 118,  
т/ф: (4722) 200-555;  
market@vladmiva.ru

интернет-магазин  
www.tdvladmiva.ru



НОВИНКА



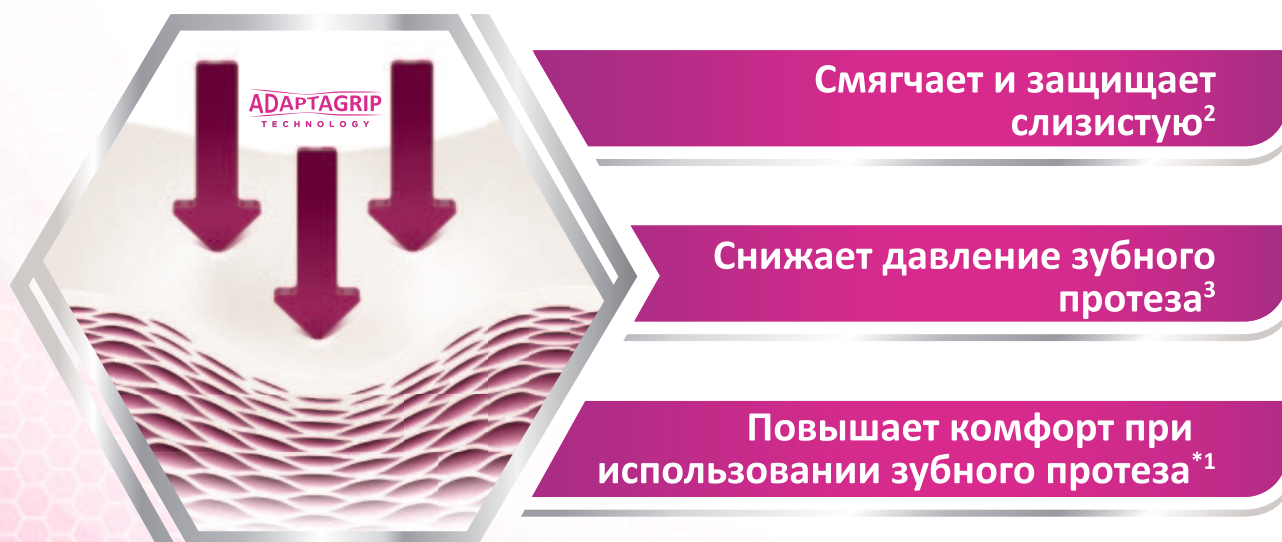
# ЭКСТРА\*

## КОМФОРТ ДЛЯ ДЁСЕН

для ваших пациентов, использующих  
зубные протезы<sup>1</sup>



Помогите вашим пациентам  
защитить дёсны от давления, натирания  
и раздражения при использовании  
зубного протеза



\*По сравнению с группой людей, не использующих средство для фиксации зубного протеза. Компания Ipsos MORI опросила репрезентативную выборку из 167 взрослых в возрасте 40 лет и старше по всей Испании. Интервью проводились очно и по телефону в период с 18 октября по 13 ноября 2018 года.

References: 1. Ipsos Mori Proton Fixative Non-Buyers HUT Report. November, 2018. 2. Psillakis JJ, et al. J Prosthodont 2004; 13:244–250.

3. Adisman IK. J Prosthet Dent 1989; 62:711–715.

МАТЕРИАЛ ДЛЯ МЕДИЦИНСКИХ И ФАРМАЦЕВТИЧЕСКИХ РАБОТНИКОВ | CHRUS/CHPLD/0037/19

АО «ГлаксoСмитКляйн Хелскер» РФ, 123112, г. Москва, Пресненская наб., д. 10. Тел +7 (495) 777-98-50

Товарный знак принадлежит или используется Группой компаний ГлаксoСмитКляйн