

КЛИНИЧЕСКАЯ СТОМАТОЛОГИЯ

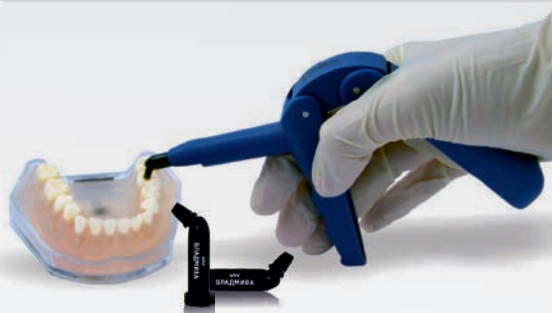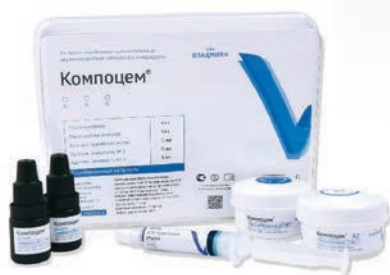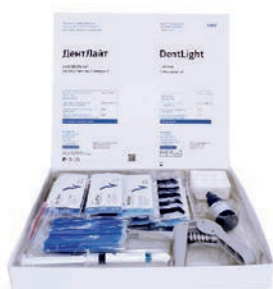Е Ж Е К В А Р Т А Л Ы Н Ы Й Ж У Р Н А Л Д Л Я С Т О М А Т О Л О Г О В - П Р А К Т И К О В

CLINICAL DENTISTRY

МАТЕРИАЛЫ КОМПОЗИТНЫЕ СТОМАТОЛОГИЧЕСКИЕ

ВЛАДМИВА

ГАРАНТИИ КАЧЕСТВА И ДОЛГОЛЕТИЯ!



4 уровня упаковки



www.vladmiva.ru

Изучение влияния эффектов инфильтрации и микроабразии на структуру зуба на модели очаговой деминерализации эмали

Альтернативный метод восстановления зубов

Зуб, как гармоничный объект, созданный природой

Биопленкообразующие бактерии в атеросклеротических бляшках у пациентов с сердечно-сосудистыми заболеваниями и хроническим пародонитом

Клиническая эффективность трехэлементных мостовидных протезов при конвергенции опорных зубов

Современное изготовление полных зубных протезов по CAD/CAM-технологии при лечении и реабилитации пациентов с отягощенным аллергологическим анамнезом





ВЛАДМИВА

ОБРАЗОВАТЕЛЬНЫЙ
ЦЕНТР

КУРСЫ ПОВЫШЕНИЯ КВАЛИФИКАЦИИ

ДЛЯ ВРАЧЕЙ-СТОМАТОЛОГОВ

- ◇ АКТУАЛЬНЫЕ ПРОГРАММЫ
- ◇ СЕРТИФИКАТЫ
ГОСУДАРСТВЕННОГО ОБРАЗЦА
- ◇ ПРЕПОДАВАТЕЛЬСКИЙ СОСТАВ
ВЕДУЩИХ УЧЕНЫХ
И ПРАКТИКОВ



edu-vladmiva.ru



8 (800) 500-36-60

office@adinrussia.ru

ИМПЛАНТАЦИОННАЯ ADIN СИСТЕМА

- Высокая первичная стабильность
- Широкий модельный ряд
- Уникальная поверхность имплантатов
- Подходит для любого клинического случая



Посетите наш сайт
adinrussia.ru

Эксклюзивный дистрибьютор израильского завода ADIN Dental Implant Systems LTD по оптовым и розничным продажам высококачественных материалов для дентальной имплантации в Российской Федерации, Белоруссии, Казахстане, Армении, Кыргызстане, Узбекистане, Туркменистане, Азербайджане, Таджикистане, Грузии, Молдове, Украине. Приглашаем к сотрудничеству региональных дистрибьюторов

МАТЕРИАЛЫ ВЛАДМИВА
КОМПОЗИТНЫЕ СТОМАТОЛОГИЧЕСКИЕ
ГАРАНТИИ КАЧЕСТВА И ДОЛГОЛЕТИЯ!

Исключено влияние эффектов микроинвазии и микрообразования на структуру зуба на модели очаговой деминерализации эмали

Альтернативный метод восстановления зубов

Зуб как гармоничный объект, созданный природой

Биологически образующие Салтаны и протезно-технические биоматериалы в сочетании с современными системами забивания и эстетическими характеристиками

Химическая эффективность трансформируемых композитов при имплантации опорных зубов

Современные технологии изготовления зубов по CAD/CAM-технологии при лечении и реабилитации пациентов с сложными макроанатомическими нарушениями

www.vladmiva.ru

КАРИЕСОЛОГИЯ

4 Н.И. Крихели, Б.В. Юхананова
Изучение влияния эффектов инфильтрации и микрообразования на структуру зуба на модели очаговой деминерализации эмали

РЕСТАВРАЦИЯ

9 С.В. Вайц, Ф.Ю. Даурова, Л.М. Ломиашвили, Ю.Л. Васильев, Т.В. Вайц
Альтернативный метод восстановления зубов

13 Л.М. Ломиашвили, Д.В. Погадаев, С.Г. Михайловский, С.В. Вайц, О.В. Гателюк, Л.А. Симонян
Зуб как гармоничный объект, созданный природой

ЭНДОДОНТИЯ

18 С.А. Рабинович, Т.Д. Бабич, И.А. Зиновьев, А.А. Зиновьева, О.П. Дашкова, Ю.Л. Васильев
Опыт использования остеоцентральной методики интрасептальной анестезии при лечении кариеза дентина и пульпита постоянных моляров на нижней челюсти

24 А.А. Романенко, В.В. Чуев, А.А. Бузов, В.П. Чуев
Клинико-лабораторная оценка эндодонтических материалов фирмы «ВладМиВа». Часть 1: жидкости для обработки корневых каналов

ОБЕЗБОЛИВАНИЕ

32 Т. Ихиное
Клиническая практика и обучение внутривенной умеренной/глубокой седации в Японии

36 С.А. Рабинович, Л.А. Заводиленко, Ю.Л. Васильев
Седация в стоматологической практике в России. Состояние вопроса

ПАРОДОНТОЛОГИЯ

40 В.Н. Царев, Е.Н. Николаева, М.В. Витович, М.И. Митерева, М.С. Подпорин
Биопленкообразующие бактерии в атеросклеротических бляшках у пациентов с сердечно-сосудистыми заболеваниями и хроническим пародонтитом

ХИРУРГИЯ

46 А.А. Романенко, В.В. Чуев, А.А. Бузов, В.Ф. Посохова, В.П. Чуев
Клиническая оценка остеопластического материала Биопласт-Дент (обзор)

БОЛЕЗНИ СЛИЗИСТОЙ ОБОЛОЧКИ РТА

56 О.Е. Бекжанова, Д.М. Алимova, В.Р. Какюмова
Наследственнаяотягощенность больных с хроническим рецидивирующим афтозным стоматитом слизистой оболочки рта

ИМПЛАНТОЛОГИЯ

61 А.А. Кулаков, А.С. Каспаров, Д.А. Порфенчук
Эффективность протокола проведения ранней функциональной нагрузки различных дентальных имплантатов

67 А.М. Сипкин, Т.Н. Модина, А.Д. Ченосова, О.А. Тонких-Подольская
Морфологическая оценка костной структуры альвеолярного отростка при использовании аутокости и ксеноматериала с добавлением нестабилизированной гиалуроновой кислоты

73 Т.Г. Махмудов
Уровень маркеров остеобластов и остеокластов у пациентов с дентальными имплантатами

ОРТОДОНТИЯ

78 Т.В. Лосева, А.В. Анохина
Оценка эффективности применения устройства для коррекции дистального прикуса у детей

85 С.А. Василевский, М.С. Сердюков, О.В. Ковалева, Т.С. Степанова, О.Ю. Кузьминская
Опыт применения ортодонтических имплантатов у пациентов, находившихся на лечении на кафедре детской стоматологии с курсом ортодонтии

92 Е.А. Сатыго, Е.А. Рубежова
Стоматологический статус детей с орфанными заболеваниями, находившихся на энтеральном питании

ОРТОПЕДИЯ

96 С.Д. Арутюнов, Я.Н. Харах
Клиническая эффективность трехэлементных мостовидных протезов при конвергенции опорных зубов

104 Ф.К. Дзалаева, С.О. Чикунов, А.С. Утюж, М.В. Михайлова, М.К. Будунова
Междисциплинарный подход в лечении орофациальной боли и патологии височно-нижнечелюстного сустава у пациентов с полным или частичным отсутствием зубов (обзор литературы)

110 М.В. Михайлова, А.В. Юмашев, Э.Р. Ахметжанова, А.А. Незнамов, С.В. Коннов, Р.Р. Погосян
Современное изготовление полных зубных протезов по CAD/CAM-технологии при лечении и реабилитации пациентов с отягощенным аллергологическим анамнезом (клинический пример)

115 Д.А. Зиманков, А.В. Гуськов, О.Н. Архарова, А. Рамдани, А.И. Улитенко
Изучение адгезии временных фиксирующих цементов и ее изменение с добавлением в состав фитокомпозиции

121 А.В. Цимбалитов, А.В. Соболева, В.Н. Царев, И.В. Золотницкий, Л.В. Дубова, Н.Н. Мальгинов, П.В. Добровольский, В.П. Чуев, С.Д. Арутюнов
Клиническая эффективность съемных зубных протезов из светоотверждаемого базисного материала Нолатек

ОРГАНИЗАЦИЯ

126 В.Г. Бутова, Д.Е. Тимофеев, Л.Е. Смирнова, А.Ю. Жеребцов
Мониторинг кадровых ресурсов стоматологических ортопедических отделений

130 И.В. Куприна, Е.А. Киселева, Т.М. Гришкян, А.М. Гришкян, К.С. Киселева, Д.С. Киселев
Региональная профилактика флюороза

Журнал входит в перечень рецензируемых научных изданий (ВАК), с 2018 г. — в ядро РИНЦ, с 2019 г. включен в базу данных Russian Science Citation Index на платформе Web of Science.

РЕДАКЦИЯ

Шеф-редактор — М. В. Елисеєва

editor@kstom.ru

melis1@yandex.ru

+7 916 596-89-62

Корректор — Т. С. Добрынина

Технический редактор, верстка, дизайн — А. А. Капитанников

АДРЕС РЕДАКЦИИ

119034, Москва, ул. Остоженка, 6, стр. 2
Тел.: +7 916 596-89-62

ПОДПИСАТЬСЯ НА ЖУРНАЛ

ВЫ МОЖЕТЕ В ЛЮБОМ ОТДЕЛЕНИИ СВЯЗИ:

ПО КАТАЛОГУ «РОСПЕЧАТЬ» — ИНДЕКС 46329

ПО КАТАЛОГУ «ПРЕССА РОССИИ» — 43036

Журнал зарегистрирован в Министерстве РФ по делам печати, телерадиовещания и средств массовых коммуникаций. Свидетельство о регистрации ПИ № 77-1934

Все публикуемые статьи рецензируются. Статья может быть опубликована только после получения положительной экспертной оценки не менее чем от 2 рецензентов.

Редакция не несет ответственности за содержание рекламных материалов. Ответственность за достоверность приводимых в опубликованных материалах сведений несут авторы статей.

Перепечатка только с письменного разрешения редакции. Эксклюзивные материалы журнала являются собственностью ООО «Клиническая стоматология».

CARIESOLOGY

- 4** N.I. Krikheli, B.V. Yukhananova
The study of infiltration and microabrasion effects on the tooth surface structure on chemical model of focal enamel demineralization

RESTORATION

- 9** S.V. Vayts, F.Yu. Daurova, L.M. Lomiashvili, Yu.L. Vasil'ev, T.V. Vayts
Alternative tooth restoration
- 13** L.M. Lomiashvili, D.V. Pogadaev, S.G. Mikhailovsky, S.V. Vayts, O.V. Gateluk, L.A. Simonyan
Tooth as a harmonious object created by nature

ENDODONTICS

- 18** S.A. Rabinovich, T.D. Babich, I.A. Zinoviev, A.A. Zinovieva, O.P. Dashkova, Yu.L. Vasil'ev
Efficacy of the osteocentric method of intra-septal anesthesia in mandibular molars treatment with dental caries and irreversible pulpitis
- 24** A.A. Romanenko, V.V. Chuev, A.A. Buzov, V.P. Chuev
Clinical-laboratory evaluation of "VladMiVa" endodontic materials. Part 1: Liquids for root canal treatment

ANESTHESIA

- 32** T. Ichinohe
Clinical practices and education of intra-venous moderate/deep sedation in Japan
- 36** S.A. Rabinovich, L.A. Zavodilenko, Yu.L. Vasil'ev
Sedation in dental practice in Russia. Status of the question

PERIODONTOLOGY

- 40** V.N. Tsarev, E.N. Nikolaeva, M.V. Vitovich, M.I. Mitereva, M.S. Podporin
Biofilm-forming bacteria in atherosclerotic plaques in patients with cardiovascular diseases and chronic periodontitis

SURGERY

- 46** A.A. Romanenko, V.V. Chuev, A.A. Buzov, V.F. Posokhova, V.P. Chuev
Clinical evaluation of osteoplastic material Bioplast-Dent (a review)

ORAL MUCOSAL DISEASES

- 56** O.E. Bekjanova, D.M. Alimova, V.R. Qayumova
Hereditary burden of patients with chronic recurrent aphthous stomatitis of the oral mucosa

IMPLANTOLOGY

- 61** A.A. Kulakov, A.S. Kasparov, D.A. Porfenchuk
The early functional loading protocol's efficiency for various dental implants

- 67** A.M. Sipkin, T.N. Modina, A.D. Chenosova, O.A. Tonkikh-Podolskaya
Morphological assessment of the bone structure of the alveolar growth in the use of atocitosity and xenomaterial, with the addition of unstable hyaluronic acid

- 73** T.G. Makhmudov
Markers of osteoblasts and osteoclasts in patients with dental implants

ORTHODONTICS

- 78** T.V. Loseva, A.V. Anokhina
The effectiveness evaluation of the appliance application for class ii malocclusion correction among children

- 85** S.A. Vasilevsky, M.S. Serdyukov, O.V. Kovaleva, T.S. Stepanova, O.Yu. Kuzminskaya
Experience of application of orthodontic implants in patients who are in orthodontic treatment at the Pediatric dentistry and orthodontics Department

- 92** E.A. Satygo, E.A. Rubezhova
Indicators of caries and bioelectric activity of chewing muscles in children with orophan diseases under the enteral nutrition

PROSTHODONTICS

- 96** S.D. Arutyunov, Y.N. Kharakh
Clinical efficacy of three-unit fixed partial dentures attached to tilted abutment teeth

- 104** F.K. Dzalaeva, S.O. Chikunov, A.S. Utyuzh, M.V. Mikhailova, M.K. Budunova
Interdisciplinary approach to the treatment of orofacial pain and temporomandibular joint disorders in patients with total and partial tooth loss: a review

- 110** M.V. Mikhailova, A.V. Yumashev, E.R. Akhmetzhanova, A.A. Neznamov, S.V. Konnov, R.R. Pogosian
Modern manufacturing of complete dentures using CAD/CAM in the treatment and rehabilitation of patients with allergy history (clinical case)

- 115** D.A. Zimankov, A.V. Gus'kov, O.N. Arkharova, A. Ramdani, A.I. Ulitenko
Study of adhesion of temporary fixing cements and its change with the addition of the phytocomposition

- 121** A.V. Tsimbalistov, A.V. Soboleva, V. N. Tsarev, I.V. Zolotnitsky, L.V. Dubova, N.N. Malginov, P.V. Dobrovolsky, V.P. Chuev, S.D. Arutyunov
Clinical efficacy of removable dentures made of Nolatic photopolymeric base substance

ORGANIZATION

- 126** V.G. Butova, D.E. Timofeev, L.E. Smirnova, A.Y. Zherebcov
Human resources monitoring at the prosthetic dental departments: Essay

- 130** I.V. Kuprina, E.A. Kiseleva, T.M. Grishkyan, A.M. Grishkyan, K.S. Kyseleva, D.S. Kiselev
Region prophylaxis of dental fluorosis

Учредители:

ООО «ТБИ Компания»
Группа компаний «ВладМиВа»

Главный редактор

И.М. Рабинович, д.м.н., профессор, зав. отделом терапевтической стоматологии ЦНИИСиЧЛХ, зав. кафедрой терапевтической стоматологии РМАНПО

Научный редактор

О.П. Максимова, доцент детской и терапевтической стоматологии

Ответственный секретарь

Ю.Л. Васильев, к.м.н., доцент кафедры оперативной хирургии и топографической анатомии Сеченовского университета

Члены редколлегии

С.И. Абакаров, д.м.н., профессор, зав. кафедрой ортопедической стоматологии, декан стоматологического факультета РМАНПО

И.П. Балласова, д.м.н., профессор, зав. лабораторией патогенеза и методов лечения инфекционных заболеваний НИМСИ МГМСУ им. А.И. Евдокимова

В.Д. Вагнер, д.м.н., профессор, зав. отделом организации стоматологической помощи, лицензирования и аккредитации ЦНИИСиЧЛХ

Л.А. Григорьянц, д.м.н., профессор, зав. кафедрой постдипломного образования РУДН

Е.В. Зорян, к.м.н., доцент кафедры обезболивания в стоматологии МГМСУ им. А.И. Евдокимова

Л.П. Кисельникова, д.м.н., профессор, зав. кафедрой детской стоматологии МГМСУ им. А.И. Евдокимова, главный внештатный специалист Департамента здравоохранения Москвы по детской стоматологии

Т.Н. Модина, д.м.н., профессор, доцент кафедры челюстно-лицевой хирургии стоматологии НМХЦ им. Н.И. Пирогова

В.Н. Олесова, д.м.н., профессор, проректор по научной работе Академии постдипломного образования ФНКЦ ФМБА РФ, зав. кафедрой стоматологии медико-биологического университета ФМБЦ им. А.И. Бурназяна

Г.Б. Оспанова, д.м.н., научный консультант ортодонтического отделения ЦНИИСиЧЛХ

Л.Я. Плахтий, д.м.н., профессор, зав. кафедрой микробиологии с вирусологией и иммунологией Северо-Осетинской государственной медицинской академии Кабардино-Балкарского университета

С.А. Рабинович, д.м.н., профессор, зав. кафедрой обезболивания в стоматологии МГМСУ им. А.И. Евдокимова

Р.А. Салеев, д.м.н., профессор ортопедической стоматологии, главный врач стоматологической поликлиники КГМУ

А.Б. Слабковская, д.м.н., профессор кафедры ортодонтии МГМСУ им. А.И. Евдокимова

В.Н. Царев, д.м.н., профессор, зав. кафедрой микробиологии, вирусологии, иммунологии, директор НИМСИ МГМСУ им. А.И. Евдокимова

В.Н. Чиликин, д.м.н., профессор, научный консультант НИКИЭТ, член международной Федерации FEA по эндодонтии

Международная редакция

Р.М. Ахмедбейли, д.м.н., доцент кафедры терапевтической стоматологии Азербайджанского медицинского университета, президент Азербайджанской Ассоциации эстетической стоматологии

Б.М. Бризенио, д.м.н., профессор, стоматологическая клиника Бернского университета, Швейцария

И.С. Дирикан, д.м.н., профессор, зав. кафедрой пародонтологии и директор института последипломного образования университета Алтынбаш, Стамбул

Тауя Ихиние, профессор, зав. кафедрой анестезиологии в стоматологии Токийского стоматологического колледжа

М. Соломонов, д.м.н., профессор, директор программы последипломного образования по эндодонтии департамента эндодонтии госпиталя АОИ „Шибя“, Тель-ха-Шомер, Израиль

Н.И. Крихели,
д.м.н., профессор, зав. кафедрой
клинической стоматологии

Б.В. Юхананова,
врач-стоматолог, ассистент кафедры
клинической стоматологии

МГМСУ им. А.И. Евдокимова

Изучение влияния эффектов инфильтрации и микроабразии на структуру зуба на модели очаговой деминерализации эмали

Реферат. Цель исследования — создать модель очаговой деминерализации эмали (ОДЭ) *in vitro* и сравнить морфологические изменения микроstructures эмали после обработки зубов методами инфильтрации и микроабразии. **Материалы и методы.** Для создания модели ОДЭ использовали раствор соляной кислоты понижающейся концентрации: 0,3% на 48 часов, 0,15% на 120 часов, 0,1% на 48 часов и 0,05% на 96 часов при комнатной температуре. С помощью сканирующей электронной микроскопии (СЭМ) изучали микроstructure поверхности и сагиттальные распилы интактных зубов, не подвергавшихся деминерализации, а также зубов с искусственной ОДЭ до и после обработки методами инфильтрации и микроабразии. **Результаты.** Поверхность зуба в зоне искусственного ОДЭ характеризуется участками с частично и полностью деминерализованным межпризменным субстратом. В частично деминерализованной зоне видны каналы, образующиеся после растворения кристаллической структуры эмалевых призм. В зонах полной деминерализации кристаллической структуры органический матрикс эмали равномерно выстилает поверхность. После обработки методом микроабразии

поверхность зуба представляет собой ровный призмный слой. По периферии эмалевых призм определяются их оболочки в виде дугообразных углублений. Поверхность зуба в области ОДЭ после обработки методом инфильтрации представляет собой ровное поле без пор и микротрещин, на котором верхний слой эмали полностью покрыт инфильтрантом. **Выводы.** Предложенный метод обработки эмали растворами соляной кислоты понижающейся концентрации позволяет сформировать очаги деминерализации в пределах эмали для зубов с различной кариесрезистентностью. По данным СЭМ обработка участков ОДЭ методами микроабразии и инфильтрации эффективно выравнивает поверхность зуба и устраняет пористость, при этом после микроабразии на поверхности эмали сохраняются углубления в области оболочек эмалевых призм.

Ключевые слова: модель очаговой деминерализации эмали, метод инфильтрации, микроабразия, кариес эмали, кариес в стадии пятна, начальный кариес, эстетическое лечение, неинвазивное лечение

N.I. Krikheli,
Grand PhD in Medical sciences, professor and
head of the Clinical dentistry department

B.V. Yukhananova,
dentist, assistant in the Clinical dentistry
department

Moscow State University of Medicine and
Dentistry, Moscow, Russia

The study of infiltration and microabrasion effects on the tooth surface structure on chemical model of focal enamel demineralization

Abstract. Objective: to create *in vitro* model of local enamel demineralization (LED) and to compare the morphological changes in the enamel microstructure after infiltration and microabrasion treatment. **Materials and methods.** A solution of hydrochloric acid in decreasing concentrations was used to create LED model: 0.3% HCl for 48 hours, 0.15% HCl for 120 hours, 0.1% HCl for 48 hours and 0.05% HCl for 96 hours at room temperature. Using scanning electron microscopy (SEM), we studied a microstructure of the surface and sagittal sections of intact teeth, as well as teeth with artificial LED before and after treatment by infiltration and microabrasion. **Results.** The tooth surface in the artificial LED zone is characterized by areas with partially and completely demineralized interprismatic substrate. In the partially demineralized zone, channels are formed after dissolution of the enamel prisms structure. In zones with complete demineralization of the crystalline structure, the organic

matrices looks like a smooth surface. After microabrasion, the tooth surface represents an even prism layer with prism sheaths forming arcuate excavations. Infiltration of the LED region modifies the tooth surface into a flat field without pores and microcracks, completely covering the lesion with an infiltrant. **Conclusion.** The proposed method of enamel processing with hydrochloric acid solutions of a decreasing concentration allows LED formation within enamel layer for teeth with various caries resistance. According to SEM data, LED treatment by microabrasion and infiltration effectively smoothes the tooth surface and eliminates defects. After microabrasion, excavations in the area of enamel prism sheaths are preserved on the surface.

Key words: focal enamel demineralization, resin infiltration, microabrasion, enamel caries, white spot caries, aesthetic treatment, non-invasive treatment

Очаговая деминерализация эмали (ОДЭ) считается одной из ключевых проблем стоматологии, так как кариозный процесс начинается с формирования очага деминерализации, запускающего разрушение твердых структур зуба. Начальный кариес зубов — это единственная форма кариозного процесса, которую можно лечить консервативно [1]. Поэтому разработка и внедрение высокоэффективных методов диагностики, профилактики и минимально инвазивного лечения ранних стадий кариеса являются приоритетным направлением экспериментально-клинической карнесологии [2].

Исследования *in vitro* являются самым распространенным видом экспериментов в карнесологии, а наиболее популярный метод моделирования кариозного процесса — это воздействие кислотосодержащих химических соединений на зубы людей или животных [3]. Хотя такие модели не имитируют все факторы, влияющие *in vivo* на процесс образования кариеса, их отличает простота, низкая стоимость, небольшие затраты времени на получение требуемых поражений зуба, воспроизводимость и стабильность эксперимента [4]. Экспериментальная модель искусственного кариеса эмали *in vitro* позволяет изучить свойства и структуру тканей на макро-, мезо- и микроскопическом уровнях, охарактеризовать процессы деминерализации и ремоделирования структуры зуба после различных видов лечебного воздействия [5, 6].

Немало экспериментальных работ посвящено изучению *in vitro* эффективности разных методов карнесинфильтрации [7]. В частности, установлено, что применяемый в клинике инфильтрант может полностью obturировать лишь 60–80% микропор в подповерхностных слоях эмали [8]. Этим объясняются нередкие случаи рецидивирования кариеса и продолжающиеся поиски оптимальных материалов и протоколов инфильтрации.

Отработка методов микроабразии в лечении флюороза и начальных форм кариеса также проводится в первую очередь в лабораторных условиях для оценки абразивного эффекта и морфологических характеристик обработанных поверхностей эмали, как здоровой, так и с различной степенью повреждения [9, 10]. Для оценки изменений в эмали и дентине широко применяют метод сканирующей электронной микроскопии (СЭМ) [11]. Однако работ по сравнению влияния карнесинфильтрации и микроабразии на одинаковые поражения эмали с помощью СЭМ в доступной нам литературе не найдено.

Цель исследования: создать модель ОДЭ *in vitro* и сравнить морфологические изменения микроструктуры эмали после обработки зубов методом инфильтрации и микроабразии.

МАТЕРИАЛЫ И МЕТОДЫ

Для решения цели исследования было отобрано 30 постоянных зубов, удаленных по различным показаниям, ранее эндодонтически не леченных. Образцы были случайно разделены на 4 группы: 1) 5 зубов контрольной

группы, не подвергавшихся деминерализации; 2) 5 зубов с искусственной ОДЭ; 3) 10 зубов с искусственной ОДЭ, обработанных методом инфильтрации; 4) 10 зубов с искусственной ОДЭ, обработанных методом микроабразии.

Для создания модели ОДЭ использовали раствор соляной кислоты понижающейся концентрации 0,3–0,15–0,1–0,05%. После механической очистки поверхности зубов от налета зона будущего дефекта площадью 5×5 мм была закрыта защитным скотчем и ограничена жидким композитом. Поверхности зуба, не подвергаемые деминерализации, были изолированы с помощью лака и светоотверждаемого композита. Для создания ОДЭ образцы последовательно погружали в 0,3% раствор соляной кислоты на 48 часов, в 0,15% раствор на 120 часов, в 0,1% раствор на 48 часов и в 0,05% раствор на 96 часов при комнатной температуре.

Следует отметить, что использованная методика создания ОДЭ исходно предполагала экспозицию образцов на этапе 0,1% раствора в течение 240 часов, а на этапе 0,05% — в течение 264 часов [12]. Однако в нашем эксперименте на 3-м этапе через 48 часов экспозиция была прервана, так как зона очаговой деминерализации достигла тканей дентина, и образцы пришлось заменить. Вероятно, она пригодна для зубов с высокой карнесрезистентностью.

По истечении срока экспозиции образцы были извлечены из раствора, промыты дистиллированной водой и высушены.

Обработку области ОДЭ методами инфильтрации и микроабразии проводили с соблюдением всех требований по выполнению этапов обработки поверхности зубов производителей препаратов Icon и Opalustre соответственно.

Всего было подготовлено 4 типа образцов: 1) контрольные с интактной поверхностью эмали, 2) с искусственной ОДЭ, 3) с искусственной ОДЭ после обработки методом микроабразии и 4) с искусственной ОДЭ после обработки методом инфильтрации. Подготовка образцов для микроскопического исследования осуществлялась с использованием эпоксидных заливочных компаундов для холодной запрессовки. Шлифы подвергались напылению тонким слоем углерода на установке SPI Module Carbon Coater для исследования методом СЭМ. Исследование проводилось на сканирующем электронном микроскопе Tescan Mira LMU в режиме высокого вакуума. Изображения получены с использованием детектора отраженных электронов BSE.

РЕЗУЛЬТАТЫ И ОБСУЖДЕНИЕ

Для каждого из 4 типов образцов — контрольные, с искусственной ОДЭ, с участками ОДЭ, обработанными с помощью микроабразии и инфильтрации, — были получены и исследованы поверхности эмали и шлифы сагиттальных распилов (всего 8 групп изображений).

На СЭМ-изображениях образцов здорового резца (контрольная группа) вестибулярная поверхность

эмали характеризуется ровным беспризменным слоем с небольшими полосами (бороздками; рис. 1, А). В микроуглублениях при большом увеличении видны микропоры. На сагиттальном срезе четко выделяются слои компаунда, эмали и дентина (рис. 2, А). Это согласуется с данными литературы, согласно которым для интактного зуба характерен структурно однородный тип рельефа поверхности эмали [7].

Поверхность зуба после создания искусственного ОДЭ характеризуется участками с частично и полностью деминерализованным межпризменным субстратом. При большом увеличении (4000) в частично деминерализованной зоне видны характерные каналы, образующиеся после растворения кристаллической структуры эмалевых

призм. Стенки каналов образованы оболочками не спавшихся призм (рис. 1, Б). В зонах полной деминерализации кристаллической структуры и оболочек эмалевых призм органический матрикс эмали равномерно «ковровым покрытием» выстилает поверхность (не показано). На сагиттальном срезе зона ОДЭ представляет дефект глубиной около 80 мкм, составляющий треть толщины эмали, дно которого представлено частично деминерализованной эмалью толщиной до 100 мкм (рис. 2, Б). В этой зоне дифференцируются более деминерализованные эмалевые призмы в продольном сечении, полностью растворенные соляной кислотой участки эмалевых призм в виде пористых образований, менее деминерализованные оболочки эмалевой призмы в виде продольных







Рис. 1. СЭМ вестибулярной поверхности эмали постоянных зубов: А — контрольный образец, видны микропоры в микроуглублениях эмали (стрелка); Б — после искусственного создания ОДЭ участок частично деминерализованного межпризменного субстрата эмали (ЧДМСЭ) имеет сотообразную структуру, видны каналы и микроволокна органического матрикса эмали — эмалевые гликозирванные полипептиды — на поверхности эмалевых призм; В — после обработки методом микроабразии видны частицы абразива (ЧА, указаны стрелкой), эмалевые призмы (ЭП), по периферии которых определяются оболочки эмалевых призм в виде углублений (ОЭП, указаны стрелками); Г — после обработки методом инфльтрации определяется структура инфльтранта с полигональными частицами неорганического наполнителя

полос и межпризматическое вещество эмали (не показано). Таким образом, использованный в данной работе режим обработки эмали обеспечивает создание ОДЭ, не достигающей дентина.

Поверхность эмали с ОДЭ после обработки методом микроабразии представляет собой ровный призматический слой (рис. 1, В). По периферии эмалевых призм определяются оболочки, имеющие вид дугообразных углублений за счет того, что оболочка эмалевой призмы меньше минерализована, чем сами призмы, потому менее устойчива к абразивному воздействию, образуя углубления. Также видны частицы абразива. В поперечной проекции видно небольшое углубление гладкой поверхности эмали без признаков деминерализации (рис. 2, В).

Поверхность зуба в области ОДЭ после обработки методом инфильтрации представляет собой ровное поле без пор и микротрещин, на котором верхний слой эмали полностью покрыт инфильтрантом (рис. 1, Г). При большом увеличении дифференцируются полигональные частицы неорганического наполнителя инфильтранта. На сагитальном распиле виден поверхностный слой инфильтранта с участками инфильтрации органической матрицы материала в деминерализованные участки эмали (рис. 2, Г). При большом увеличении в структуре инфильтранта дифференцируются полигональные частицы неорганического наполнителя, схожие по структуре с неорганическим наполнителем микрогибридного композита (не показано). Такая картина соответствует результатам




Рис. 2. СЭМ шлифа сагитального среза зубов: А — контрольный образец, видно четкое разделение слоев композита (к), эмали (а) и дентина (d); Б — после искусственного создания ОДЭ виден дефект эмали длиной до 1,5 мм и глубиной до 0,18 мм, в котором дифференцируются зоны полностью отсутствующей эмали глубиной до 83 мкм и частичной деминерализации глубиной до 98 мкм; В — после

обработки методом микроабразии углубление на поверхности эмали длиной до 500 мкм и глубиной до 25 мкм без признаков деминерализации; Г — после обработки методом инфильтрации виден слой инфильтранта (М) и участки его инфильтрации в деминерализованные участки поверхностного слоя эмали (обозначены стрелками)

изучения микроархитектоники эмали в участках очаговой деминерализации с помощью атомно-силовой микроскопии до и после обработки методом инфильтрации [7]. Профиль поверхности инфильтрированной эмали выравнивается, сглаживается шероховатая текстура, происходит ремоделирование микроархитектоники, геометрические характеристики рельефа поверхности приближаются к показателям интактной эмали.

Обработка участков ОДЭ методами микроабразии и кариес-инфильтрации успешно выравнивает поверхность эмали и устраняет пористость. При этом после микроабразии на поверхности эмали сохраняются углубления в области оболочек эмалевых призм. Это согласуется с данными авторов, изучавших показатели микротвердости и шероховатости поверхности интактных зубов, области кариеса в стадии белого пятна, а также деминерализованных участков эмали, обработанных методами микроабразии и инфильтрации [13].

С помощью количественной профилометрии было показано, что степень шероховатости поверхности зуба в области ОДЭ примерно в 8,5 раз выше, чем у здоровой эмали. После обработки ОДЭ микроабразией степень шероховатости уменьшается примерно в 2 раза, а после инфильтрации препаратом Ison — примерно

в 4 раза по сравнению с деминерализованным участком эмали. Значения микротвердости эмали, обработанной методами кариес-инфильтрации и микроабразии, были примерно равными, статистически достоверно превышали уровень микротвердости деминерализованной поверхности (примерно в 2 раза), но были достоверно ниже, чем у интактной эмали. Полировка не изменила значения микротвердости эмали после микроабразии, но уменьшила шероховатость поверхности на 25%.

ВЫВОДЫ

Предложенный метод обработки эмали растворами соляной кислоты понижающей концентрации: 1) 0,3% HCl на 48 часов, 2) 0,15% HCl на 120 часов, 3) 0,1% HCl на 48 часов; 4) 0,05% HCl на 96 часов при комнатной температуре, — позволяет сформировать очаги деминерализации в пределах эмали для зубов с различной кариесрезистентностью.

По данным СЭМ обработка участков ОДЭ методами микроабразии и инфильтрации эффективно выравнивает поверхность зуба и устраняет пористость, при этом после микроабразии на поверхности эмали сохраняются углубления в области оболочек эмалевых призм.

ЛИТЕРАТУРА / REFERENCES:

1. Гилева О.С. Консервативно-профилактическая стоматология: современные тренды развития. — *Пермский медицинский журнал*. — 2018; 35 (6): 61—72 [Gileva O.S. Conservative-and-prophylactic dentistry: modern trends of development. — *Perm Medical Journal*. — 2018; 35 (6): 61—72 (In Russ.)].

DOI: 10.17816/pmj35661-72

2. Соловьева Ж.В., Адамчик А.А., Байгулаков А.Т. Неинвазивные методы лечения кариеса эмали в стадии «белого пятна». — *Стоматология детского возраста и профилактика*. — 2019; 19 (3): 27—31 [Solovyova Zh.V., Adamchik A.A., Baygulakov A.T. Non-invasive treatments for enamel caries in the “white spot” stage. — *Pediatric Dentistry and Prevention*. — 2019; 19 (3): 27—31 (In Russ.)].

3. Yu O.Y., Zhao I.S., Mei M.L., Lo E.C.-M., Chu C.-H. A review of the common models used in mechanistic studies on demineralization-remine-ralization for cariology research. — *Dent J (Basel)*. — 2017; 5 (2): 20.

PMID: 29563426

4. Bernett G.P.B., Huertas H.G.C., Pérez L.A.L., Rodríguez C.T., Mejía E.D. Simplified chemical method of demineralization in human dental enamel. — *Revista Cubana de Estomatología*. — 2019; 56 (1): 13—24.

5. Левицкая А.Д., Сюткина Е.С., Гилева О.С., Галкин С.В., Ефимов А.А., Савицкий Я.В. Оценка микроструктуры и минеральной плотности очага искусственного кариеса эмали по данным рентгеновской компьютерной микротомографии. — *Российский журнал биомеханики*. — 2018; 4: 485—502 [Levitskaya A.D., Syutkina E.S., Gileva O.S., Galkin S.V., Efimov A.A., Savitskiy Ya.V. The evaluation of microstructure and mineral density of the focus of artificial enamel caries using X-ray computer microtomography. — *Russian Journal of Biomechanics*. — 2018; 22 (4): 485—502 (In Russ.)].

6. de Almendra Freitas M.C.S., Nunes L.V., Comar L.P., Rios D., Magalhães A.C., Honório H.M., Wang L. In vitro effect of a resin infiltrant on different artificial caries-like enamel lesions. — *Arch Oral Biol*. — 2018; 95: 118—24.

PMID: 30099240

7. Гилева О.С., Левицкая А.Д., Сюткина Е.С., Коротин С.В., Гибадулина Н.В., Свистков А.Л. Экспериментально-клиническая оценка

эффективности применения различных методов лечения очаговой деминерализации эмали. — *Современные проблемы науки и образования*. — 2018; (6): 99 [Gileva O.S., Levitskaya A.D., Syutkina E.S., Korotin S.V., Gibadullina N.V., Svistkov A.L. Experimental-clinical evaluation of various methods of focal enamel demineralization treatment effectiveness. — *Modern problems of science and education*. — 2018; (6): 99 (In Russ.)]

8. Skucha-Nowak M., Machorowska-Pieniżek A., Tanasiewicz M. Assessing the penetrating abilities of experimental preparation with dental infiltrant features using optical microscope: preliminary study. — *Adv Clin Exp Med*. — 2016; 25 (5): 961—9. PMID: 28028962

9. Pini N.I.P., Costa R., Bertoldo C.E.S., Aguiar F.H.B., Lovadino J.R., Lima D.A.N.L. Enamel morphology after microabrasion with experimental compounds. — *Contemp Clin Dent*. — 2015; 6 (2): 170—5. PMID: 26097350

10. Крихели Н.И. Опыт применения метода микроабразии зубов для лечения очаговой деминерализации эмали. — *Российская стоматология*. — 2009; 2 (3): 31—4 [Krikheli N.I. The experience of using the method of microabrasion of teeth for the treatment of focal demineralization of enamel. — *Russian dentistry*. — 2009; 2 (3): 31—4 (In Russ.)].

11. Кузьмина Э.М., Крихели Н.И., Смирнова Т.А. Клинико-лабораторное обоснование эффективности применения отбеливающих зубных паст. — *Стоматология*. — 2006; 85 (5): 13 [Kuzmina E.M., Krikheli N.I., Smirnova T.A. Clinical and laboratory substantiation of the effectiveness of the use of whitening toothpastes. — *Dentistry*. — 2006; 85 (5): 13 (In Russ.)].

12. Мамедов А.А., Харке В.В., Скатова Е.А., Хакимова Д.Ф. Влияние метода инфильтрации на несъемную ортодонтическую аппаратуру. — *Стоматология детского возраста и профилактика*. — 2014; 13 (2): 40—2 [Mamedov A.A., Kharke V.V., Skatova E.A., Khakimova D.F. The efficacy of caries resin infiltration in patients with fixed orthodontic appliances. — *Pediatric dentistry and dental prophylaxis*. — 2014; 13 (2): 40—2 (In Russ.)].

13. Yazkan B., Ermis R.B. Effect of resin infiltration and microabrasion on the microhardness, surface roughness and morphology of incipient carious lesions. — *Acta Odontol Scand*. — 2018; 76 (7): 473—81. PMID: 29447057

С.В. Вайц¹,

к.м.н., доцент кафедры терапевтической стоматологии

Ф.Ю. Даурова¹,

д.м.н., профессор, зав. кафедрой терапевтической стоматологии

Л.М. Ломиашвили²,

д.м.н., профессор, декан стоматологического факультета

Ю.Л. Васильев³,

к.м.н., доцент кафедры оперативной хирургии и топографической анатомии Института клинической медицины им. Н.В. Склифосовского

Т.В. Вайц¹,

ассистент кафедры терапевтической стоматологии

¹ РУДН² ОмГМУ³ Первый МГМУ им. И.М. Сеченова

Альтернативный метод восстановления зубов

Реферат. Цель исследования — разработка и внедрение компьютерной программы по воссозданию окклюзионной поверхности зубов с учетом индивидуальных характеристик зубочелюстного аппарата каждого пациента. **Задачи:** 1) исследовать размерные характеристики окклюзионной поверхности зубов у пациентов с высоким уровнем резистентности к кариесу в возрасте от 20 до 30 лет; 2) выявить корреляцию между морфометрическими показателями окклюзионной поверхности зубов у пациентов; 3) на основании полученных данных создать компьютерную программу по воссозданию окклюзионной поверхности зубов. **Материалы и методы.** Для решения поставленных задач было проведено обследование 25 практически здоровых пациентов европеоидной расы в возрасте от 20 до 30 лет с интактными зубами, проживающих в Москве, всего осмотрено 700 зубов. **Результаты.** Выявлена 95% корреляция между размерными характеристиками окклюзионной поверхности зубов. Получено свидетельство о государственной регистрации программы для ЭВМ № 2018611780 от 07.02.2018 г. Разработан алгоритм работы по восстановлению утраченных тканей окклюзионной поверхности зубов композиционными материалами с учетом компьютерной программы. **Заключение.** На основании полученных данных интактных зубов выявлена корреляционная связь окклюзионной поверхности зубов, что позволило разработать компьютерную программу и алгоритм действий, эффективность которой подтверждена положительной динамикой клинико-эстетических показателей, увеличением коэффициента жевательной эффективности.

Ключевые слова: эстетическая стоматология, компьютерная программа, реставрация, корреляция

S.V. Vayts¹,

PhD in Medical sciences, associate professor of the Therapeutic dentistry department

F.Yu. Daurova¹,

Grand PhD in Medical sciences, professor and head of the Therapeutic dentistry department

L.M. Lomiashvili,

Grand PhD in Medical sciences, professor, dean of the Dentistry faculty

Yu.L. Vasil'ev³,

PhD in Medical Sciences, associate professor of Operative surgery and topographic anatomy department

T.V. Vayts¹,

assistant of the Therapeutic dentistry department

¹ RUDN University, Moscow, Russia² Omsk State Medical University, Omsk, Russia³ Sechenov University, Moscow, Russia

Alternative tooth restoration

Abstract. Purpose of the study is the development and implementation of a computer program to recreate the occlusal surface of the teeth, taking into account the individual characteristics of the dentition of each patient. **Objectives:** 1) study the dimensional characteristics of the occlusal surface of the teeth in patients with a high level of resistance to caries at the age of 20 to 30 years; 2) identify the correlation between morphometric indicators of the occlusal surface of the teeth in patients; 3) based on the data obtained, create a computer program to recreate the occlusal surface of the teeth. **Materials and methods.** To solve the tasks, a survey was conducted of 25 practically healthy patients of the Caucasian race aged 20 to 30 years, with intact teeth living in the city of Moscow, a total of 700 teeth were examined. **Results.** A correlation (95%) between the dimensional characteristics of the occlusal surface of the teeth was revealed. A certificate of state registration of a computer program was received No. 2018611780 of 02/07/2018. An algorithm has been developed for restoring lost tissues of the occlusal surface of teeth with composite materials, taking into account a computer program. **Conclusions.** Based on the obtained data on intact teeth, a correlation was revealed between the occlusal surface of the teeth, which allowed us to develop a computer program and algorithm of actions, the effectiveness of which was confirmed by the positive dynamics of clinical and aesthetic indicators, an increase in the coefficient of masticatory efficiency.

Key words: aesthetic dentistry, computer program, restoration, correlation

Современный уровень фундаментальных и прикладных исследований по вопросам морфометрии в зубочелюстной области приводит к значительным успехам в современной клинической стоматологии [1, 4, 6, 8].

В настоящее время для постановки диагноза и лечения применяются компьютерные технологии, которые помогают врачу-стоматологу подобрать оптимальный метод восстановления утраченных тканей зубов [3, 5, 7].

По данным современных отечественных и зарубежных источников литературы, нет полноценной информации о методах восстановления зубов с учетом индивидуальной особенности пациента [2, 3, 7, 10].

Есть работы, доказывающие о взаимосвязи между размерными характеристиками зубов [3, 4, 9]. Однако сведений о взаимосвязи и гармонии между морфометрическими показателями окклюзионной поверхности нет.

Цель — разработка и внедрение компьютерной программы по воссозданию окклюзионной поверхности зубов с учетом индивидуальных характеристик зубочелюстного аппарата каждого пациента.

Задачи исследования:

1. Исследовать размерные характеристики окклюзионной поверхности зубов у пациентов с высоким уровнем резистентности к кариесу в возрасте от 20 до 30 лет.
2. Выявить корреляционную связь между морфометрическими показателями окклюзионной поверхности зубов у пациентов.
3. На основании полученных данных создать компьютерную программу по воссозданию окклюзионной поверхности зубов.

МАТЕРИАЛЫ И МЕТОДЫ

Для решения поставленных задач обследовали 25 практически здоровых пациентов европеоидной расы в возрасте от 20 до 30 лет с интактными зубами, проживающих в Москве, всего осмотрено 700 зубов.

Всем пациентам были сняты оттиски и получены диагностические модели челюстей для дальнейших биометрических исследований на постоянных зубах боковой группы зубов (первые и вторые моляры и премоляры).

Всего обследовано 50 моделей, на которых было проведено 2200 измерений. После этого все полученные значения были обработаны с помощью статистических методов, описанных в руководствах Г.Ф. Лакина (1990) и В.Е. Гмурмана (2011).

РЕЗУЛЬТАТЫ

Все значения подвергнуты обработке с применением математической теории корреляции, всего получено 8300 уравнений парных регрессий. Данная выборка на основании биометрических измерений параметров зубов у 25 человек в возрасте от 20 до 30 лет позволила выявить определенные закономерности в строении зубочелюстного аппарата. Для достоверности исследования проведена статистическая обработка, вычислены суммы квадратов погрешностей данных регрессионных формул и проведена проверка значимости коэффициентов регрессионных формул с помощью *t*-критерия Стьюдента и качества уравнений регрессии с помощью *F*-критерия Фишера. На основании полученных данных подтверждена корреляция (95%) между размерными характеристиками зубов.

На основании полученных данных создана компьютерная программа, получено свидетельство о государственной регистрации программы для ЭВМ № 2018611780 от 07.02.2018 г. Разработан алгоритм работы по восстановлению утраченных тканей окклюзионной поверхности зубов композиционными материалами с учетом компьютерной программы. Для этого врачу-стоматологу необходимо ввести полученные биометрические значения окклюзионной поверхности зубов пациента в разработанную программу, в которой фиксируются все полученные значения до лечения. После этого проводится компьютерная обработка внесенных параметров и путем вычислений на основе уравнений регрессии становятся известными утраченные индивидуальные параметры зубов.

В клиническое исследование включено 104 пациента с множественным кариесом зубов. После предварительной стратификации выборочная совокупность распределена на две выборки, в зависимости от способа восстановления твердых тканей зубов. Основную группу составляли 60 пациентов в возрасте от 20 до 30 лет, имеющие множественные поражения твердых тканей зубов, восстановление которых производилось композитными материалами светового отверждения по авторской методике с помощью компьютерной программы.

Группа сравнения представлена 44 пациентами в возрасте от 20 до 30 лет, также с множественным поражением твердых тканей зубов. Однако восстановление утраченных тканей зубов проводилось по традиционной методике путем послойного восстановления зубов.

При восстановлении зубов по авторской методике с помощью компьютерной программы врачу-стоматологу на первом этапе необходимо провести морфометрию зубов, которые имеют корреляционную связь с восстанавливаемым зубом с указанием размерных характеристик окклюзионной поверхности.

На втором этапе приступают к освоению и применению на практике врачами-стоматологами авторской компьютерной программы:

- подробное заполнение паспортной части пациента (рис. 1, 2);
- внесение истинных размерных характеристик коронковой части зубов пациента в базу данных, вычисляемые на основе уравнений регрессии индивидуальные параметры отсутствующих тканей зубов (рис. 3–5);
- запись всех полученных данных и печать с целью хранения информации в медицинскую карту стоматологического больного (рис. 6).

На третьем этапе врач-стоматолог проводит реконструкцию недостающей части твердых тканей зубов с помощью авторской компьютерной программы.

Восстановление зубов можно осуществлять как прямой, так и непрямой техникой.

Эффективность восстановления твердых тканей зубов с применением авторской компьютерной программы подтверждена положительной динамикой клинико-эстетических показателей (клинико-эстетическая

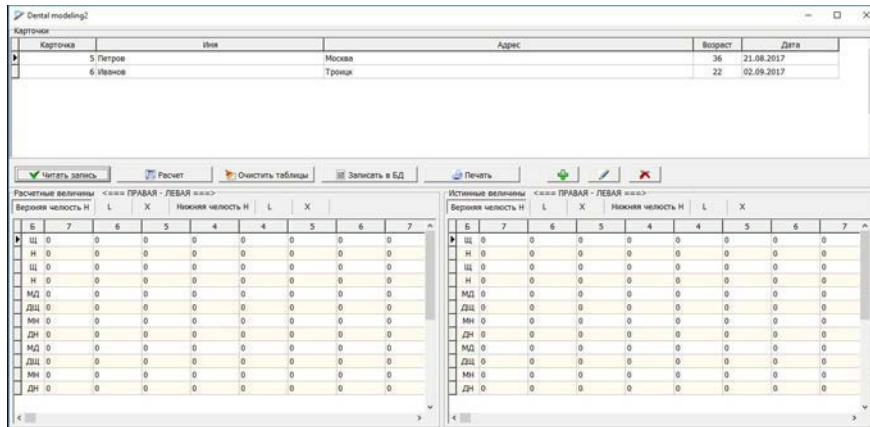


Рис. 1. Заполнение паспортной части

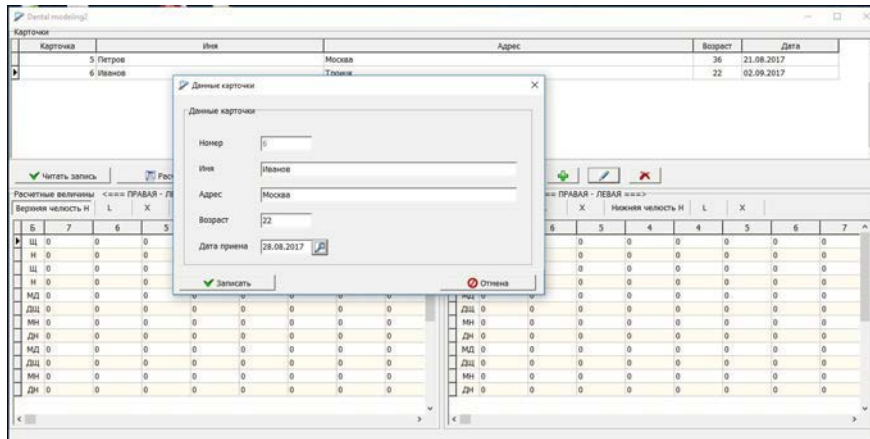


Рис. 2. Заполнение паспортной части

оценка качества пломб проводилась по методике И.М. Макеевой), увеличением коэффициента жевательной эффективности (жевательная проба по А.Н. Ряховскому).

При оценке качества восстановленных зубов по клинико-эстетическим параметрам лучший результат – 97% – был у работ, в которых

применена авторская методика в сравнении с результатами восстановления по традиционной методике (93%). Также статистически значимо повысился индекс жевания при применении авторской методики с 3,53 до 6,5 ($p < 0,001$), а при традиционной – с 3,55 до 5,7.

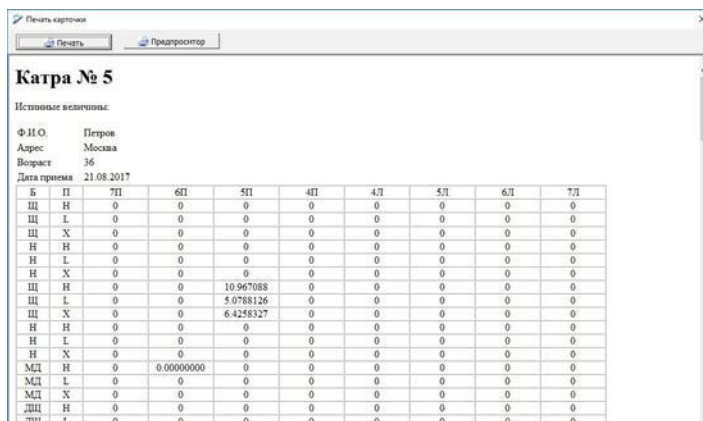


Рис. 6. Запись полученных данных и вывод на печать с целью сохранения информации в медицинской карте стоматологического больного

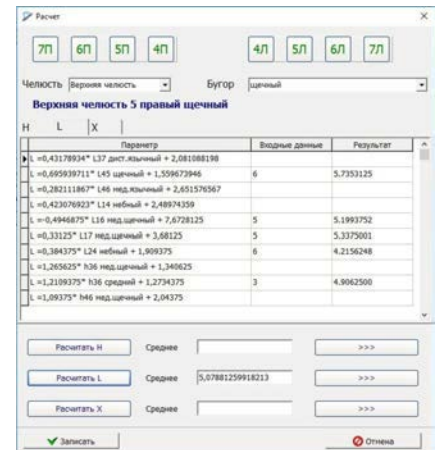


Рис. 3. Расчет показателя длины (L) щечного бугра зуба 1.5

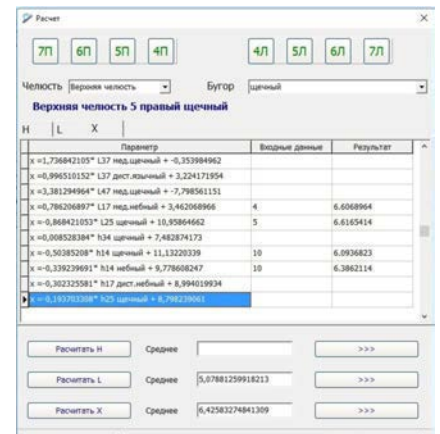


Рис. 4. Расчет показателя ширины (X) щечного бугра зуба 1.5

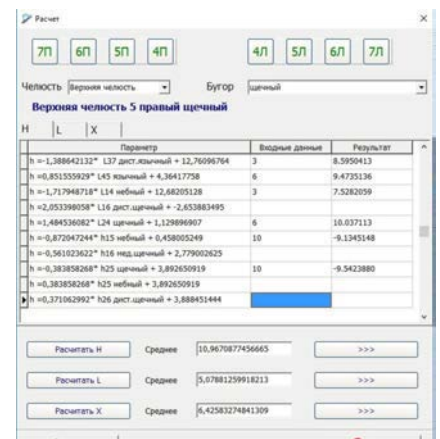


Рис. 5. Расчет показателя высоты (H) щечного бугра зуба 1.5

ЗАКЛЮЧЕНИЕ

На основании полученных данных окклюзионной поверхности зубов выявлена корреляционная связь окклюзионной поверхности зубов, что позволило разработать

компьютерную программу и алгоритм действий, с помощью которой врач-стоматолог рассчитывает отсутствующие параметры зубов. Вся полученная информация будет интересна не только врачам-терапевтам-стоматологам, но и ортопедам-стоматологам, а также зубным

техникам, благодаря этому весь процесс восстановления зубов будет проводиться строго индивидуально, с учетом анатомических особенностей зубочелюстного аппарата пациентов.

ЛИТЕРАТУРА /
REFERENCES:

.....

4. Арутюнов А.С., Лебеденко И.Ю., Арутюнов С.Д., Зубов В.С., Чумаченко Е.Н. Оптимизация восстановления разрушенных зубов штифтовыми конструкциями. — *Стоматология*. — 2005; 6: 40—3

[Arutyunov A.S., Lebedenko I.Yu., Arutyunov S.D., Zubov V.S., Chumachenko E.N. Optimization of restoration of decayed teeth with pin designs. — *Dentistry*. — 2005; 6: 40—3 (In Russ.)].

5. Даурова Ф.Ю., Вайц С.В., Вайц Т.В. Компьютерная оптимизация процесса реставрации зубов в клинике терапевтической стоматологии. — *Вестник Российского университета дружбы народов. Серия: Медицина*. — 2011; 3: 136—9 [Daurova F.Yu., Vayts S.V., Vayts T.V. Computer optimization of the process of tooth restoration in the clinic of therapeutic dentistry. — *Bulletin of the Peoples' Friendship University of Russia. Series: Medicine*. — 2011; 3: 136—9 (In Russ.)].

6. Ломиашвили Л.М., Вайц С.В., Гателюк О.В., Погодаев Д.В. Современные подходы к восстановлению коронковой части зубов с помощью компьютерного моделирования. — *Дентал Маркет*. — 2010; 1: 48—51

[Lomiashvili L.M., Vayts S.V., Gateluk O.V., Pogadaev D.V. Modern approaches to the restoration of the crown of teeth using computer simulation. — *Dental Market*. — 2010; 1: 48—51 (In Russ.)].

7. Луцкая И.К., Новак Н.В., Данилова Д.В. Характеристика эстетических параметров зуба. — *Стоматология*. — 2005; 6: 23—7 [Lutskaya I.K., Novak N.V., Danilova D.V. Characterization of aesthetic parameters of the tooth. — *Dentistry*. — 2005; 6: 23—7 (In Russ.)].

8. Ряховский А.Н., Гаврилов Л.Л. Анализ точности сопоставления зубных рядов при использовании окклюзионных регистратов. — *Институт стоматологии*. — 2009; 3: 28—9 [Ryakhovsky A.N., Gavrilov L.L. Analysis of the accuracy of matching dentitions using occlusal registrations. — *Institute of Dentistry*. — 2009; 3: 28—9 (In Russ.)].

9. Уханов М.М., Ряховский А.Н. Реставрационные наноматериалы в стоматологии. — *Стоматология*. — 2016; 2: 73—8 [Ukhanov M.M., Ryakhovsky A.N. Restoration nanomaterials in dentistry. — *Dentistry*. — 2016; 2: 73—8 (In Russ.)].

10. Nazarian A. Systematic Approach to Full-Mouth Reconstruction. — *Dent Today*. — 2015; 34 (6): 92, 94, 96—7.

PMID: 26470591

11. Shkarin V.V., Dmitrienko S.V., Porfiriadis M.P. Algorithm for forecasting the shape and size of dental arches front part in case of their deformations and anomalies. — *Archiv Euro Medica*. — 2017; 7 (2): 105—10.

12. Perrin P., Zimmerli B., Jacky D., Lussi A., Helbling C., Ramseyer S. [The Stamp Technique for Direct Composite Restoration]. — *Schweiz Monatsschr Zahnmed*. — 2013; 123(2): 111—29 (In French, German).

PMID: 23512289

13. Scolavino S., Paolone G., Orsini G., Devoto W., Putignano A. The Simultaneous modeling technique: closing gaps in posteriors. — *Int J Esthet Dent*. — 2016; 11 (1): 58—81.

PMID: 26835524

Л.М. Ломиашвили¹,
д.м.н., профессор, зав. кафедрой
терапевтической стоматологии

Д.В. Погадаев¹,
ассистент кафедры терапевтической
стоматологии

С.Г. Михайловский¹,
к.м.н., ассистент кафедры терапевтической
стоматологии

С.В. Вайц²,
к.м.н., доцент кафедры терапевтической
стоматологии

О.В. Гателюк³,
к.ф.-м.н., доцент кафедры высшей
математики

Л.А. Симонян¹,
ассистент кафедры терапевтической
стоматологии

¹ ОмГМУ

² РУДН

³ Омский государственный университет
путей сообщения

Зуб как гармоничный объект, созданный природой

Реферат. Изучение площади окклюзионной поверхности зубов, а также степень ее дифференциации и редукции имеют огромное значение при проведении реконструктивной терапии. Умение восстановления окклюзионной поверхности зубов с различной степенью дифференциации позволит врачам-стоматологам усовершенствовать технологию восстановления коронок зубов, основанных на принципах биомиметики. **Цель** исследования — создание интегрального показателя — индекса рельефности зубов, характеризующего форму, объем и степень дифференциации коронки зуба. **Материалы и методы.** Объектом исследования являлись интактные зубы лиц европеоидной расы в возрасте от 18 до 30 лет в количестве 200 штук, удаленные по ортодонтическим и хирургическим показаниям. Проведено морфометрическое изучение площадей зубов с использованием компьютерной диагностики. **Результаты.** Результаты исследования показывают, что при измерении 20 интактных моляров интегральная величина — индекс рельефности зуба, составляет в среднем 24%, а у 20 интактных премоляров — 21%. **Выводы.** Предложен интегральный показатель, характеризующий степень выраженности рельефа коронковой части зуба. Он рассчитывался как отношение площади окклюзионной поверхности к площади коронковой поверхности зуба с учетом количества основных и дополнительных модулей одонтомеров и степени их дифференциации.

Ключевые слова: гармония, биомиметика, анатомия зубов, измерения площади окклюзионной поверхности, моделирование, композитные материалы

L.M. Lomiashvili¹,
Grand PhD in Medical sciences, professor and
head of the Therapeutic dentistry department

D.V. Pogadaev¹,
assistant of the Therapeutic dentistry
department

S.G. Mikhailovsky¹,
PhD in Medical sciences, assistant of the
Therapeutic dentistry department

S.V. Vayts²,
PhD in Medical sciences, associate professor
of the Therapeutic dentistry department

O.V. Gateluk³,
PhD in Physics and Mathematics, associate
professor of the Higher mathematics
department

L.A. Simonyan¹,
assistant of the Therapeutic dentistry
department

¹ Omsk State Medical University, Omsk, Russia

² RUDN University, Moscow, Russia

³ Omsk State University of Transport, Omsk,
Russia

Tooth as a harmonious object created by nature

Abstract. The study of the area of occlusal surface of the teeth, as well as the degree of differentiation and reduction are of great importance when conducting reconstructive therapy. The ability to restore the occlusal surface of the teeth with a different degree of differentiation will allow dentists to improve the technology of restoration of tooth crowns based on the principles of biomimetics. **Aim** — creation of an integral indicator, the index of a tooth relief index, which characterizes the shape, volume, degree of differentiation of the tooth crown. **Materials and methods.** The object of the study was 200 teeth of intact teeth of individuals of the Caucasian race, aged 18 to 30, removed according to orthodontic and surgical indications. A morphometric study of tooth areas was carried out using modern methods of computer diagnostics and recording the data on electronic media. **Results.** The results of the study show that when measuring 20 intact molars, the integral value, the tooth relief index, averages 24%. 20 intact premolars, the integral value is the index of tooth relief, an average of 21%. **Conclusion.** An integral indicator, which characterizes the severity of the relief of the crown of the tooth is proposed. It was calculated as the ratio of the area of the occlusal surface to the area of the coronal surface of the tooth, taking into account the number of main and additional odontomer modules and the degree of their differentiation.

Key words: harmony, biomimetics, tooth anatomy, occlusal surface area measurements, modeling, composite materials

Проведение осмотра полости рта, зубных рядов, зубов, в частности, является одним из основных методов обследования пациента на стоматологическом приеме. Оценивая и анализируя формы зубов, врач-стоматолог может предположить возраст, пол, расовую принадлежность, локальный уровень резистентности, а также уровень здоровья индивидуума. Каждый зуб — это орган, который несет в себе очень много информации, тайн и загадок. Зуб, как и любое другое творение природы, является достаточно гармоничным объектом. «Гармония» в переводе с греческого языка трактуется как эстетическая категория, обозначающая цельность, слитность, взаимодействие всех частей и элементов формы. Одушевленную гармонию, наполненную человеческим смыслом и чувством, называют красотой.

Работы Л.М. Ломиашвили, С.В. Вайца, О.В. Гателюк показали высокую степень соразмерности зубов в результате изучения основных морфометрических показателей всех зубов у кариесрезистентных лиц [1, 2]. Выявлены корреляционные связи по основным параметрам коронок зубов, при этом по высоте, вестибулолингвальному и мезиодистальному размерам сила связи превышает 95%. Результаты оценки морфометрических показателей и их корреляционных связей позволяют рассчитать основные размерные характеристики разрушенных зубов.

Долгое время стоматологи могли измерять с помощью штангенциркуля лишь линейные параметры, такие как высоту, мезиодистальный и вестибулолингвальный размеры коронковой части зуба. Это были истинные величины, оперируя которыми, можно было получить интегральные показатели, такие как модуль, массивность, индекс коронки [3]. На основании морфометрических исследований нами получены истинные

и интегральные показатели зубов кариесрезистентных лиц (см. таблицу).

Нарушение пропорций между длиной, толщиной и высотой коронки зуба (истинными величинами) приводит к нарушению ее конфигурации, а соответственно этому существенно изменяются такие показатели, как индекс, массивность и модуль коронки зуба (расчетные величины). При дисгармоничном морфологическом состоянии сразу нарушается функциональная ценность зуба, совершенно иным способом распределяется нагрузка на его коронку, идет неравномерное давление на подлежащие ткани, изменяется состояние периапикальных структур, пародонта и т.д. [4, 5].

На рис. 1 показано, как меняется форма коронки нижнего моляра при несоблюдении основных морфологических пропорций. В центре рисунка (I) показана морфологическая норма коронки зуба 3.6 (правильное соотношение мезиодистальных и вестибулолингвальных размеров). По периметру рисунка (a, b, c, d) демонстрируются разные варианты с дисгармонией размеров коронки первого моляра.

Изучение же площади коронковой части зуба, особенно ее окклюзионной поверхности, а также степень дифференциации и редукции вызывали у исследователей технические затруднения, уловить специфику поверхности и просчитать ее математически не представлялось возможным.

В настоящее время стоматологи владеют методами измерения многогранных поверхностей, могут оперировать полученными величинами, показывают значимость морфологических структур зуба, их функциональное предназначение. В практической деятельности врачи-стоматологи оперируют общепризнанными характеристиками зубов, истинными величинами. Интересно




Рис. 1. Жевательная поверхность зуба 3.6 в программе 3D Max: I — площадь жевательной поверхности в норме; a, b, c, d — нарушение пропорций между длиной и толщиной коронки

Данные одонтометрии кариесрезистентных лиц по исследованиям Л.М. Ломиашвили (1993 г.)

Зуб	Челюсть	H cor, мм	MD cor, мм	VL cor, мм	M cor, мм	Rb co, мм ²	I cor
Второй моляр	Верхняя	4,87±0,08	10,10±0,16	11,29±0,09	10,67±0,11	115,67±1,79	113,31±1,63
	Нижняя	5,14±0,14	10,71±0,11	10,53±0,08	10,68±0,01	113,11±1,72	98,27±1,62
Первый моляр	Верхняя	5,74±0,14	10,90±0,11	11,92±0,08	11,42±0,10	130,40±1,86	109,37±1,13
	Нижняя	6,23±0,12	11,19±0,08	10,89±0,08	10,99±0,07	122,49±1,52	97,59±0,73
Второй премоляр	Верхняя	6,66±0,13	7,10±0,06	9,74±0,07	8,40±0,05	69,39±0,86	137,40±1,21
	Нижняя	7,41±0,10	7,63±0,07	8,91±0,06	8,23±0,05	68,22±0,91	118,23±1,28
Первый премоляр	Верхняя	7,86±0,10	7,44±0,07	9,80±0,08	8,64±0,06	73,11±1,14	131,20±1,02
	Нижняя	8,36±0,10	7,42±0,08	8,31±0,09	7,85±0,07	61,52±1,10	112,35±1,33
Клык	Верхняя	9,44±0,12	8,31±0,05	8,64±0,08	8,50±0,06	72,32±1,34	104,35±1,00
	Нижняя	10,10±0,14	7,24±0,07	8,05±0,07	7,59±0,07	57,82±1,04	111,12±1,58
Боковой резец	Верхняя	8,38±0,11	6,93±0,10	6,98±0,10	6,94±0,09	48,97±1,16	100,88±1,16
	Нижняя	8,71±0,10	6,49±0,05	7,04±0,07	6,73±0,04	45,58±0,62	108,74±1,60
Центральный резец	Верхняя	9,79±0,11	8,86±0,07	7,85±0,07	8,36±0,05	69,86±0,95	88,48±0,89
	Нижняя	8,28±0,08	6,05±0,11	6,79±0,09	6,42±0,05	40,62±0,68	114,71±1,89

отметить, что истинные величины коронковой части в пределах одного зуба имеют определенные индивидуальные значения и различаются друг от друга. Если данные величины связать между собой математически, то рассчитывается и возникает некий интегральный показатель (индекс), который объединяет между собой истинные значения и характеризует объект с определенной позиции, с точки зрения обобщающих величин. Таким образом, рассчитанный интегральный показатель (индекс) позволяет судить о разных объектах с индивидуальными размерами и владеть информацией об общих закономерностях в морфологии и соразмерности зубов с точки зрения замешивания отдельных морфологических показателей в общую систему.

Эти размеры также необходимо учитывать, особенно при сложном моделировании в области боковых групп зубов, так как данные величины характеризуют площадь, объемы, конфигурации коронок. Они ограничивают рабочее пространство, поле деятельности врачей-стоматологов, зубных техников, где в дальнейшем будет происходить моделирование объекта, располагаться основные и дополнительные морфологические элементы, с помощью которых можно восстановить индивидуальную гармонию зуба, повысить качество жизни пациентов [6, 7].

Изучение объектов с разнообразным рельефом остается до настоящего времени достаточно сложной задачей, решение которой может осуществиться при использовании современных методов сканирования многомерного пространства. Зуб как орган представлен неоднородными тканями, его внешний слой образован эмалью, которая покрывает коронковую часть зуба и располагается над дентином в виде валиков, углублений, борозд и других морфологических структур, общую площадь которых подсчитать достаточно сложно.

Цель исследования — создание интегрального показателя, индекса рельефности зубов, характеризующего форму, объем, степень дифференциации коронки зуба.

Задачи исследования:

- провести измерение площади коронковой части интактных зубов жевательной группы;
- провести измерение площади окклюзионной поверхности интактных зубов жевательной группы;
- изучить количество бугорков интактных зубов жевательной группы и степень их дифференциации, соответствующее основным и дополнительным модулям-одонтомерам-клыкам;
- предложить интегральный показатель, характеризующий степень выраженности рельефа коронковой части зуба (индекс рельефности зуба).

МАТЕРИАЛЫ И МЕТОДЫ

Объектом исследования являлись интактные зубы лиц европеоидной расы в возрасте от 18 до 30 лет в количестве 200 штук — по 50 моляров и премоляров верхней и нижней челюсти, удаленные по ортодонтическим и хирургическим (перелом челюсти) показаниям.

Проведено морфометрическое изучение площадей зубов с использованием современных методов компьютерной диагностики, программы «Авантис 3D» и регистрацией полученных данных на электронных носителях [8]. В пределах коронковой части интактного зуба фломастером ограничивалась граница окклюзионной поверхности. По данным А.В. Габучана, границы анатомической окклюзионной поверхности с вестибулярной и оральной сторон проходят по мезиальным и дистальным гребням бугорков, с мезиальной и дистальной сторон — по краевым гребням [9]. Основные и дополнительные модули-одонтомеры проанализированы количественно по методике Л.М. Ломиашвили [10]. Степень дифференциации оценивалась в баллах (0–3).

РЕЗУЛЬТАТЫ И ОБСУЖДЕНИЕ

В результате сканирования интактных зубов (моляров, премоляров верхней и нижней челюсти) человека в 3D-режиме и последующей программной обработкой материала получены:

- количественная оценка площадей коронковой части зубов в 3D-пространстве;
- количественная оценка площадей окклюзионных поверхностей зубов в 3D-пространстве. Проанализированы:
 - количество бугорков, соответствующее основным и дополнительным модулям-одонтомерам-клыкам;
 - степень дифференциации бугорков (рис. 2, 3).

Нами предложен интегральный показатель, характеризующий степень выраженности рельефа коронковой части зуба (индекс рельефности зуба). Он рассчитывался как отношение площади окклюзионной поверхности к площади коронковой поверхности зуба с учетом количества основных и дополнительных модулей одонтомеров и степени их дифференциации.

Результаты исследования показывают, что при измерении 20 интактных моляров интегральная величина — индекс рельефности зуба, составляет в среднем 24%. Он характеризует, что окклюзионная поверхность моляра составляет в среднем 24% от общей площади коронковой части зуба.

Аналогично анализируются результаты исследования 20 интактных премоляров, у которых интегральная величина — индекс рельефности зуба, составляет в среднем 21%. Он характеризует, что окклюзионная поверхность премоляра составляет в среднем 21% от общей площади коронковой части зуба.

Однако индекс рельефности зубов варьирует в определенных пределах, что связано с разной степенью дифференциации поверхности. В построении коронковой части зуба участвует разное количество модулей-одонтомеров-клыков, для моляров это 6, 5, 4, 3, 2, 1; для премоляров — 4, 3, 2. Благодаря различной степени дифференциации жевательной поверхности, а если точнее, объему модулей-одонтомеров-клыков, конечная величина индекса будет изменяться.

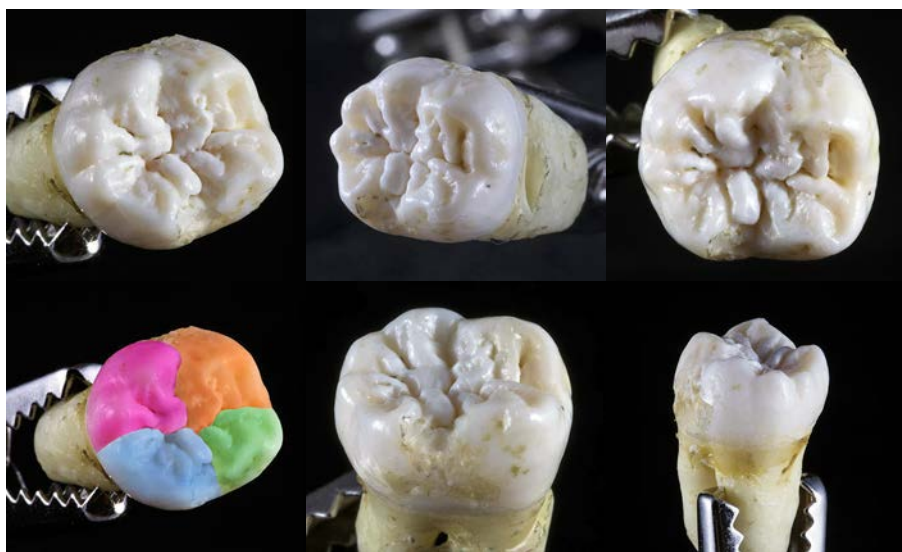

Рис. 2. Зуб 3.8 — высокая степень дифференциации поверхности

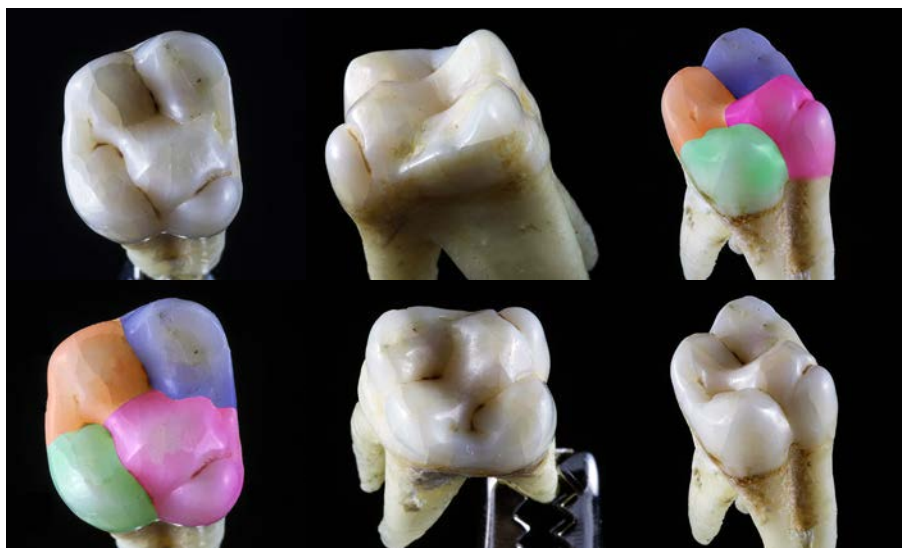

Рис. 3. Зуб 1.8 — низкая степень дифференциации поверхности

В настоящее время стоматологи, восстанавливая отсутствующие ткани зубов, полагаются на собственный опыт, интуицию, используют знания анатомии без учета индивидуальных особенностей строения зубов пациента. Вновь созданные поверхности часто имеют рельеф, который резко отличается от созданных природой форм. Чаще всего это плоские пломбы, коронки, которые закрывают дефект твердых тканей, не восстанавливая ни форму, ни функцию зубочелюстного аппарата. Отсутствие знаний о размерных характеристиках зубов и точных расчетов морфометрических показателей

коронковой части приводит к негативным последствиям при формировании форм и объемов зубов, к врачебным ошибкам. По мнению многих авторов, назрела необходимость обучения врачей-стоматологов квалифицированному изучению морфологических параметров зубов, зубных рядов, совершенствованию мануальных навыков в области пространственного моделирования коронковой части зубов, восстановлению индивидуальной гармонии зубочелюстного аппарата, которая ранее применялась только для изготовления ортопедических конструкций в пределах зуботехнической лаборатории [11].

Врачам-стоматологам необходима объективная информация не только о морфологии зубов, но и о функциональном состоянии зубочелюстного аппарата. Восстановление отсутствующих тканей зубов необходимо осуществлять, максимально приближаясь к естественным анатомическим особенностям зубочелюстного аппарата индивидуума [12]. Правильность восстановления форм является ведущим звеном в реставрационной технике.

ВЫВОДЫ

Таким образом, процесс грамотного моделирования анатомических форм приводит к тому, что вновь образованные конструкции из реставрационных материалов гармонично сочетаются с окружающей средой полости рта [13]. От того, каким образом будет произведено окончательное восстановление твердых тканей зубов, зависит последующее состояние и функционирование всего зубочелюстного аппарата [14]. Разработанный нами интегральный показатель, характеризующий степень выраженности рельефа коронковой части зуба (индекс рельефности зуба), позволяет врачам-стоматологам владеть объективной информацией в области реконструктивной терапии.

ЛИТЕРАТУРА / REFERENCES:

1. **Вайц С.В.** Оптимизация процесса реставрации зубов в эстетической стоматологии: дис. ... к.м.н. — Омск: ОмГМА, 2010. — 109 с. [Vayts S.V. Optimization of the process of tooth restoration in aesthetic dentistry: master's thesis. — Omsk: Omsk State Medical Academy, 2010. — 109 p. (In Russ.).]

2. **Габучян А.В.** Клинико-экспериментальное обоснование препарирования окклюзионной поверхности зубов при ортопедическом лечении несъемными протезами: дис. ... к.м.н. — М.: МГМСУ, 2011. — 354 с. [Gabuchyan A.V. Clinical and experimental justification for the

preparation of the occlusal surface of teeth during orthopedic treatment with fixed prostheses: master's thesis. — Moscow: Moscow State Medical and Dental University, 2011. — 354 p. (In Russ.).

3. Гилева О.С., Муравьева М.А., Симакина Н.И., Соколов А.К., Терпугов В.Н. Вычислительное моделирование начальной стадии кариеса зубов: геометрическое моделирование зуба. — *Вестник Пермского университета. Серия: Математика. Механика. Информатика.* — 2012; 2 (10): 20—5 [Gileva O.S., Murav'yeva M.A., Simakina N.I., Sokolov A.K., Terpugov V.N. Computational modeling of the initial stage of dental caries: geometric modeling of the tooth. — *Bulletin of Perm University. Series: Mathematics. Mechanics. Computer science.* — 2012; 2 (10): 20—5 (In Russ.).]

4. Ломиашвили Л.М., Гателюк О.В., Вайц С.В., Погадаев Д.В. Современные подходы к восстановлению коронковой части зубов с помощью компьютерного моделирования. — *Дентал Маркет.* — 2010; 1: 48—51 [Lomiashvili L.M., Gateliuk O.V., Vayts S.V., Pogodayev D.V. Modern approaches to the restoration of the crown of teeth using computer simulation. — *Dental Market.* — 2010; 1: 48—51 (In Russ.).]

5. Ломиашвили Л.М., Аюпова Л.Г., Погадаев Д.В., Михайловский С.Г. Искусство моделирования и реставрации зубов. — Омск: Полиграф, 2014. — С. 43—84 [Lomiashvili L.M., Ayupova L.G., Pogodayev D.V., Mikhaylovskiy S.G. The art of modeling and restoration of teeth. — Омск: Polygraph; 2014. — P. 43—84 (In Russ.).]

6. Ломиашвили Л.М., Михайловский С.Г., Погадаев Д.В., Золотова Л.Ю. Изучение анатомо-анатомических особенностей тканей зубов с целью достижения достойных результатов моделирования в эстетической стоматологии. — *Институт стоматологии.* — 2019; 3 (84): 110—4 [Lomiashvili L.M., Mikhaylovskiy S.G., Pogodayev D.V., Zolotova L.Yu. The study of the anatomical and anatomical features of tooth tissues in order to achieve decent modeling results in aesthetic dentistry. — *Institute of Dentistry.* — 2019; 3 (84): 110—4 (In Russ.).]

7. Ломиашвили Л.М., Погадаев Д.В., Михайловский С.Г., Симолян Л.А. Изучение площади окклюзионной поверхности зубов при проведении реконструктивной терапии. — *Проблемы стоматологии.* — 2019; 3: 41—6 [Lomiashvili L.M., Pogodayev D.V., Mikhaylovskiy S.G., Simonyan L.A. Study of the area of occlusal dental surface in reconstructive therapy. — *Dentistry problems.* — 2019; 3: 41—6 (In Russ.).]

8. Ломиашвили Л.М., Погадаев Д.В., Михайловский С.Г., Аюпова Л.Г. Искусство моделирования зубов. — Омск: Синеговский К.В., 2016. — С. 39—51 [Lomiashvili L.M., Pogodayev D.V., Mikhailovsky S.G., Ayupova L.G. The art of modeling teeth. — Омск: Sinegovsky K.V., 2016. — P. 39—51 (In Russ.).]

9. Михайловский С.Г., Ломиашвили Л.М., Гилева О.С., Иванова Л.А., Полякова Е.Е. Эффективность модульных технологий реконструктивной терапии зубов в критериях качества жизни стоматологического пациента. — *Институт стоматологии.* — 2018; 1 (78): 42—4 [Mikhaylovskiy S.G., Lomiashvili L.M., Gileva O.S., Ivanova L.A., Polyakova Ye.Ye. The effectiveness of modular technologies for reconstructive dental therapy in the criteria for the quality of life of a dental patient. — *Institute of Dentistry.* — 2018; 1 (78): 42—4 (In Russ.).]

10. Ряховский А.Н. Форма и цвет в эстетической стоматологии. — М.: Авантис, 2008. — С. 58—79. [Ryakhovskiy A.N. Form and color in aesthetic dentistry. — Moscow: Avantis, 2008. — P. 58—79 p. (In Russ.).]

11. Tirlat G. Основы концепции биомиметики. — *Проблемы стоматологии.* — 2015; 3—4: 43—7 [Tirlat G. Fundamentals of the concept of biomimetics. — *Dentistry problems.* — 2015; 3—4: 43—7 (In Russ.).]

12. Dawson P. Functional occlusion: from TMJ to smile design. — Elsevier Health Sciences, 2006. — P. 314—345.

13. Manauta J., Salat A. Layers: An atlas of composite resin stratification. — London: Quintessence, 2012. — P. 251—267.

14. Dimova-Gabrovska M. Contemporary tendencies and gnathological preconditions in diagnosis and rehabilitation of craniomandibular disorders: dissertation. — Sofia, 2015. — 197 p.

С.А. Рабинович¹,

д.м.н., профессор, зав. кафедрой
обезболивания в стоматологии

Т.Д. Бабич¹,

к.м.н., доцент кафедры обезболивания
в стоматологии

И.А. Зиновьев¹,

к.м.н., ассистент кафедры обезболивания
в стоматологии

А.А. Зиновьева¹,

к.м.н., ассистент кафедры кариеологии
и эндодонтии

О.П. Дашкова¹,

к.м.н., доцент кафедры кариеологии
и эндодонтии

Ю.Л. Васильев^{2,3},

к.м.н., доцент кафедры оперативной хирургии
и топографической анатомии Института
клинической медицины им. Н.В. Склифосовского;
доцент кафедры пропедевтики
стоматологических заболеваний

¹ МГМСУ им. А.И. Евдокимова

² Первый МГМУ им. И.М. Сеченова

³ РУДН

Опыт использования остеоцентральной методики интрасептальной анестезии при лечении кариеса дентина и пульпита постоянных моляров на нижней челюсти

Реферат. Известны различные методы обезболивания моляров нижней челюсти, в том числе пародонтальные как дополнение к проводниковой анестезии. Однако данные методики не предусматривают случаев частичной деструкции вершин кортикального вещества костной ткани челюстей. **Цель** — провести клиническое и функциональное исследование возможности применения остеоцентральной методики интрасептальной анестезии при лечении постоянных моляров нижней челюсти. **Материалы и методы.** К участию в исследовании были отобраны 324 пациента в возрасте 32—65 лет (средний возраст 48,5 лет). Для обезболивания использовали 4% раствор артикаина с адреналином в концентрации 1:200 000 (Септанест с адреналином 40 мг+5 мкг/мл, Septodont) и инъекционные стоматологические иглы 0,30×9 мм (30G) со скальпелеобразным срезом. Для оценки эффективности определяли возбудимость пульпы зуба аппаратом ИВН-01 «Пульпест-Про» («Каскад-ФТО», Россия) до исследования, через 2, 5 и 10 минут после инъекции. К лечению кариеса дентина (213 случаев) приступали на 3-й минуте после инъекции. **Результаты.** Из 127 зубов, леченных эндодонтическими методами, для 104 (81,9%) зубов длительность анестезии оказалась достаточной для проведения ампутации и экстирпации пульпы. При депульпировании 23 (18,1%) зубов по поводу острого пульпита завершающий этап экстирпации пульпы был болезненным. **Выводы.** Этот метод анестезии может быть особенно рекомендован для лиц, отягощенных общесоматической патологией, так как вводится минимальное количество артикаинсодержащего анестетика (0,36 мл для двухканального зуба), содержащего адреналин в концентрации 1:200 000.

Ключевые слова: боль, эндодонтия, кариес дентина, местный анестетик, интрасептальная анестезия

S.A. Rabinovich¹,

Grand PhD in Medical Sciences, professor,
Head of the Pain management in dentistry
department

T.D. Babich¹,

PhD in Medical Sciences, associate professor
of the Pain management in dentistry
department

I.A. Zinoviev¹,

PhD in Medical Sciences, assistant professor
of the Pain management in dentistry
department

A.A. Zinovieva¹,

PhD in Medical Sciences, assistant professor
of Caries research and endodontics depart-
ment

O.P. Dashkova¹,

PhD in Medical Sciences, associate professor
of Caries research and endodontics department

Yu.L. Vasil'ev^{2,3},

PhD in Medical Sciences, associate professor
of Operative surgery and topographic
anatomy department; associate professor
of Dental diseases propaedeutics department

Efficacy of the osteocentric method of intraseptal anesthesia in mandibular molars treatment with dental caries and irreversible pulpitis

Abstract. In the literature, various methods for the mandibular molars anesthesia are known, including periodontal pains as an adjunct to nerve block. However, these methods do not provide for amendments in the case of partial destruction of the vertices of the cortical substance of the bone tissue of the mandible. **Aim:** to perform a clinical and functional research of the possibility of using the osteocentric method of intraseptal anesthesia in mandibular molars treatment with dental caries and irreversible pulpitis. **Materials and methods.** In total, 324 patients aged 32—65 years (mean age 48.5 years). In all cases was used 4% solution of articaine with epinephrine 1: 200,000 (Septanest, 40 mg + 5 µg of epinephrine per 1 ml, Septodont) and short 30G Septaject Evolution dental needles (0.30×9 mm) with a scalpel-like cut. To assess the effectiveness of the anesthesia was performed pulp electrical stimulation before the study, after 2, 5 and 10 minutes after injection with the IVN-01 "Pulptest-Pro" electronic pulp test device ("Cascade-FTO", Russia). **Results.** The treatment of the tooth decay (213 cases) was started at 3 minutes after the injection. Of 127 teeth treated with endodontic methods, for 104 (81.9%) teeth the duration of anesthesia was sufficient for amputation and extirpation of the pulp. With the removal of 23 (18.1%) teeth for acute pulpitis, the final stage of pulp extirpation was painful. **Conclusion.** This method of anesthesia can be especially recommended for people with somatic pathology because of a minimal amount of local anesthetic (0.36 ml for a two-canal tooth) with epinephrine 1:200,000.

Key words: pain, endodontic treatment, tooth decay, local anesthetic, intraseptal anesthesia

¹ Moscow State University of Medicine and Dentistry, Moscow, Russia

² Sechenov University, Moscow, Russia

³ RUDN University, Moscow, Russia

В настоящее время с приходом в амбулаторную стоматологическую практику артикаинсодержащих анестетиков решены многие проблемы обезболивания при лечении зубов. Это связано с высокой обезболивающей эффективностью и диффузионными свойствами артикаина, способного легко проникать через кортикальную пластинку кости и достигать сосудисто-нервного пучка зуба при проведении инфильтрационной анестезии в проекции верхушки корня зуба [1]. Данные фармакодинамики артикаинсодержащих анестетиков объясняют их эффективное использование при лечении всех зубов на верхней челюсти, где кортикальный слой тонкий, поэтому анестезирующий раствор легко проникает в кость [2]. Инфильтрация анестезирующего раствора на нижней челюсти позволяет достичь успешного обезболивания как у детей при тонкой кортикальной пластинке, так и в зоне фронтальных зубов у взрослых [3, 4]. Возможность применения в амбулаторной стоматологической практике артикаинсодержащих анестетиков позволила решить многие проблемы обезболивания при лечении зубов. Эти успехи связаны с высокой обезболивающей активностью и высокими диффузионными свойствами артикаина, способного легко проникать через кортикальную пластинку кости и достигать сосудисто-нервного пучка при проведении инфильтрационной анестезии в проекции верхушки корня зуба [1, 5]. Инфильтрация анестезирующего раствора в области нижней челюсти позволяет достичь успешного обезболивания только в зоне фронтальных зубов, где также достаточно тонкая кортикальная пластинка кости [6].

Однако для врачей-стоматологов сохраняются трудности в обезболивании моляров нижней челюсти. Это объясняется наличием более толстой и плотной кортикальной пластинки в зоне корней моляров [7]. Для обезболивания моляров нижней челюсти рекомендуют выполнение проводниковой анестезии, которая далеко не всегда обеспечивает комфортное и безболезненное вмешательство на пульпе зуба [8]. После появления практической возможности применения артикаинсодержащих средств, были проведены исследования по использованию его для обезболивания моляров с помощью инфильтрации по переходной складке [9, 10]. Для достижения более выраженного обезболивающего эффекта пульпы зуба указывали на возможность применения инфильтрационной анестезии артикаином по переходной складке в качестве дополнительной анестезии к проводниковой [11].

По данным литературы, известны возможности достижения обезболивания моляров нижней челюсти различными методами проводникового обезболивания, в качестве дополнения к которым рассматриваются

пародонтальные техники [12, 13]. В качестве основного, самостоятельного способа обезболивания пародонтальный способ (методики ИЛА, ИСА) получил преимущества при лечении кариеса зубов или подготовке зубов к ортопедическому лечению, в том числе у пациентов с сопутствующей патологией в стадии компенсации [14–16].

Известные методы интрасептальной анестезии подразумевают инъекцию в сохраненную вершину кортикальной пластинки, что косвенно предписывает работу с пациентами, имеющими здоровый пародонт. Однако данные методики не предусматривают поправки в случае деструкции вершин компактного вещества челюстей. Это и определило настоящее исследование, направленное на повышение эффективности и безопасности местного обезболивания моляров нижней челюсти, как наиболее сложных зубов с точки зрения анестезии.

Цель работы — провести клиническое и функциональное исследование возможности применения остеоцентральной методики интрасептальной анестезии при лечении постоянных моляров нижней челюсти.

МАТЕРИАЛЫ И МЕТОДЫ

Работа проведена в клинических отделениях кафедры обезболивания в стоматологии и кафедры кариесологии и эндодонтии МГМСУ им. А.И. Евдокимова за 2014–2019 гг., а также в стоматологическом отделении поликлиники № 2 Минэкономразвития в период 2014–2015 гг.

Все пациенты перед участием в исследовании и лечении подписывали информированное добровольное согласие.

До начала исследования проводилась оценка уровня клинической тревожности у пациентов по шкале тревоги Шихана (ShARS). Критерием включения в исследование была тревожность от 0 до 30 баллов, что соответствует отсутствию клинически выраженной тревоги. Всего отобрали 370 человек в возрасте 32–65 лет (средний возраст 48,5 лет), среди которых 138 соматически здоровых пациентов (9,0±0,5 балла по ShARS), 46 пациентов с соматической патологией с уровнем тревожности 43,0±1,4 балла и 24 пациента с уровнем тревожности 186,0±1,3 балла.

Таким образом, согласно установленному критерию включения, для дальнейших исследований были допущены 324 пациента — 138 соматически здоровых, и 186 с сопутствующими заболеваниями в стадии компенсации: гипертензивная болезнь сердца (92 человека), варикозное расширение вен нижних конечностей (61 человек), сахарный диабет II типа (33 человека).

Все пациенты по шкале степеней риска ASA представляли контингент, относящийся к I (здоровый пациент) и II (пациент с легким системным заболеванием) степени. Всем пациентам определяли функциональное состояние, измеряя показатели артериального давления, частоту сердечных сокращений до начала проведения

клинического исследования и в динамике после проведения местной анестезии.

Для обезболивания использовали сертифицированные карпульные анестетики в виде 4% раствора артикаина с адреналином в соотношении 1:200 000 (Септанест с адреналином 40 мг+5 мкг/мл, Septodont).

Инъекции осуществляли иглами Septoject Evolution 30G (0,30×9 мм) со скальпелеобразным срезом (Septodont) с помощью карпульного шприца пистолетного или рычажного типов, где за один раз вводится до 0,2 мл анестетика. Острые иглы Septoject Evolution повторяет форму лезвия хирургического скальпеля, что позволяет вводить иглу с меньшим усилием, и игла практически не смещается при продвижении через ткани. Необходимо отметить важный эргономический элемент, двойную маркировку канюли, благодаря которой наглядно заметна сторона скоса и противоположная. У всех пациентов при лечении зубов применили остеоцентральный метод интрасептальной анестезии.

Возбудимость пульпы зуба определяли аппаратом ИВН-01-«Пульпест-Про» («Каскад-ФТО», Россия) до исследования, через 2, 5 и 10 минут после инъекции. Критерием эффективности пульпарной анестезии было достижение показателей 90 мкА и более.

Методика анестезии

Перед инъекцией слизистую оболочку десны обрабатывали антисептическим раствором хлоргексидина биглюконата (0,05%), затем проводили терминальную анестезию избранной зоны нанесением на 2 минуты геля на основе 20% бензокаина. Через 2 минуты убирали остатки геля-анестетика. Осуществляли остеоцентральный вариант методики интрасептальной анестезии следующим образом.

Мы принимаем межзубный промежуток за большую пирамиду (черный пунктир) таким образом, что вершина трехмерного объекта вписана в границы зубодесневой сосочки, а основание обращено к кости и совпадает с основанием малой пирамиды. Малая пирамида (синий пунктир) вписана внутрь большой таким образом, что вершина при сохраненной высоте костной ткани (при отсутствии воспалительных заболеваний пародонта) совпадает с вершиной кортикальной пластинки. При этом основания большой и малой пирамид совпадают.

При патологии пародонта, деструкции вершины кортикальной пластинки и снижении высоты костной ткани большая пирамида сохраняет свое положение, а малая трансформируется в усеченную (зеленый пунктир) так, что усеченная вершина проецируется на среднюю треть большой пирамиды, с которой сохраняет общее основание. Эта геометрия трехмерного межзубного пространства позволяет определить преимущество нашей методики, которая из-за остеоцентрального направления всегда имеет своим ориентиром кость (рис. 1).

Инъекцию проводили с апроксимальной поверхности (медиальной и дистальной) вестибулярно или орально у каждого корня. Вкол иглы производили в вершину

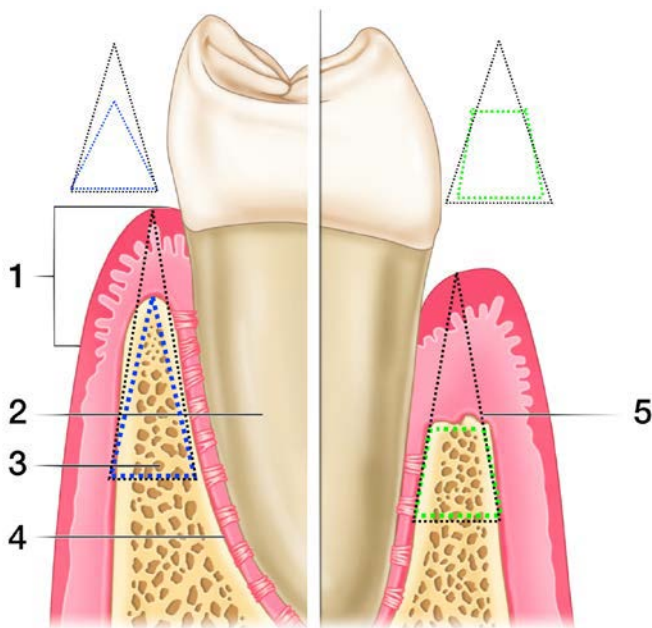


Рис. 1. Геометрия межзубного промежутка: 1 — зубодесневой сосочек; 2 — корень зуба; 3 — костная ткань; 4 — периодонт; 5 — снижение высоты кости

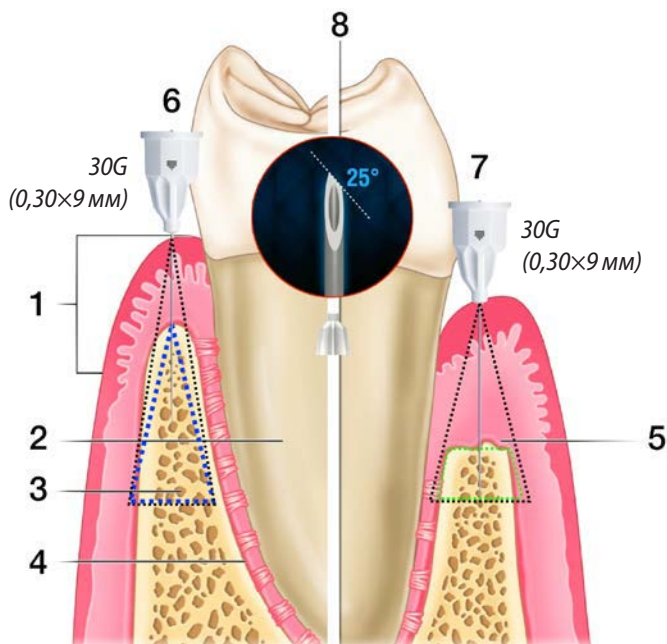


Рис. 2. Методика выполнения остеоцентральной интрасептальной анестезии: 1 — зубодесневой сосочек; 2 — корень зуба; 3 — костная ткань; 4 — периодонт; 5 — снижение высоты кости; 6 — остеоцентральный метод интрасептальной анестезии при здоровом пародонте; 7 — остеоцентральный метод интрасептальной анестезии при снижении высоты костной ткани; 8 — центральная ось зуба

межзубного сосочка и продвигали ее параллельно вертикальной оси зуба на глубину 1–3 мм до контакта с вершиной межзубной перегородки. Далее возвратно-поступательным полувращением иглы перфорировали кортикальную пластинку и погружались в губчатое вещество кости. Одним нажатием на рычаг инъектора выпускали по 0,18 мл местно обезболивающего раствора в каждую межзубную перегородку (рис. 2).

Объем анестетика для обезболивания двухкорневого зуба составил 0,36 мл. Клиническим признаком правильно проведенной анестезии является ишемия десны в области обезболиваемого зуба. Латентный период остеоцентральной методики ИСА составляет приблизительно 1 минуту от момента введения.

РЕЗУЛЬТАТЫ

Данный вариант методики интрасептальной анестезии в качестве основного применили при лечении кариеса дентина (213 случаев), моляров и пульпита (127 случаев) постоянных первых и вторых моляров на нижней челюсти в тех случаях, когда выполнение проводниковой анестезии у нижнечелюстного отверстия считали небезопасным из-за наличия соматической патологии, а также у соматически здоровых пациентов:

- кариес дентина — 213 зубов;
- острый пульпит — 48 зубов;
- хронический пульпит — 79 зубов;
- всего — 340 зубов.

Момент развития обезболивающего эффекта проявлялся сразу в процессе введения анестетика, на что указывало резкое изменение цвета слизистой оболочки десны как результат ишемизации тканей. Это обстоятельство наряду с безопасностью анестезии также можно считать несомненным достоинством: в условиях напряженного графика приема пациентов быстрое развитие анестезии является весьма желательным явлением. Незамедлительное развитие обезболивания требует от стоматолога и некоторой организационной перестройки в виде исчерпывающей оснащенности и подготовленности к работе перед выполнением анестезии.

Клинически анестезия твердых тканей зуба составляла от 22 до 43 минут, а пульпы — до 25 минут. К лечению кариеса дентина приступали на 3-й минуте после инъекции. При этом, независимо от глубины и объема поражения, препарирование протекало безболезненно, о чем свидетельствуют показатели ЭОД (табл. 1).

Из 127 зубов, пролеченных эндодонтическими методами, для 104 (81,9%) зубов длительность анестезии оказалась достаточной для проведения ампутации

и экстирпации пульпы. При депульпировании 23 (18,1%) зубов по поводу острого пульпита завершающий этап экстирпации пульпы был болезненным. Продолжение вмешательства оказывалось возможным после внутриканального введения анестетика с помощью того же инъектора. Показатели ЭОД представлены в табл. 2.

В одном случае осуществили повторное введение анестетика остеоцентрально в меньшем количестве для завершения экстирпации пульпы из корневых каналов. Следует отметить, что более глубокую и продолжительную анестезию получали в тех случаях, когда при ее выполнении проникновение иглы в губчатое вещество межзубной перегородки не вызывало ожидаемого закономерного сопротивления тканей. В приводимых клинических случаях не было отмечено осложнений ни местного, ни общего характера, о чем свидетельствуют стабильные показатели артериального давления и пульса.

ОБСУЖДЕНИЕ

Данный вид анестезии следует отнести к внутрикостной, что согласуется с источниками литературы. Известно, что пародонтальные методы обезболивания (интралигаментарная, интрасептальная) многими исследователями рассматриваются как внутрикостные [17, 18]. Отсутствие в ряде случаев сопротивления в тканях межзубной перегородки при продвижении иглы можно объяснить возможным истончением или резорбтивными изменениями в кортикальной пластинке, что создавало лучшие условия для инфильтрации анестетика в губчатом веществе кости и более длительной анестезии. Использование данного вида анестезии может быть рекомендовано для пациентов с сопутствующими заболеваниями, для которых введение достаточных объемных доз анестетика с вазоконстриктором может привести к осложнениям общего характера. Достоинством пародонтального способа обезболивания считают простоту выполнения и эффективность при использовании малых доз местноанестезирующих препаратов [1]. Это было подтверждено и в настоящем исследовании, где объем местного анестетика 4% артикаина с адреналином в соотношении 1:200 000 был равен 0,36 мл или чуть больше при необходимости дополнительной инъекции. Ухудшения общего состояния пациентов при введении такого количества анестетика не отмечено. При этом продолжительность и глубина обезболивания позволяла провести безболезненно

Таблица 1. Показатели ЭОД до и после анестезии при лечении кариеса дентина (в мкА)

До лечения	Сразу после инъекции	Через 2 минуты	Через 5 минут	Через 10 минут
6,54±0,39	37,48±0,65	96,06±2,02	120,32±0,32	137,12±1,47

Таблица 2. Показатели ЭОД до и после анестезии при лечении пульпита (в мкА)

	До лечения	Сразу после инъекции	Через 2 минуты	Через 5 минут	Через 10 минут
Острый пульпит	7,26±0,48	35,34±0,89	83,12±0,42	104,01±1,52	112,01±0,18
Обострение хронического пульпита	7,35±0,25	36,50±0,75	92,25±1,15	115,50±0,15	131,15±1,35



- Анестетик с самым высоким уровнем Ph, обеспечивающий быстрое наступление анестезии и сохраняющий свою эффективность при воспалительных процессах
- Поршни карпул Septanest® изготовлены без использования латекса, что снижает риск аллергических реакций
- Каждую секунду в мире проводится 4 инъекции Septanest®

500
МИЛЛИОНОВ
ИНЪЕКЦИЙ
В ГОД
ПО ВСЕМУ
МИРУ
4 ИНЪЕКЦИИ
КАЖДУЮ СЕКУНДУ

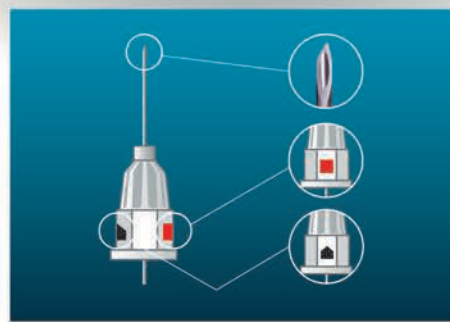
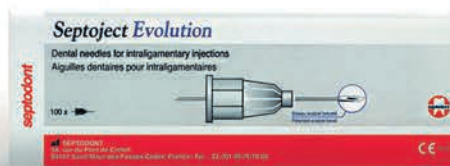

Septanest®

Единственный анестетик двойного цикла стерилизации, отвечающий всем требованиям фармацевтической отрасли в 170 странах мира

Septoject® Evolution

- Скос, имитирующий лезвие хирургического скальпеля
- Трехмерная конструкция кончика иглы
- Отсутствие колебаний иглы от точки вкола
- Равномерное распределение нагрузки без разрыва тканей



Отметка, обозначающая расположение скоса

Отметка, противоположная скосу. Предназначена для улучшения визуального контроля ориентации иглы

ЭКСКЛЮЗИВНЫЙ ПРЕДСТАВИТЕЛЬ SEPTODONT В РОССИИ
123182, Москва, ул. Щукинская, 2, тел./факс: (495) 780-5245/46
бесплатный многоканальный телефон: 8-800-333-0646
www.stident.ru, mail@stident.ru

S.T.I.[®]
DENT

удаление пульпы из коронковой части зуба и системы корневых каналов у моляров нижней челюсти.

Таким образом, использование данного метода обезболивания как самостоятельного способа позволило отказаться от проводниковой мандибулярной анестезии, которая сложна в исполнении, чревата развитием возможных осложнений общего и местного характера и недостаточным обезболиванием из-за анатомо-топографических особенностей строения челюсти.

ВЫВОДЫ

Проведенные клинико-физиологические исследования показали возможность применения остеоцентрального метода интрасептальной анестезии не только при лечении кариеса дентина, но и пульпита моляров нижней

челюсти в качестве самостоятельного варианта обезболивания, позволяющего в 82% случаев провести ампутацию и экстирпацию корневой пульпы, а в 18% — ампутацию коронковой пульпы. Дополнительное введение местноанестезирующего раствора внутриканально или повторная анестезия позволили завершить удаление пульпы и у этой части пациентов.

Этот метод анестезии может быть особенно рекомендован для лиц, отягощенных общесоматической патологией, так как вводится минимальное количество анестетика (0,36 мл для двухканального зуба), содержащего адреналин в соотношении 1:200 000.

Для оптимизации процедуры инъекции мы считаем целесообразным использовать инъекционные стоматологические иглы 30G (0,30×9 мм) со скальпелеобразным срезом.

ЛИТЕРАТУРА / REFERENCES:

- 1. Рабинович С.А., Васильев Ю.Л., Бабич Т.Д., Зиновьев И.А.** Пародонтальное обезболивание. — М.: ГЭОТАР-Медиа, 2019. — 96 с. [Rabinovich S.A., Vasiliev Yu.L., Babich T.D., Zinoviev I.A. Periodontal local anesthesia. — Moscow: GEOTAR-Media, 2019. — 96 p. (In Russ.)].
- 2. Зорян Е.В., Рабинович С.А.** Критерии выбора местного обезболивания и седации для пациентов пожилого и старческого возраста в стоматологической практике. — *Клиническая стоматология*. — 2017; 1 (81): 34—9 [Zoryan E.V., Rabinovich S.A. Criteria of the choice of the local anesthesia and sedation for elderly and geriatric patients in dentistry. — *Clinical dentistry*. — 2017; 1 (81): 34—9 (In Russ.)].
- 3. Jorgenson K., Burbridge L., Cole B.** Comparison of the efficacy of a standard inferior alveolar nerve block versus articaine infiltration for invasive dental treatment in permanent mandibular molars in children: A pilot study. — *Eur Arch Paediatr Dent*. — 2020; 21 (1): 171—7. PMID: 31832992
- 4. Flanagan D.F.** The Effectiveness of Articaine in Mandibular Facial Infiltrations. — *Local Reg Anesth*. — 2015; 9: 1—6. PMID: 26730209
- 5. Razumova S.N., Aymaletdinova Z.T., Meylanova R.D., Vasiliev Y.L.** Anatomic and X-ray justification of the method of local anesthesia in the age aspect in dentistry. — *Morfologiya*. — 2018; 53-1: 91. eLibrary ID: 38219087
- 6. Dressman A.S., Nusstein J., Drum M., Reader A.** Anesthetic efficacy of a primary articaine infiltration and a repeat Articaine infiltration in the incisive/mental nerve region of mandibular premolars: a prospective, randomized, single-blind study. — *J Endod*. — 2013; 39 (3): 313—8. PMID: 23402500
- 7. Куропатова Л.А., Московец О.Н., Рабинович С.А., Лебеденко И.Ю., Федосеева Т.Д.** Клинико-физиологические особенности интрасептальной анестезии. — *Вестник Медицинского стоматологического института*. — 2016; 4 (39): 29—34 [Kuropatova L.A., Moskovets O.N., Rabinovich S.A., Lebedenko Yu., Fedoseeva T.D. Clinical-physiological features of intraseptal anesthesia. — *Bulletin of the Medical Dental Institute*. — 2016; 4 (39): 29—34 (In Russ.)].
- 8. Pereira L.A.P., Groppo F.C., Bergamaschi C.C., Meechan J.G., Ramacciato J.C., Motta R.H.L., Ranali J.** Articaine (4%) With Epinephrine (1:100,000 or 1:200,000) in intraosseous injections in symptomatic irreversible pulpitis of mandibular molars: anesthetic efficacy and cardiovascular effects. — *Oral Surg Oral Med Oral Pathol Oral Radiol*. — 2013; 116 (2): e85—91. PMID: 22841432
- 9. Dianat O., Mozayeni M.A., Layeghnejad M.K., Shojaieian S.** The efficacy of supplemental intraseptal and buccal infiltration anesthesia in mandibular molars of patients with symptomatic irreversible pulpitis. — *Clin Oral Investig*. — 2020; 24 (3): 1281—6. PMID: 31302768
- 10. Rath N.V., Khatri A.A., Agrawal A.G., M. S.B., Thosar N.R., Deolia S.G.** Anesthetic efficacy of buccal infiltration articaine versus lidocaine for extraction of primary molar teeth. — *Anesth Prog*. — 2019; 66 (1): 3—7. PMID: 30883236
- 11. Meechan J.G.** The Use of the mandibular infiltration anesthetic technique in adults. — *J Am Dent Assoc*. — 2011; 142 (Suppl 3): 19S—24S. PMID: 21881058
- 12. Макеева И.М., Ерохин А.И., Воронкова В.В., Кузин А.В.** Сравнительная оценка дополнительных местных методов обезболивания при остром пульпите. — *Маэстро стоматологии*. — 2012; 2 (46): 92—6 [Makeeva I.M., Erokhin A.I., Voronkova V.V., Kuzin A.V. Comparative evaluation of additional local methods of pain relief in acute pulpitis. — *Maestro of dentistry*. — 2012; 2 (46): 92—6 (In Russ.)].
- 13. Рабинович С.А., Бабич Т.Д., Зиновева А.И., Дашкова О.П., Зиновьев И.А., Васильев Ю.Л.** Dynamics of indicators of electronic pulp test of the teeth on the mandible against a background of intra-septal anesthesia. — *International Dental Journal*. — 2017; S1: 178 eLibrary ID: 29868126
- 14. Дзараева Л.В.** Применение анестезии при лечении стоматологических заболеваний у детей 14—18 лет: автореф. дис. ... к.м.н. — М.: МГМСУ, 2011. — 105 с. [Dzaraeva L.V. The use of anesthesia in the treatment of dental diseases in children 14—18 years old: master's thesis. — Moscow: Moscow State University of Medicine and Dentistry, 2011. — 105 p. (In Russ.)].
- 15. Куропатова Л.А., Московец О.Н., Рабинович С.А., Лебеденко И.Ю., Федосеева Т.Д.** Клинико-физиологические особенности интрасептальной анестезии. — *Вестник Медицинского стоматологического института*. — 2016; 4 (39): 29—34 [Kuropatova L.A., Moskovets O.N., Rabinovich S.A., Lebedenko I.Yu., Fedoseeva T.D. Clinical and physiological features of intraseptal anesthesia. — *Bulletin of the Medical Dental Institute*. — 2016; 4 (39): 29—34 (In Russ.)]. eLibrary ID: 32848904
- 16. Рабинович С.А., Митронин А.В., Заводиленко Л.А.** Сложный пациент на приеме у стоматолога. — *Московская медицина*. — 2019; 6 (34): 85 [Rabinovich S.A., Mitronin A.V., Zavidilenko L.A. Complicated patient at the dentist's appointment. — *Moscow medicine*. — 2019; 6 (34): 85 (In Russ.)].
- 17. Vongsavan K., Samdrup T., Kijsamanmith K., Rirattanapong P., Vongsavan N.** The effect of intraosseous local anesthesia of 4% articaine with 1:100,000 epinephrine on pulpal blood flow and pulpal anesthesia of mandibular molars and canines. — *Clin Oral Investig*. — 2019; 23 (2): 673—80. PMID: 29748864
- 18. Gazal G., Fareed W.M., Zafar M.S.** Role of Intraseptal anesthesia for pain-free dental treatment. — *Saudi J Anaesth*. — 2016; 10 (1): 81—6. PMID: 26955316

А.А. Романенко^{1,2},
м.н.с.; начальник отдела обеспечения
качества

В.В. Чуев^{3,4},
к.м.н., главный врач; доцент кафедры
терапевтической стоматологии

А.А. Бузов^{1,5},
к.т.н., технический директор; технический
директор

В.П. Чуев^{1,4},
д.т.н., генеральный директор; зав. кафедрой
медико-технических систем

¹ Опытно-экспериментальный завод
«ВладМиВа», Белгород

² ООО «БелФармаМед», Белгород

³ ООО «Стоматологический центр
„ВладМиВа“», Белгород

⁴ Белгородский государственный
национальный исследовательский
университет

⁵ ООО «Наноапатит», Белгород

Клинико-лабораторная оценка эндодонтических материалов фирмы «ВладМиВа». Часть 1: жидкости для обработки корневых каналов

Реферат. Цель — оценка уровней клинической результативности и безопасности жидкостей для обработки корневых каналов фирмы «ВладМиВа». **Материалы и методы.** Проведен анализ публикаций российских и зарубежных научных изданий и диссертационных работ, отражающих результаты клинических и лабораторных исследований данных эндодонтических материалов. **Результаты.** Показана клиническая эффективность и безопасность геля и жидкости Белодез для ирригации при лечении хронического апикального периодонтита, пульпита и хронического генерализованного пародонтита. Высокий уровень антимикробной активности подтверждается результатами микробиологических исследований. Повышению эффективности очистки полости зуба с использованием Белодез способствует применение ультразвука и совместное использование с растворами ЭДТА и лимонной кислоты. Его совместное применение с ЭндоЖи №2 позволяет полностью удалить смазанный слой. Медикаментозная обработка корневых каналов с ЭндоЖи №2 эффективна и при лечении хронического периодонтита. ЭндоЖи №3 обладает высокой очищающей и антисептической активностью и эффективно применяется для медикаментозной обработки при пульпотомии в детской стоматологии. ЭндоЖи №4 — эффективное средство для остановки кровотечения из устьев корневых каналов при лечении пульпитов зубов, хронического гранулирующего периодонтита и латеральных перфораций. Белсол №2 является эффективным антисептиком при лечении заболеваний пульпы и апикального периодонта, гингивита, начальных форм пародонтита и при реставрации зубов. **Заключение.** Жидкости торговых марок Белодез, ЭндоЖи и Белсол характеризуются высокой клинической эффективностью и безопасностью.

Ключевые слова: медикаментозная обработка корневых каналов, эндодонтическая ирригация, Белсол, Белодез, ЭндоЖи

А.А. Romanenko^{1,2},
junior researcher; head of the Quality
assurance department

V.V. Chuev^{3,4},
PhD in Medical sciences, chief doctor;
associate professor of the Therapeutic
dentistry department

А.А. Buzov^{1,5},
PhD in Engineering, technical director;
technical director

V.P. Chuev^{1,4},
Grand PhD in Engineering, general director;
head of the Medical and technical systems
department

¹ “VladMiVa Experimental Plant” JSC, Belgorod,
Russia

² “Belfarmamed” LLC, Belgorod, Russia

³ «ССТМ “ВладМиВа”» LLC, Belgorod, Russia

⁴ Belgorod National Research University, Russia

⁵ “Nanoapatit” LLC, Belgorod, Russia

Clinical-laboratory evaluation of “VladMiVa” endodontic materials. Part 1: Liquids for root canal treatment

Abstract. Objective is to evaluate the level of clinical performance and safety of liquids for root canals treatment produced by the “VladMiVa”. **Materials and methods.** The analysis of scientific publications and theses of Russian and overseas’ authors has carried out, reflecting the results of clinical and laboratory researching data of endodontic materials. **Results.** The clinical performance and safety of the material Belodez have shown for irrigation when curing chronic apical periodontitis, pulpitis, and chronic generalized parodontitis. The high level of antibacterial activity is confirmed by the results of micro bacterial researches. The increase of tooth cavity processing efficiency by using the material Belodez contributes to use ultrasound and combined using of EDTA solutions and citric acid. Its combined applying with EndoZhy No. 2 allows to fully remove a smear layer. Drug treatment of root canals with EndoZhy No. 2 is also effective in the treatment of chronic periodontitis. EndoZhy No. 3 has a high cleansing and antiseptic activity and is effectively used for drug treatment for pulpotomy in pediatric dentistry. EndoZhy No. 4 is an effective tool for stop bleeding from the mouth of the root canals in the treatment of dental pulpitis, chronic granulating periodontitis, and lateral perforations. Belsol No. 2 is an effective antiseptic in the treatment of diseases of the pulp and apical periodontal disease, gingivitis, the initial forms of periodontitis and in the restoration of teeth. **Conclusions.** Fluids of the Belodez, EndoZhy, and Belsol brands are characterized by high clinical performance and safety.

Keywords: drug treatment of root canals, endodontic irrigation, Belsol, Belodez, EndoZhy

Успех эндодонтического лечения во многом зависит от медикаментозной обработки корневых каналов, ведь после обработки машинными инструментами на поверхности стенок образуется смазанный инфицированный слой, полное устранение патогенной флоры с помощью только инструментальных методов оказывается невозможным. Средства для медикаментозной обработки корневых каналов должны обладать высокой активностью в отношении микроорганизмов, действовать быстро, глубоко проникать в дентинные канальца и быть безвредными для периапикальных тканей. Иными словами, их применение должно быть эффективным и безопасным.

Уровни клинической результативности и безопасности медицинских изделий оцениваются изготовителем в рамках системы менеджмента качества. Согласно новому регламенту ЕС «Medical Device Regulation» (MDR) ключевым элементом существующего подхода к регулированию медицинских изделий является клиническая оценка. Данный процесс включает сбор и анализ клинических данных, связанных с данными медицинскими изделиями, с помощью проверки научной литературы. При проведении клинической оценки должны быть учтены как благоприятные, так и неблагоприятные данные. Их анализ дает изготовителю основания для модификации изделий и внедрения инноваций, что способствует повышению уровней клинической результативности и безопасности.

Исследование проведено с целью оценки уровней клинической результативности и безопасности жидкостей для обработки корневых каналов фирмы «ВладМиВа». Клиническая оценка проведена путем анализа опубликованных результатов независимых клинических и лабораторных исследований данных эндодонтических материалов за 2004–2019 гг. Поиск публикаций осуществлялся в базах данных, рекомендованных федеральной службой по надзору в сфере здравоохранения.

Белсол №2, содержащий хлоргексидина биглюконат, применяется для промывания инфицированных каналов зубов и медикаментозной обработки кариозных полостей. Раствор гипохлорита натрия Белодез предназначен для медикаментозной обработки корневых каналов в качестве бактерицидного, кровоостанавливающего и отбеливающего средства, а также для дезинфекции штифтов, ортопедических и ортодонтических конструкций. ЭндоЖи №1 на основе изопропанола позволяет обезжирить и быстро высушить зубной канал. ЭндоЖи №2 содержит ЭДТА и применяется для расширения и выявления устьев каналов зубов. Для антисептической обработки каналов применяется ЭндоЖи №3 на основе глутарового альдегида. ЭндоЖи №4 с хлористым алюминием — вяжущее средство для быстрой остановки внутриканального кровотечения.

РЕЗУЛЬТАТЫ

По результатам анкетирования 83,9% из 403 врачей-стоматологов со средним стажем работы от 7 до 20 лет

для медикаментозной обработки корневых каналов используют гипохлорит натрия. С наибольшей частотой он применяется в концентрации 2,5–3,0% (84,7% респондентов). Из препаратов на основе гипохлорита натрия 82,5% респондентов используют Белодез 3% (ВладМиВа), 55% — Parcan (Septodont), 17,2% — Гипохлоран 5% (Омега Дент) [1, 2].

Об использовании Белодез для медикаментозной обработки при эндодонтическом лечении сообщается в работах [3, 25]. Данный препарат применяется при лечении хронического апикального периодонтита [12, 21], пульпита [22, 24] и хронического генерализованного пародонтита [25].

В исследовании Э.Н. Когиной и соавт. оценивалось влияние на флору корневого канала антисептического 3% раствора Белодез. Сравнение количественного и качественного состава микрофлоры корневого канала 50 пациентов с хроническим гранулирующим и гранулематозным периодонтитом зубов, полученных до и после обработки каналов зубов 3% раствором Белодез, показало, что его применение приводит к значительному уменьшению микробной обсемененности [15].

В ходе оценки эффективности антибактериальной обработки корневых каналов проводилось наблюдение 32 пациентов с диагнозом «хронический апикальный периодонтит». В I группе (16 пациентов) антибактериальная обработка проводилась только 10 мл 3% раствора Белодеза, а во II группе дополнительно проводилась обработка ультразвуком. Результаты микробиологического исследования свидетельствуют о том, что применение ультразвука позволило дополнительно снизить количество бактерий *Actinomyces israelii*, *Moraxella lacunata*, *Streptococcus mutans* и *Escherichia coli*. Таким образом, совместное применение Белодеза и ультразвука позволяет повысить эффективность антибактериальной обработки корневых каналов [16–18].

В исследовании Л.Ю. Ореховой и соавт. в I группе обработка корневых каналов проводилась 3% раствором гипохлорита натрия или 3% гелем Белодез, а во II группе данный раствор дополнительно активировали ультразвуком. По данным сканирующей электронной микроскопии активация ирригационного раствора ультразвуком приводит к значительному повышению качества очистки корневых каналов [19].

Также было проведено изучение результатов эндодонтического лечения зубов у пациентов с диагнозом «хронический апикальный периодонтит». Результаты оценивались по клиническим данным и результатам рентгенологических исследований в отдаленные сроки. Через 24 месяца после лечения доля зубов с отсутствием клинических и рентгенологических признаков апикального периодонтита в группе Белодез 3% + ЭндоЖи №2 и Parcan + ЭндоЖи №2 оказалась близка и составила 78,9 и 78,6% соответственно [22].

Д.Л. Ивановский предлагает использовать гель Белодез для медикаментозной обработки и дезинфекции пародонтальных карманов при хроническом генерализованном пародонтите. Данный препарат эффективен

в качестве средства лизиса микробной биопленки, а также грануляционной ткани и вросшего в пародонтальный карман эпителия. Отмечается, что его гелевая консистенция препятствует растеканию и повреждению окружающих пародонтальный карман здоровых тканей. Применение такого способа лечения способствует ликвидации или значительному уменьшению глубины пародонтальных карманов в результате консервативного лечения [25].

С целью изучения Белодеза были проведены лабораторные [26–30] и микробиологические [22, 31, 32] исследования.

Для сравнения различных способов финишной обработки корневого канала было проведено исследование 20 удаленных по медицинским показаниям интактных моляров, разделенных на 6 групп. В I группе проводили механическую обработку ручными инструментами и промывание корневых каналов дистиллированной водой. Во II группе — машинными инструментами и промывание водой. В III–VI группах также проводилась машинная обработка. В III группе зубов проводили ирригацию только 3% раствором гипохлорита натрия Белодез. В IV группе — 3% гипохлоритом натрия и 17% раствором ЭДТА ЭндоЖи №2. В V группе применяли 17% раствор ЭДТА, 3% раствор гипохлорита натрия и вновь 17% раствор ЭДТА. В VI группе ирригацию проводили 20% раствором лимонной кислоты, 3% раствором гипохлорита натрия и еще раз 20% раствором лимонной кислоты. По данным сканирующей электронной микроскопии использование машинных инструментов приводит к образованию смазанного слоя и блокировке дентинных канальцев. При применении 3% гипохлорита натрия наблюдается улучшение качества очищения корневого канала, но полностью удалить смазанный слой не удается. Выявляются открытые и закрытые смазанными пробками дентинные канальцы. Использование растворов 17% ЭДТА и 20% лимонной кислоты в протоколе финишной ирригации характеризуется одинаковой эффективностью удаления смазанного слоя. Наилучшие результаты получены при двукратной обработке 17% раствором ЭДТА или двукратной обработке 20% раствором лимонной кислоты, до и после применения 3% раствора гипохлорита натрия. Данными микроскопии показано максимальное количество открытых дентинных канальцев, что свидетельствует о полном удалении смазанного слоя [26].

О.С. Савостикова и соавт. провели сравнительный анализ свойств готовых растворов гипохлорита натрия 3,25% Гипохлоран, 3% Белодез, 3% Parcan, 3% Дентисептин (БелАсептика). рН Дентисептина и Parcan был в пределах нормы (10,0–12,0). рН растворов Белодез и Гипохлоран превышал норму (13,21±0,09 и 13,18±0,08 соответственно). Плотность всех исследуемых растворов гипохлорита натрия находилась в пределах нормы (1,120–1,180 г/см³). После хранения в течение 6 недель при комнатной температуре наиболее выраженный осадок с хлопьями имел раствор Белодез, в растворах Гипохлоран и Parcan был

незначительный кристаллический осадок, а у Дентисептина осадок не обнаружен. Наибольшая массовая доля активного хлора обнаружена в Дентисептине — 3,78±0,08% в свежем растворе. Раствор Белодез имел массовую долю активного хлора 3,34±0,28%. Одинаковое содержание активного хлора имели растворы Гипохлоран и Parcan (3,29±0,23% и 3,29±0,27% соответственно) [27, 28].

В исследованиях Т.Н. Манак и соавт. был проведен сравнительный анализ угла смачивания различных средств для эндодонтической ирригации. Наименьшее значение в группе препаратов гипохлорита натрия получено у Parcan — 17,7°, а у Белодез и Гипохлоран — 36,4° и 26,4° соответственно. Для воды краевой угол смачивания равен 55,2°. Таким образом, по смачиваемости Белодез превосходит воду, но уступает зарубежным аналогам. В группе растворов натриевых солей ЭДТА краевой угол смачивания у средства Эндосептин 17 (БелАсептика) составлял 15,5°, что меньше, чем у ЭндоЖи №2 (21,9°) [29, 30].

В диссертационной работе «Совершенствование подходов к антисептической обработке корневых каналов зубов» сообщается о высоком уровне антимикробной активности средства Белодез 3% в отношении грамотрицательных (*P. aeruginosa*, *E. coli*) и грамположительных микроорганизмов (*S. aureus*), а также грибковой культуры *C. albicans* как в тестах без белковой нагрузки, так и с белковой нагрузкой.

В работе, проведенной В.И. Самохиной и соавт., оценивалась эффективность эндодонтических антисептических средств, наиболее часто применяемых на детском стоматологическом приеме с целью санации системы корневых каналов постоянных зубов с незаконченным формированием корней: Белодез, 2% биглюконат хлоргексидин, Эндодонтин (Septodont) и Мирамистин. Под наблюдением находились 30 детей в возрасте от 6 до 13 лет с диагнозом «хронический апикальный периодонтит». В результате исследования показано существенное уменьшение частоты выделения микробов в следующих ассоциациях: *Bifidobacterium spp.*, *Clostridium spp.*, *M. catarrhalis*, *S. mutans*, *Candida albicans*. Таким образом, установлена максимальная эффективность Белодеза в отношении наиболее часто высеваемых микроорганизмов [31].

В работе Н.Н. Пиванковой и соавт. определена *in vitro* чувствительность штаммов *Enterococcus faecalis*, выделенных из корневых каналов пациентов с заболеваниями пульпы и апикального периодонта, к действию антисептиков. Были проведены бактериологические исследования антисептиков Белодез 3% и Белодез 5,2%, Белсол №2 и Мукосанин (БелАсептика). Чашечным методом показано, что к Белодез 5,2% даже при разбавлении в 8 раз не выявлено устойчивых штаммов. К основному, а также разбавленному в 2 и 4 раза раствору Белодез 3% устойчивости штаммов не выявлено, а к разбавленному в 8 раз раствору оказались устойчивы 2 штамма. Белсол №2 в концентрации 1:8 основного раствора не подавил рост 6 штаммов, в концентрации 1:4

основного раствора — 4 штаммов, а при разбавлении в 2 раза и в основной концентрации оказался эффективным в отношении всех штаммов. Наименее эффективным оказался Мукосанин, к нему выявлено 2 устойчивых штамма в концентрации 1:2 основного раствора, а к концентрации 1:4 и 1:8 — 7 устойчивых штаммов. Качественным суспензионным методом установлено, что все штаммы энтерококков чувствительны к неразбавленным антисептикам во всех 3 экспозициях (30 секунд, 60 секунд и 10 минут). К Белодезу 5,2% во всех концентрациях и в 3 экспозициях не выявлено устойчивых штаммов. К Белодезу 3% устойчивость штаммов проявляется лишь при разбавлении в 8 раз с минимальной экспозицией 30 секунд, при других экспозициях в этой же концентрации, а также при более высоких концентрациях штаммы были чувствительны. Белсол №2 и Мукосанин не подавили рост микроорганизмов в концентрации 1:2 основных растворов с экспозицией 30 секунд, в концентрации 1:4 основных растворов с экспозицией 30 и 60 секунд, в концентрации 1:8 основных растворов с экспозицией 30, 60 секунд и 10 минут [32].

Белсол №2 также стал объектом исследования Н.Э. Колчановой и соавт., в ходе которого была изучена периодонтальная микрофлора 77 пациентов. Микробиологические исследования содержимого периодонтальных карманов позволили выделить и идентифицировать 13 видов микроорганизмов, из них 25% составил *Streptococcus oralis*. Для Белсола показатель способности разрушать экзополимерный матрикс биопленки данного микроорганизма составил $0,00050 \pm 0,00005$ мг. Активность 3% перекиси водорода составила $0,0024 \pm 0,0002$ мг, цетилипиридиния хлорида — $0,0037 \pm 0,0006$ мг. Среди исследованных антисептиков наиболее эффективным в отношении биопленки, образованной *Streptococcus oralis*, оказался 25% диметилсульфоксид, его показатель способности разрушать экзополимерный матрикс биопленки составил $1,33 \pm 0,03$ мг [33–36].

Белсол №2 успешно применяется для антисептических промываний слизистой поверхности при гингивите и начальных формах пародонтита, для предварительной обработки шеек зубов и слизистой десны перед удалением зубных отложений, для антисептической обработки пародонтального кармана [37, 38].

В работах М.Е. Василенко и О.А. Шпулиной и соавт. Белсол №2 использовался для нанесения на дентин при реставрации зубов композитами по спиртовому адгезивному протоколу. Применение данного протокола в практике врача-стоматолога позволило значительно повысить качество и срок службы реставрации [39, 40].

К.Н. Иванов изучал применение гелий-неонового лазера в комплексном лечении хронических верхушечных периодонтитов. Комплекс предложенных лечебных мероприятий включал медикаментозную обработку корневых каналов гелем на основе ЭДТА ЭндоЖи №2 и характеризовался высокой клинической эффективностью [41].

На кафедре терапевтической стоматологии Оренбургского государственного медицинского университета

проводилось лечение пациентов в возрасте 30–50 лет с диагнозом «хронический гранулирующий периодонтит». При медикаментозной обработке корневых каналов применялись ЭндоЖи №2 и ЭндоЖи №3. Эффективность проведенного лечения подтверждена данными рентгенологического исследования, а также оценкой общего состояния пациентов [42–44].

С использованием ЭндоЖи №3 в работе [45] была проведена пульпотомия на 51 временном зубе. Также проводилась витальная ампутация с использованием кальцийсодержащих препаратов на 46 зубах. Анализ повторных осмотров пациентов через 6 месяцев после применения стандартного метода витальной ампутации с препаратами кальция рентгенологически указывал, что в 26% случаев наблюдались патологические процессы рассасывания корневой системы временных зубов (8 случаев — патологической резорбции в периапикальных тканях; 4 случая — нарушение целостности кортикальной пластинки фолликула). Рентгенологическое наблюдение за временными зубами у детей после пульпотомии с использованием ЭндоЖи №3 лишь в 8% случаев выявило начальные процессы рассасывания корневой системы и показало, что это более эффективный и долгосрочно благоприятный метод лечения пульпитов временных зубов у детей раннего возраста [45].

В исследовании *in vitro* в микробиологической лаборатории была проведена оценка качества дезинфектантов и исследованы их антимикробные эффекты. Объектами исследования явились 8 ирригационных агентов: ЭндоЖи №3, раствор гипохлорита натрия 3,25%, Parcan, Нурослеан (OGNA), хлорексидин 2% (TechnoDent), Гваяфен (Омега-Дент), Камфорфен (Омега-Дент), а также Эдеталь-Эндо (Омега-Дент). Выявлено, что на питательной среде, засеянной *S. albicans*, все исследуемые растворы без разведения уничтожили 100% бактерий, за исключением Эдеталь-Эндо. Таким образом, все исследуемые образцы при ирригации корневых каналов обладают высокой очищающей и антисептической активностью, уничтожают *S. albicans* даже при низких концентрациях препаратов. Так как они сохраняют антисептическую эффективность даже в минимальной концентрации, их можно использовать в сильно облитерированных каналах [46].

На базе ВМА им. С.М. Кирова проводилось лечение больных по поводу пульпита методом витальной ампутации, при котором кровотечение из устьев корневых каналов останавливали жидкостью ЭндоЖи №4. Применение предложенной терапии обеспечило достижение положительного результата лечения в ближайшие и в отдаленные сроки наблюдения [47].

К.Ю. Ворониной описаны эффективные методы лечения «свежих» и незначительных и с обширным поражением и сильным кровотечением латеральных перфораций. Предложенные методы включают остановку кровотечения из корневого канала с использованием ЭндоЖи №4 [48].

ЗАКЛЮЧЕНИЕ

Показана клиническая эффективность и безопасность раствора и геля Белодез для ирригации при лечении хронического апикального периодонтита, пульпита и хронического генерализованного пародонтита. Высокий уровень антимикробной активности подтверждается результатами микробиологических исследований. Повышению эффективности очистки полости зуба с использованием Белодез способствует применение ультразвука и совместное использование с растворами ЭДТА и лимонной кислоты. Его совместное применение с ЭндоЖи №2 позволяет полностью удалить смазанный

слой. Медикаментозная обработка корневых каналов с ЭндоЖи №2 эффективна и при лечении хронического периодонтита. ЭндоЖи №3 обладает высокой очищающей и антисептической активностью и эффективно применяется для медикаментозной обработки при пульпотомии в детской стоматологии. ЭндоЖи №4 — эффективное средство для остановки кровотечения из устьев корневых каналов при лечении пульпитов зубов, хронического гранулирующего периодонтита и латеральных перфораций. Белсол №2 является эффективным антисептиком при лечении заболеваний пульпы и апикального периодонта, гингивита, начальных форм пародонтита и при реставрации зубов.

ЛИТЕРАТУРА /
REFERENCES:

- 1. Савостикова О.С.** Использование средств для эндодонтической ирригации (по данным анкетного опроса врачей-стоматологов). — В сб. научных тр. Республиканской научно-практ. конф. с международным участием, посв. 20-летию 2-й кафедры терапевтической стоматологии Белорусского государственного медицинского университета и юбилею проф. П.А. Леуса «Актуальные вопросы профилактики, диагностики и лечения стоматологических заболеваний». — Минск, 2018: 141—143 [Savostikova O.S. Appliance of the materials for endodontic irrigation (according to survey data from dentists). — Proceedings of the "Actual problems of prophylactic, diagnostic and treatment of dental diseases". — Minsk, 2018: 141—143 (In Russ.)].
- 2. Savostikava O.S.** Analysis of the prevalence of use of drugs by dentists for treatment of root canals. — *Dentist (Minsk, Belorussia)*. — 2016; 2 (21): 37—41.
- 3. Рябоконе Е.Н., Днестранский В.И.** Экспериментальная оценка качества герметизации корневых каналов при разных видах их обработки. — *Актуальні проблеми сучасної медицини: Вісник української медичної стоматологічної академії*. — 2016; 1 (53): 39—47 [Ryabokon Ye.M., Dnistranskiy V.I. Experimental assessment of quality of root canal sealing following different types of canal processing. — *Actual problems of modern medicine: Bulletin of the Ukrainian Medical Dental Academy*. — 2016; 1 (53): 39—47 (In Russ.)].
- 4. Родионова Е.Г.** Эндодонтическое лечение зубов методом управляемой наноимпрегнации: автореф. дис. ... к.м.н. — Тверь, 2012. — 23 с. [Rodionova E.G. Endodontic teeth treatment by method of the controlled nanoimprignation: master's thesis. — Tver, 2012. — 23 p. (In Russ.)].
- 5. Жакот И.В.** Модификация структуры эндодонтических силеров под действием электромагнитного поля: дис. ... к.м.н. — Воронеж, 2019. — 154 с. [Zhacot I.V. Endodontic sealer structure modification under the electro-magnetic field: master's thesis. — Voronezh, 2019. — 154 p. (In Russ.)].
- 6. Мишина А.А., Попретинский А.Ю.** Оптимизация клинических этапов ортопедического лечения пациентов с патологией твердых тканей зубов. — В сб. матер. 69-й открытой научно-практ. конф. молодых ученых и студентов с международным участием «Актуальные проблемы экспериментальной и клинической медицины». — Волгоград, 2011: 120—121 [Mishina A.A., Popretinsky A.Y. Optimization the clinical stages of orthopedic treatment patients with pathology of teeth's hard tissues. — Proceedings of the 69th open International Scientific-Practical conference of young scientists and students "Actual problems of experimental and clinical medicine". — Volgograd, 2011: 120—121 (In Russ.)].
- 7. Махмудов Д.Т.** Результаты усовершенствования основных принципов санации полости рта у лиц с разной привычной двигательной активностью. — *Вестник последипломного образования в сфере здравоохранения*. — 2018; 3: 38—42 [Makhmudov D.T. Results of the improvement cardinal principle sanation of oral cavity in patient with different accustomed motor activity. — *Health Postgraduate Education Bulletin*. — 2018; 3: 38—42 (In Russ.)].
- 8. Чернявский Ю.П., Шупилкин Н.В.** Эффективность obturации системы корневого канала с использованием ручного и механического эндодонтического инструментария. — *Вестник Витебского государственного медицинского университета*. — 2013; 3: 153—62 [Chernyavsky Y.P., Shupilkin N.V. Efficiency of obturation the root canal by using manual or mechanical endodontic tools. — *Bulletin of The Vitebsk Medical State University*. — 2013; 3: 153—62 (In Russ.)].
- 9. Орехова Л.Ю., Порхун Т.В., Вашнева В.Ю., Рубежова Е.А.** Использование вибрационных методов воздействия в эндодонтическом лечении. — *Здоровье и образование в XXI веке*. — 2018; 2 (20): 65—9 [Orekhova L.Y., Porkhun T.V., Vashneva V.Y., Rubezhova E.A. Use of vibration methods in endodontic treatment — *Health and Education Millennium*. — 2018; 2 (20): 65—9 (In Russ.)]. DOI: 10.26787/nydha-2226-7425-2018-20-2
- 10. Артамонова Д.Ю., Родионова Е.Г., Задорожный Д.В., Черджиева Ф.Б.** Параметры эндодонтической наноимпрегнации зубов. — В сб. матер. II межвузовской научно-практ. конф. молодых ученых «Молодежь и медицинская наука». — Тверь, 2014: 14—17 [Artamonova D.Y., Rodionova E.G., Zadorozhny D.V., Cherdzhieva F.B. Endodontic teeth nanoimprignation settings. — Proceedings of the 2nd Interuniversity Scientific-Practical conference of young scientists "Youth and Medical Science". — Tver, 2014: 14—17 (In Russ.)].
- 11. Ахмедова З.Р.** К вопросу об эффективности использования отечественных материалов для оказания стоматологической помощи по программе ОМС (клинический пример). — В сб. матер. Всерос. научно-практ. конф. с международным участием «Современная стоматология — эффективность профилактики и лечения. Нанотехнологии в стоматологии», посв. 60-летию деятельности стоматологического факультета Тверской государственной медицинской академии на Тверской земле. — Тверь, 2014: 33 [Ahmedova Z.R. On the question of the effectiveness of the use of domestic materials for the provision of dental care under the MHI program (clinical example). — Proceedings of the All-Russian scientific-practical conference with international participation "Modern dentistry — the effectiveness of prevention and treatment. Nanotechnologies in Dentistry". — Tver, 2014: 33 (In Russ.)].
- 12. Михальченко В.Ф., Мануйлова Э.В., Яковлев А.Т.** Динамика показателей местного иммунитета при лечении хронического периодонтита с применением кальцийсодержащих препаратов. — *Вестник Волгоградского государственного университета. Серия 11: Естественные науки*. — 2012; 1 (3): 37—40 [Mikhaltchenko V.F., Manuilova E.V., Yakovlev A.T. The dynamics of the local immunity measurements during the treatment of chronic periodontitis using calcium-containing medications. — *Bulletin of the Volgograd State University. Episode 11: Natural Sciences* — 2012; 1 (3): 37—40 (In Russ.)].
- 13. Рябоконе Е.Н., Днестранский В.И.** Сравнительная оценка количественных показателей лизоцима и иммуноглобулина при разных методах лечения хронического деструктивного периодонтита. — *Актуальні проблеми сучасної медицини: Вісник української медичної стоматологічної академії*. — 2015; 3—2 (51): 47—51 [Ryabokon Ye.M., Dnistranskiy V.I.

Comparative evaluation of quantitative indicators of lysozyme and immunoglobulin under different approaches in treatment of chronic destructive apical periodontitis. — *Actual problems of modern medicine: Bulletin of the Ukrainian Medical Dental Academy*. — 2015; 3—2 (51): 47—51 (In Russ.).

14. Каримов Ю.Р. Применение отечественных эндодонтических материалов в лечении хронического гранулематозного периодонтита: автореф. дис. ... к.м.н. — Воронеж, 2007. — 20 с.

[Karimov Y.R. The use of domestic endodontic materials in the treatment of chronic granulomatous periodontitis: master's thesis. — Voronezh, 2007. — 20 p. (In Russ.).]

15. Когина Э.Н., Герасимова Л.П., Кабирова М.Ф., Сероваткина И.В. Определение эффективности антисептической обработки корневых каналов при хроническом апикальном периодонтите зубов. — В сб. статей междунар. научно-практ. конф. «Качество оказания медицинской стоматологической помощи: способы достижения, критерии и методы оценки». — Казань, 2016: 102—106 [Kogina E.N., Gerasimova L.P., Kabirova M.F., Serovatkina I.V. Determination of the effectiveness of antiseptic treatment of root canals in chronic apical periodontitis of teeth. — Proceedings of the international scientific-practical conference "Quality of medical dental care: methods of achievement, criteria and evaluation methods". — Kazan, 2016: 102—106 (In Russ.).]

16. Розенбаум А.Ю., Тлустенко В.П., Постников М.А. Оценка эффективности антибактериальной обработки корневого канала 3% раствором гипохлорита натрия с последующей обработкой ультразвуком при хроническом апикальном периодонтите. — *Эндодонтия Today*. — 2017; 4: 58—61 [Rozenbaum A. Y., Tlustenko V.P., Postnikov M.A. Assessment of the effectiveness of antibacterial treatment of the root canal with a 3% solution of sodium hypochlorite with ultrasound treatment of chronic apical periodontitis. — *Endodontics Today*. — 2017; 4: 58—61 (In Russ.).]

17. Розенбаум А.Ю., Тлустенко В.П., Постников М.А. Оценка эффективности антибактериальной обработки корневого канала 3% раствором гипохлорита натрия с последующей обработкой ультразвуком при хроническом апикальном периодонтите. — *Эндодонтия Today*. — 2018; 2: 18—21 [Rozenbaum A. Y., Tlustenko V.P., Postnikov M.A. Assessment of the effectiveness of antibacterial treatment of the root canal with a 3% solution of sodium hypochlorite with ultrasound treatment of chronic apical periodontitis. — *Endodontics Today*. — 2018; 2: 18—21 (In Russ.).] DOI:10.25636/PMP.2.2018.2.4

18. Розенбаум А.Ю., Тлустенко В.П., Постников М.А. Сравнительная оценка эффективности антибактериальной обработки корневого канала эрбий-хромовым лазером и 3% раствором гипохлорита натрия с последующей обработкой ультразвуком при хроническом апикальном периодонтите. — *Эндодонтия Today*. — 2018; 3: 30—4 [Rozenbaum A. Y., Tlustenko V.P., Postnikov M.A. Comparative assessment of the effectiveness of antibacterial treatment of the root canal with an erbium-chromium laser and a 3% solution of sodium hypochlorite with ultrasound treatment in chronic apical periodontitis. — *Endodontics Today*. — 2018; 3: 30—4 (In Russ.).] DOI: 10.25636/PMP.2.2018.3.7

19. Orekhova L.Y., Porkhun T.V., Vashneva V.Y., Rubezhova E.A. Application of ultrasound in endodontics. — *Stomatologist (Minsk, Belorussia)*. — 2017; 3: 21—27.

20. Урбанович Е.А. Повторное эндодонтическое лечение и гидроокись кальция. — В сб. матер. Республиканской научно-практ. конф. с междунар. участием, посв. 50-летию кафедры ортопедической стоматологии БГМУ «Новые методы профилактики, диагностики и лечения в стоматологии». — Минск, 2017: 442—445 [Urbanovich H.A. Repeated endodontic treatment and calcium hydroxide. — Proceedings of the Republican scientific-practical conference with international participation "New methods of prophylactic, diagnosis and treatment in dentistry". — Minsk, 2017: 442—445 (In Russ.).]

21. Урбанович Е.А. Лечение хронических апикальных периодонитов. — В сб. междунар. научно-практ. конф. 2-й кафедры терапевтической стоматологии Белорусского государственного медицинского университета «Актуальные вопросы медицинской профилактики, диагностики и лечения стоматологических заболеваний». — Минск, 2019: 205—207 [Urbanovich H.A. Treatment of chronic apical periodontitis. — Proceedings of the International Scientific-Practical Conference "Actual problems of prophylactic, diagnostic and treatment of dental diseases". — Minsk, 2019: 205—207 (In Russ.).]

22. Савостикова О.С. Совершенствование подходов к антисептической обработке корневых каналов зубов: автореф. дис. ... к.м.н. — Минск, 2019. — 22 с. [Savostsikava O. S. Improvement methods of antiseptic root canals processing: master's thesis. — Minsk, 2019. — 22 p. (In Russ.).]

23. Пожарицкая А.А. Возможности сохранения жизнеспособности пульпы с применением портланд-цементов. — В сб. матер. 72-й научной сессии сотрудников университета «Достижения фундаментальной, клинической медицины и фармации». — Витебск, 2017. — С. 136—138 [Pozharitskaya A.A. Possibilities to secure the viability of the pulp using Portland-cements. — Proceedings of the 72nd Scientific session of university staff "The progress of the fundamental, clinical medicine and pharmacy". — Vitebsk, 2017. — P. 136—138 (In Russ.).]

24. Donica G., Moroz M., Guglea A. Aspecte de tratament chirurgical în pulpita dentară la câine. — In: materialele Simpozionului Științific Internațional „Probleme actuale și tendințe ale sectorului de creștere a animalelor și medicinei veterinare”. — Кишинев, 2018: 67—71 [Donica G., Moroz M., Guglea A. Aspects of surgical treatment of dental pulp in dogs. — Proceedings of the International Scientific Symposium "Current issues and trends of the animal sector and veterinary medicine". — Kishinev, 2018: 67—71 (In Romanian)].

25. Ивановский Д.Л. Применение геля Белодез для разрушения микробной биопленки пародонтальных карманов. — В сб. тр. всеармейской научно-практ. конф. «Инновационная деятельность в Вооруженных Силах Российской Федерации». — СПб., 2017. — P. 158—159 [Ivanovsky D.L. Belodez gel application for microbial biofilm destruction of periodontal pocket. — Proceedings of "Innovation Activity in the Armed Forces of the Russian Federation". — Saint Petersburg, 2017. — P. 158—159 (In Russ.).]

26. Сорокоумова Д.В., Лаптева К.А., Шабалина Д.С., Киселева Д.В., Готтман И.А. Оценка эффективности применения различных протоколов удаления смазанного слоя на этапе финишной ирригации корневого канала. — *Вестник Уральской медицинской академической науки*. — 2018; 5 (15): 677—83 [Sorokoumova D.V., Lapteva K.A., Shabalina D.S., Kiseleva D.V., Gottman I.A. Efficiency evaluation of different protocols for removal of smear layer at the stage finish irrigation of the root canal. — *Journal of Ural medical academic science*. — 2018; 5 (15): 677—83 (In Russ.).]

DOI: 10.22138/2500-0918-2018-15-5-677-683

27. Савостикова О.С., Манак Т.Н. Сравнительная оценка физико-химических свойств растворов гипохлорита натрия, применяемых в эндодонтии. — *Медицинский журнал*. — 2017; 3 (61): 133—6 [Savostsikava O.S., Manak T.N. Comparative evaluation of physical and chemical properties of sodium hypochlorite solutions used in endodontics. — *Medical Journal*. — 2017; 3 (61): 133—6 (In Russ.).]

28. Савостикова О.С., Манак Т.Н., Роговенко А.В. Сравнительная оценка растворов гипохлорита натрия в эндодонтической ирригации. — В сб. науч. работ «Новые исследования молодых ученых 2015». — Минск, 2015: 153—157 [Savostsikava O.S., Manak T.N., Rogovenko A.V. Sodium hypochlorite solution comparison study in endo-irrigation. — Proceedings of the «New Researches from Young Scientists 2015». — Minsk, 2015: 153—157 (In Russ.).]

29. Савостикова О.С., Манак Т.Н., Худoley А.Л., Александронец А.С. Экспериментальное определение смачивания дентина корня зуба растворами для эндодонтической ирригации. — *Современная стоматология*. — 2018; 1 (70): 80—4 [Savostsikava O.S., Manak T.N., Khudoley A.L., Lykov A.V. Experimental determination of dentin root wetting with solutions for endodontic irrigation. — *Modern Dentistry*. — 2018; 1 (70): 80—4 (In Russ.).]

30. Манак Т.Н., Савостикова О.С., Митронин А.В. Анализ смачиваемости растворов для эндодонтической ирригации. — *Эндодонтия Today*. — 2018; 4: 28—31 [Manak T.N., Savostsikava O.S., Mitronin A.V. Analysis of the wettability of solutions for endodontic irrigation. — *Endodontics Today*. — 2018; 4: 28—31 (In Russ.).] DOI: 10.25636/PMP.2.2018.4.7

31. Самохина В.И., Чеснокова М.Г., Ландинова В.Д., Мацкиева О.В. Возможности эффективной эрадикации микроорганизмов корневого канала посредством медикаментозной эндодонтической обработки. — *Эндодонтия Today*. — 2013; 3: 22—8 [Samokhina V.I., Chesnokova M.G., Landinova V.D., Matskieva O.V. The possibility of effective eradication of the microorganism root canal endodontic treatment by medication. — *Endodontics Today*. — 2013; 3: 22—8 (In Russ.).]

32. Пиванкова Н.Н., Коломиец Н.Д., Тонко О.В., Борисенко Г.Н. Определение чувствительности *enterococcus faecalis* к действию антисептиков. — В сб. матер. Республиканской научно-практ. конф. с междунар. участием, посв. 50-летию кафедры ортопедической стоматологии БГМУ «Новые методы профилактики, диагностики и лечения в стоматологии». — Минск, 2017: 353—357 [Pivankova N.N., Kolomiets N.D., Tonko O.V., Borisenko G.N. Determination of the sensitivity of enterococcus faecalis to the

action of antiseptics. — Proceedings of the Republican scientific-practical conference with international participation "New methods of prophylactic, diagnosis and treatment in dentistry". — Minsk, 2017: 353—357 (In Russ.).

33. Колчанова Н.Э., Окулич В.К. Устойчивость биопленки периодонтального кармана к химическим и биологическим объектам. — В сб. матер. 71-й научной сессии сотрудников университета «Достижения фундаментальной, клинической медицины и фармации». — Витебск, 2016: 77—79 [Kolchanova N.E., Okulich V.K. Resistance of biofilm of a periodontal pocket to chemical and biological objects. — Proceedings of the 71st scientific session of the university staff "Achievements of fundamental, clinical medicine and pharmacy". — Vitebsk, 2016: 77—79 (In Russ.).]

34. Колчанова Н.Э., Окулич В.К. Определение действия химиопрепаратов на микробную биопленку периодонтального кармана. — В сб. тр. Республиканской научно-практ. конф. с междунар. участием, посв. 125-летию со дня рождения Б.Я. Эльберта «90 лет в авангарде микробиологической науки Беларуси». — Минск, 2015: 55—58 [Kolchanova N. E., Okulich V. K. Determination of chemotherapy action on microbial biofilm of periodontal pocket. — Proceedings of the Republican scientific-practical conference with international participation "90 years in the vanguard of microbiological science in Belarus". — Minsk, 2015: 55—58 (In Russ.).]

35. Колчанова Н.Э., Окулич В.К., Шилин В.Е. Определение образования микробной биопленки бактериями периодонтального кармана и ее устойчивости к химическим и биологическим объектам. — *Иммунопатология, аллергология, инфектология*. — 2015; 3: 56—61 [Kolchanova N.E., Okulich V.K., Shilin V.E. Determination of the biofilm formation by periodontal pocket bacteria and the resistance of microbial communities to chemical and biological objects. *Immunopathology, allergology, infectology*. — 2015; 3: 56—61 (In Russ.).] DOI: 10.14427/jipai.2015.3.56

36. Колчанова Н.Э., Окулич В.К. Микробиологические аспекты хронического периодонтита, вызванного бактериями, образующими биопленку. — *Здоровье и образование в XXI веке*. — 2017; 4: 26—9 [Kolchanova N.E., Okulich V.K. Microbiological aspects of chronic periodontitis, caused by biofilm-forming bacteria. — *Health and Education Millennium*. — 2017; 4: 26—9 (In Russ.).]

37. Зеленский И.В., Евсеева С.Б., Сысыев Б.Б., Бунятян Н.Д. Современные средства для лечения воспалительных заболеваний пародонта: используемые формы, перспективы совершенствования с использованием высокоактивных компонентов минерального происхождения. — В сб. тр. 54-й Всерос. стоматологической научно-практ. конф. «Современные методы диагностики, лечения и профилактики стоматологических заболеваний». — Ставрополь, 2018: 213—217 [Zelensky I.V., Evseeva S.B., Sysuev B.B., Bunyatyan N.D., Karakov K.G., Zelensky V.A., Kosiakova N.V. Modern means for the treatment of inflammatory diseases of periodont: used forms, perspectives of improvement with the use of the components of mineral origin. — Proceedings of the 54th All-Russian Dental Scientific and Practical Conference "Modern Methods of Diagnosis, Treatment and Prevention of Dental Diseases". — Stavropol, 2018: 213—217 (In Russ.).]

38. Зеленский И.В., Евсеева С.Б., Сысыев Б.Б., Бунятян Н.Д., Каракон К.Г., Зеленский В.А., Косякова Н.В. Современные средства для лечения воспалительных заболеваний пародонта: используемые формы, перспективы совершенствования с применением компонентов минерального происхождения. — *Медицинский вестник Северного Кавказа*. — 2018; 4: 701—5 [Zelensky I. V., Evseeva S.B., Sysuev B.B., Bunyatyan N.D., Karakov K.G., Zelensky V.A., Kosiakova N.V. Modern means for the treatment of inflammatory diseases of periodont: used forms, perspectives of improvement with the use of the components of mineral origin. — *Medical news of North Caucasus*. — 2018; 4: 701—5 (In Russ.).] DOI: 10.14300/mnnc.2018.13141

39. Василенко М.Е. Преимущества спиртового протокола адгезии при реставрации зубов композитами. — В сб. матер. 64-й Всерос. межвузовской студенческой научной конф. с междунар. участием «Молодежь, наука, медицина». — Тверь, 2018: 265—269 [Vasilenko M.E. Advantages of the alcohol adhesion protocol in the restoration of teeth with

composites. — Proceeding papers of the 64th All-Russian Interuniversity Student Scientific Conference with International Participation «Youth, Science, Medicine». — Tver, 2018: 265—269 (In Russ.).]

40. Шпулина О.А., Нестеренко А.Н., Ульянов А.В., Дорофеева Н.Г., Тарасюк М.А. Оптимизация химической адгезии композитных материалов к твердым тканям зуба. — *Морфологический альманах им. В.Г. Ковешникова*. — 2018; 4: 55—8

[Shpulina O.A., Nesterenko A.N., Ulyanov A.V., Dorofeeva N.G., Tarasuk M.A. Optimization of chemical adhesion of composite materials to hard tissues of tooth. — *V.G. Koveshnikov Morphological Almanac*. — 2018; 4: 55—8 (In Russ.).]

41. Иванов К.Н. Антимикробное действие излучения гелий-неонового лазера на микрофлору корневых каналов, сенсibilизированную метиленовой синью, при хронических периодонтитах: автореф. дис. ... к.м.н. — Волгоград, 2004. — 23 с. [Ivanov K.N. Antimicrobial effect of helium-neon laser radiation on the microflora of root canals, sensitized with methylene blue, in chronic periodontitis: master's thesis. — Volgograd, 2004. — 23 p. (In Russ.).]

42. Чигиренко А.С. Пломбировочные материалы для временного пломбирования корневых каналов в клиническом аспекте. — В сб. статей VII Междунар. научно-практ. конф. «Научные достижения и открытия современной молодежи». — 2019: 137—139 [Chigirenko A.S., Kochkina N.N., Serdyuk S.V. Filling materials for temporary filling of root canals in the clinical aspect. — Proceedings of the VII International scientific conference "Scientific achievements and discoveries of modern youth". — 2019: 137—139 (In Russ.).]

43. Абдуллаев М.Д., Чигиренко А.С., Кочкина Н.Н., Сердюк С.В. Анализ использования препаратов «Кальсепт» и «Метарех» при хроническом гранулирующем периодонтите. — В сб. научных работ III Международной молодежной научной конф. «Молодежь в науке: Новые аргументы». — Липецк, 2017: 102—105 [Abdullaev M.D., Chigirenko A.S., Kochkina N.N., Serdyuk S.V. Analysis of the use of drugs "Calsept" and "Metapex" in chronic granulating periodontitis. — Proceedings of the III International Youth Scientific Conference "Youth in Science: New Arguments". — Lipetsk, 2017: 97—100 (In Russ.).]

44. Чигиренко А.С., Абдуллаев М.Д., Кочкина Н.Н., Сердюк С.В., Геринг И.А. Анализ наиболее эффективных препаратов для временного пломбирования корневых каналов при хроническом гранулирующем периодонтите. — *Наука и Мир*. — 2017; 3 (43): 56—8 [Chigirenko A.S., Abdullaev M.D., Kochkina N.N., Serdyuk S.V., Gering I.A. The analysis of the most efficient drugs for temporary filling of root canals at chronic granulating periodontitis. — *The Science and The World*. — 2017; 3 (43): 56—8 (In Russ.).]

45. Харитонов М.П., Мосейчук О.А., Русакова И.В., Контрощикова Е.А., Кривцов С.Л. К вопросу оказания стоматологической помощи детям раннего детского возраста в условиях амбулаторного общего обезболивания. — *Проблемы стоматологии*. — 2011; 3: 54—7

[Kharitonova M. P., Rusakova I.V., Moseychouk O.P., Krivezov S.L., Kontorschikova E.A. On the issue of rendering dental health services to small children in condition of ambulatory general anaesthetization. — *Actual problems in dentistry*. — 2011; 3: 54—7 (In Russ.).]

46. Братусь А.Е., Кожжар А.С. Сравнение антисептической эффективности стоматологических ирригационных растворов на *Candida albicans*. — *Успехи медицинской микологии*. — 2015; 14: 352—4

[Bratus' A.E., Kozhokar A.S. Comparison of antiseptic efficacy of dental irrigation solutions on *Candida albicans*. — *Successes of medical mycology*. — 2015; 14: 352—4 (In Russ.).]

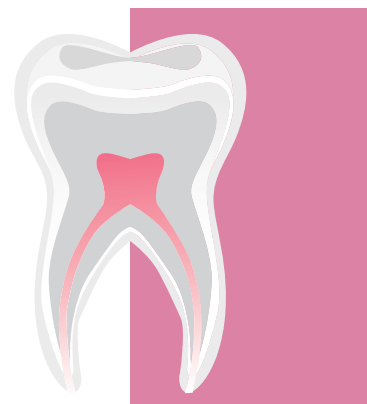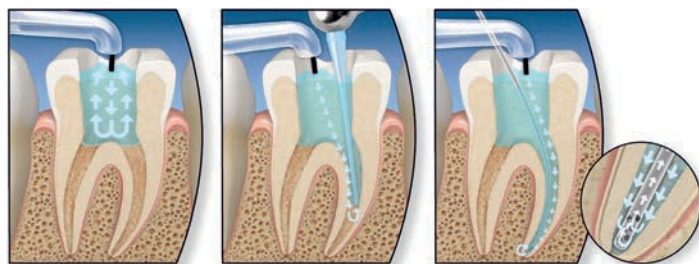
47. Мурашова Е.В. Лечение пульпитов зубов методом витальной ампутации у военнослужащих по призыву: автореф. дис. ... к.м.н. — СПб., 2010. — 13 с. [Murashova E.V. Treatment of dental pulpitis by vital amputation in conscripts: master's thesis. — Saint-Petersburg, 2010. — 13 p. (In Russ.).]

48. Воронина К.Ю. Повышение эффективности эндодонтического лечения зубов, имеющих дефекты твердых тканей корней (лабораторно-клиническое исследование): автореф. дис. ... к.м.н. — М., 2009. — 23 с. [Voronina K.Y. Improving the effectiveness of endodontic treatment of teeth with defects in the hard tissues of the roots (laboratory and clinical research): master's thesis. — Moscow, 2009. — 23 p. (In Russ.).]

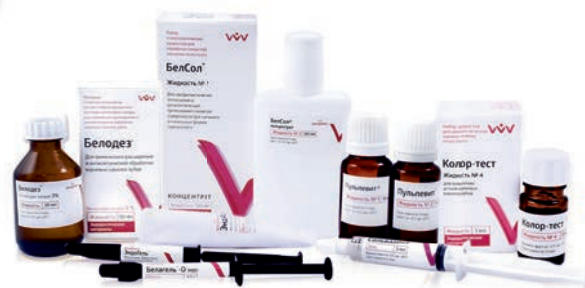МАТЕРИАЛЫ ДЛЯ ЭНДОДОНТИЧЕСКОГО ЛЕЧЕНИЯ


ВЛАДМИВА
www.vladmiva.ru

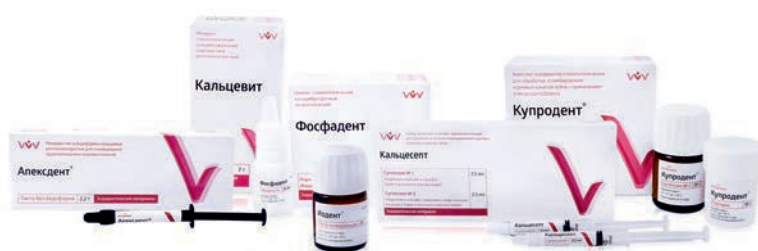*Новая жизнь
каналов!*



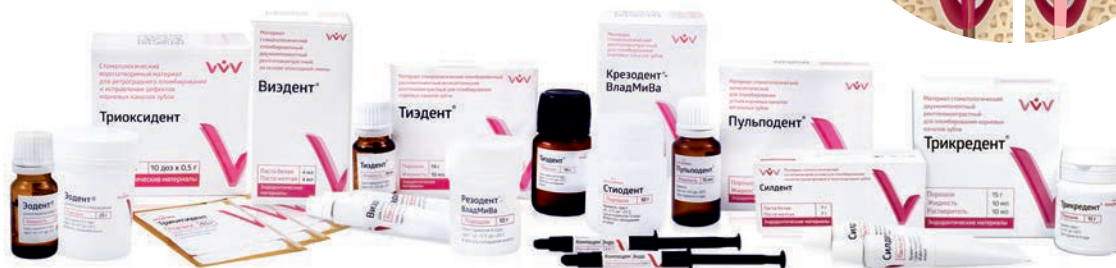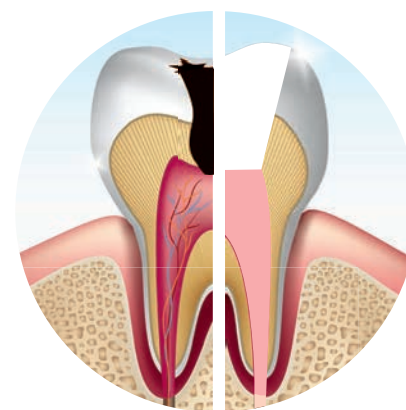
**ДЕВИТАЛИЗИРУЮЩИЕ
ПАСТЫ**



**МЕДИКАМЕНТОЗНАЯ
ОБРАБОТКА КАНАЛОВ**



ВРЕМЕННОЕ ПЛОМБИРОВАНИЕ



ПОСТОЯННОЕ ПЛОМБИРОВАНИЕ

«Торговый Дом «ВладМиВа» 308023, Россия, г. Белгород, ул. Садовая, 118
т/ф:(4722) 200-555; market@vladmiva.ru
Всю продукцию можно приобрести в ИНТЕРНЕТ-МАГАЗИНЕ www.tdvladmiva.ru



Т. Ихиное,
профессор, зав. кафедрой анестезиологии
в стоматологии

Токийский стоматологический колледж

Клиническая практика и обучение внутривенной умеренной/ глубокой седации в Японии

Резюме. Безопасность и комфорт во время стоматологических процедур являются ключевыми факторами для оказания качественной медицинской помощи и основой для удовлетворенности пациентом стоматологическим лечением. В Японии широко применяются такие виды обезболивания, как общее обезболивание, модерируемая и глубокая седация на амбулаторном стоматологическом приеме для обеспечения безопасного и комфортного лечения. Для внутривенной седации мидазолам, пропофол и их комбинации являются обычным выбором для стоматологов. Иногда клиническая ситуация требует использования лекарственных препаратов, обеспечивающих глубокую седацию, особенно у пациентов с нарушениями ментального здоровья, выраженным страхом или тревожностью, а также с сильным рвотным рефлексом. Поэтому некоторые из этих пациентов могут подвергаться общей анестезии вместо внутривенной

седации. В 2017 г. Японское стоматологическое общество анестезиологов (JDSA) разработало «Практические рекомендации по внутривенной седации в стоматологии», которые являются стандартом для повседневной клинической практики. В Японии врачи-стоматологи учатся 6 лет, из которых на первых 4 слушают лекции и проходят доклинические практики, а с V курса приступают к клиническим дисциплинам. Студенты изучают широкий спектр дисциплин и получают навыки системного ведения стоматологических пациентов. Автор ожидает развития сферы стоматологической анестезиологии в России и развития системы сотрудничества в области анестезиологии в стоматологии и медицине.

Ключевые слова: внутривенная седация, клиническая практика, образование, медицинское право

T. Ichinohe,
DDS, PhD, professor and chairman of the
dental anesthesiology Department

Tokyo Dental College, Tokyo, Japan

Clinical practices and education of intravenous moderate/ deep sedation in Japan

Abstract. Safety and comfort during dental procedures are the key factors for high quality dentistry and fundamentals for patient satisfaction. Systemic managements such as general anesthesia and moderate/deep sedation are widely applied to dental outpatients for safe and comfortable dentistry by dentists in Japan. For intravenous moderate sedation, midazolam, propofol and their combination are common choices for dental outpatients. Sometimes deep sedation is required especially in patients with intellectually disability, severe fear/anxiety or severe gagging reflex. Some of these patients may undergo general anesthesia instead of intravenous sedation. The Japanese Dental Society of Anesthesiology (JDSA) established "Practice Guidelines for Intravenous Conscious Sedation in Dentistry" in 2017, and these guidelines become standard

for routine clinical practices. In Japan, dental school has 6-year curriculum. Lectures and preclinical practices are given to 4th grade students and clinical practices are to 5th grade students. They learn wide range of knowledge and skills for systemic management of dental patients. JDSA has two board systems for dental anesthesiologists; Japanese Board of Dental Anesthesiology (JBDA) and Board Certified Dental Anesthesiology Specialist (BCDAS). BCDAS is authorized by the Ministry of Health, Labour and Welfare, Japan since 2006. The author would expect the development of dental anesthesiology field in Russia and the progress of anesthesiology collaboration system in dental and medical field.

Key words: intravenous sedation, clinical practices, medical legislation

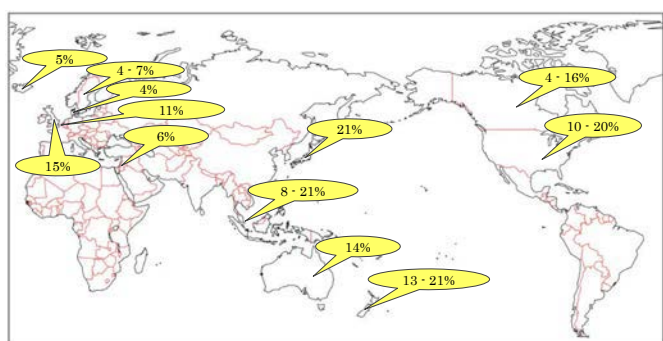


Fig. 1. Prevalence of Fear and Anxiety toward Dentistry [1]

The older population is growing in many countries. About 28% of citizens become geriatric in 2020 in Japan. It is called "super-aged" society. In Russia, about 15% of citizens are geriatric in 2020 and it is estimated that more than 20% of citizens will be in 2050. Geriatric people have many medical disorders. Therefore, physical and psychological stresses during dental treatments sometimes worsen their systemic condition. In addition, there may be 5 to 20% of citizens who have strong fear and anxiety toward dental treatment (Fig. 1) [1]:

- 1) Such people will easily develop syncope or hyperventilating condition during dental treatment. Fear and

anxiety toward dental treatment may enhance pain during treatment, and enhanced pain may aggravate fear and anxiety.

2) Thus, a vicious cycle between fear/anxiety and pain will develop.

To ensure safety and comfort during dental procedures in these patients, it is quite important that dentists should continue to develop knowledge and skills on systemic management and pain relief of dental patients. Safety and comfort during dental procedures are the key factors for high quality dentistry and fundamentals for patient satisfaction.

In Japan, systemic managements such as general anesthesia and moderate/deep sedation are widely applied to dental outpatients for safe and comfortable dentistry by dentists. In this short review, the present condition of clinical practices and education of systemic management, especially intravenous sedation in Japan is reported.

LEGAL BACKGROUND IN DENTISTRY IN JAPAN

In Japan, there are two independent laws: medical practitioner's law and dental practitioner's law. Dentists are in charge of dental treatment, oral and maxillofacial surgery and related activities that are necessary to perform wide range of dental practices such as general anesthesia and moderate/deep sedation. As a result, dentists devoted to the field of systemic management including general anesthesia and moderate/deep sedation have formed a group of "dental anesthesiologists". Their main practices consist of systemic management, pain clinic and emergency treatment of dental patients. Dental anesthesiology specialist system has become authorized by the Ministry of Health, Labour and Welfare, Japan in 2006.

About 2,500,000 general anesthesia are given in the medical and dental field in one year in Japan. Of those, about 13,000 cases are given in 29 dental schools. In addition, about 100,000 intravenous moderate/deep sedation are given in the dental field in one year in Japan. Of those, about 30,000 cases are given in 29 dental schools. Most of these cases are given by dental anesthesiologists. In Tokyo Dental College, 6,000 to 7,000 intravenous moderate/deep sedation cases are performed in one year; more than one fifth of total cases in dental schools (Fig. 2). All staffs working at the Department of Dental Anesthesiology, Tokyo Dental College are dentists.

In Tokyo Dental College, there are few cases of inhalation sedation because its sedative effect is feeble and sometimes uncertain compared with intravenous moderate/deep sedation.

COMMON AGENTS FOR INTRAVENOUS MODERATE/DEEP SEDATION AND THEIR INDICATIONS

Several agents have been applied to intravenous moderate/deep sedation in Japan. Of those, midazolam, propofol and dexmedetomidine are most common. However, dexmedetomidine requires long recovery period and is difficult for dentists to use for outpatients. Thus, midazolam, propofol

and their combination are common choices for intravenous moderate/deep sedation for dental outpatients.

The reasons why the agent is selected are diverse among many kinds of patients. For example, suppression of hemodynamic fluctuation is important in the dental treatment of medically compromised patients such as patients with hypertension and/or ischemic heart disease. Mitigation of fear/anxiety is important for phobic dental patients. Control of body movement is important for patients with intellectual disability and/or cerebral palsy (Fig. 3) [3]. As a result, midazolam, propofol or midazolam/propofol combination is used according to patient's condition. Fundamentally, the target level of intravenous sedation is moderate; the patient is conscious but has no or minimal fear/anxiety about dental treatment. However, sometimes deep sedation is required especially in patients with intellectual disability, severe fear/anxiety or severe gagging reflex. Some of these patients may undergo general anesthesia instead of intravenous sedation (table on next page) [4].

GUIDELINES AND STATEMENTS FOR INTRAVENOUS MODERATE/DEEP SEDATION

There are several guidelines and statements for intravenous moderate/deep sedation:

1. ASA Practice Guidelines for Moderate Procedural Sedation and Analgesia 2018;
2. ASA Statements on Sedation & Anesthesia Administration in Dental Office-Based Settings (2017);

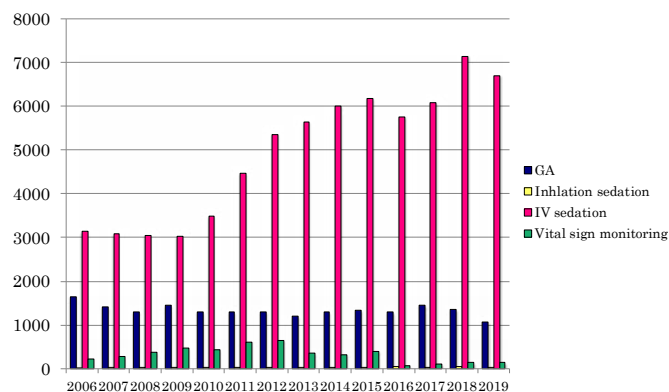


Fig. 2. Clinical Activities in Tokyo Dental College (Suidobashi Hospital and Chiba Dental Center)

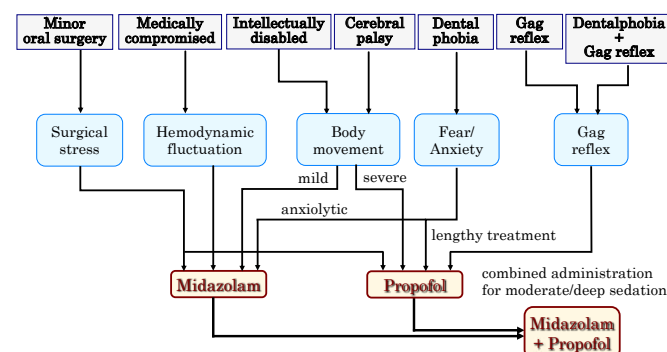


Fig. 3. Drug Selection for Intravenous Sedation [3]

Continuum of Depth of Sedation Definition of General Anesthesia, and Levels of Sedation/Analgesia

	Minimal Sedation (Anxiolysis)	Moderate Sedation/Analgesia (Conscious Sedation)	Deep Sedation/Analgesia	General Anesthesia
Responsiveness	Normal response to verbal stimulation	Purposeful response to verbal or tactile stimulation	Purposeful response after repeated or painful stimulation	Unarousable, even with painful stimulus
Airway	Unaffected	No intervention required	Intervention may be required	Intervention often required
Spontaneous Ventilation	Unaffected	Adequate	May be inadequate	Frequently inadequate
Cardiovascular Function	Unaffected	Usually maintained	Usually maintained	May be impaired

3. JDSA Practice Guidelines for Intravenous Conscious Sedation in Dentistry (2017);

4. ADA Guidelines for the Use of Sedation and General Anesthesia by Dentists (2016);

5. ASA Guidelines for Office-Based Anesthesia (2014).

The Japanese Dental Society of Anesthesiology (JDSA) established "Practice Guidelines for Intravenous Conscious Sedation in Dentistry" in 2017 [5]. These guidelines have 21 clinical questions; 7 for preoperative management, 11 for intraoperative management, 3 for postoperative management.

Preoperative Management

1. How should the general status of the patient be assessed?
2. What are the indications/contraindications of intravenous sedation?
3. Are routine preoperative screening tests (ie, hematology tests, chest radiography electrocardiography) necessary?
4. How to provide a description of the procedure and obtain consent (informed consent) from patients?
5. Is preoperative oral intake restriction necessary?
6. If so, what type of restriction is necessary?
7. What education and training are necessary for intravenous sedation?
8. What are the skills needed to administer sedatives intravenously?

Question: What education and training are necessary for intravenous sedation?

Recommendation: To safely perform intravenous sedation, it is necessary to receive training in anesthetic pharmacology, anesthesia technique, systemic physical management, and emergency resuscitation (degree of recommendation: "A" evaluated by the Working Group on Guidelines Development).

Question: What are the skills needed to administer sedatives intravenously?

Recommendation: Sedatives are administered continuously or intermittently during intravenous sedation. In addition, in some cases, administration of an inotrope or emergency drugs may be required during patient management. Therefore, during sedation, it is necessary to pay attention to complications that arise from venous access itself and acquire the necessary skills to prevent them (degree of recommendation: "A" evaluated by the Working Group on Guidelines Development).

Intraoperative Management

1. Can the practitioner performing intravenous sedation also perform the dental treatment?
2. How long is the treatment duration under intravenous sedation?
3. What intraoperative complications may occur?
4. When establishing intravenous access, what are the points to consider to avoid nerve damage?
5. Is it possible to improve the safety of intravenous sedation through monitoring?
6. Is it useful to select drugs according to the purpose of performing intravenous sedation?
7. Is it possible to increase the safety of intravenous sedation if titration is performed?
8. Is it useful to use an antagonist for intravenous sedation?
9. Is preparation for oxygen administration necessary during intraoperative management of intravenous sedation?
10. Does intraoperative sedation management require preparation of emergency equipment?
11. Does intraoperative management of intravenous sedation require acquisition of airway management and resuscitation skills?

Postoperative Management

1. How can recovery from intravenous sedation be evaluated?
 2. What are the indications for allowing the patient to be discharged home after intravenous sedation?
 3. How should postoperative complications be monitored?
- Here, two relevant clinical questions and their recommendations for preoperative management are quoted.

UNDERGRADUATE AND POSTGRADUATE EDUCATION OF SYSTEMIC MANAGEMENT OF DENTAL PATIENTS

Here, the undergraduate curriculum of dental anesthesiology in Tokyo Dental College is shown as a sample of education curriculum given in Japanese Dental Schools. In Japan, dental school has 6-year curriculum. Lectures and preclinical practices are given to 4th grade students. There are 28 lectures in one year and one lecture is 85 minutes long. Lectures include:

- 1) fundamentals for systemic management,
- 2) local anesthesia,

- 3) inhalation and intravenous sedation,
- 4) general anesthesia,
- 5) ambulatory anesthesia,
- 6) anesthesia management for pediatric, geriatric, and disabled patients,
- 7) systemic complications,
- 8) basic life support and emergency care, and
- 9) pain clinic and palliative medicine.

Students also participate in preclinical practices including:

- 1) infiltration and conduction anesthesia using a simulator,
- 2) vital sign measurements with each other,
- 3) venous cannulation using a simulator, and
- 4) basic life support using a simulator.

Fifth grade students participate in clinical practices and they experience:

- 1) infiltration and conduction anesthesia with each other,
- 2) vital sign monitoring of dental patients,
- 3) venous cannulation with each other,
- 4) basic life support using a simulator, and
- 5) artificial ventilation of anesthetized patients.

These are the fundamental curricula for dental students in Japan and the Japanese national examination for dentists requires all area of the knowledge of dental anesthesiology given in the lectures shown above.

After passing the national examination, they should take residency for general dentistry for one year. After that, 4 to 5 dentists enter the Department of Dental Anesthesiology, Tokyo Dental College every year. They are mainly postgraduate students. In the first year, they receive general anesthesia training. They learn basic concept of systemic management and several anesthesia skills such as venous cannulation, artificial ventilation, tracheal intubation, and drug administration through general anesthesia. In the second year, they receive training of intravenous sedation as well as general anesthesia. Note that the trainees start the training of intravenous sedation after one-year training of general anesthesia. Intravenous sedation, especially deep sedation, is sometimes more dangerous than general anesthesia because of difficulty of airway management. In addition, they receive pediatric medical anesthesia training in a pediatric hospital. In the third year, they take the examination of Japanese Board of Dental Anesthesiology (JBDA) and are qualified as JBDA. In the fifth year, they receive

medical anesthesia training for 1 to 2 years in a university general hospital. Then, many of them take the examination of Board Certified Dental Anesthesiology Specialist (BCDAS), which is authorized by the Ministry of Health, Labour and Welfare, Japan and qualified as BCDAS.

Board system of the Japanese Dental Society of Anesthesiology

JDSA has two board systems for dental anesthesiologists. The first step is the JBDA qualification. To become JBDA, dentists should receive at least 2-year training, experience at least 200 general anesthesia cases and 50 intravenous cases, have academic activities, and be certified as an American Heart Association Basic Life Support Provider. Then, they take paper and oral examinations. Now, there are 1,329 JBDA members.

The second and advanced step is the BCDAS qualification. To become BCDAS, dentists should receive at least 5-year training, experience at least 500 systemic management cases including general anesthesia and intravenous sedation, have academic activities, and be certified as an American Heart Association Advanced Cardiac Life Support Provider. Then, they take paper and oral examinations. Now, there are 316 BCDAS members.

CONCLUSION

In Japan, dental anesthesiologists have been working in the field of general anesthesia and intravenous moderate/deep sedation for safe and comfortable dentistry. However, to achieve this purpose, continuous support by medical anesthesiologists has been quite important, because even if dental anesthesiologists give intravenous moderate/deep sedation, general anesthesia training is indispensable and medical anesthesiologists can propose wide range of training field to dental anesthesiologists. Japanese medical anesthesiologists have realized the significance of safe and comfort dentistry for many years and they have been supporting the activity of dental anesthesiologists. This is the Japanese anesthesiology collaboration system in dental and medical field. The author would expect the development of dental anesthesiology field in Russia and the progress of anesthesiology collaboration system in dental and medical field in Russian style.

REFERENCES:

1. Dionne R.A., Yagiela J.A., Coté C.J., Donaldson M., Edwards M., Greenblatt D.J., Haas D., Malviya S., Milgrom P., Moore P.A., Shampaine G., Silverman M., Williams R.L., Wilson S. Balancing Efficacy and Safety in the Use of Oral Sedation in Dental Outpatients. — *J Am Dent Assoc.* — 2006; 137 (4): 502—13. PMID: 16637480
2. Okawa K., Ichinohe T., Kaneko Y. Anxiety May Enhance Pain During Dental Treatment. — *Bull Tokyo Dent Coll.* — 2005; 46 (3): 51—8. PMID: 16598181
3. Matsuki Y., Sakurai S., Ichinohe T., Kaneko Y. Selection of agents for intravenous sedation in the Department of Dental Anesthesiology, Tokyo Dental College Chiba Hospital — On the basis of patient's background. — *Dentistry in Japan.* — 2007; 43: 131—4.

4. Practice Guidelines for Moderate Procedural Sedation and Analgesia 2018: A Report by the American Society of Anesthesiologists Task Force on Moderate Procedural Sedation and Analgesia, the American Association of Oral and Maxillofacial Surgeons, American College of Radiology, American Dental Association, American Society of Dentist Anesthesiologists, and Society of Interventional Radiology. — *Anesthesiology.* — 2018; 128 (3): 437—79. PMID: 29334501
5. Working Group on Guidelines Development for Intravenous Sedation in Dentistry, the Japanese Dental Society of Anesthesiology. Practice Guidelines for Intravenous Conscious Sedation in Dentistry (Second Edition, 2017). — *Anesth Prog.* — 2018; 65 (4): e1—e18. PMID: 30702348

С.А. Рабинович¹,
д.м.н., профессор, зав. кафедрой
обезболивания в стоматологии

Л.А. Заводиленко¹,
к.м.н., ассистент кафедры обезболивания
в стоматологии

Ю.Л. Васильев^{2,3},
к.м.н., доцент кафедры оперативной
хирургии и топографической анатомии;
доцент кафедры пропедевтики
стоматологических заболеваний

¹ МГМСУ им. А.И. Евдокимова

² Первый МГМУ им. И.М. Сеченова

³ РУДН

Седация в стоматологической практике в России. Состояние вопроса

Реферат. Проблема обезболивания пациентов в стоматологической практике по-прежнему остается актуальной. Не всегда только местной анестезии бывает достаточно для безопасного проведения вмешательств. Значимо повысить эффективность купирования болевого синдрома можно при помощи анксиолитической премедикации или управляемой седации. Каждому врачу-стоматологу, независимо от специализации, необходимо владеть навыком безопасного обезболивания, а также уметь проводить профилактику и лечение неотложных и экстренных соматических состояний. В статье освещается современное законодательное видение компетенций, трудовых действий и полномочий врачей-стоматологов относительно лечения пациентов с применением седации/премедикации. Допустимые для применения стоматологами седативные препараты обладают успокаивающим действием, не имеют значимого влияния на дыхание и гемодинамику, не вызывают развития привыкания при условии корректного их назначения в соответствии с рекомендациями производителя. При недостаточной эффективности пероральных седативных средств стоматологические пациенты могут быть пролечены в условиях анестезиологического пособия, наиболее востребованной является методика управляемой седации.

Ключевые слова: стоматология, обезболивание, премедикация, седация, образовательный стандарт

S.A. Rabinovich¹,
Grand PhD in Medical Sciences, professor,
Head of the Pain management in dentistry
department

L.A. Zavodilenko¹,
associate professor of the Dental
anesthesiology department

Yu.L. Vasil'ev^{2,3}
PhD, associate professor, department
of operative surgery and topographic
anatomy; Department of Propaedeutic
of Dental Diseases

¹ Moscow State University of Medicine and
Dentistry, Moscow, Russia

² Sechenov University, Moscow, Russia

³ RUDN University, Moscow, Russia

Sedation in dental practice in Russia. Status of the question

Abstract. The problem of patient anesthesia in dental practice is still relevant. Not always only local anesthesia is enough for safe interventions. Significantly increase the effectiveness of the relief of pain by using anxiolytic sedation or controlled sedation. Every dentist, regardless of specialization, must have the skill of safe pain relief, as well as the ability to prevent and treat urgent and emergency general somatic conditions. The article highlights the current legislative vision of the competencies, labor actions and powers of dentists regarding the treatment of patients using sedation/ premedication. Sedatives that are acceptable for use by dentists have a calming effect, do not have a significant effect on respiration and hemodynamics, and do not cause addiction if they are correctly prescribed in accordance with the manufacturer's recommendations. If oral sedatives are not effective enough, dental patients can be treated under conditions of anesthesia, the most popular is controlled sedation.

Key words: dentistry, anesthesia, premedication, sedation, educational standard

В последние годы в нашей стране благодаря внедрению в практическую стоматологию карпульной технологии и артикаинсодержащих местных анестетиков значительно снизилось количество пациентов в состоянии тревоги, ожидания боли и страха перед стоматологическими вмешательствами [1]. Улучшение эмоционального состояния после снятия или предупреждения болевого синдрома местными анестетиками отмечают у многих пациентов, испытывавших дистресс. Однако фармакологическое действие местноанестезирующих препаратов не имеет самостоятельного купирующего

влияния на эмоции человека. Для комфортного и безопасного лечения не всегда достаточно преодолеть болевую чувствительность, в некоторых случаях необходимо использовать седативные фармакологические средства [2–5]. Для этого пациентам в амбулаторной стоматологии при соблюдении определенных условий доступны все возможности современной анестезиологии [6].

В тех случаях, когда действия местноанестезирующих препаратов недостаточно (например, при дистрессе) [4, 5, 7, 8] или проведение местной анестезии вообще невозможно (например, при подтвержденной

поливалентной аллергии на местные анестетики, в раннем детском возрасте, при наличии психических и неврологических заболеваний с ментальными нарушениями), лечение проводят под общим обезболиванием (наркозом) или прибегают к седации [9, 6], которая, являясь компонентом методики общего обезболивания, сегодня приобрела право на самостоятельное существование и прочно закрепила свои позиции в амбулаторной стоматологии.

Коррекцию эмоционального фона пациента во время стоматологического лечения врачи-стоматологи рассматривают как неотъемлемый компонент безопасной анестезии [2, 3, 7, 5]. Пациенты в состоянии седации чувствуют себя комфортно благодаря снижению уровня сознания, при сохраненных адекватном дыхании и защитных глоточных рефлексах [10, 11]. Немаловажно, что с помощью седации можно добиться антероградной амнезии, когда события, происходившие в период действия седативных препаратов, не остаются в воспоминаниях пациента [9]. Следует также упомянуть о том, что эмоциональный комфорт в стоматологическом кресле позволяет пациенту безопасно перенести длительные и травматичные вмешательства [6, 12].

По глубине влияния на центральную нервную систему выделяют минимальный (анксиолизис), умеренный и глубокий уровень угнетения сознания. Седативные препараты вводят перорально, ингаляционно, внутримышечно или внутривенно [13]. Назначение седативных средств внутрь удобно и имеет высокую степень приятия пациентами. Анксиолизиса можно добиться седативными средствами в составе пероральной премедикации [14]. Для коррекции стоматофобии (собирательное понятие о повышенной тревожности и страхе пациентов перед стоматологическим лечением) этот метод по-прежнему популярен.

В комплексе своей многогранной подготовки врач-стоматолог должен большое внимание уделять изучению проблемы обезболивания, профилактики и лечения неотложных и экстренных состояний. Каждому врачу, независимо от его специализации, необходимо приобрести компетенции в данных вопросах, поскольку Приказ Министерства труда и социальной защиты Российской Федерации № 227н от 10 мая 2016 г. «Об утверждении профессионального стандарта «Врач-стоматолог» обязывает специалиста назначать медикаментозную терапию при заболеваниях в соответствии с имеющимися медицинскими показаниями, учитывая фармакодинамику и фармакокинетику лекарственных средств [15].

Согласно Приказу МЗ РФ № 1175н от 20 декабря 2012 г., регламентирующего порядок назначения и выписывания лекарственных препаратов, обоснование назначения лекарственного препарата определяется трудовыми функциями специалиста в зависимости от нозологии [16]. Так, для обеспечения комфортных и безопасных условий стоматологических вмешательств врач-стоматолог может использовать безрецептурные растительные, синтетические и комбинированные

препараты, руководствуясь принципами доказательной медицины и действующим законодательством Российской Федерации [12]. Наилучшего анксиолизиса можно добиться с помощью препаратов бензодиазепинового ряда. Однако согласно Постановлению Правительства РФ от 30 июня 1998 г. № 681 «Об утверждении перечня наркотических средств, психотропных веществ и их прекурсоров, подлежащих контролю в Российской Федерации», производные бензодиазепина включены в список III «Перечня наркотических средств, психотропных веществ и их прекурсоров» и подлежат ограниченному обороту (хранение, применение), предметно-количественному учету и особому контролю в соответствии с законодательством РФ [17]. Медицинские организации стоматологического профиля, согласно Постановлению Правительства РФ от 22 декабря 2011 г. № 1085 «О лицензировании деятельности по обороту наркотических средств, психотропных веществ и их прекурсоров, культивированию наркосодержащих растений» (с изменениями и дополнениями), могут использовать бензодиазепины только при наличии лицензии на деятельность по обороту наркотических средств, психотропных веществ и их прекурсоров [18].

Допустимые для применения стоматологом седативные препараты обладают успокаивающим действием, не имеют значимого влияния на дыхание и гемодинамику, не вызывают развития привыкания при условии корректного их назначения в соответствии с рекомендациями производителя.

Пероральный прием фармакологических средств не всегда позволяет обеспечить желаемый уровень седации — нельзя исключать возможность ее недостаточного или избыточного уровня, что обусловлено индивидуальными особенностями пациента [12]. Только ингаляционная и внутривенная седация управляемы и позволяют на фоне стабильных показателей дыхания и гемодинамики за короткий период получать необходимый седативный эффект и обеспечить различную степень угнетения сознания от анксиолизиса, не нарушая контакта с пациентом, до умеренной седации с сохраненным сознанием, гарантирующей легкое его пробуждение. Современные ингаляционные препараты (севофлуран [19, 20], закись азота, ксенон) удобны для обеспечения анксиолизиса. Внутривенное введение диазепам, мидазолам и/или пропофол позволяет эффективно и безопасно проводить управляемую седацию. Методика управляемой седации в сочетании с различными вариантами местного обезболивания помогает проводить лечение пациентов с соматическими заболеваниями, избегая их декомпенсации и возможных при этом осложнений. Однако необходимо уточнить, что управляемую седацию как компонент анестезиологического пособия может проводить только врач-анестезиолог-реаниматолог, находящийся в штате стоматологической организации [21–23].

Для проведения стоматологического лечения в условиях седации предусмотрено соблюдение ряда обязательных условий и ограничений, направленных

на обеспечение безопасности [12]. Так, у пациентов во время лечения в обязательном порядке необходимо непрерывно контролировать степень угнетения сознания (BIS-мониторинг) [24, 25], показатели дыхания и гемодинамики (кардиомониторинг), а также обязательно обеспечивать пациенту медицинское, в том числе мониторинговое, наблюдение после проведенного

вмешательства до того момента, когда он будет готов к безопасной выписке. Проводить седацию можно только при условии наличия в учреждении необходимого оборудования и медикаментов для проведения неотложной и экстренной медицинской помощи, включая сердечно-легочную реанимацию.

ЛИТЕРАТУРА / REFERENCES:

- 1. Рабинович С.А., Московец О.Н.** Проблемы боли и обезболивания в стоматологии. Современное состояние стоматологической анестезиологии и перспективы ее развития. — *Российский журнал боли*. — 2009; 3 (24): 12—7 [Rabinovich S.A., Moskovets O.N. Problems of pain and anesthesia in dentistry. The current state of dental anesthesiology and prospects for its development. — *Russian Journal of Pain*. — 2009; 3 (24): 12—7 (In Russ.)].
- 2. Гончаренко Ю.В.** Гипноаналгоседация в амбулаторной стоматологии: дис. ... к.м.н. — М.: НИИ общей реаниматологии РАМН, 2006. — 146 с. [Goncharenko Yu.V. Hypnotic analgesia in outpatient dentistry: master's thesis. — Moscow, 2006. — 146 p. (In Russ.)].
- 3. Мишунин Ю.В.** Анестезия и седация в амбулаторной стоматологии: дис. ... д.м.н. — М.: НИИ общей реаниматологии РАМН, 2001. — 315 с. [Mishunin Yu.V. Anesthesia and sedation in outpatient dentistry: master's thesis. — Moscow, 2001. — 315 p. (In Russ.)].
- 4. Московец О.Н.** Зависимость болевой восприимчивости от эмоционального состояния у пациентов на амбулаторном стоматологическом приеме: дис. ... д.б.н. — М.: НИИ общей патологии и патофизиологии РАМН, 2004. — 302 с. [Moskovets O.N. Dependence of pain perception on the emotional state in patients on an outpatient appointment with a dental appointment: master's thesis. — Moscow, 2004. — 302 p. (In Russ.)].
- 5. Сергеева О.О.** Снижение психоэмоционального напряжения и болевой чувствительности у больных на стоматологическом приеме: дис. ... к.м.н. — МГМСУ, 2001. — 139 с. [Sergeeva O.O. Decrease in psychoemotional stress and pain sensitivity in patients at a dental appointment: master's thesis. — MGMSU, 2001. — 139 p. (In Russ.)].
- 6. Рабинович С.А., Стош В.И., Зорян Е.В.** Руководство по анестезиологии и оказанию неотложной помощи в стоматологии. — М.: МЕДпресс-информ, 2002. — 288 с. [Rabinovich S.A., Stosh V.I., Zoryan E.V. Guide to anesthesiology and emergency care in dentistry. — Moscow: MEDpress-inform, 2002. — 288 p. (In Russ.)].
- Приказ МЗ РФ от 15 ноября 2012 г. №919н «Об утверждении Порядка оказания медицинской помощи взрослому населению по профилю «анестезиология и реаниматология» (с изменениями на 14.09.2018) [Order of the Ministry of Health of the Russian Federation dated November 15, 2012 N919n «On approval of the provision of medical care to adult population on the profile of Anesthesiology and Intensive Care» (as amended on 09.14.2018) (In Russ.)].
- 8. Рабинович С.А., Московец О.Н., Лукьянов М.В., Зорян Е.В.** Проблемы безопасности местной анестезии в стоматологии. — М.: ВУНМЦ, 2004. — 48 с. [Rabinovich S.A., Moskovets O.N., Lukyanov M.V., Zoryan E.V. The safety problems of local anesthesia in dentistry. — Moscow, 2004. — 48 p. (In Russ.)].
- 9. Заводиленко Л.А.** Оптимизация применения современных методов комбинированной анестезии на амбулаторном стоматологическом приеме: дис. ... к.м.н. — МГМСУ, 2001. — 126 с. [Zavodilenko L.A. Optimization of the use of modern methods of combined anesthesia on an outpatient dental appointment: master's thesis. — MGMSU, 2001. — 126 p. (In Russ.)].
- 10. Новикова С.Г.** Премедикация при амбулаторных стоматологических вмешательствах в зависимости от индивидуально-типологических особенностей пациентов: дис. ... д.м.н. — МГМСУ, 2008. — 242 с. [Novikova S.G. Premedication for outpatient dental interventions depending on the individual typological characteristics of patients: dissertation. — MGMSU, 2008. — 242 p. (In Russ.)].
- 11. Collin V., Toon M., O'Selmo E., Reynolds L., Whitehead P.** A survey of stress, burnout and well-being in UK dentists. — *Br Dent J*. — 2019; 226 (1): 40—9. PMID: 30631165
- 12. Полуночева И.В.** Подбор премедикации у стоматологических пациентов с сердечно-сосудистой патологией: дис. ... к.м.н. — МГМСУ, 2004. — 104 с. [Polunocheva I.V. Selection of premedication in dental patients with cardiovascular pathology: master's thesis. — MGMSU, 2004. — 104 p. (In Russ.)].
- 13. Рабинович С.А., Зорян Е.В., Добродеев А.С.** Седация в стоматологии. — М.: Лига, 2013. — 224 с. [Rabinovich S.A., Zoryan E.V., Dobrodeev A.S. Sedation in dentistry. — Moscow: League, 2013. — 224 p. (In Russ.)].
- 14. Бобкова А.Х.** Сравнительное изучение анксиолитической активности гидроксизина и тенотена на амбулаторном стоматологическом приеме: дис. ... к.м.н. — МГМСУ, 2010. — 130 с. [Bobkova A.Kh. A comparative study of the anxiolytic activity of hydroxyzine and tenoten in an outpatient dental practice: master's thesis. — MGMSU, 2010. — 130 p. (In Russ.)].
- Профессиональный стандарт Врач-стоматолог (утв. приказом Министерства труда и социальной защиты РФ от 10 мая 2016 г. № 227н) [Professional standard Dentist (approved by the order of the Ministry of Labor and Social Protection of the Russian Federation of May 10, 2016 No. 227n) (In Russ.)].
- Приказ Министерства здравоохранения Российской Федерации от 20 декабря 2012 г. № 1175н «Об утверждении порядка назначения и выписывания лекарственных препаратов, а также форм рецептурных бланков на лекарственные препараты, порядка оформления указанных бланков, их учета и хранения» [The Russian Ministry of Health Order of 20 December 2012 number 1175n «On Approval of the procedure of appointment and prescribing of drugs, as well as forms of prescription forms for drugs, procedures for obtaining these forms, their recording and storage» (In Russ.)].
- Постановление Правительства РФ от 30 июня 1998 г. №681 «Об утверждении перечня наркотических средств, психотропных веществ и их прекурсоров, подлежащих контролю в Российской Федерации» (с изменениями и дополнениями) [Decree of the Government of the Russian Federation of June 30, 1998 N 681 «On approval of the list of narcotic drugs, psychotropic substances and their precursors subject to control in the Russian Federation» (as amended) (In Russ.)].
- Постановление Правительства РФ от 22 декабря 2011 г. №1085 «О лицензировании деятельности по обороту наркотических средств, психотропных веществ и их прекурсоров, культивированию наркосодержащих растений» (с изменениями и дополнениями) [Decree of the Government of the Russian Federation of December

22, 2011 N 1085 "On licensing activities for the trafficking of narcotic drugs, psychotropic substances and their precursors, the cultivation of drug-containing plants" (as amended) (In Russ.).

19. Kawai M., Kurata S., Sanuki T., Mishima G., Kiriishi K., Watanabe T., Ozaki-Honda Y., Yoshida M., Okayasu I., Ayuse T., Tanoue N., Ayuse T. The effect of midazolam administration for the prevention of emergence agitation in pediatric patients with extreme fear and non-cooperation undergoing dental treatment under sevoflurane anesthesia, a double-blind, randomized study. — *Drug Des Devel Ther.* — 2019; 13: 1729—37. PMID: 31190751

20. Tsukamoto M., Hitosugi T., Yokoyama T. Comparison of Recovery in Pediatric Patients: A Retrospective Study. — *Clin Oral Investig.* — 2019; 23 (9): 3653—6. PMID: 31273527

21. Приказ МЗ РФ от 07 декабря 2011 г. № 1496н «Об утверждении Порядка оказания медицинской помощи взрослому населению при стоматологических заболеваниях» [Order of the Ministry of Health of the Russian Federation dated December 7, 2011 № 1496n "On approval of the provision of medical care to adults with dental disease" (In Russ.).]

22. Приказ МЗ РФ от 12 ноября 2012 г. №909н (ред. от 09.07.2013) «Об утверждении Порядка оказания

медицинской помощи детям по профилю «анестезиология и реаниматология» (с изменениями на 14.09.2018) [The order of the Ministry of Health of the Russian Federation dated November 12, 2012 N909n (as amended on July 9, 2013) "On the approval of the Procedure for the provision of medical care for children in the profile of anesthesiology and intensive care (as amended on September 14, 2018) (In Russ.).]

23. Приказ МР РФ от 13 ноября 2012 г. №910н «Об утверждении Порядка оказания медицинской помощи детям со стоматологическими заболеваниями»

[Order of the Ministry of Health of the Russian Federation dated November 13, 2012 N910n "On Approval of the Procedure of medical care for children with dental disease" (In Russ.).]

24. Sabouri A.S., Jafari A., Creighton P., Shepherd A., Votta T.J., Deng H., Heard C. Association between bispectral index system and airway obstruction: an observational prospective cohort analysis during third molar extractions. — *Minerva Anesthesiol.* — 2018; 84 (6): 703—11. PMID: 29338145

25. Sargin M., Uluer M.S., Ozmen S. The Effects of Bispectral Index Monitoring on Hemodynamics and Recovery Profile in Developmentally Delayed Pediatric Patients Undergoing Dental Surgery. — *Paediatr Anaesth.* — 2015; 25 (9): 950—5. PMID: 25970339

В.Н. Царев,

д.м.н., профессор, зав. кафедрой микробиологии, вирусологии, иммунологии, директор НИМСИ

Е.Н. Николаева,

д.м.н., профессор, г.н.с. лаборатории молекулярно-биологических исследований НИМСИ

М.В. Витович,

аспирант кафедры микробиологии, вирусологии, иммунологии

М.И. Митерева,

к.м.н., доцент кафедры эндодонтии

М.С. Подпорин,

м.н.с. лаборатории молекулярно-биологических исследований НИМСИ

МГМСУ им. А.И. Евдокимова

Биопленкообразующие бактерии в атеросклеротических бляшках у пациентов с сердечно-сосудистыми заболеваниями и хроническим пародонтитом

Реферат. Идентификация жизнеспособных, ранее не определяемых видов микробов в атеросклеротических бляшках сосудов представляет новые доказательства прямого и опосредованного участия микробиоты в этиопатогенезе неинфекционных заболеваний человека. **Цель исследования:** выделение и определение состава жизнеспособных микробов в клиническом материале из атеросклеротических бляшек и сравнительный анализ с микробиотой ротовой жидкости у больных хроническим генерализованным пародонтитом (ХГП) и ишемической болезнью сердца (ИБС). **Материалы и методы.** Фрагменты атеросклеротических бляшек, выделенных при аортокоронарном шунтировании у 12 больных ХГП легкой и средней степени тяжести и ИБС, культивировали в системе текучих сред в анаэробных условиях. Выделенные микробы идентифицировали с помощью бактериологических методов исследований и полимеразной цепной реакции. Наличие биопленок оценивали сканирующей электронной микроскопией. **Результаты.** Из всех бляшек выделены биопленки, содержащие генетические маркеры хотя бы одного вида микробиоты. Биопленки включали ДНК пародонтопатогенов, некоторых возбудителей гнойно-воспалительных заболеваний, вирусов семейства *Herpesviridae* и *Candida spp.*, а также жизнеспособные микробы. Выполнен сравнительный анализ состава выделенной микробиоты из атеросклеротических бляшек и микробов ротовой жидкости у обследованных пациентов. **Выводы.** Способ моделирования биопленок на основе технологии текучих сред позволяет выявлять ранее не определяемые виды микробиоты в стенках кровеносных сосудов и атеросклеротических бляшках в достаточных количествах для идентификации и изучения их свойств.

Ключевые слова: атеросклеротическая бляшка, биопленкообразующие микробы, пародонтопатогены, возбудители нозокомиальных инфекций, технология текучих сред

V.N. Tsarev,

Grand PhD in Medical sciences, professor, head of the Microbiology, virology, immunology department, director of the Medico-dental research Institute

E.N. Nikolaeva,

Grand PhD in Medical sciences, professor, principal scientist in the Molecular biology research laboratory of the Medico-dental research Institute

M.V. Vitovich,

Postgraduate of the Microbiology, virology, immunology department

M.I. Mitereva,

PhD in Medical sciences, associate professor of the Periodontology department

M.S. Podporin,

Junior researcher at the Molecular biology research laboratory of the Medico-dental research Institute

Moscow State University of Medicine and Dentistry, Moscow, Russia

Biofilm-forming bacteria in atherosclerotic plaques in patients with cardiovascular diseases and chronic periodontitis

Abstract. The identification of viable, previously undetectable types of microbes in human atherosclerotic plaques provides new evidence of direct and indirect participation of microbiota in the etiopathogenesis of non-infectious human diseases. **Purpose of the study.** Isolation and determination of the composition of viable microbes in atherosclerotic plaques and comparative analysis with the microbiota of the oral fluid in patients with chronic generalized periodontitis (CP) and coronary artery disease (CAD). **Materials and methods.** Fragments of atherosclerotic plaques isolated during coronary artery bypass grafting in patients with coronary artery disease and chronic periodontitis were cultured in a fluid system under anaerobic conditions. Isolated microbes were identified using bacteriological methods of research and polymerase chain reaction. The presence of biofilms was evaluated by scanning electron microscopy. **Results.** Twelve patients with CP and CAD were examined. Biofilms containing genetic markers of at least one type of microbiota were isolated from all atherosclerotic plaques after cultivation in a fluid system and anaerobic conditions. They included DNA of periodontal pathogens, some pathogens of purulent-inflammatory diseases, herpesviruses and *Candida spp.*, as well as viable microbes. In the examined patients, a comparative analysis of the composition of the isolated microbiota from atherosclerotic plaques and oral fluid microbes was performed. **Conclusions.** A method for modeling biofilms based on fluid technology allows detecting previously undetectable types of microbiota in the walls of blood vessels and atherosclerotic plaques in sufficient quantities to identify and study their properties.

Key words: atherosclerotic plaque, chronic periodontitis, biofilm-forming microbes, periodontal pathogens, causative agents of nosocomial infections, fluid technology

В последние годы все больше данных накапливается о том, что пародонтит, обусловленный пародонтопатогенными видами бактерий, является важным фактором развития коморбидной патологии и, в частности, атеросклероза. Во многих работах показано присутствие ДНК пародонтопатогенных бактерий в участках атеросклеротического повреждения [1–4]. Метагеномные исследования свидетельствуют о наличии в атеросклеротических бляшках генетических маркеров не только возбудителей воспалительных заболеваний полости рта, но и других клинически важных инфекций, в том числе кишечной и мочеполовой систем [5, 6]. Однако наличие ДНК не позволяет судить о клинической значимости. Только культивирование и идентификация живых бактериальных видов из участков повреждения при инфекционном заболевании соответствуют постулатам Коха и оправдывают дальнейшие исследования [7]. В последнее время некоторые авторы продемонстрировали наличие живых микробов в клинических образцах, предоставив доказательства того, что важным сегментом микробиома человека может быть атеросклеротический микробиом [8–10]. Предполагается, что смешанные биопленки, формирующиеся на слизистой оболочке полости рта и кишечника, респираторного тракта, мочевыводящих путей, раневых поверхностей, обеспечивают синергизм действия патогенов, что особенно важно при развитии вторичной инфекции в послеоперационном периоде и при внутрибольничных инфекциях, которые получают все большее распространение [11, 12].

Цель исследования — выделение и определение состава жизнеспособных микробов в клиническом материале из атеросклеротических бляшек и ротовой жидкости больных ишемической болезнью сердца (ИБС) и хроническим пародонтитом с помощью бактериологических и молекулярно-генетических методов исследований.

МАТЕРИАЛЫ И МЕТОДЫ

Проведено культивирование в системе текучих сред и анаэробных условиях фрагментов атеросклеротических бляшек, выделенных у 12 больных ИБС и хроническим генерализованным пародонтитом в возрасте от 54 до 74 лет, находившихся на хирургическом лечении в Институте коронарной и сосудистой хирургии Государственного научного центра сердечно-сосудистой хирургии им. А.Н. Бакулева [11]. Участки сосудов с атеросклеротическими повреждениями, отобранные при аортокоронарном шунтировании, немедленно помещали в стерильные транспортные системы со средой Amies Transport. Перед операцией получали смывы ротовой жидкости. Образцы для исследования доставляли в лабораторию молекулярно-биологических исследований МГМСУ им. А.И. Евдокимова.

Стоматологическое обследование пациентов включало оценку состояния гигиены полости рта, выраженности воспалительной реакции, рецессии десны, деформации пародонта и резорбции кости зубных альвеол

согласно требованиям МКБ-10, Государственного стандарта и методических рекомендаций по обследованию стоматологических пациентов с заболеваниями пародонта [13]. Все пациенты подписали информированное согласие на участие в исследовании, проведение которого одобрено этическим комитетом МГМСУ им. А.И. Евдокимова.

Первичный посев для выделения потенциальной микробиоты проводили на питательные среды производства HiMedia Laboratories (Индия): M863, M832 и M521 для селективного выделения неспоровых анаэробов (FD001), M029 (агар Эндо), M304 (селективный агар для стрептококков), M1297A (хромогенную среду для выделения и идентификации грибов рода *Candida*) и M1293 (хромогенную среду для предварительной идентификации *E. coli* и других колиформных бактерий). Одну часть исследуемого образца помещали в стерильную пробирку Эппендорфа для ПЦР-диагностики. Другую часть использовали для получения отпечатка на плотной питательной среде M832, а затем помещали в жидкую питательную среду M863 для моделирования биопленки в условиях анаэробноза и движения жидкой фазы. Анаэроостат HiAnaerobic System Mark VI, заполненный бескислородной газовой смесью (10% H₂, 10% CO₂ и 80 N₂), с посевами устанавливали в орбитальный шейкер-инкубатор ES-20 (Biosan, Латвия) и инкубировали при температуре 36,9°C, скорости вращения 90 об/мин от 2 до 14 дней как описано в патенте [14].

Стерильность забора исследуемого материала и условий культивирования контролировали с помощью посева транспортной среды, в которой были доставлены образцы в лабораторию, на плотную питательную среду M832 и инкубирования исходных питательных сред без посева. Учет результатов культивирования в жидкой питательной среде (оценка оптической плотности, визуальный и микроскопический метод); выделение и идентификацию чистых культур в аэробных и анаэробных условиях выполняли в соответствии со стандартным протоколом [12]. Биохимическую идентификацию выделенных видов бактерий проводили с помощью наборов Biochemical Identification Test Kits (HiMedia Labs, Индия).

Сканирующую электронную микроскопию (СЭМ) проводили согласно методике, описанной Е.В. Ипполитовым и соавт., с помощью сканирующего двухлучевого электронного микроскопа Quanta 200 3D (FEI Company, США) в режиме высокого вакуума, при ускоряющем напряжении 5 кВ [11].

ДНК из фрагментов сосудов выделяли с помощью набора реагентов «Пробоподготовка Универсальная» (НПФ «Генлаб», Россия) в соответствии с инструкциями фирмы-производителя. Генетические маркеры пародонтопатогенных бактерий *Aggregatibacter actinomycetemcomitans*, *Tannerella forsythia*, *Porphyromonas gingivalis*, *Prevotella intermedia* и *Treponema denticola* определяли с помощью ПЦР-набора «Мультидент-5» (НПФ «Генлаб»). Для пародонтопатогенов *Parvimonas micra*, *Fusobacterium nucleatum/periodonticum*, *Campylobacter rectus*,

Eubacterium nodatum, *Eikenella corrodens* и *Campylobacter spp.* (*S. gingivalis*, *C. ochraceus*, *C. sputigena*) использовали систему Micro-IDent plus компании HainLifescience (Германия). ДНК других возбудителей клинически значимых инфекций *Streptococcus spp.*, *Peptostreptococcus anaerobius*, *Staphylococcus aureus*, *Pseudomonas aeruginosa*, *Enterococcus faecalis/faecium*, *Proteus spp.*, *Enterobacter spp.*, *Escherichia coli*, *Mycoplasma pneumoniae*, *Mycoplasma hominis*, *Chlamydia pneumoniae*, а также грибов рода *Candida* определяли с помощью наборов НПФ «Литех» (Россия). ДНК вирусов семейства *Herpesviridae* выявляли с помощью набора реактивов «Генлаб». Амплификацию ДНК проводили в термоциклере Терцик («ДНК-технология», Россия) и анализировали гель-электрофорезом

в 1,6% агарозе на трансиллюминаторе TCP-25M (Vilber Lourmat, Франция) после окрашивания бромистым этидием (1 мкг/мл) или методом обратной гибридизации [12].

Исследование являлось предварительным и не носило сравнительного характера, поэтому для анализа результатов использованы методы описательной статистики (данные представляли в виде частот наблюдений и относительных долей).

РЕЗУЛЬТАТЫ И ОБСУЖДЕНИЕ

Проведено обследование 12 человек с хроническими заболеваниями сердечно-сосудистой системы и тканей пародонта, ранее (от нескольких месяцев до 10 лет) перенесших острый инфаркт миокарда. У всех пациентов диагностированы постинфарктный кардиосклероз, стенокардия напряжения 2–3 или 3–4 ФК (согласно классификации стабильной стенокардии Канадского сердечно-сосудистого общества), у 2 (16%) человек — мультифокальный атеросклероз, у 1 (8%) — постинфарктная аневризма. Большинство пациентов имели сопутствующие заболевания желудочно-кишечного тракта и мочеполовой системы.

На стоматологическом осмотре установлено, что 5 (42%) человек имели хронический генерализованный пародонтит легкой степени и 7 (58%) — хронический генерализованный пародонтит средней степени тяжести. Гигиена полости рта у 1/3 пациентов была удовлетворительной, у 8 (67%) пациентов — неудовлетворительной. Средний возраст больных составил $63,6 \pm 1,6$ года.

Для улучшения кровотока, направленного к сердечной мышце, всем пациентам проведено аортокоронарное шунтирование в Институте коронарной и сосудистой хирургии. Во время операции отобраны участки сосудов с атеросклеротическими поражениями. Рост бактерий в контрольных посевах отсутствовал. Однако во флаконах с фрагментами атеросклеротических бляшек наблюдалось помутнение питательной среды и наличие осадка на дне пробирки уже через 24 часа культивирования.

При использовании методики моделирования микробных биопленок в жидкой фазе и условиях анаэробнобиоза на поверхности культивируемых биоплатов также наблюдался рост микробов, образующих сплошную биопленку (рис. 1). большей частью поверхность сосуда была покрыта биопленкой с выраженной мантией, на поверхности которой видны отдельные группы микроорганизмов кокковой и овоидной морфологии (рис. 2).

В отпечатках атеросклеротических бляшек на стекле после культивирования в условиях текучих сред в течение 24 часов и более при световой микроскопии были обнаружены грамотрицательные и грамположительные бактерии, а также дрожжевые грибы (рис. 3).

На плотных питательных средах с отпечатками атеросклеротических бляшек наблюдался рост различных по форме и консистенции колоний бактерий (рис. 4).




Рис. 1. Поверхность образца после культивирования в системе текучих сред в течение 24 часов: а) общий вид фрагмента сосуда на СЭМ, ув. 100; б) рельеф поверхности сосуда на СЭМ, ув. 6000

Из отпечатков на плотных питательных средах и планктонных культур повторно делали посевы на питательные среды M521, M832, M029, M304, M1297A, M1293. Чашки Петри со средами M832 и M304 помещали в анаэроустат и культивировали в течение 14 дней; чашки со средами M521, M029, M1297A и M1293 культивировали в аэробных условиях в течение 24 часов.

В жидкой питательной среде из всех образцов после культивирования фрагментов атеросклеротических бляшек в анаэробных условиях в системе текучих сред был выявлен рост грамотрицательных и грамположительных бактерий (рис. 5).

При этом выделены и идентифицированы 4 штамма пародонтопатогенов (*A. actinomycetemcomitans* и *P. gingivalis*), 21 штамм возбудителей гнойно-воспалительных инфекций (*S. aureus*, *Streptococcus agalactiae*, *E. coli*, *Proteus spp.*, *P. aeruginosa*, *E. faecalis/faecium*, *Enterobacter spp.*) и 6 штаммов *Candida spp.*, всего 31 штамм.

С помощью ПЦР были идентифицированы ДНК 14 штаммов пародонтопатогенных видов микробов I и II порядков, 5 штаммов возбудителей нозокомиальных инфекций и 9 штаммов *Candida spp.*, всего 28 штаммов.

В исходном материале из атеросклеротических бляшек до культивирования были выявлены ДНК пигментообразующих пародонтопатогенных бактерий *T. forsythia* у 3 (25%), а *P. gingivalis* — у 2 (17%) пациентов. ДНК *A. actinomycetemcomitans* определили в 1 (8%) образце. Кроме того, в 2 (17%) атеросклеротических бляшках выявлены маркеры пародонтопатогенных бактерий II порядка *F. nucleatum*, по 1 (8%) из образцов содержали ДНК *Carpocytophaga* (*C. spp.*) и *E. corrodents*. В данном исследовании мы не выявили ДНК *T. denticola*, *P. intermedia*, *P. micra*, *C. rectus* и *E. nodatum*.

Частота встречаемости в атеросклеротических бляшках ДНК *Candida albicans* составила 4 (33%), *Candida krusei* — 1 (8%), *Candida parapsilosis* — 5 (41%) образцов. *Candida glabrata* и *Candida guilliermondii* не выявлены. При этом в 4 (33%) образцах выявлено по 1 виду, а в 3 (25%) — по 2 вида из 5 определяемых нами грибов рода *Candida*. Среди возбудителей внутрибольничных




Рис. 2. Поверхность образца с микробной биопленкой после культивирования в системе текучих сред в течение 24 часов в биореакторе (СЭМ, ув. 8000)

инфекций идентифицированы ДНК *E. faecalis* в 1 (8%), *E. faecium* — в 4 (33%), *S. aureus* — в 2 (17%) случаях. ДНК EBV определена в 2 (17%), CMV — в 5 (41%) и HSV1,2 — в 3 (25%) образцах.

В то же время в ротовой жидкости был выявлен генетический материал *T. forsythia* у 3 (25%), а *P. gingivalis* — у 4 (33%) обследованных пациентов. *A. actinomycetemcomitans* идентифицировали в 1 (8%) случае.

ДНК *F. nucleatum* и *C. spp.* выявили у половины обследованных больных, у 2 (17%) — *E. corrodents* или *C. rectus*, по 1 (8%) человеку имели *T. denticola* или *P. intermedia*. ДНК пародонтопатогенов *P. micra* и *E. nodatum* в ротовой жидкости не выявили. *Streptococcus spp.* определили у 10 (83%) человек, *P. anaerobius* — у 3 (25%) человек. Из возбудителей нозокомиальных инфекций у 1 (8%) человека определили *S. aureus*, *E. faecium* — у 3 (25%) человек.

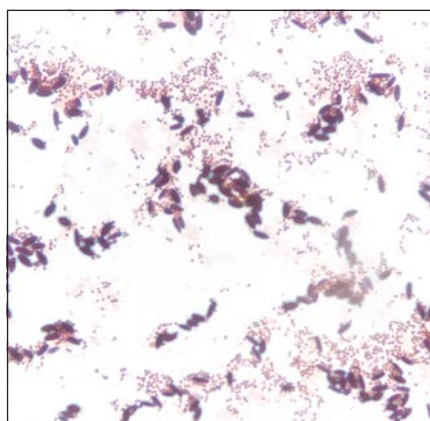
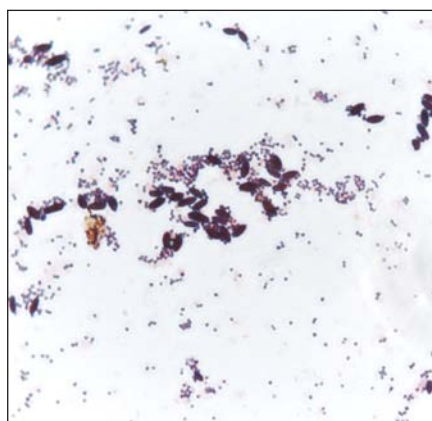


Рис. 3. Отпечатки на стекле фрагментов атеросклеротических бляшек после культивирования в жидкой питательной среде в течение 24 часов. Окраска по Граму, ув. 1000


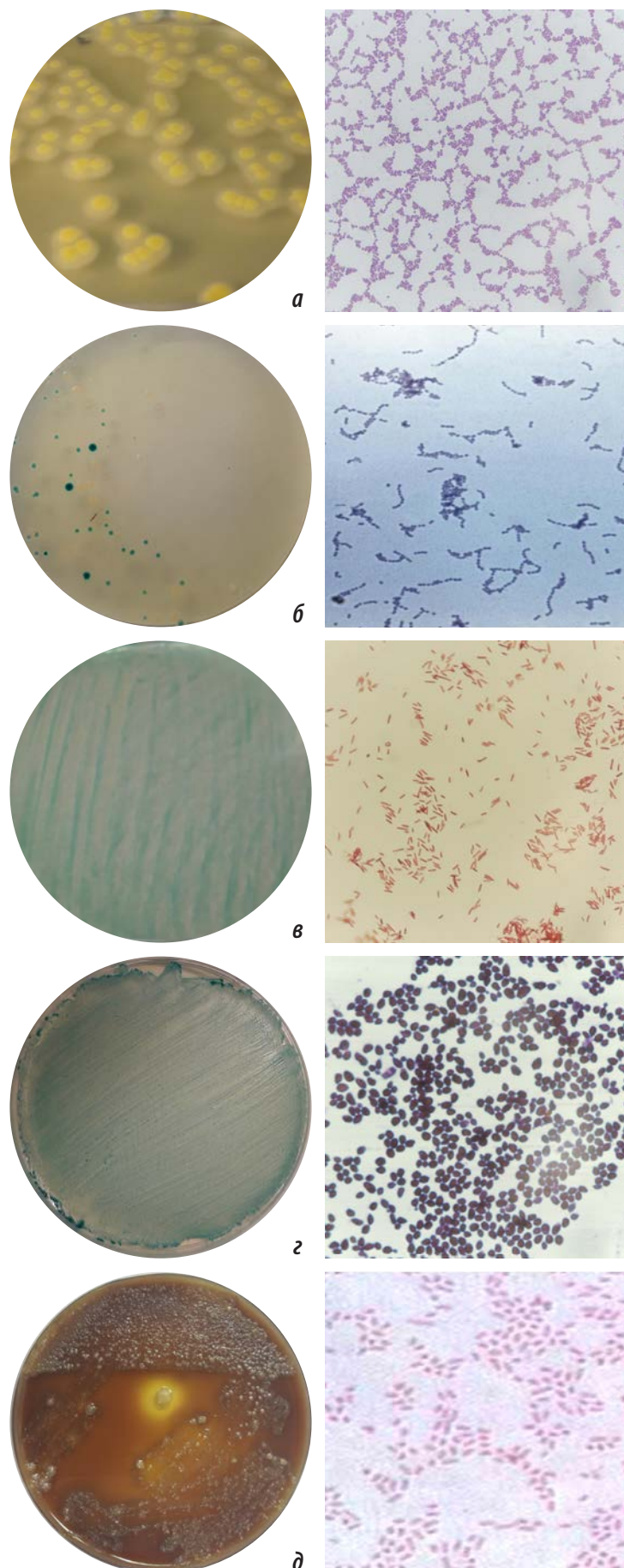


Рис. 4. Отпечатки фрагментов атеросклеротических бляшек, выделенных из кровеносных сосудов в асептических условиях



Таким образом, установлено, что в содержимом атеросклеротических бляшек можно выявить не только генетический материал, но и живых представителей микробиоты человека, которые, возможно, могут играть роль в этиопатогенезе атеросклероза. Полученные нами данные не противоречат результатам других исследователей [9, 15]. Тем не менее, с помощью моделирования биопленок установлено, что видовой состав идентифицированной микробиоты во фрагментах атеросклеротических бляшек более разнообразен и индивидуален у каждого пациента и не полностью совпадает с видовым составом, выявленным в ротовой жидкости.

С помощью СЭМ было показано, что во фрагментах артериальных сосудов и участках атеросклеротических бляшек можно выявить единичные бактерии, которые при культивировании в системе текучих сред *in vitro* образуют участки смешанной биопленки с характерной ультраструктурой, представленные разнообразными морфологическими вариантами микробиоты: бактериями палочковидной и кокковой форм. Предложенный нами способ получения биопленок позволяет получать образцы «атеросклеротической микробиоты», достаточные для изучения ее состава и свойств, долгосрочных эффектов, связанных с влиянием микробиоты на характер развития и прогрессирования атеросклеротических процессов, а также противовоспалительной, в том числе пародонтальной, терапии на течение сердечно-сосудистых заболеваний [14]. В связи с этим пациентов с умеренными и тяжелыми формами пародонтита с сопутствующими системными и воспалительными заболеваниями необходимо информировать о возможном увеличении риска развития сердечно-сосудистых заболеваний, как и об их обратном влиянии на течение и прогрессирование воспалительных заболеваний полости рта.

ВЫВОДЫ

1. Разработан и апробирован способ моделирования биопленок на основе технологии текучих сред, позволяющий выявлять ранее не определяемые виды микробиоты в стенках кровеносных сосудов и атеросклеротических бляшках, на сосудистых стентах и катетерах в достаточных количествах для идентификации и изучения их свойств.

Рис. 5. Рост бактерий на плотных селективных питательных средах и мазки из чистых культур: а) колонии *S. aureus* на среде M521 (стафилококковый агар N110); б) колонии на среде M304 (селективный агар для стрептококков); в) колонии *E. coli* на хромогенной среде M1293 (HiCrome™ ECC Agar); г) колонии на хромогенной среде 1297A для *Candida*; д) колонии *A. actinomycescomitans* на колумбийском кровяном агаре. Справа — мазок из чистой культуры, окраска по Граму, ув. 1000

2. Во всех образцах, выделенных из атеросклеротических бляшек, идентифицирован генетический материал хотя бы одного вида, микробиоты, включая ДНК пародонтопатогенных видов бактерий, некоторых возбудителей гнойно-воспалительных заболеваний, вирусов семейства *Herpesviridae* и *Candida spp.*
3. Выделение жизнеспособных, ранее не определяемых видов микробиоты в стенках кровеносных сосудов

и атеросклеротических бляшках человека вследствие ограничения их распространения факторами неспецифической резистентности и иммунной системы организма человека *in vivo* представляет новые доказательства прямого и опосредованного участия микробиоты в этиопатогенезе неинфекционных заболеваний человека.

ЛИТЕРАТУРА / REFERENCES:

.....

1. **Алишбая М.М., Витович М.В., Николаева Е.Н., Царев В.Н.** Пародонтопатогенная микрофлора в атеросклеротических бляшках у пациента с сердечно-сосудистым заболеванием. — *Атеросклероз и дислипидемии*. — 2019; 4 (37): 64—8 [Alshibaya M.M., Vitovich M.V., Nikolaeva E.N., Tsarev V.N. Parodontopathogenic microflora in atherosclerotic plaque in patient with cardiovascular disease. — *The Journal of atherosclerosis and dyslipidemias*. — 2019; 4 (37): 64—8 (In Russ.)].

DOI: 10.34687/2219-8202.JAD.2019.04.0007

2. **Бокерия Л.А., Муратов Р.М., Шамсиев Г.А., Царев В.Н., Саркисян М.А., Лукина Г.И., Николаева Е.Н.** Разработка молекулярно-генетических методов диагностики и антибактериальной профилактики инфекционного эндокардита одонтогенной природы. — *Dental Forum*. — 2011; 37 (1): 6—9 [Bokeria L.A., Muratov R.M., Shamsiev G.A., Tsarev V.N., Sarkisyan M.A., Lukina G.I., Nikolaeva E.N. Development of molecular-biological diagnostic methods and antibacterial prophylaxis of odontogenic infective endocarditis. — *Dental Forum*. — 2011; 37 (1): 6—9 (In Russ.)].

3. **Царев В.Н., Николаева Е.Н., Саркисян М.А.** Выявление маркеров пародонтопатогенных бактерий у пациентов с инфекционным эндокардитом. — *Российский стоматологический журнал*. — 2009; 2: 32—4 [Tsaryov V.N., Nikolayeva Ye.N., Sarkisyan M.A. Detection of parodontopathogenic bacterial markers in patients with infective endocarditis. — *Russian Dental Journal*. — 2009; 2: 32—4 (In Russ.)].

4. **Kozarov E.** Bacterial Invasion of Vascular Cell Types: Vascular Infectology and Atherogenesis. — *Future Cardiol.* — 2012; 8(1): 123—38. PMID: 22185451

5. **Mitra S., Drautz-Moses D.I., Alhede M., Maw M.T., Liu Y., Purbojati R.W., Yap Z.H., Kushwaha K.K., Gheorghe A.G., Bjarnsholt T., Hansen G.M., Sillesen H.H., Hougen H.P., Hansen P.R., Yang L., Tolker-Nielsen T., Schuster S.C., Givskov M.** In Silico Analyses of Metagenomes From Human Atherosclerotic Plaque Samples. — *Microbiome*. — 2015; 3: 38. PMID: 26334731

6. **Ziganshina E.E., Sharifullina D.M., Lozhkin A.P., Khayrullin R.N., Ignatyev I.M., Ziganshin A.M.** Bacterial Communities Associated With Atherosclerotic Plaques From Russian Individuals With Atherosclerosis. — *PLoS One*. — 2016; 11 (10): e0164836. PMID: 27736997

7. **Kozarov E.** (Re)viewing atherosclerosis as an infectious disease — *a key to personalized medicine*. — *Journal of Bacteriology and Parasitology*. — 2012; 3: e103. DOI: 10.4172/2155-9597.1000e103

8. **Витович М.В.** Выделение и идентификация биофильнообразующих микробов в атеросклеротических бляшках. — *Материалы V Национального конгресса бактериологов*. — М.: Династия, 2019. — С. 22—23 [Vitovich M.V. Isolation and identification of biofilm-forming microbes in atherosclerotic plaques. — *Materials of the V National Congress of Bacteriologists*. — Moscow: Dynasty, 2019. — P. 22—23 (In Russ.)].

9. **Lanter B.B., Sauer K., Davies D.G.** Bacteria present in carotid arterial plaques are found as biofilm deposits which may contribute to enhanced risk of plaque rupture. — *mBio*. — 2014; 5 (3): e01206—14. PMID: 24917599

10. **Rafferty B., Dolgilevich S., Kalachikov S., Morozova I., Ju J., Whittier S., Nowygrad R., Kozarov E.** Cultivation of Enterobacter Hormaechel from human atherosclerotic tissue. — *J Atheroscler Thromb.* — 2011; 18 (1): 72—81. PMID: 20972353

11. **Ипполитов Е.В., Диденко Л.В., Царев В.Н.** Особенности морфологии биопленки пародонта при воспалительных заболеваниях десен (хронический катаральный гингивит, хронический пародонтит, кандидоз-ассоциированный пародонтит) по данным электронной микроскопии. — *Клиническая лабораторная диагностика*. — 2015; 60 (12): 59—64 [Ippolitov E.V., Didenko L.V., Tsarev V.N. The characteristics of morphology of biofilm of periodontium under inflammatory diseases of gums (chronic catarrhal gingivitis, chronic periodontitis, Candida-associated periodontitis) according results of electronic microscopy. — *Klin Lab Diagn.* — 2015; 60 (12): 59—64 (In Russ.)].

12. **Царев В.Н.** Микробиология, вирусология, иммунология полости рта. — 2-е изд. — М.: ГЭОТАР-Медиа, 2019. — С. 522—526 [Tsarev V.N. Microbiology, virology, immunology of the oral cavity. 2nd ed. — Moscow: GEOTAR-Media, 2019. — P. 522—526 (In Russ.)].

13. **Кузьмина Э.М., Янушевич О.О., Кузьмина И.Н.** Стоматологическая заболеваемость населения России. Эпидемиологическое стоматологическое обследование населения России. — М.: МГМСУ, 2019. — 304 с. [Kuzmina E.M., Yanushevich O.O., Kuzmina I.N. Dental morbidity in the Russian population. Epidemiological dental examination of the population of Russia. — Moscow: Moscow State University of Medicine and Dentistry, 2019. — 304 p. (In Russ.)].

14. **Ипполитов Е.В., Царев В.Н., Арутюнов С.Д., Степанов А.Г., Подпорин М.С., Шишова В.Г., Малазония Т.Т.** Способ формирования смешанной биопленки пародонтопатогенных анаэробных бактерий в условиях текущих сред *in vitro*. — Патент RU № 2619169, действ. с 20.11.2015 [Ippolitov E.V., Tsarev V.N., Arutyunov S.D., Stepanov A.G., Podporin M.S., Shishova V.G., Malazoniya T.T. Method for forming of combined periodontal anaerobic bacteria biofilm under fluid conditions *in vitro*. — Patent RU № 2619169, effective from 20.11.2015 (In Russ.)].

15. **Шарифуллина Д.М., Васильева Р.М., Яковлева Т.И., Николаева Е.Г., Поздеев О.К., Ложкин А.П., Хайруллин Р.Н.** Микробный пейзаж биоптатов атеросклеротических бляшек. — *Казанский медицинский журнал*. — 2015; 96 (6): 979—82 [Sharifullina D.M., Vasil'eva R.M., Yakovleva T.I., Nikolaeva E.G., Pozdееv O.K., Lozhkin A.P., Khayrullin R.N. Microbial landscape of atherosclerotic plaques biopsy samples. — *Kazan Journal of Medicine*. — 2015; 96 (6): 979—82 (In Russ.)].

А.А. Романенко^{1,2},
м.н.с.; начальник отдела обеспечения
качества

В.В. Чуев^{3,4},
к.м.н., главный врач; доцент кафедры
терапевтической стоматологии

А.А. Бузов^{1,5},
к.т.н., технический директор; техдиректор

В.Ф. Посохова¹,
к.х.н., с.н.с.

В.П. Чуев^{1,4},
д.т.н., генеральный директор; зав. кафедрой
медико-технических систем

¹ Опытнo-экспериментальный завод
«ВладМиВа», Белгород

² ООО «БелФармаМед», Белгород

³ ООО «Стоматологический центр
„ВладМиВа“», Белгород

⁴ Белгородский государственный
национальный исследовательский
университет

⁵ ООО «Наноапатит», Белгород

Клиническая оценка остеопластического материала Биопласт-Дент (обзор)

Реферат. Цели и задачи: клиническая оценка проведена с целью проверки клинической эффективности и безопасности остеопластического материала Биопласт-Дент (ВладМиВа). **Материалы и методы.** Анализ и оценка клинических данных литературы о медицинском изделии — материале Биопласт-Дент. **Результаты.** Результаты изученных нами публикаций российских и зарубежных научных изданий, отражающих результаты клинических и лабораторных исследований, свидетельствуют о биосовместимости Биопласт-Дента и эффективности его применения для замещения костных дефектов вследствие ускорения процессов регенерации костной ткани. Данный материал по микроструктуре, химическому составу и скорости биорезорбции близок к кости человека, положительно влияет на процессы ее перестройки и восстановления. В клинических исследованиях показана успешность использования Биопласт-Дента при хирургическом лечении переломов нижней челюсти, ретинированных зубов и кист челюстей. Клинически обоснована эффективность применения Биопласт-Дента при лечении пациентов с хроническим генерализованным пародонитом и непосредственной дентальной имплантации. Его совместное применение с резорбируемой мембраной Биопласт-Дент облегчает течение и сокращает срок реабилитационного периода, снижает риск возникновения осложнений. Гель Биопласт-Дент оказывает благоприятное влияние на динамику хронического воспалительного процесса тканей пародонта. **Заключение.** На основании изученных нами данных литературы установлена клиническая эффективность и безопасность материала Биопласт-Дент, применяемого для замещения костных дефектов в клинике стоматологии и челюстно-лицевой хирургии.

Ключевые слова: остеопластический материал, резорбируемая мембрана, костная регенерация, Биопласт-Дент

А.А. Romanenko^{1,2},
junior researcher; head of the Quality
assurance department

V.V. Chuev^{3,4},
PhD in Medical sciences, chief doctor;
associate professor of the Therapeutic
dentistry department

А.А. Buzov^{1,5},
PhD in Engineering, technical director;
technical director

V.F. Posokhova¹,
PhD in Chemical sciences, senior researcher

V.P. Chuev^{1,4},
Grand PhD in Engineering, general director;
head of the Medical and technical systems
department

¹ “VladMiVa Experimental Plant” JSC, Belgorod,
Russia

² “Belfarmamed” LLC, Belgorod, Russia

³ «CCM “VladMiVa”» LLC, Belgorod, Russia

⁴ Belgorod National Research University, Russia

⁵ “Nanoapatit” LLC, Belgorod, Russia

Clinical evaluation of osteoplastic material Bioplast-Dent (a review)

Abstract. The clinical assessment had been carried out to examine the clinical efficacy and clinical safety of the osteoplastic material Bioplast-Dent by “VladMiVa” (Russia). **Materials and methods.** Analysis and evaluation of clinical data from the literature on the Bioplast-Dent material have been done. **Results.** The results of studies of Russian and foreign scientific publications reflecting the results of clinical and laboratory studies indicate the biocompatibility of Bioplast Dent and its effectiveness in replacing bone defects due to the acceleration of bone tissue regeneration processes. This material, according to microstructure, a chemical content and a bio-resorption speed is biologically close to human bones and positively affects the processes of its restructuring and restoration. In clinical trials have been shown the success of using Bioplast-Dent in the surgical treatment of fractures of the mandible, refined teeth, and jaw cysts. The effectiveness of using of Bioplast-Dent in the treatment of patients with chronic generalized periodontitis and direct dental implantation is clinically justified. Its combined use with the resorbable Bioplast-Dent membrane facilitates the course and shortens the rehabilitation period reduces the risk of complications. Gel Bioplast-Dent has a beneficial effect on the dynamics of the chronic inflammatory process of periodontal tissues. **Conclusions.** Based on the literature data we have studied, the clinical efficacy and safety of the Bio-plast-Dent material used to replace bone defects in the clinic of dentistry and maxillofacial surgery were established.

Keywords: osteoplastic material, resorbable membrane, bone regeneration, Bioplast-Dent

Проблема регенерации костной ткани челюстно-лицевой области является актуальной, ведь восстановление ее дефектов занимает продолжительное время и не всегда происходит в полном объеме. Для управления процессом остеорепарации в стоматологии и челюстно-лицевой хирургии применяются средства, стимулирующие восстановление костной ткани. Такие материалы должны обладать osteoconductive свойствами и хорошей переносимостью, т. е. быть эффективными и безопасными.

Клиническая эффективность и безопасность медицинского изделия в соответствии с международными стандартами анализируется при проведении производителем клинической оценки. Она включает рассмотрение относящихся к материалу клинических данных, которые могут быть получены, например, путем поиска в научной литературе.

В статье представлен результат клинической оценки остеопластического материала Биопласт-Дент (ВладМиВа) — обзор публикаций российских и зарубежных научных изданий и диссертационных работ, которые содержат результаты клинических и лабораторных исследований данного материала за 2013—2019 гг.

РЕЗУЛЬТАТЫ

В исследовании Н.Г. Коротких и соавт. изучалось влияние остеопластических материалов Клипдент (ВладМиВа) и Биопласт-Дент (ВладМиВа) на скорость и качество течения процессов остеорепарации костного дефекта, возникшего в результате травматического удаления зубов. В ходе работы 30 лабораторным кроликам проводили удаление зубов с формированием дефекта в области альвеолы удаленного зуба. Дефект в I группе заполнялся Биопласт-Дентом, во II — Клипдентом, а в контрольной группе остеопластические материалы не использовались. При применении исследованных остеопластических материалов регенерация микроциркуляторного русла была более выражена и ускорена в среднем на 3—5 суток по сравнению с нормальным процессом. Также отмечено ускорение процессов формирования костных лакун с погруженными остеоцитами и коллагенового каркаса на 6—8 и 5—7 суток соответственно. Проведенные морфологические исследования свидетельствуют об эффективности применения Биопласт-Дента и Клипдента для ускорения процессов регенерации костной ткани [1, 2].

Целью исследования Д.Ю. Харитонova и соавт. стало изучение морфологической и структурной характеристики костной ткани нижней челюсти человека и остеопластических материалов Клипдент и Биопласт-Дент. Для анализа пористости, размера агломератов и морфологии образцов использовался метод сканирующей электронной микроскопии (СЭМ). При исследовании образцов материалов с увеличением в 50 раз были установлены различия в их структуре макропор. Размер пор нижнечелюстной кости человека в изучаемом образце составляет более 500 мкм, размер пор материала Биопласт-Дент

колеблется в интервале 10—250 мкм. Изучение морфологии образцов показало, что Биопласт-Дент имеет схожую с костной тканью человека морфологию и систему сопряженных пор [3—5]. При проведении СЭМ с увеличением в 900 раз образцы костной ткани и Биопласт-Дента показывают схожую морфологию. Размер наблюдаемых микропор составляет 5—10 мкм в обоих образцах, что указывает на аналогичную микропористость используемого материала Биопласт-Дент и костной ткани. Эти данные свидетельствуют о наличии osteoconductive свойств у Биопласт-Дента, близости его скорости биорезорбции к скорости формирования кости человека и позволяют сделать предположение об успешности применения данного материала для оптимизации процессов остеорепарации при лечении костных дефектов челюстно-лицевой области [6].

Н.Г. Коротких и соавт. провели морфологическое исследование фрагментов нижней челюсти 30 лабораторных кроликов после моделирования перелома нижней челюсти. Было выделено три клинические группы в зависимости от материала, помещаемого в щель перелома: в I группе (10 кроликов) применялся Биопласт-Дент, во II (10 кроликов) — Клипдент, III группа (10 кроликов) — контрольная. На 4—5-е сутки при применении данных остеопластических материалов на гистологических срезах установлена значительная васкуляризация пространства кости (опережение контрольного забора на 3—4 суток), а остециты уже погружены в лакуны. Интенсивность окрашивания аморфного вещества свидетельствовала о повышенных обменных процессах в эксперименте в отличие от контрольного материала. На 14—15-е сутки на препаратах отмечено начало формирования основных тяжей костной грубоволокнистой ткани с определяющимися остеоцитами (ускорение процессов регенерации на 5—6 суток). На 28-е сутки в эксперименте начинают формироваться, а в отдельных местах уже полностью сформированы участки коллагеновых волокон III и IV типов. Результаты проведенного исследования позволяют использовать Биопласт-Дент и Клипдент в клинике челюстно-лицевой хирургии [7, 8].

В ходе исследования А.В. Васильева и соавт. проведено сравнение цитосовместимости используемых в стоматологии костно-пластических материалов Bio-Oss (Geistlich), Индост гранулы (Полистом) и Биопласт-Дент (ВладМиВа) с мультипотентными мезенхимальными стромальными клетками, полученными из пульпы выпавших молочных зубов (SHED) и подкожного липоаспирата (AD-MSC). По данным МТТ-теста культивирование AD-MSC в присутствии водных экстрактов всех исследуемых материалов показало отсутствие статистически значимого негативного влияния на относительную выживаемость клеток. Bio-Oss и Индост гранулы способствовали снижению относительного количества клеток SHED на 1, 4 и 7-е сутки эксперимента, а Биопласт-Дент — на 7-е сутки. Все исследуемые материалы способствовали клеточной адгезии. Таким образом, с точки зрения цитосовместимости применение всех исследованных костно-пластических

материалов в клинической практике для замещения костных дефектов можно считать безопасным [9].

В работе Д.Л. Голощапова и соавт. проведено сопоставление Биопласт-Дента с образцом губчатой кости нижней челюсти человека и синтетического гидроксиапатита. Результаты ИК-спектроскопии показали, что как в спектре костной ткани, так и в спектре Биопласт-Дента присутствуют моды колебаний, относимые к гидроксиапатиту кальция и к амидным составляющим белка коллагена. Различия обнаружены лишь в интенсивности и положении мод амидных составляющих в спектрах образцов [10].

Также методом ИК-спектроскопии в исследовании [11] показано, что полосы поглощения фосфатных и карбонатных групп идентичны для Биопласт-Дента и Bio-Oss. Наличие в ИК-спектре полос поглощения, соответствующих костному коллагену, свидетельствует об идентичности исследованных остеопластических материалов и кости. Исследование содержания белка и общих липидов в вытяжке Биопласт-Дента показало отсутствие низкомолекулярных белков, что свидетельствует о том, что данный материал лишен клеточных структур, способных вызывать иммунный ответ организма [11].

М.С. Гущин и соавт. для определения фазового состава Биопласт-Дента использовали рентгеновскую дифрактометрию. В ходе рентгенофазового анализа образцы Биопласт-Дента и костной ткани человека сопоставлялись как с образцами базы данных, так и с синтетическим гидроксиапатитом кальция. Из сопоставления дифрактограмм данных образцов установлено, что и костная ткань, и материал Биопласт-Дент являются гидроксиапатитом кальция. Дифрактограммы биогенных образцов имеют более широкие линии, чем рефлексы синтезированного гидроксиапатита, размеры которого составляют 35 нм, что отвечает известным данным о нанокристаллической природе биоапатита [12, 13].

В проведенном сотрудниками медицинских вузов Украины экспериментально-морфологическом исследовании была изучена эффективность и безопасность Биопласт-Дента. В первой группе (30 крыс) использовали Биопласт-Дент для заполнения дефектов в области кости, а в группе контроля (30 крыс) остеопластический материал не использовали. Результаты исследования показали, что при заполнении костного дефекта Биопласт-Дентом во все сроки эксперимента (30, 60 и 90 суток) отсутствовали воспалительные изменения, отторжения или аллергические реакции в ответ на имплантацию. Восстановление костных структур протекало более активно, а качественные характеристики вновь образованной кости оказались оптимальными. В группе сравнения остеогенез был слабым и до окончания эксперимента не завершился. Полученные данные свидетельствуют о том, что процесс регенерации костной ткани с использованием Биопласт-Дента усиливался по сравнению с группой сравнения [14–16].

Также на экспериментальных животных (крысах породы Вистар) проведено исследование биосовместимости Биопласт-Дента и изучены гистологические срезы,

полученные через 1,5–2 месяца после его имплантации под кожу. В ходе оценки биологической реакции организма на инокуляцию Биопласт-Дента в зоне дефекта признаков местной воспалительной реакции выявлено не было. В ходе гистологического исследования патологических изменений в соединительнотканном компоненте регенерационной зоны не выявлено. Реакция тканей на инокуляцию биокомпозитного материала была умеренной и составила 5 мм от поверхности соприкосновения имплантата с тканью до участков, имеющих характеристики нормальной ткани с нормальным кровообращением. Таким образом, Биопласт-Дент является биосовместимым, способным к поддержанию гистотипической дифференцировки клеток и обеспечению репаративной регенерации соединительной ткани [17].

В исследовании, проведенном на базе Луганского государственного медицинского университета, было изучено влияние Биопласт-Дента при лечении экспериментально полученного периимплантата у лабораторных животных. Проводилась непосредственная имплантация титановых винтов крысам в область удаленного зуба и осуществлялось моделирование системного остеопороза. В пришеечной области имплантата наносился дефект костной ткани, который в основной группе заполнялся Биопласт-Дентом. Восстановление животных контрольной группы происходило естественным путем. Результаты исследования показали, что применение Биопласт-Дента способствует репаративной регенерации, а также сглаживанию явлений периимплантата в области альвеолярного гребня [18].

Б.А. Кодзоков изучал динамику репаративного остеогенеза при пластике искусственно созданного костного дефекта Биопласт-Дентом. В экспериментальном исследовании 20 баранам создавали краевые дефекты и заполняли их остеопластическими материалами. В зависимости от используемых остеорепаративных препаратов животных разделили на 4 группы по 5 особей в каждой. В I группе в костные дефекты вводили Биальгин (Биомед), во II – Биопласт-Дент, в III – Биоситалл, в IV (контрольной) группе костный дефект заживал под кровяным сгустком. В ходе повторного вмешательства через 15, 30, 60, 90 суток производили забор костного материала. Интенсивность и характер новообразования костных структур оценивали с помощью гистологического и морфометрического методов сравнения по 5 важнейшим признакам, характеризующим репаративный остеогенез и динамику тканевой реакции: биодеградируемость, стимуляция остеогенеза, стимуляция ангиогенеза, выполнение и поддержание формы дефекта, воспалительная реакция, скорость заживления раны. По результатам исследования в костных дефектах, заполненных Биопласт-Дентом, отмечалось активное построение костной ткани. Показано, что Биопласт-Дент обладает остеокондуктивными свойствами, является активатором и регулятором физиологической регенерации тканей [19].

На основании данных экспериментального исследования проведено лечение хронического периодонтита и одонтогенных кист челюстей у пациентов в возрасте

от 20 до 65 лет. Для заполнения послеоперационных костных дефектов после оперативного лечения пациентов исследуемой группы применялся Биопласт-Дент, а контрольную составили пациенты, у которых послеоперационный костный дефект заполняли кровяным сгустком. Клинико-рентгенологическое обследование больных через 3, 6 и 12 месяцев после оперативного вмешательства подтвердило экспериментальные данные о том, что заполнение костного дефекта Биопласт-Дентом приводит к активной стимуляции репаративного остеогенеза. В сроки 90 суток наблюдаются пролиферативно-репаративные реакции, которые характеризуются появлением полиморфно-клеточного инфильтрата, что отражает элиминацию иммунных процессов и начало репаративных. Таким образом, Биопласт-Дент обладает остеокондуктивными свойствами, является активатором и регулятором физиологической регенерации тканей. Через 3—4 месяца на месте костного дефекта образовались костные трабекулы, а через 5—6 месяцев границы костного дефекта практически сливались с собственной костной тканью. Результаты клинико-экспериментального исследования подтвердили целесообразность использования Биопласт-Дента для пластики костных дефектов челюстей. Установлена его высокая биодеградируемость, положительное влияние на динамику остеогенеза и заживления костных ран, что позволяет широко использовать в клинике при хирургическом лечении хронического периодонтита и радикулярных кист челюстей, связанном с пластикой костных дефектов челюстей [19].

Под наблюдением врача-стоматолога В.В. Чуева находилось 18 больных с корневыми кистами челюстей в возрасте от 27 до 58 лет, которым была проведена цистэктомия с заполнением полости Биопласт-Дентом. Динамику репаративной регенерации восстановления утраченного объема костной ткани оценивали по результатам рентгенологического исследования. Восстановление костного дефекта челюстной кости у большинства больных завершилось за 5—8 месяцев послеоперационного периода, что зависело от биологического возраста пациента, размеров кистообразных полостей, а также наличия местной и общей сопутствующей патологии. Положительные результаты лечения позволили сделать вывод о том, что использование Биопласт-Дента при хирургическом лечении корневых кист челюстей с сохранением анатомической формы зуба позволяет значительно оптимизировать репаративную регенерацию костного дефекта челюсти, восстановить жевательную функцию зуба [20].

Также показана эффективность применения Биопласт-Дента для заполнения костных дефектов при цистэктомии с резекцией верхушки корня. При лечении пациентов I группы (8 человек) использовали Клипдент-ГЛ; II (8 человек) — Биопласт-Дент; III группы (8 человек) — Биопласт-Дент в виде блоков. Рентгенологическое исследование после лечения свидетельствует об увеличении плотности костной ткани по периферии очага деструкции через 6 (I и II группа) и 3 (III группа) месяца. Показатели плотности периапикального

очага деструкции кости за указанные периоды наблюдения практически не различались. По истечении года на рентгенограммах отмечалось улучшение состояния структуры костной ткани и образование новой. У пациентов III группы воспалительные реакции купировались быстрее. У всех пациентов утраченный объем костной ткани восстановился в течение 4—6 месяцев. В раннем и позднем послеоперационных периодах воспалительных осложнений не выявлено. Таким образом, все материалы, участвующие в эксперименте, рекомендованы для использования в клинической практике с верхушечной деструктивной формой периодонтита [21].

В исследовании А.А. Мураева были включены пациенты с диагнозом «частичная потеря зубов, осложненная атрофией альвеолярной кости» в возрасте 35—62 года. Всем пациентам проведены реконструктивные операции направленной костной регенерации с использованием резорбируемых каркасных мембран Lamina (Osteobiol) и Биопласт-Дента, смешанного в соотношении 1:1 с полученной из области косой линии нижней челюсти костной стружкой. Показана эффективность 35 проведенных операций, направленных на устранение дефектов и восстановление объема альвеолярной кости [22].

П.В. Куприн и соавт. провели клинико-инструментальное обследование и лечение пациентов в возрасте от 35 до 65 лет с хроническим генерализованным пародонтитом средней и тяжелой степени тяжести. Хирургическое вмешательство 70 пациентам осуществлялось с применением Биопласт-Дента. Данные рентгенологического обследования методами дентальной объемной томографии и ортопантомографии подтвердили эффективность проведенного лечения [23, 24].

Исследования [25, 26] посвящены оценке качества остеоинтеграции при проведении имплантации. Было проведено лечение 90 пациентов с установкой имплантантов (Dentis), из них 62 методом непосредственной имплантации с немедленной нагрузкой, 59 — методом непосредственной имплантации с отсроченной нагрузкой, 60 — по общепринятому двухэтапному протоколу имплантации. Заполнение костного дефекта проводилось Биопласт-Дентом, также применялась мембрана Биопласт-Дент. По показателям частотно-резонансного анализа самая высокая динамика роста костной ткани через 6 месяцев была в группе, в которой применялась методика непосредственной имплантации с немедленной нагрузкой. Через год произошло выравнивание показателей во всех группах, что является прямым свидетельством качественной остеоинтеграции и наличия остеорепарации в области ксеногенного Биопласт-Дента. Косвенным свидетельством является отсутствие явного воспаления периимплантатных тканей по данным индекса кровоточивости десен. Методом зондирования подтверждено наличие замещения периимплантатного дефекта в участках данного остеопластического материала костной тканью.

В экспериментальном исследовании на базе «НПО „Микроген“» Минздрава для изучения метода непосредственной дентальной имплантации проведено

моделирование четырех- и трехстеночных костных дефектов с последующей установкой дентальных имплантатов животным породы мини-пиг. Полученные положительные результаты применения Биопласт-Дента позволили провести клиническое исследование лечения с непосредственной установкой дентальных имплантатов пациентам в возрасте от 25 до 65 лет с диагнозом «хронический периодонтит зуба». Основным методом исследования являлось рентгенологическое обследование пациентов, которое проводили всем пациентам до операции, после установки дентальных имплантатов, а также через 3, 6, 9, 12 месяцев после. Для уточнения объема костной ткани проводили КТ до начала лечения и после имплантации. В I группе 17 пациентам после удаления зуба непосредственно в лунку (4-стеночный костный дефект небольшого размера и правильной конфигурации) устанавливали имплантаты без биокомпозитного материала. Щелевидное пространство между имплантатом и костной стенкой лунки не более 1 мм заполнялось кровяным сгустком. Через 12 месяцев определялось плотное прилегание костной ткани к поверхности имплантата по всему периметру, а резорбция костной ткани составила 0,1 мм. Во II группе 14 пациентам после удаления зуба непосредственно в лунку (4-стеночный костный дефект большого размера) устанавливали имплантаты с Биопласт-Дентом. Имплантат устанавливали с максимальным контактом с костной тканью лунки, субкрестально на 1 мм ниже относительно костного края альвеолы лунки и фиксацией в нижней трети, а щелевидные пространства между имплантатом и костными стенками лунки от 1 до 3 мм заполняли Биопласт-Дентом. Через 12 месяцев наблюдалось плотное прилегание костной ткани к поверхности имплантата по всему периметру, а пришеечная резорбция составила 0,2 мм. Таким образом, результаты клинического исследования свидетельствуют о позитивном влиянии Биопласт-Дента на процесс регенерации костной ткани при непосредственной имплантации. Использование данного материала при непосредственной дентальной имплантации рекомендовано авторами для широкого применения в практике врача-хирурга-стоматолога [27].

Исследование [28] было посвящено изучению влияния костно-пластических препаратов на процесс регенерации в кости. При заполнении костных дефектов челюстей Биопласт-Дентом (6 пациентов) на основании прицельной рентгенографии и ортопантомографии наблюдалась регенерация костной ткани в течение 4–5 месяцев. Полное восстановление у 80% пациентов наблюдалось через 8 месяцев, что по срокам больше, чем при применении Bio-Oss (Geistlich Biomaterials). При использовании Bio-Oss (6 пациентов) через 2 месяца на основании прицельной рентгенографии у пациентов наблюдалось восстановление костной ткани и имелись множественные участки костной плотности. Через 7 месяцев у этой группы пациентов наблюдали полное восстановление костной ткани. Важно отметить, что побочные эффекты возникали реже при использовании Биопласт-Дента по сравнению с Bio-Oss, при

применении которого у 3 пациентов выявлен побочный эффект в виде аллергического стоматита [28].

В.Ф. Посохова и соавт. провели сравнительную клиническую оценку остеопластических материалов [29]. В ходе изучения эффективности применения остеопластических материалов Биопласт-Дент и Коллапан было проведено комплексное клиничко-инструментальное обследование и лечение 140 пациентов с хроническим генерализованным пародонтитом средней и тяжелой степени в возрасте от 35 до 65 лет. Основная группа включала 70 человек, у которых в ходе оперативного вмешательства применяли Биопласт-Дент, а в группе контроля использовали Коллапан. В рамках исследования остеопластическими материалами было заполнено 742 костных дефекта, из них 370 — Биопласт-Дентом и 372 — Коллапаном. Через 12 месяцев в тех случаях, когда двухстеночные костные дефекты заполнялись Биопласт-Дентом, прирост костной ткани составил $1,3 \pm 0,3$, а в тех случаях, когда применялся Коллапан — $0,9 \pm 0,2$. При заполнении одностеночных костных дефектов Биопласт-Дентом прирост костной ткани составил $0,5 \pm 0,2$, при заполнении Коллапаном — $0,2 \pm 0,1$. Таким образом, при заполнении костных дефектов с сохраненной одной и двумя стенками Биопласт-Дент оказался достоверно более эффективным [29].

На базе кафедры челюстно-лицевой хирургии ВГМА им. Н.Н. Бурденко и отделения челюстно-лицевой хирургии №2 ОКБ №1 Воронежа проведен ряд исследований с целью клинического обоснования эффективности применения Биопласт-Дента. Заполнение дефектов челюстей у 30 пациентов I группы проводилось Биопласт-Дентом, во II группе из 30 пациентов применяли Клипдент. В III (контрольную) группу вошли 22 пациента, послеоперационные дефекты у которых заполнялись кровяным сгустком. В каждую группу включены больные с переломами нижней челюсти, кистами нижней и верхней челюстей и ретенцией третьего моляра нижней челюсти. У больных в группе с применением Биопласт-Дента отек и гематомы были менее выражены и купировались в среднем на 2–3 суток быстрее. Через 6 месяцев после вмешательства по данным компьютерной томографии произошла полная резорбция остеопластического материала и заполнение дефекта губчатой костной тканью. Полученные спустя год после вмешательства данные свидетельствуют о полном восстановлении дефекта полноценной костной тканью. Таким образом, применение Биопласт-Дента способствует образованию полноценного костного регенерата и сопровождается отчетливой положительной динамикой клинических проявлений с характерным сокращением продолжительности стационарного лечения и сроков временной нетрудоспособности [30, 31].

Объектом изучения для сотрудников кафедры хирургической и терапевтической стоматологии Казахского национального медицинского университета также стали результаты лечения резидуальных кист челюстей с применением Биопласт-Дента. В результате исследования показан хороший клиничко-рентгенологический

результат лечения Биопласт-Дентом, которым производили заполнение костной полости [32].

В исследовании Н.Г. Коротких и соавт. изучалось течение послеоперационного периода при удалении ретинированных третьих моляров. Для замещения костных дефектов после удаления ретинированных третьих моляров нижней челюсти использовался Биопласт-Дент в форме крошки и резорбируемая двухслойная мембрана Биопласт-Дент. Пациентам экспериментальной группы (17 человек) в костную полость закладывался остеопластический материал, предварительно пропитанный кровью пациента, и изолировался мембраной. В контрольной группе (10 человек) вмешательство проходило по классической методике, дефект кости заполнялся кровяным сгустком. У пациентов экспериментальной группы качество сна и аппетит нормализовались в среднем на 2–3 суток раньше, чем в контрольной группе, что напрямую связано со степенью выраженности отека и болевой реакции. У пациентов контрольной группы температурная реакция на уровне субфебрильных значений сохранялась в течение 7 суток, тогда как в экспериментальной группе приближалась к нормальным показателям уже к 3–4 суткам. Таким образом, применение Биопласт-Дента совместно с резорбируемой мембраной облегчает течение послеоперационного периода, уменьшая степень выраженности и сокращая продолжительность отека и болевой реакции [33].

Д.Ю. Харитонов и соавт. изучали течение послеоперационного периода при хирургическом лечении гранулематозного периодонтита с использованием различных остеопластических материалов и без них. Была создана экспериментальная группа из 22 пациентов с гранулематозным периодонтитом в области фронтальной группы зубов верхней и нижней челюсти, в контрольную группу вошли 15 пациентов. Пациентам экспериментальной группы в костную полость помещался предварительно пропитанный собственной кровью Биопласт-Дент, затем рана изолировалась мембраной Биопласт-Дент. В контрольной группе костный дефект заполнялся кровяным сгустком. В течение 7 дней с момента проведения вмешательства до снятия швов состояние пациентов ежедневно оценивалось по таким параметрам, как боль в ране, температура тела, наличие послеоперационного отека или гематомы, состоятельность швов, отделяемое из раны, тип заживления раны. Согласно полученным результатам, на 1–2-е сутки послеоперационного периода 11 из 18 пациентов экспериментальной группы характеризовали боль в послеоперационной ране как незначительную, 5 – как умеренную, 2 – выраженную. В группе контроля отмечали незначительную боль 3 из 15 пациентов, умеренную – 8, выраженную – 4 пациента. Выраженный послеоперационный отек и гематома ни в экспериментальной группе и ни в контрольной не наблюдались. В группе эксперимента: умеренный выраженный отек и гематома выявлены у 8 из 18 пациентов, незначительный отек у 10 человек. В контрольной группе умеренный отек наблюдался у 11 из 15 пациентов, незначительный – у 4. У пациентов контрольной

группы температурная реакция на уровне субфебрильных значений сохранялась в течение 3–4 суток, тогда как в экспериментальной группе приближалась к нормальным показателям уже ко 2-м суткам послеоперационного периода. Таким образом, при применении Биопласт-Дента совместно с резорбируемой мембраной происходит опережение процессов реконвалесценции на 2–3 дня в сравнении с контрольной группой [34].

А.А. Михайловский и соавт. оценивали в сравнении с заживлением под кровяным сгустком эффективность аугментации лунки удаленного зуба с использованием остеопластических материалов и коллагеновых мембран. В исследование включены 40 пациентов в возрасте от 30 до 57 лет с подлежащими удалению симметрично расположенными зубами. После удаления зубов с одной стороны одновременно заполняли лунки остеопластическими материалами, а костную пластику с другой стороны не проводили. У пациентов 1-й группы для аугментации лунки с исследуемой стороны применяли Биопласт-Дент и мембрану Биопласт-Дент-МК; у пациентов 2-й группы – Остеодент-М (Русимплант) и мембрану Коллост (БиоФармаХолдинг), в 3-й группе – Bio-Oss Collagen и мембрану Bio-Gide (Geistlich Pharma). Через 7 дней после оперативных вмешательств: полная эпителизация раны произошла в 1-й группе в 35,7% случаев; во 2-й группе – в 33,3% удаленных зубов; в 3-й группе – в 46,1% случаев. В 4-й группе (контрольной) у всех пациентов заживление лунки происходило медленнее, чем в основных группах. Согласно результатам компьютерной томографии через 6 месяцев у пациентов 1-й группы сформированный в лунке регенерат имел мелкоячеистый рисунок костной ткани, она выявлялась по всему объему альвеолярного дефекта практически без разграничения с окружающей костью, прослеживался ровный контур вершины альвеолярного гребня без снижения его уровня или с небольшой атрофией по краю гребня. Лунка удаленного зуба была заполнена вновь образованной костной тканью на 91,6% от высоты лунки, а высота гребня снизилась в среднем на $0,62 \pm 0,09$ мм. У пациентов 2-й группы костный регенерат занимал 81,2% от высоты лунки, имел однородную мелкоячеистую структуру, прослеживалась граница между регенератом и костными стенками. В среднем высота альвеолярного гребня снизилась на $1,25 \pm 0,16$ мм. У пациентов 3-й группы костный регенерат по высоте составлял 95,6% от высоты лунки, а по структуре и плотности соответствовал неизменной костной ткани. Сформированная костная ткань была выявлена по всему объему альвеолярного дефекта почти без разграничения с окружающей костью. Вершины альвеолярного гребня имели ровный контур, наблюдалась незначительная атрофия по краю гребня. Высота кости была на $0,49 \pm 0,07$ мм ниже исходного уровня. В контрольной группе, в которой заживление происходило под кровяным сгустком, заполнения лунок костной тканью до вершины альвеолярного гребня не происходило. Через 6 месяцев после удаления зуба восстановление костной ткани в области дефекта происходило частично (в среднем – 33,0%). Граница регенерата и стенки альвеолярной

лунки была заметна. Происходило достоверно большее снижение высоты альвеолярного гребня, чем в основных группах: на $1,95 \pm 0,22$ мм. Таким образом, рентгенологическое исследование подтвердило положительное влияние исследованных биопластических материалов на процессы перестройки и восстановления объема костной ткани лунок удаленных зубов [35].

С целью определения клинической эффективности геля Биопласт-Дент Н.Б. Ванченко и соавт. проанализировали результаты лечения 44 пациентов в возрасте 27–48 лет с диагнозом «хронический генерализованный пародонтит легкой и средней степени тяжести». Все пациенты были разделены на две группы. Пациентам основной группы (24 пациента) назначался гель Биопласт-Дент в течение 7 дней с повтором через 14 дней. В группе сравнения (20 пациентов) больным было проведено стандартное лечение с назначением геля Метрогил Дента в течение 10 дней с последующим повторным курсом через 1 месяц. Отмечено, что гель Биопласт-Дент хорошо переносится пациентами при длительном применении и не вызывает аллергических реакций. Включение в схемы лечения Биопласт-Дента оказало положительное влияние: отмечено снижение РМА на 61,8%, пародонтального индекса на 45,3% и гигиенического индекса Грина–Вермильона на 39,8%, а также улучшение психосоматического статуса. Пролонгированное действие подтверждалось отсутствием воспалительных проявлений в течение длительного времени. Полученные результаты свидетельствуют об улучшении состояния тканей пародонта, что подтверждается как объективно, так и субъективно в виде отсутствия жалоб у больных. Таким образом, показано превосходство Биопласт-Дента над традиционной схемой лечения при лечении больных хроническим генерализованным пародонтитом. Рассматриваемый препарат рекомендован в схему лечения заболеваний пародонта практикующим врачам-стоматологам [36].

Врачи-стоматологи проводили оценку эффективности противовоспалительного действия гелей Клипдент, Биопласт-Дент и CHLO-SITE (GHIMAS S.p.A.) среди пациентов (по 10 человек в каждой группе) с хроническим генерализованным пародонтитом средней и тяжелой степени тяжести. В I группе пациентов в качестве местной терапии пародонтальных карманов использовали гель Биопласт-Дент, который показал маловыраженный

противовоспалительный эффект, с трудом вводился в пародонтальные карманы и удерживался там непродолжительное время, так как имел жидкую консистенцию. Пациентам II группы применяли гель Клипдент, который удобен в применении, хорошо фиксируется на слизистой оболочке и в ране, обладает хорошим заживляющим действием: на 3–4-й день послеоперационная рана покрывалась фибрином, и для достижения цели лечения потребовалось в среднем $6,40 \pm 0,20$ дня. В III группе пациентам для местного лечения использовали гель CHLO-SITE, который хорошо приклеивается к слизистой оболочке десны и к поверхностям пародонтального кармана и обладает выраженным противовоспалительным эффектом: исчезновение симптомов воспаления наблюдалось через $2,80 \pm 0,12$ дня [37].

ЗАКЛЮЧЕНИЕ

На основании изученных данных литературы установлена клиническая эффективность и безопасность материала Биопласт-Дент, применяемого для замещения костных дефектов в клинике стоматологии и челюстно-лицевой хирургии.

Результаты лабораторных исследований в изученных нами публикациях российских и зарубежных научных изданий свидетельствуют о биосовместимости Биопласт-Дента и эффективности его применения для замещения костных дефектов вследствие ускорения процессов регенерации костной ткани. Данный материал по микроструктуре, химическому составу и скорости биорезорбции близок к кости человека, положительно влияет на процессы ее перестройки и восстановления.

В приведенных клинических исследованиях показана успешность использования Биопласт-Дента при хирургическом лечении переломов и кист челюстей, ретинированных зубов. Клинически обоснована эффективность применения Биопласт-Дента при лечении пациентов с хроническим генерализованным пародонтитом и непосредственной дентальной имплантации. Его совместное применение с резорбируемой мембраной Биопласт-Дент облегчает течение и сокращает срок реабилитационного периода, снижает риск возникновения осложнений. Гель Биопласт-Дент оказывает благоприятное влияние на динамику хронического воспалительного процесса тканей пародонта.

ЛИТЕРАТУРА / REFERENCES:

1. Коротких Н.Г., Харитонов Д.Ю., Азарова Е.А., Степанов И.В. Экспериментальное обоснование использования материалов «Клипдент», «Биопласт-дент» при замещении костных дефектов после травматического удаления зубов. — *Вестник новых медицинских технологий. Электронное издание.* — 2014; 1: 67 [Korotkikh N.G., Kharitonov D.Y., Azarova E.A., Stepanov I.V. Experimental substantiation of the use of materials "Klipdent", "Bioplast-Dent" at the substitution of bone defects after traumatic removal of teeth. — *Journal of New Medical Technologies, eEdition.* — 2014; 1: 67 (In Russ.)]. DOI: 10.12737/5022

2. Коротких Н.Г., Бугримов Д.Ю., Лесникова И.Н., Азарова Е.А. Обоснование применения остеопластических препаратов Биопласт-Дент и «Клипдент» в эксперименте. — В сб. матер. I междунар. конф. «Морфологические аспекты безопасности жизнедеятельности». — Воронеж, 2013: 148 [Korotkikh N.G., Bugrimov D.Y., Lesnikova I.N., Azarova E.A. Justification of osteoplastic preparation «Bioplast-Dent» and «Klipdent» in the experiment. — Proceedings of the International conf. "Morphological aspects of life-sustaining activity". — Voronezh, 2013: 148 (In Russ.)].

3. Харитонов Д.Ю., Домашевская Э.П., Азарова Е.А., Голощачов Д.Л.

Анализ морфологического строения остеопластических материалов «Клипдент», «Биопласт-дент» и нижней челюстной кости человека. — *Прикладные информационные аспекты медицины*. — 2014; 2 (17): 63—7 [Kharitonov D.Y., Domashevskaya E.P., Azarova E.A., Goloshchapov D.L. The comparison of morphological and structural characteristics of the human mandibular bone tissue and the osteoplastic material "Bioplast-Dent". — *Applied information aspects of medicine*. — 2014; 2 (17): 63—7 (In Russ.).]

4. Харитонов Д.Ю., Азарова Е.А., Азарова О.А. Сравнительная характеристика морфологического строения остеопластических материалов различного происхождения и костной ткани человека. — *Научно-медицинский вестник Центрального Черноземья*. — 2017; 69: 3—6 [Kharitonov D.Y., Azarova E.A., Azarova O.A. Comparative characteristics of morphological structure osteoplastic materials of various origin and bone tissue of man. — *Scientific-medical Bulletin of Central black earth region*. — 2017; 69: 3—6 (In Russ.).]

5. Лесникова И.Н., Азарова Е.А. Морфологическое обоснование применения остеопластических материалов «Биопласт-Дент» и «Клипдент» в комплексном лечении переломов челюстей. — В сб. матер. 8-й межрегион. науч.-практ. конф. «Современные технологии лечения стоматологических заболеваний». — Рязань, 2013: 172—175 [Lesnikova I.N., Azarova E.A. Morphological substantiation of the use of osteoplastic materials "Bioplast-Dent" and "Klipdent" in the complex implementation of jaw fractures. — Proceedings of the 8th conf. "Modern technologies for the treatment of dental diseases". — Ryazan, 2013: 172—175 (In Russ.).]

6. Харитонов Д.Ю., Домашевская Э.П., Азарова Е.А., Голощачов Д.Л. Сравнение морфологических и структурных характеристик костной ткани человека и остеопластического материала «Биопласт-Дент». — *Фундаментальные исследования*. — 2014; 10 (7): 1389—93 [Kharitonov D.Y., Domashevskaya E.P., Azarova E.A., Goloshchapov D.L. The comparison of morphological and structural characteristics of the human mandibular bone tissue and the osteoplastic material "Bioplast-Dent". — *Fundamental research*. — 2014; 10 (7): 1389—93 (In Russ.).]

7. Коротких Н.Г., Бугримов Д.Ю. Обоснование применения остеопластических препаратов «Биопласт-дент» и «Клипдент» в эксперименте. — *Научно-медицинский вестник Центрального Черноземья*. — 2013; 52: 200—2 [Korotkikh N.G., Bugrimov D.Y. Justification of osteoplastic preparation. "Bioplast-Dent" and "Klipdent" in the experiment. — *Scientific-medical Bulletin of Central black earth region*. — 2013; 52: 200—2 (In Russ.).]

8. Коротких Н.Г., Азарова Е.А. Экспериментальное обоснование применения «Биопласт-Дент» и «Клипдент» в комплексном лечении переломов челюстей. — В сб. матер. 17-й Междунар. конф. челюстно-лицевых хирургов и стоматологов «Новые технологии в стоматологии». — СПб., 2013: 90 [Korotkikh N.G., Azarova E.A. Experimental substantiation of the use of "Bioplast-Dent" and "Klipdent" in a comprehensive study of jaw fractures. — Proceedings of the 17 Maxillofacial surgeons and dentists conf. "New technologies in dentistry". — St. Petersburg, 2013: 90 (In Russ.).]

9. Васильев А.В., Зорина О.А., Магомедов Р.Н., Бухарова Т.Б., Фатхудинова Н.Л., Осидак Е.О., Домогатский С.П., Гольдштейн Д.В. Различия цитосовместимости костно-пластических материалов из ксеногенного гидроксиапатита с мультипотентными мезенхимальными стромальными клетками, полученными из пульпы выпавших молочных зубов и подкожного липосаспираата. — *Стоматология*. — 2018; 3: 7—13 [Vasiliev A.V., Zorina O.A., Magomedov R.N., Bukharova T.B., Fathudinova N.L., Osidak E.O., Domogatsky S.P., Goldstein D.V. Differences in the cytocompatibility of bone-plastic materials from xenogeneic hydroxyapatite with stem cells from human exfoliated deciduous teeth and adipose tissue-derived mesenchymal stem cells. — *Dentistry*. — 2018; 3: 7—13 (In Russ.). DOI: 10.17116/stomat20189737]

10. Голощачов Д.Л., Середин П.В., Гуцин М.С., Домашевская Э.П. Сравнительные характеристики ксеногенного материала и губчатой костной ткани. — В сб. тр. Междунар. молодежная конф. по люминесценции и лазерной физике. — Иркутск, 2016: 64—65 [Goloshchapov D.L., Seredin P.V., Gushchin M.S., Domashevskaya E.P. Comparative characteristics of xenogenic material and spongy bone tissue. — *Proceedings of the International Youth Conference on Luminescence and Laser Physics*. — Irkutsk, 2016: 64—65 (In Russ.).]

11. Посохова В.Ф., Чуев В.П., Лыкова И.В., Чуев В.В., Клюкин Б.В. Остеопластические материалы для хирургии. Понятные и доступные. — *Медицинский алфавит*. — 2017; 3(24): 31—3 [Posokhova V.F., Chuev V.P.,

Lykova I.V., Chuev V.V., Klyukin B.V. Osteoplastic materials for surgery. Clear and accessible. — *Medical alphabet*. — 2017; 3 (24): 31—3 (In Russ.).]

12. Гуцин М.С., Голощачов Д.Л., Середин П.В., Домашевская Э.П., Азарова Е.А., Харитонов Д.Ю. Сравнительные характеристики стоматологических композитов и материалов на основе гидроксиапатита. — В сб. матер. VII Всерос. конф. «Физико-химические процессы в конденсированных средах и на межфазных границах ФАГРАН-2015». — Воронеж, 2015; 186—187 [Gushchin M.S., Goloshchapov D.L., Seredin P.V., Domashevskaya E.P., Azarova E.A., Kharitonov D.Y. Comparative characteristics of dental composites and materials based on hydroxyapatite. — Proceedings of the VII All-Russian Conference «Physicochemical processes in condensed matter and interphase boundaries FAGRAN-2015». — Voronezh, 2015: 186—187 (In Russ.).]

13. Голощачов Д.Л., Гуцин М.С., Середин П.В., Домашевская Э.П., Леньшин А.С., Мареева Е.В. Сравнительные характеристики синтетических и биогенных апатитов. — В сб. тр. 71-й Всерос. научно-техн. конф. посв. Дню радио. — СПб., 2016: 322—324 [Goloshchapov D.L., Gushchin M.S., Seredin P.V., Domashevskaya E.P., Lenshin A.S., Maraeva E.V. Comparative characteristics of synthetic and biogenic apatites. — Proceedings of the 71st All-Russian Scientific and Technical Conference dedicated to Radio Day. — St. Petersburg, 2016: 322—324 (In Russ.).]

14. Черненко В.М., Любченко О.В., Трейтяк И.В. Оцінка якісних характеристик остеопластичного матеріалу в експерименті. Огляд літератури та результати морфологічних досліджень. — *Новини стоматології*. — 2017; 4 (93): 68—75 [Chernenko V.M., Lyubchenko O.V., Tretyak I.V. Evaluation of quality characteristics of osteoplastic material in the experiment. Literature review and results of morphological research. — *Dentistry news*. — 2017; 4 (93): 68—75 (In Ukrainian)].

15. Любченко О.В., Черненко В.М., Трейтяк И.В. Огляд остеопластичних матеріалів. Оцінка якісних характеристик остеопластичного матеріалу «Биопласт-дент» (огляд літератури та результати власних морфологічних досліджень). — *Вісник проблем біології і медицини*. — 2017; 2 (4): 102—9 [Lyubchenko O.V., Chernenko V.M., Tretyak I.V. Review of osteoplastic materials. evaluation of quality characteristics of "Bioplast-Dent" osteoplastic material (literature review and results of own morphological research). — *Bulletin of biology and medicine problems*. — 2017; 2 (4): 102—9 (In Ukrainian)].

16. Любченко О.В., Черненко В.М. Морфологічне дослідження направленої регенерації кісткової тканини з використанням ксеногенного остеопластичного матеріалу «Биопласт-дент». — *Проблеми безперервної медичної освіти та науки*. — 2017; 2: 54—7 [Lyubchenko O.V., Chernenko V.M. Morphological study of directed bone tissue regeneration using xenogeneic osteoplastic material "Bioplast-Dent". — *Problems of continuous medical training and science*. — 2017; 2: 54—7 (In Ukrainian)].

17. Посохова В.Ф., Чуев В.П., Надеждин С.В., Лыкова И.В. Определение хондроитин сульфата, иммобилизованного на поверхность костного коллагена. — *Институт стоматологии*. — 2013; 1(58): 92—3 [Posokhova V.F., Chuev V.P., Nadezhdin S.V., Lykova I.V. Determination of chondroitin sulfate immobilized on the surface of bone collagen. — *The Dental Institute*. — 2013; 1 (58): 92—3 (In Russ.).]

18. Бугорков И.В., Музычина А.В., Бугоркова И.А. Оптимизация лечения экспериментального перимплантата у белых крыс посредством использования различных методик направленной остеointegrации. — *Морфологический альманах им. В.Г. Ковешникова*. — 2019; 17(2): 23—5 [Bugorkov I.V., Muzychina A.V., Bugorkova I.A. Optimization of treatment of experimental periimplantitis in white rats through the use of various techniques of directed osseointegration. — *Ukrainian morphological almanac*. — 2019; 17 (2): 23—5 (In Russ.).]

19. Кодзоков Б.А. Оценка регенераторного потенциала челюстных костей при имплантации стоматологических остеопластических материалов: автореф. дис. ... к.м.н. — Краснодар, 2014. — 20 с. [Kodzokov B.A. Assessment of the regenerative potential of the jaw bones during implantation of dental osteoplastic materials: master's thesis. — Krasnodar, 2014. — 20 p. (In Russ.).]

20. Чуев В.В., Посохова В.Ф., Лыкова И.В. Клинический опыт использования остеопластического материала «Биопластдент» при хирургическом лечении корневых кист челюстей. — В сб. тр. IX международной научно-практ. конф. «Стоматология славянских государств». — Белгород, 2016: 476—477 [Chuev V.V., Posokhova V.F., Lykova I.V. Clinical experience with the use of osteoplastic material "Bioplastdent" in the surgical treatment of root

jaw cysts. — Proceedings of the IX International conference "Dentistry of the Slavic states". — Belgorod, 2016: 476—477 (In Russ.).

21. Лыкова И.В., Посохова В.Ф., Чуев В.В., Казакова В.С., Ключин Б.В. Эффективность применения деминерализованных костных блоков «Биопласт-Дент» в стоматологии. — В сб. тр. международной научно-практ. конф. «Стоматология славянских государств». — Белгород, 2018: 172—174 [Lykova I.V., Posokhova V.F., Chuev V.V., Kazakova V.S., Klyukin B.V. The effectiveness of the use of demineralized bone blocks "Bioplast-Dent" in dentistry. — Proceedings of the XI International conference "Dentistry of the Slavic states". — Belgorod, 2018: 172—174 (In Russ.).]

22. Мураев А.А., Гажва Ю.В., Ивашкевич С.Г., Рябова В.М., Короткова Н.Л., Семенова Ю.А. и др. Новый подход к объемной реконструкции сложных дефектов альвеолярной кости. — *Современные технологии в медицине*. — 2017; 2(9): 37—45

[Muraev A.A., Gazhva Y.V., Ivashkevich S.G., Riabova V.M., Korotkova N.L., Semyonova Y.A., Metsuku I.N., Faizullin R.L., Ivanov S.Y. A novel approach to alveolar bone complex defects 3D reconstruction. — *Modern Technologies in Medicine*. — 2017; 2(9): 37—45 (In Russ.). DOI: 10.17691/stm2017.9.2.04]

23. Куприн П.В., Посохова В.Ф., Николаева П.С., Казакова В.С. Клинические аспекты применения лучевых методов диагностики при хирургическом лечении хронического генерализованного пародонтита средней и тяжелой степени тяжести с использованием остеопластических материалов. — *Институт стоматологии*. — 2018; 4 (81): 41

[Kuprin P.V., Posokhova V.F., Nikolaeva P.S., Kazakova V.S. Clinical aspects of the use of radiation diagnostic methods in the surgical treatment of chronic generalized periodontitis of moderate and severe severity using osteoplastic materials. — *The Dental Institute*. — 2018; 4 (81): 41 (In Russ.).]

24. Куприн П.В., Посохова В.Ф., Николаева П.С. Особенности применения лучевых методов диагностики при хирургическом лечении хронического генерализованного пародонтита средней и тяжелой степени с использованием остеопластических материалов. — В сб. тр. XI международной научно-практ. конф. «Стоматология славянских государств». — Белгород, 2018: 153—155 [Kuprin P.V., Posokhova V.F., Nikolaeva P.S. Features of the application of radiation diagnostic methods in the surgical treatment of chronic generalized periodontitis of moderate and severe degree using osteoplastic materials. — Proceedings of the XI International «Dentistry of the Slavic states» conference. — Belgorod, 2018: 153—155 (In Russ.).]

25. Черненко В.М., Любченко О.В. Використання ксеногенного остеопластичного матеріалу Біопласт-дент при безпосередній імплантації з відстроченим навантаженням. — *Проблеми безперервної медичної освіти та науки*. — 2018; 4 (32): 73—6 [Chernenko V.M., Lubchenko O.V. Using of the osteoplastic xenogenic material Bioplast-Dent in conditions of an immediate dental implantation with delayed implant loading. — *Problems of Continuing Medical Education and Science*. — 2018; 4 (32): 73—6 (In Ukrainian)].

26. Черненко В.М. Використання ксеногенного остеопластичного матеріалу Біопласт-дент при безпосередній імплантації з негайним навантаженням. — *Вісник проблем біології і медицини*. — 2018; 4(1): 326—30 [Chernenko V.M. Using of the osteoplastic xenogenic material Bioplast-Dent in conditions of an immediate dental implantation with immediate loading. — *Bulletin of problems of biology and medicine*. — 2018; 4 (1): 326—30 (In Ukrainian)].

DOI: 10.29254/2077-4214-2018-4-1-146-326-330.

27. Иванов С.Ю., Мураев А.А., Бунев А.А., Гажва Ю.В., Рукина Е.А. Российская система стоматологических имплантатов: опыт трехлетнего клинического исследования. — *Российский вестник дентальной имплантологии*. — 2016; 1(33): 60—6

[Ivanov S.Yu., Muraev A.A., Bunev A.A., Gazhva Yu.V., Rukina E.A. Russian systems of dental implants: the experience of three years of clinical research. — *Russian Herald of Dental Implantology*. — 2016; 1(33): 60—6 (In Russ.).]

28. Мусинова А.С., Бикбулатова И.Р. Костнопластический материал в стоматологии. — В сб. матер. XVI междунар. студ. научно-практ. конф. «Естественные и медицинские науки. Студенческий научный форум» [Musinova A.S., Bikbulatova I.R. Osteoplastic material in dentistry. — Proceedings of the "Natural and medical sciences. Student Scientific Forum" (In Russ.).]

[https://nauchforum.ru/archive/SNF_nature/5\(16\).pdf](https://nauchforum.ru/archive/SNF_nature/5(16).pdf)

29. Посохова В.Ф., Лыкова И.В., Куприн П.В., Николаева П.С. Результаты оценки эффективности клинического применения современных остеопластических материалов при лечении хронического генерализованного пародонтита средней и тяжелой степени. — В сб.

тр. XI международной научно-практ. конф. «Стоматология славянских государств». — Белгород, 2018: 243—245 [Posokhova V.F., Lykova I.V., Kuprin P.V., Nikolaev P.S. The results of evaluating the effectiveness of the clinical use of modern osteoplastic materials in the treatment of moderate and severe chronic generalized periodontitis. — Proceedings of the XI International conference "Dentistry of the Slavic states". — Belgorod, 2018: 243—245 (In Russ.).]

30. Коротких Н.Г., Харитонов Д.Ю., Азарова Е.А. Оценка результатов использования остеопластических материалов «Клипдент», «Биопласт-Дент» в комплексном лечении радикулярных кист челюстей. — *Молодежный инновационный вестник*. — 2014; 3 (2): 178

[Korotkikh N.G., Kharitonov D.Y., Azarova E.A. Evaluation results of the use of osteoplastic materials "Klipdent", "Bioplast-Dent" in the complex treatment of radicular cysts of the jaws. — *Youth Innovative Herald*. — 2014; 3 (2): 178 (In Russ.).]

31. Коротких Н.Г., Харитонов Д.Ю., Азарова Е.А., Степанов И.В., Лесникова И.Н. Оценка результатов лечения радикулярных кист челюстей с использованием остеопластического материала Биопласт-Дент. — В сб. матер. междунар. конф. челюстно-лицевых хирургов и стоматологов «Новые технологии в стоматологии». — СПб., 2014: 69

[Korotkikh N.G., Kharitonov D.Y., Azarova E.A., Stepanov I.V., Lesnikova I.N. Evaluation of the results of treatment of radicular cysts of the jaw using the osteoplastic material "Bioplast-Dent". — Proceedings of the international maxillofacial surgeons and dentists conf. "New technologies in dentistry". — St. Petersburg, 2014: 69 (In Russ.).]

32. Талимов К.К., Абдикаримов С.Ж., Турбашова А.Р., Адильбекова А.М., Тагайбек К.К. Пластика костной полости нижней челюсти после цистэктомии материалом «Биопласт-Дент». — *Вестник казахского национального медицинского университета*. — 2018; 2: 130—2

[Talimov K.K., Abdikarimov S.G., Turbashova A.R., Adilbekova A.M., Tagaybek K.K. Plastic of bone cavity of the lower jaw after cystectomy with Bioplast dent material. — *Bulletin of the Kazakh National Medical University*. — 2018; 2: 130—2 (In Russ.).]

33. Коротких Н.Г., Харитонов Д.Ю., Азарова Е.А. Клиническое применение материала «Биопласт-дент» при заполнении дефектов челюстных костей. — *Научно-медицинский вестник Центрального Черноземья*. — 2014; 55: 59—63 [Korotkikh N.G., Kharitonov D.Y., Azarova E.A. Clinical use of the material "Bioplast-Dent" when filling defects of the jaw bones. — *Scientific-medical Bulletin of Central black earth region*. — 2014; 55: 59—63 (In Russ.).]

34. Харитонов Д.Ю., Азарова Е.А., Азарова О.А. Оптимизация хирургического лечения амбулаторных пациентов стоматологического профиля с грануляционным периодонтитом. — *Научно-медицинский вестник Центрального Черноземья*. — 2017; 69: 7—10

[Kharitonov D.Y., Azarova E.A., Azarova O.A. Optimization of surgical treatment of ambulatory dental patients with granulating periodontitis. — *Scientific-medical Bulletin of Central Black Earth region*. — 2017; 69: 7—10 (In Russ.).]

35. Михайловский А.А., Кулаков А.А., Королев В.М., Винниченко О.Ю. Клинико-рентгенологические особенности регенерации тканей после аугментации лунки удаленного зуба с помощью различных остеопластических материалов и мембран. — *Стоматология*. — 2014; 4: 37—40 [Mikhailovsky A.A., Kulakov A.A., Korolev V.M., Vinnichenko O.Y. Clinical and radiological study on tissue regeneration after alveolar bone augmentation with various osteoplastic materials and membranes. — *Dentistry*. — 2014; 4: 37—40 (In Russ.).]

36. Ванченко Н.Б., Абдулахова Д.А., Сеираниду З.А., Караков К.Г., Хачатурян Э.Э., Уснунц Ю.К. Лечение хронического генерализованного пародонтита легкой и средней степени тяжести с использованием препарата, содержащего пролонгированный противовоспалительный комплекс. — В сб. научных тр. по итогам междунар. научно-практ. конф. «Инновационные внедрения в области медицины и фармакологии». — М., 2018: 38—40 [Vanchenko N.B., Abdulahova D.A. Seiranidu Z.A., Karak K.G., Khachatryan E.E., Hyusunnts J.K. Treatment of chronic generalized periodontitis of mild to moderate severity using a drug containing a prolonged anti-inflammatory complex. — Proceedings of the "Innovative implementations in medicine and pharmacology" conference. — Moscow, 2018: 38—40 (In Russ.).]

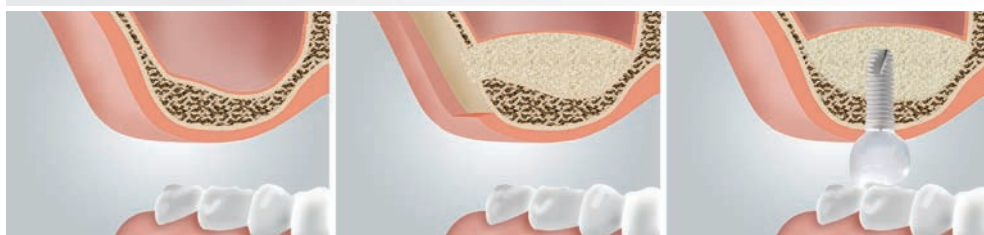
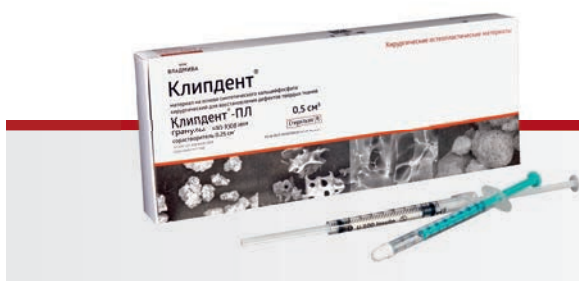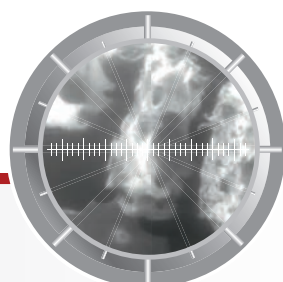

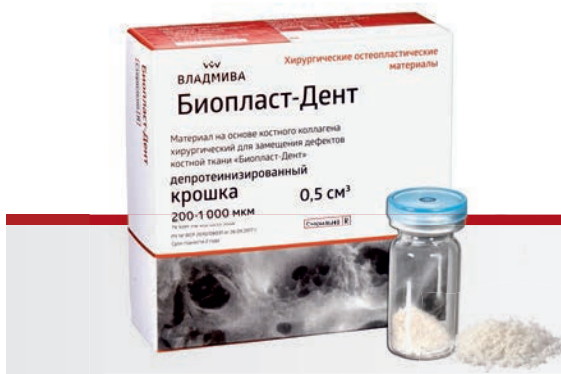
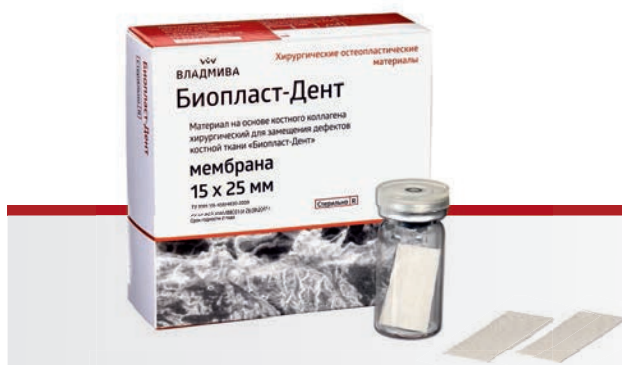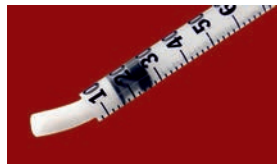37. Шевелева И.В., Те Е.А., Асмандярова А.Д. Сравнительная оценка применения лекарственных форм местного действия на основе хлоргексидина при лечении заболеваний пародонта. — В сб. матер. Всерос. научно-практ. конф. «Актуальные вопросы стоматологии». — Кемерово, 2019: 134—137 [Sheveleva I.V., Tyo E.A., Asmandyarova A.D. Comparative evaluation of the use of local dosage forms of chlorhexidine in the treatment of periodontal disease. — Proceedings of "A topical issues of dentistry" conference. — Kemerovo, 2019; 134—137 (In Russ.).]

МАТЕРИАЛЫ ХИРУРГИЧЕСКИЕ ОСТЕОПЛАСТИЧЕСКИЕ

viv
ВЛАДМИВА
www.vladmiva.ru



*Искусство
регенерации!*



О.Е. Бекжанова,
д.м.н., профессор, зав. кафедрой
факультетской терапевтической
стоматологии

Д.М. Алимова,
к.м.н., доцент кафедры факультетской
терапевтической стоматологии

В.Р. Каюмова,
ассистент кафедры факультетской
терапевтической стоматологии

Ташкентский государственный
стоматологический институт

Наследственная отягощенность больных с хроническим рецидивирующим афтозным стоматитом слизистой оболочки рта

Реферат. Анализ эпидемиологических аспектов хронического рецидивирующего афтозного стоматита (ХРАС) указывает на возможную роль наследственных факторов в возникновении заболевания. В описанных примерах частота случаев семейных заболеваний колеблется в пределах от 12 до 80%. Дети, оба родителя которых страдают этой патологией, имеют на 20% больше шансов заболеть в сравнении с другими. Несомненно, что семейное накопление ХРАС обусловлено взаимодействием наследственных и внешних причин, воздействующих на каждого члена семьи. **Материалы и методы.** Изучали информацию о членах семьи и заболевании: время манифестации, наличие отягощенного семейного анамнеза, сопутствующие коморбидные болезни, характер течения, данные о проведенном лечении. **Результаты.** Из 142 пациентов с ХРАС у 100 (70%) наблюдали фибринозную форму заболевания, а у 43 (30%) — рубцующуюся. Отягощенный анамнез по ХРАС выявили у 40 (43%) пациентов с рубцующейся формой, и у 54 (57%) — с фибринозной, что свидетельствует о достоверном влиянии наследственной отягощенности на развитие тяжелых форм ХРАС ($\chi^2=18,631$; $p<0,001$). Наличие родственников, больных ХРАС, повышает риск развития тяжелых форм заболевания более чем в 15 раз. **Заключение.** По итогам применения методов описательной статистики можно сделать вывод о том, что к группе повышенного риска (OR=11,099) развития ХРАС относятся пациенты с родственниками первой или второй степени родства, также страдающими ХРАС. Под пристальным вниманием клиницистов должны быть пациенты с двумя больными родителями (OR=6,552), а также братьями (OR=6,552) или сестрами (OR=6,396). К группе повышенного риска развития тяжелых рубцующихся форм заболевания относятся пациенты, родственники первой или второй линии родства которых также страдают ХРАС.

Ключевые слова: рецидивирующий афтозный стоматит, наследственные факторы, сибсы, пробанды, наследственная отягощенность

О.Е. Bekjanova,
Grand PhD in Medical sciences, professor and
head of the Therapeutic dentistry department

Д.М. Alimova,
PhD in Medical sciences, associate professor
of the Therapeutic dentistry department

В.Р. Qayumova,
assistant of the Therapeutic dentistry
department

Tashkent State Dental Institute, Tashkent,
Uzbekistan

Hereditary burden of patients with chronic recurrent aphthous stomatitis of the oral mucosa

Abstract. Analysis of the epidemiological aspects of chronic recurrent aphthous stomatitis (CRAS) indicates a possible role of hereditary factors in the occurrence diseases. In the examples described, the incidence of familial diseases varies ranging from 12 to 80%. Children, both parents of which suffer from this pathology, are 20% more likely to get sick compared to others. No doubt that family the accumulation of CRAS is due to the interaction of hereditary and external causes affecting each member of the family. **Materials and methods.** Studied member information family and disease: the time of the manifestation, the presence of a burdened family history, concomitant comorbid diseases, the nature of the course, data on the treatment. **Results.** Of the 142 patients with CRAS, 100 (70%) had a fibrinous form of the disease, and in 43 (30%) — scarring form. A burdened history of CRAS was detected in 40 (43%) patients with a scarring form, and in 54 (57%) with fibrinous form, which indicates significant the influence of hereditary burden on the development of severe forms of CRAS ($\chi^2=18,631$; $p<0,001$). The presence of relatives with CRAS increases the risk of developing severe forms of the disease more than 15 times. **Conclusion.** Based on the results of applying descriptive statistics methods it can be concluded that the high-risk group (OR=11.099) of the development of CRAS include patients with relatives of the first or second degrees of kinship, also suffering from CRAS. Clinicians should be closely monitored by patients with two sick parents (OR=6.552), as well as brothers (OR=6.552) or sisters (OR=6.396). An increased risk of developing severe scarring forms of the disease is patients whose first or second line of relatives are also affected by CRAS.

Key words: recurrent aphthous stomatitis, hereditary factors, siblings, probands, hereditary burden

Рецидивирующий афтозный стоматит — клинически и генетически гетерогенное заболевание с широким клиническим полиморфизмом. Среди патологии слизистой оболочки рта хронический рецидивирующий афтозный стоматит (ХРАС) занимает одно из первых мест по частоте выявления. До настоящего времени нет надежных сведений об истинной распространенности ХРАС, что обусловлено отсутствием единых критериев диагностики заболевания. ХРАС относят к мультифакторным заболеваниям. В его формировании ведущую роль придают соматической патологии различного генеза, особенно кишечной патологии, внешним воздействиям и генетической предрасположенности. Из всего многообразия заболеваний слизистой оболочки рта ХРАС проявляется в первую очередь. Прогнозирование ХРАС важно для проведения лечебно-профилактических мероприятий. В настоящее время в качестве индикаторов наследственной предрасположенности к заболеванию используют различные виды ДНК-полиморфизма. Однако до сих пор нет ни надежных генетических маркеров ХРАС, ни признаков, ассоциированных с развитием заболевания. Наиболее доступной для клиницистов информацией оказывается родословная пациента. Изучение наследственности можно считать важнейшим для ранней диагностики ХРАС и выработке адекватных мер лечения и реабилитационных мероприятий.

Цель работы — оценка информативности генетического анамнеза для расчета относительного риска возникновения ХРАС.

МАТЕРИАЛЫ И МЕТОДЫ

Клиническая характеристика ХРАС проводилась в соответствии с диагностическими критериями МКБ-10. У всех пациентов получено добровольное согласие на участие в исследовании. Критерии исключения: выраженные когнитивные нарушения, тяжелые хронические соматические и психические заболевания.

Для изучения частоты наследственных форм ХРАС анализ данных осуществлялся с помощью разработанной нами карты больных с диагнозом ХРАС, состоявшей из анкетной части, заполняемой респондентом (пробандом), и блока, заполняемого доктором (исследователем). В учетную карту были включены информация о членах семьи, а также сведения о заболевании: время манифестации, наличие отягощенного семейного анамнеза, сопутствующие коморбидные болезни, характер течения, данные о проведенном лечении.

В исследовании приняли участие 225 человек, сопоставимых по возрасту и основным социально-демографическим характеристикам, которых поделили на 2 группы:

I — 142 пациента с ХРАС;

II — 113 человек без ХРАС на момент обследования и в анамнезе (контроль).

Общая характеристика выборки представлена в табл. 1, межгрупповые различия статистически недостоверны ($p > 0,05$).

Таблица 1. Общая характеристика групп сравнения

Показатель	I группа		II группа		
	абс.	%	абс.	%	
Возраст, лет	18—24	33	23,2±3,5	25	22,1±3,9
	25—34	56	39,4±4,1	45	39,8±4,6
	35—44	33	23,2±3,5	28	24,8±4,1
	45 и более	20	14,1±2,4	15	13,4±3,2
	в среднем		34,8±1,7		35,2±1,7
Образование	среднее	20	14,0±2,9	14	12,4±3,1
	специальное	65	44,8±4,2	54	47,8±4,7
	высшее	53	39,2±4,1	45	39,8±4,6
Длительность заболевания, лет		4,5±0,2		4,3±0,1	
Пол	мужской	42	29,6±3,8	33	29,2±4,3
	женский	100	70,4±3,8	80	70,8±4,3
Место жительства	город	112	78,8±3,4	89	78,8±3,9
	село	30	21,2±3,4	24	21,2±3,9

На начальном этапе с помощью методов описательной статистики произвели расчет частоты встречаемости лиц с отягощенной наследственностью среди субъектов I и II группы (табл. 2). Для определения достоверности отличий этих данных применили расчет с помощью таблиц сопряженности.

Таблица 2. Число членов семей по поколениям

Поколение кровных родственников	Группа		
	I	II	
I Пробанды	143	113	
	Сибсы	172	145
II Родители:			
	Отцы	140	112
	Матери	139	110
	Дяди и тети	256	222
III Прародители:			
	Бабушки	105	95
	Дедушки	98	90
	Двоюродные	225	181
Число членов семей	1085	955	

РЕЗУЛЬТАТЫ И ОБСУЖДЕНИЕ

Преобладание женщин в I группе является адекватным отражением особенности формирования ХРАС, в структуре которого, как правило, преобладают женщины. В литературе присутствуют отдельные сведения, указывающие на принадлежность к женскому полу как фактору потенциального риска для ХРАС [2, 4, 10]. Однако половая принадлежность не учитывается при назначении терапии.

Учитывая, что в исследованиях последних лет указывается на омоложение дебюта заболевания, изучена частота наследования в зависимости от возраста пациентов. Данные представлены в табл. 3 [2, 4]. Установлено,

Таблица 3. Частота наследственной отягощенности по ХРАС в группах сравнения в зависимости от возраста

Возраст, лет	Группа	Количество, человек	Наследственность по ХРАС				Достоверность межгрупповых различий
			да		нет		
			абс.	%	абс.	%	
Все	I	143	94	65,7±4,0	49	34,3±4,0	$\chi^2=66,383$ $p<0,001$
	II	113	17	15,2±3,4	96	84,8±3,4	
18—24	I	33	22	66,7±8,2	11	33,3±8,2	$\chi^2=42,916$ $p<0,001$
	II	25	3	12,0±6,5	22	88,0±6,5	
25—34	I	56	39	69,6±6,1	17	30,4±6,1	$\chi^2=34,68$ $p<0,001$
	II	45	5	11,1±4,7	40	88,9±4,7	
35—44	I	33	16	48,5±8,7	17	51,5±8,7	$\chi^2=3,557$ $p>0,05$
	II	28	7	25,0±8,2	21	75,0±8,8	
45 и более	I	28	7	35,0±10,7	13	65,0±10,7	$\chi^2=0,157$ $p>0,05$
	II	15	4	26,7±11,4	11	73,3±11,4	

Таблица 4. Частота ХРАС у родственников обследованных

Линия родства		I группа с ХРАС (94)			II группа с ХРАС (48)			Достоверность межгрупповых различий
		всего	абс.	%	всего	абс.	%	
Родители	отцы	140	25	17,9±3,2	112	8	7,1±2,4	$\chi^2=10,164$ $p<0,001$ $\chi^2=7,181$ $p<0,008$
	матери	139	23	16,6±3,2	110	5	4,5±2,0	
Оба родителя		279	48		222	13		$\chi^2=14,890$ $p<0,001$
Сибсы	братья	102	21	26,5±4,4	96	5	5,2±2,3	$\chi^2=12,077$ $p<0,001$ $\chi^2=10,650$ $p<0,002$
	сестры	112	23	20,5±3,8	103	4	3,9±1,9	
Прародители	деды	50	4	8,0±3,8	45	3	17,8±5,7	$\chi^2=1,587$ $p>0,050$ $\chi^2=2,565$ $p>0,050$
	бабушки	48	2	4,2±2,9	40	6	12,5±5,2	
Сибсы родителей	дяди	139	10	7,2±2,2	110	6	5,4±2,2	$\chi^2=0,272$ $p>0,050$ $\chi^2=0,614$ $p>0,050$
	тети	135	12	8,9±2,4	101	6	5,9±2,4	

что в I группе у 65,7% пациентов есть отягощенная наследственность в анамнезе, у 15,2% — во II группе. Таким образом, среди пациентов с ХРАС достоверно больше лиц, родственники которых тоже страдают ХРАС.

Из приведенных в табл. 3 данных следует отметить достоверное преобладание наследственной отягощенности среди молодых пациентов. В возрастных группах

35—44 года и старше 45 лет при численном превосходстве пациентов I группы с отягощенной наследственностью статистически значимых различий со II группой не установлено. Это может свидетельствовать о роли фактора отягощенной наследственности при формировании ХРАС в молодом возрасте.

В настоящее время приоритетными факторами развития и усугубления ХРАС признается соматическая патология [10]. Полученные результаты свидетельствуют о том, что в относительно молодом возрасте развитие ХРАС в большей степени детерминировано наследственным фактором, а в более старшем — ведущими факторами развития заболевания является накопленная соматическая патология.

При изучении частоты ХРАС у родственников обследованных установлено, что структура наследственной отягощенности при ХРАС типична для заболевания с генетическим компонентом (табл. 4). По мере приближения родства увеличивается семейное накопление случаев заболевания. Установлено, что наибольшее влияние на наследственную отягощенность ХРАС оказывает наличие ХРАС у сибсов.

Более высокие уровни наследственной отягощенности по анамнезу сибсов обусловлены, очевидно, тем, что они, как и изучаемый контингент, имеют влияние наследственности обоих родителей.

При анализе частоты заболевания у прародителей (деды и бабушки) не установлено связи с наследственностью. Оценка частоты ХРАС у сибсов родителей (дяди и тети) также не выявила достоверной связи с наследственностью, но частота заболевания у род-

ственников выше соответствующей частоты в группе контроля.

Значимыми для эволюции наследования ХРАС, согласно полученным данным, являются больные среди родственников первой или второй линии родства (табл. 5).

Таблица 5. Частота распределения пациентов с ХРАС в зависимости от линии наследования

Группа	Линия наследования отягощенности							Достоверность межгрупповых различий
	Отцовская	Материнская	Оба родителя	Братья, сестры	Прародители (бабки, деды)	Сибсы родителей: дядя, тетки	Всего	
I	абс.	25	23	18	50	6	22	$\chi^2=22,381$ $p<0,01$
	%	26,6±4,5	24,5±4,4	19,0±4,1	53,2±5,1	6,4±2,5	23,4±4,4	
II	абс.	8	5	5	4	9	12	
	%	16,7±5,6	10,4±4,4	10,4±4,4	8,3±4,0	18,8±5,6	25,0±6,3	

Для того чтобы оценить возможность наследования ХРАС по определенной линии наследования, а также влияние сочетания возраста и наследственной отягощенности на риск возникновения ХРАС, применили статистическую обработку с определением диагностического отношения шансов (табл. 6).

Установлено, что наличие в роду родственников, страдающих ХРАС, является значимым фактором риска для формирования заболевания. При этом сочетание возраста 18–24 года и наследственной отягощенности повышает риск возникновения ХРАС. Высокая наследственная отягощенность прослеживается и у пациентов в возрастной группе 25–34 года. В более старших возрастных группах риск наследственной отягощенности существенно ниже: в 35–44 года наличие родственников с ХРАС повышает риск заболевания в 2,82 раза, а у пациентов старше 45 лет — лишь в 1,48 раза.

Изучены риски возникновения ХРАС в зависимости от степени родства. В группу факторов риска относится наличие ХРАС у отца и у матери. Данные в отношении наследования ХРАС по линии сибсов свидетельствуют об их высоком риске в формировании ХРАС. Так, наличие ХРАС у сестры повышает риск развития патологии в более чем 6 раз, у брата — более чем в 6,5 раза.

Результаты, полученные в отношении прауродителей не позволяют утверждать, что наличие в роду по линии отца или матери, страдающих ХРАС, не могут являться существенным фактором.

Одним из факторов риска ХРАС является наследственная отягощенность по линии сибсов родителей. Так, ХРАС у тети повышает риск патологии более чем в 1,5 раза, у дяди — в 1,4 раза.

Для оценки относительного риска возникновения тяжелой рубцующейся формы ХРАС было учтено соотношение пациентов с наследственно отягощенным и неотягощенным анамнезом при различных клинических формах заболевания. Характеристика пациентов с ХРАС в зависимости от тяжести и наследственной отягощенности заболевания представлена в табл. 7.

Как видно из табл. 7, из общего числа пациентов с ХРАС у 100 выявили фибринозную форму заболевания, а у 43 — рубцующуюся. При этом отягощенный анамнез по ХРАС выявили у 40 пациентов с рубцующейся формой и у 54 — с фибринозной, что свидетельствует о достоверном влиянии наследственной отягощенности на развитие тяжелых форм ХРАС ($\chi^2=18,631$; $p<0,001$). При этом наличие родственников, больных ХРАС, повышает риск развития тяжелых форм заболевания более чем в 15 раз.

ОБСУЖДЕНИЕ

ХРАС характеризуется клиническим полиморфизмом, что проявляется различными формами

Таблица 6. Относительные риски возникновения ХРАС у пациентов с различной наследственной отягощенностью

Показатель	OR	S, ошибка	Нижняя граница DU (CI)	Верхняя граница DI (CI)
ХРАС в анамнезе	11,059	0,317	5,937	20,599
Возраст, лет				
18–24	14,467	0,718	3,592	59,880
25–34	18,353	0,556	6,168	54,605
35–44	2,824	0,558	0,945	8,435
45 и более	1,481	0,749	0,314	6,925
ХРАС у обоих родителей	3,341	0,327	1,760	6,300
у отца	2,826	0,428	1,221	6,541
у матери	4,164	0,511	1,508	11,347
у братьев	6,552	0,511	2,408	17,846
у сестер	6,396	0,561	2,130	19,210
у дедов	0,402	0,651	0,112	1,441
у бабушек	0,847	0,246	0,047	1,297
у дядей	1,444	0,533	0,508	4,110
у тетей	1,545	0,518	0,559	4,266

заболевания — от малых с бессимптомным течением до обширных деструктивных процессов на слизистой с выраженной клинической картиной, приводящей к рубцовым изменениям слизистой оболочки рта [2, 4, 6, 11–13]. По-видимому, причины такого разнообразия связаны не только с воздействием внешних факторов, но и во многом с внутренними, наследственными причинами. Известно, что степень влияния наследственных факторов на возникновение и течение болезни при разной патологии неодинакова. Мы полагаем, что в случае ХРАС генетически детерминированы отдельные из многих компонентов патогенеза заболевания.

Таким образом, влияние наследственной отягощенности при ХРАС необходимо изучать, учитывая их в сочетании с другими факторами риска и наличием сопутствующих заболеваний.

Пациенты с наследственной отягощенностью составляют группу риска развития ХРАС, в связи с чем необходимо более тщательно искать у них симптомы поражения желудочно-кишечного тракта и других органов и систем организма, а также разрабатывать персонализированную систему лечебно-профилактических мероприятий.

Таблица 7. Распределение пациентов с ХРАС в зависимости от тяжести и наследственной отягощенности заболевания

Клиническая форма	Всего		Наследственная отягощенность	
	абс.	%	абс.	%
Фибринозная	100	69,9±3,8	74	74,5±15,1
Рубцующаяся	43	30,1±3,8	20	46,5±5,0

Примечание: $\chi^2=10,878$, $p<0,001$, OR=2,475, S=0,381, 5% CI=1,72, 95% OI=52,26.

ЗАКЛЮЧЕНИЕ

Итоги применения методов описательной статистики позволяют сделать в отношении наследственной отягощенности ХРАС и взрослых пациентов следующие выводы:

- к группе повышенного риска развития ХРАС относятся пациенты с родственниками первой или второй степени родства, также страдающих ХРАС — риск развития отягощенного ХРАС составляет 11,099;
- наличие отягощенной наследственности является одним из значимых факторов риска при формировании ХРАС в возрасте 18—24 года (OR=14,467) и 25—34 года (OR=18,353);
- объектом пристального внимания клиницистов должна быть группа пациентов с двумя больными родителями

(OR=6,552), а также братьями (OR=6,552) или сестрами (OR=6,396);

- к группе повышенного риска развития тяжелых рубцующихся форм заболевания относятся пациенты с родственниками первой или второй линии родства, также страдающими ХРАС.

Для понимания сложного патогенеза заболевания в плане генетических закономерностей наследования, развития и прогноза необходимы исследования, направленные на поиск дополнительных предикторов возникновения и прогрессирования ХРАС. Несомненно, что семейное накопление ХРАС обусловлено взаимодействием внешних средовых факторов и внутренних наследственных причин, воздействующих на каждого члена семьи.

ЛИТЕРАТУРА /
REFERENCES:

1. **Алимова Д.М.** Повышение эффективности лечения рецидивирующего афтозного стоматита с применением озона (мониторинг, тактика, методы, программы): автореф. дис. ... д.ф.н. — Ташкент: ТГСИ, 2018. — 25—41 с.

[Alimova D.M. Improving the effectiveness of treatment of recurrent aphthous stomatitis using ozone (monitoring, tactics, methods, programs): master's thesis. — Tashkent: Tashkent State Dental Institute, 2018. — Pp. 25—54 (In Russ.).]

2. **Бекжанова О.Е., Юсупалиходжаева С.Х., Патхиддинов Ж.Ш.** Патогенетическая роль протеиназ-ингибиторной системы в развитии кандидозного стоматита полости рта. — *Медицинский журнал Узбекистана*. — 2019; 2: 68—73 [Bekjanova O.E., Yusupalikhodjaeva S.Kh., Patkhiddinov J.Sh. Pathogenetic role of the proteinase-inhibitor system in the development of candidal stomatitis of the oral cavity. — *Medical Journal of Uzbekistan*. — 2019; 2: 68—73 (In Russ.).]

3. **Васильева Е.А.** Современные аспекты этиологии, патогенеза, клиники, диагностики и лечения хронического афтозного стоматита. — *Врач-аспирант*. — 2013; 10: 22—27 [Vasilieva E.A. Modern aspects of the etiology, pathogenesis, clinic, diagnosis and treatment of chronic aphthous stomatitis. — *Post-graduate doctor*. — 2013; 10: 22—27 (In Russ.).]

4. **Волосовец Т.Н., Дядык Е.А., Фелештинская О.Я.** Манифестные проявления хронического рецидивирующего афтозного стоматита при болезни Крона. — *Мир медицины и биологии*. — 2018; 3 (65): 42—5

[Volosovets T.N., Dyadik E.A., Feleshtinskaya O.Ya. Manifestations of chronic recurrent aphthous stomatitis in Crohn's disease. — *World of Medicine and Biology*. — 2018; 3 (65): 42—5 (In Russ.).]

5. **Гажва С.И., Степанян Т.Б., Горячева Т.П.** Распространенность стоматологических заболеваний слизистой оболочки полости рта и их диагностика. — *Международный журнал прикладных и фундаментальных исследований*. — 2014; 5(1): 41—4

[Gajva S.I., Stepanyan T.B., Goryacheva T.P. The prevalence of dental diseases of the oral mucosa and their diagnosis. — *International Journal of Applied and Basic Research*. — 2014; 5 (1): 41—4 (In Russ.).]

6. **Гализина О.А.** Новые аспекты возникновения, клинических проявлений, лечения и профилактики хронического рецидивирующего афтозного стоматита. — *Российский стоматологический журнал*. — 2014; 18 (6): 39—42 [Galizina O.A. New aspects of the onset, clinical manifestations, treatment and prevention of chronic recurrent aphthous stomatitis. — *Russian Dental Journal*. — 2014; 18 (6): 39—42 (In Russ.).]

7. **Джалешев К.Ш.** Хронический рецидивирующий афтозный стоматит. — *Вестник хирургии Казахстана*. — 2011; 3: 106 [Djaleshev K.Sh. Chronic recurrent aphthous stomatitis. — *Herald of Surgery of Kazakhstan*. — 2011; 3: 106 (In Russ.).]

8. **Заркумова А.Е.** Структура заболеваемости слизистой оболочки полости рта. — *Вестник КазНМУ*. — 2017; 3: 168—76 [Zarkumova A.E. The structure of the incidence of the oral mucosa. — *Vestnik KazNMU*. — 2017; 3: 168—76 (In Russ.).]

9. **Косаева Ш.К.** Хронический афтозный стоматит в практике стоматолога-терапевта (обзор литературы). — *Вестник КазНМУ*. — 2014; 1: 169—71

[Kosaeva Sh.K. Chronic aphthous stomatitis in the practice of a dentist (literature review). — *Vestnik KazNMU*. — 2014; 1: 169—71 (In Russ.).]

10. **Косюга С.Ю., Кленина В.Ю., Ашкинази В.И.** Анализ структуры сопутствующей общесоматической патологии у пациентов с рецидивирующим афтозным стоматитом. — *Современные проблемы науки и образования*. — 2015; 1-1: 1292 [Kosyuga S.Yu., Klenina V.Yu., Ashkinazi V.I. Analysis of the structure of concomitant somatic pathology in patients with recurrent aphthous stomatitis. — *Modern problems of science and education*. — 2015; 1—1: 1292 (In Russ.).]

<http://www.science-education.ru/ru/article/view?id=17279>

11. **Литынская О.В., Кушниренко М.А., Хомык М.А.** Роль генетических методов исследований в раннем выявлении стоматологических заболеваний. — В сб. матер. научно-практ. конф. «Инновации в медицине и фармации». — Киев, 2016. — С. 703—707

[Litynska O.V., Kushnirenko M.A., Khomik M.A. The role of genetic research methods in the early detection of dental diseases. — Proceedings of the "Innovations in medicine and pharmacy" conference. — Kiev, 2016. — P. 703—707 (In Russ.).]

12. **Михальченко А.В., Медведева Е.А., Михальченко Д.В.** Особенности структуры заболеваний слизистой оболочки полости рта у жителей Волгограда и Волгоградской области. — *Волгоградский научно-медицинский журнал*. — 2016; 1: 3—8 [Mikhalchenko A.V., Medvedeva E.A., Mikhalchenko D.V. Features of the structure of diseases of the oral mucosa in residents of Volgograd and the Volgograd region. — *Volgograd Scientific and Medical Journal*. — 2016; 1: 3—8 (In Russ.).]

13. **Алимова Д.М.** Effect of lipid peroxidation on severity of clinical course and recurrence of aphthous stomatitis. — *European Science Review (Austria)*. — 2016; 9-10: 60—3.

А.А. Кулаков,
академик РАН, д.м.н., профессор

А.С. Каспаров,
к.м.н., хирург-стоматолог отделения
клинической и экспериментальной
имплантологии

Д.А. Порфенчук,
хирург-стоматолог, аспирант отделения
клинической и экспериментальной
имплантологии

ЦНИИСиЧЛХ

Эффективность протокола проведения ранней функциональной нагрузки различных дентальных имплантатов

Реферат. Цель работы — изучить эффективность ранней функциональной нагрузки при установке дентальных имплантатов различных систем, форм и размеров. **Материалы и методы.** Проведено одноцентровое клиническое, рентгенологическое (КТ, ортопантомография) и лабораторное исследование 60 человек в течение 2 лет. **Выводы.** Имплантаты различных систем конусного и цилиндрического типов в одинаковой степени подходят для протоколов ранней функциональной нагрузки. Общая выживаемость имплантированных конструкций составляет 97,8%. Установка дентальных имплантатов конической формы имеет предпочтение на верхней челюсти, цилиндрической формы — на нижней челюсти. Короткие имплантаты (менее 8 мм) не обеспечивают эффективное выживание дентальных имплантатов при ранней функциональной нагрузке.

Ключевые слова: дентальная имплантация, остеоинтеграция, покрытие, функциональная нагрузка

A.A. Kulakov,
Academician of the Russian Academy
of Sciences, Grand PhD in Medical sciences,
professor

A.S. Kasparov,
PhD in Medical sciences, dentistry surgeon
in the Clinical and experimental implantology
department

D.A. Porfenchuk,
dentistry surgeon, postgraduate in the Clinical
and experimental implantology department

Central research institute of dental and
maxillofacial surgery, Moscow, Russia

The early functional loading protocol's efficiency for various dental implants

Abstract. The objective was to find out the early functional load effectiveness upon the dental implants installing of various systems, shapes, sizes. **Materials and methods.** The single center clinical, x-ray (CT, orthopantomography) and laboratory study of 60 people for 2 years was conducted. **Conclusions.** Various root-type and cylindrical system implants are equally suitable for early functional load protocols. The implanted structures overall survival is 97.8%. Conical dental implants are in favour for implantation in the maxilla, cylindrical one is preferably for implantation in the mandibula. Short implants (less than 8 mm) do not ensure effective dental implants survival with early functional load.

Key words: dental implantation, implantation, osseointegration, coating, functional load

В настоящее время все больше специалистов по всему миру для лечения пациентов с отсутствием зубов применяют дентальные имплантаты [7]. Наряду с постоянно увеличивающейся долей дентальной имплантации в структуре стоматологической помощи пациентам с частичным или полным отсутствием зубов, ужесточаются и требования к качеству проводимой имплантации [5]. Согласно современным представлениям, приоритетными направлениями развития дентальной имплантологии являются сокращения сроков лечения и реабилитации пациента, уменьшение травматичности при установке имплантатов, снижение имплантационных рисков и увеличение сроков жизни имплантатов [2].

Одной из наиболее перспективных методик, приближающей соответствие имплантации этим требованиям, является использование протоколов ранней

функциональной нагрузки (РФН) [8]. В отличие от классического метода отложенной нагрузки, включающего два этапа, метод РФН указывает на возможность установки протеза на зубные имплантаты раньше, чем пройдет традиционный период заживления, который длится, как правило, от 3 до 6 месяцев [10].

Отсюда вытекают очевидные преимущества протокола РФН — существенное сокращение сроков лечения, уменьшение послеоперационных ограничений в первые недели после процедуры и снижение числа травматичных процедур [17]. Кроме того, исследования биомеханики имплантатов показали, что правильное распределение направления действующей силы способствует ускорению процессов остеоинтеграции и увеличению долгосрочной выживаемости имплантата [4].

Эффективность протокола РФН и его клиническое преимущество перед традиционным методом отложенной нагрузки были изучены в отдельных экспериментальных и клинических исследованиях. В исследовании А.А. Никитина и соавт. проведен ретроспективный анализ клинической состоятельности 274 денальных имплантатов у 137 пациентов с различной степенью атрофии альвеолярных отростков. Из общего числа установленных денальных имплантатов по протоколу РФН были установлены в 65,33% случаев, а в 34,67% — по стандартному двухэтапному клиническому протоколу. Авторы не выявили значительных различий в клинической состоятельности денальных имплантатов, установленных по протоколам ранней и отложенной нагрузки у пациентов с достаточным объемом костной ткани альвеолярных отростков челюстей. В исследовании также отмечалось увеличение степени удовлетворенности пациентов сокращенными сроками лечения в случае применения протокола РФН [3].

В исследовании Р. Мира после применения протокола РФН у 48 пациентов (79 имплантатов) 5-летняя выживаемость имплантатов составила 100%, а средний уровень потери кости — 0,56 мм [19]. В исследовании А. Pozzi и соавт. из 148 имплантатов NobelReplace 67 были помещены в послеэкстракционные лунки, а 81 — в уже зажившие. Совокупный показатель успеха составил 99,3%. Средняя потеря костной массы через 2 года после имплантации в постэкстракционных участках составила $0,69 \pm 0,75$ мм, а в заживленных лунках — $0,62 \pm 0,80$ мм соответственно (разница статистически не достоверна) [20]. Еще в одном исследовании не было выявлено достоверной разницы в устойчивости денальных имплантатов BoneTrust plus, установленных в лунку удаленного зуба, при немедленной нагрузке временными несъемными протезами и при отсроченной нагрузке [6].

Аналогично С.Л. Tatum и соавт. показали, что при соблюдении предложенного протокола лечения нет существенных различий в результатах имплантации, проведенной согласно протоколу РФН у пациентов с различными фенотипами мягких тканей [23].

В литературе также имеются данные, позволяющие утверждать, что ранняя нагрузка способствует более успешному процессу остеointegrации. В исследовании L. Guida и соавт. доля контакта кости с имплантатом в протоколах отложенной и ранней нагрузки составила 58 ± 4 и $52 \pm 3,2\%$ соответственно. Однако в имплантатах с использованием ранней нагрузки обнаружена более компактная, зрелая кость со многими областями ремоделирования, тогда как костная ткань, окружающая имплантаты без нагрузки, состояла только из тонких костных трабекул [14]. G.E. Romanos и соавт. в экспериментальном исследовании на обезьянах не выявили существенных различий между имплантатами с ранней и отложенной нагрузкой, однако авторы отметили достоверно лучшую оссификацию вокруг имплантатов в группе с ранней нагрузкой [21].

Поскольку согласно протоколу РФН давление на имплантаты в этом случае уравнивается только прочностью, созданной при их установке, основной проблемой применения РФН является обеспечение первичной стабильности имплантата, отсутствие которой может привести к лизису костной ткани и потере имплантата [16, 17].

Помимо индивидуальных особенностей пациента, первичная стабильность зависит от геометрии имплантата, его топографии, а также протоколов остеотомии, которые регулируют напряжение, приложенное к костной ткани в непосредственной близости от имплантата [13]. Поэтому выбор имплантата оптимальной формы и размера также является важной задачей при планировании хирургических стоматологических операций [12].

Цель работы: повышение эффективности денальной имплантации при ранней функциональной нагрузке путем выбора оптимальной формы различных видов внутрикостных имплантатов на основании клинорентгенологической оценки реакции костной ткани.

МАТЕРИАЛЫ И МЕТОДЫ

Для оценки эффективности протокола РФН проведено одноцентровое исследование с участием 60 человек (42 женщины и 18 мужчин, средний возраст — $42,3 \pm 1,5$ года). Исследование проводилось на базе отделения клинической и экспериментальной имплантологии ЦНИИСиЧЛХ. Период наблюдения составил 2 года.

Показанием к применению протокола РФН являлось наличие дефектов зубных рядов в дистальных отделах челюстей в области моляров и премоляров. Критерии включения:

- I или II тип костной ткани по классификации качества кости по U. Lekholm и G. Zarb (1985);
- одиночные, концевые или включенные дефекты на верхней или нижней челюсти в области премоляров или моляров;
- доступность пациентов для контрольных осмотров на протяжении 2 лет после денальной имплантации.

Критерии исключения:

- аргументированная ранее костная ткань в области планируемой имплантации;
- хронический генерализованный пародонтит в период обострения;
- бруксизм или гипертонус жевательных мышц;
- онкологические заболевания сроком давности менее 5 лет;
- лучевая или химиотерапия.

В исследование не включали лиц с системными заболеваниями соединительной ткани, острыми инфекционными заболеваниями, наличием воспалительных и аутоиммунных заболеваний полости рта, сахарным диабетом, поливалентной аллергией, беременных и кормящих женщин, принимающих или принимавшие

в прошлом иммунодепрессанты, бисфосфонаты или кортикостероиды в высоких дозах.

До установки имплантатов все пациенты прошли тщательное клиническое, рентгенологическое и лабораторное исследование. При проведении клинического исследования помимо стандартных манипуляций — сбор анамнеза, осмотр ротовой полости на предмет наличия запломбированных и/или пораженных кариесом зубов и на предмет наличия ортопедических конструкций, также определяли индекс гигиены Грина — Вермиллона и кровоточивости Мюллемана в модификации Коуэлла. На этом же этапе определяли клиническую ширину альвеолярного гребня. Для более детального понимания функционального состояния височно-нижнечелюстного сустава, для определения состояний тканей пародонта использовали панорамный снимок зубов (ортопантомограмму). Для объемной оценки состояния костной ткани в месте предполагаемой имплантации и структур, граничащих с этой областью, проводили компьютерную томографию (КТ).

В дальнейшем пациентов разделили на 3 группы в зависимости от марки устанавливаемых имплантатов:

- I — **Thommen Medical (Швейцария), 27 (45%) пациентов;**
- II — **AstraTech (Швеция), 26 (43%) человек;**
- III — **Конмет (Россия), 7 (12%) человек.**

Соотношение числа пациентов женского и мужского пола в трех группах было сходным. Общее соотношение между внутрикостными имплантатами цилиндрической и конусной формы составляло 52:48. Диаметр и длина дентальных имплантатов в зависимости от фирмы не изменялись. Медиана длины имплантатов системы ThommenMedical была 11 мм, AstraTech — 9 мм, Конмет — 10 мм, в целом по группе — 9,5 мм. Средний диаметр формирователя десны составил $4,75 \pm 0,13$ мм, а длина — $4,52 \pm 0,17$ мм.

Имплантологическими фрезами производителей систем формировали имплантационное ложе для установки дентального имплантата диаметром от 3,8 мм, в который помещали штифт. На следующем этапе устанавливали формирователь десны, соответствующий диаметру имплантата, и ушивали рану. Швы снимали на 7–10-е сутки.

Первичную степень стабильности дентальных имплантатов определяли с помощью «торк-аут» теста (нагружение производится крутящим моментом) и частотно-резонансного анализатора Osstell ISQ. Стабильность имплантата регистрировали в относительных единицах коэффициента стабильности имплантата (КСИ).

На следующем этапе путем использования ROC-анализа находили дифференциальные разделительные точки (cut-off) для значений КСИ, торка и торк/КСИ, которые позволили на оперативном этапе оценить риск развития отторжения имплантата.

На 21-й день после операции под местной анестезией устанавливали временный абатмент с изготовлением временной коронки из материала Luxatemp (Германия), после чего проводили прицельную дентальную рентгенографию или ортопантомографию для объективизации

начального результата лечения. Через 3 месяца после операции устанавливали постоянные коронки.

В качестве показателя оценки риска использовали отношение шансов (ОШ), которое показывает, во сколько раз вероятность неблагоприятного исхода в группе исследования выше (или ниже), чем в контрольной (A/B)/(C/D). ОШ от 0 до 1 означает снижение риска, более 1 — его увеличение. ОШ равное 1 означает отсутствие эффекта. Многофакторные модели строили на основе множественной логистической регрессии, коэффициенты для которой рассчитывали методом Ньютона. Во всех процедурах статистического анализа рассчитывали достигнутый уровень значимости p , критический уровень значимости $p=0,05$.

РЕЗУЛЬТАТЫ

По окончании периода наблюдения общая выживаемость имплантатов составила 97,8%. Отсутствие первичной стабильности наблюдалось у 8,3% пациентов. Из них 4 случая из 5 пришлось на имплантаты AstraTech и 1 — на конструкции Конмет. Воспалительные изменения — периимплантит, мукозит — наблюдали у 2 пациентов с имплантатами Thommen.

Общая доля неудовлетворительных результатов по функциональной нагрузке составила 16,7% (10 человек): 7,4% в I группе из-за воспалительных осложнений, 26,9% во II группе из-за отсутствия первичной стабильности и выпадения имплантата в отдаленный период, 14,3% в III группе из-за отсутствия первичной стабильности.

Сразу после имплантации параметры торка были близкими в группах, в среднем $34,1 \pm 1,0$ Н·см, что определило отсутствие статистически значимых различий как при множественном, так и при попарном сравнении. КСИ позволил выявить различия первичной стабильности имплантатов. В целом КСИ во время операции составил $74,5 \pm 0,9$. В III группе средний КСИ равнялся $69,0 \pm 0,8$ и был статистически значимо ниже ($p=0,004$) по сравнению с I ($75,6 \pm 0,70$) и II группой ($75,0 \pm 1,9$). Таким образом, первичная стабильность по сравнению с Конмет была выше для ThommenMedical ($p=0,0045$) и AstraTech ($p=0,005$).

Через 21 день после операции стабильность снижалась из-за динамического костеобразования и резорбции кости в области имплантации. В области имплантатов КСИ снизился с $74,5 \pm 0,9$ до $71,0 \pm 0,4$, а затем через 3–4 месяца после операции ввиду остеоинтеграции вновь вырос до $76,7 \pm 0,7$. По сравнению с исходным значением КСИ статистически значимо снизился в I (на 6,1%) и II (на 4,3%) группе и незначительно — в III группе. Через 3–4 месяца после операции в I группе КСИ восстановился, а во II и III группе превысил исходный на 6 и 6,2% соответственно ($p<0,05$). Самый низкий КСИ $68,6 \pm 0,20$ наблюдали у пациентов с имплантатами Конмет.

Как у цилиндрических, так и у конусных имплантатов, установленных на нижней челюсти, первичная

стабильность была выше, чем на верхней челюсти ($p=0,002$). На обеих челюстях конусные имплантаты отличались более высокой первичной стабильностью по сравнению с цилиндрическими внутрикостными конструкциями ($p=0,03$).

Следовательно, большую возможность реализации РФН с меньшим риском осложнений на нижней челюсти развивали имплантаты цилиндрической формы. И напротив, цилиндрические имплантаты на верхней челюсти имели наименьшую первичную стабильность, что свидетельствует об их уязвимости в отношении РФН.

Также стоит отметить, что один имплантат AstraTech был утрачен, несмотря на хорошую первоначальную стабильность. Он относился к категории коротких имплантатов, его размеры составляли 4,0×6 мм. Второй короткий имплантат (Thommen, 4,0×6,5 мм), несмотря на стабильное клиническое состояние, подвергся значительному оголению на 1/2 длины в результате резорбции костной ткани вокруг него.

У пациентов с последующим неблагоприятным результатом лечения в виде осложнений послеоперационные показатели КСИ, торка (крутящего момента) и торк/КСИ были исходно ниже по сравнению с теми, у кого остеоинтеграция происходила успешно ($p<0,05$). При КСИ ниже 68 с диагностической чувствительностью 61% и специфичностью 100% можно было говорить о высоком риске развития неблагоприятного исхода. При нагрузке крутящим моментом (торк-тестирование) значение менее 27 Н·см с диагностической чувствительностью 80% и специфичностью 90% означает высокий риск развития отторжения имплантата. Для величины торк/КСИ критический уровень составил 36,9%. При снижении коэффициента менее 36,9% с диагностической чувствительностью 80% и специфичностью 92% можно заключить о высоком риске развития неблагоприятного исхода имплантации.

Ранее при исследовании поверхности имплантатов обнаружено, что у изделий Конмет наименее структурированная поверхность, а различия в топографии имплантатов двух других систем не позволяют сделать однозначных выводов о преимуществах одной из них. Наилучшие результаты по сравнению с другими показал AstraTech, а наихудшие — Конмет. Тем не менее, величина этих различий не превысила 10%, что не критично с практической точки зрения.

Среди пациентов, которым были установлены денальные имплантаты Thommen, отсутствие первичной стабильности не наблюдалось. Доля пациентов с отсутствием первичной стабильности во II группе составила 15,4%, в III группе — 14,3%. Отсутствие первичной стабильности в трех подгруппах различалось статистически значимо ($p=0,04$).

По итогам исследования нами также разработан способ прогнозирования отторжения имплантатов по исходным характеристикам их первичной стабильности посредством динамометрического ключа во время операции и частотно- или магнитно-резонансного анализа сразу после операции.

В общей клинической группе только 1 имплантат выпал на 53-й день, мукозит наблюдали в 2 клинических случаях, в остальных случаях не была обеспечена необходимая первичная стабильность имплантата и лечение проводили по стандартному двухэтапному протоколу. Все остальные имплантаты были функционально нагружены на 21 день.

Влияние факторов риска, длины, марки и формы имплантатов, а также пола и возраста пациентов на вероятность развития осложнений и отсутствие первичной стабильности имплантата в различные сроки было изучено методом логистической регрессии и расчета отношения шансов. В результате установлено, что на стабильность имплантата на 21-е сутки и на 3-м месяце после операции статистически значимо ($p<0,05$) влияют стабильность в предыдущих измерениях (КСИ) и плотность костной ткани, измеренная при вкручивании имплантата (величина торк-тестирования).

ОБСУЖДЕНИЕ

Проведенное нами исследование подтверждает эффективность имплантации с ранней функциональной нагрузкой. Общее значение выживаемости используемых имплантатов составило 97,8%, что соответствует данным литературы и является хорошим показателем для денальной имплантации. Согласно полученным данным, у пациентов с I и II типом костной ткани РФН возможна для установки денальных имплантатов всех трех систем, но ThommenMedical и AstraTech предпочтительнее по результатам оценки первичной стабильности после операции. Первичная стабильность имплантатов, установленных на верхней челюсти, ниже, чем на нижней, из-за анатомических особенностей челюсти.

При выборе между цилиндрическими и конусными имплантатами многие авторы при использовании протоколов РФН отдают предпочтение последним, поскольку они лучше приспособлены для этого протокола и эффективность при их использовании в среднем достигает 95% [22]. В нашем исследовании конусные имплантаты на верхней челюсти проявили себя лучше, чем цилиндрические, а на нижней челюсти более благоприятная динамика КСИ была характерна для цилиндрических имплантатов по сравнению с конусными. Однако основными факторами, определяющими первичную стабильность имплантата, являются плотность и структура костной ткани.

В исследовании также показано, что протокол РФН не подходит для использования с короткими имплантатами, что частично подтверждают и другие авторы [15].

На стабильность и исходы имплантации не влияли возраст пациента, длина имплантата, марка и тип, что означает, что имплантаты AstraTech, Thommen и Конмет в равной степени могут быть использованы при РФН. Первичная стабильность изученных имплантатов оказалась достаточной для дальнейшей остеоинтеграции и выживания имплантата.

По результатам наших исследований динамика пародонтального статуса и состояния костной ткани вокруг имплантатов при ранней функциональной нагрузке была благоприятной как в целом среди всех пациентов, так и с учетом системы внутрикостных имплантатов. Резорбция костной ткани у пациентов была более выражена через 1 год функционирования имплантатов, однако широкие области рентгенопрозрачности вокруг имплантатов в большинстве случаев отсутствовали, резорбция была выражена незначительно и умеренно.

Высокая первичная стабильность дентальных имплантатов изучаемых систем обеспечивалась за счет их механических свойств. Проведенная нами рентгеновская энергодисперсионная спектроскопия показала, что поверхность имплантатов лидирующих на мировом рынке систем AstraTech и Thommen состоит из чистого титана или его оксида и характеризуется высоким уровнем микроструктуры различной степени упорядоченности. В обоих случаях клинические исследования указывают на высокую эффективность как стандартной имплантации, так и имплантации с РФН. В связи с этим можно предположить, что микроструктурирование глубокого уровня играет в этом особую роль. Имплантаты Thommen в своем составе не имеют на поверхности оксида титана, но содержат в комплекте специальную жидкость, повышающую гидрофильность. Анализ состава этой жидкости выявил высокую концентрацию катионов, что не позволяет сделать заключение о причинах

особых гидрофильных свойств конструкции. Имплантат Конмет не имеет столь же высокой структурированности, а поверхность его содержит соединения углерода и следы других металлов, что может быть следствием химической обработки. Можно сделать заключение, что ведущую роль в обеспечении остеоинтеграции имплантата играет микроструктурирование его поверхности.

Таким образом, как высокая первоначальная стабильность имплантата, так и высокая плотность костной ткани, по данным проведенного исследования, снижали шансы на развитие неблагоприятного исхода имплантации в дальнейшем, а показатели КСИ и величина торк-тестирования обладали высокой прогностической значимостью при прогнозировании течения послеимплантационного периода при РФН.

ВЫВОДЫ

Имплантаты различных систем конического и цилиндрического типов в одинаковой степени подходят для протоколов ранней функциональной нагрузки. Общая выживаемость имплантированных конструкций составила 97,8%. Установка дентальных имплантатов конической формы имеет предпочтение на верхней челюсти, цилиндрической формы — на нижней челюсти. Короткие имплантаты (менее 8 мм) не обеспечивают эффективное выживание дентальных имплантатов при ранней функциональной нагрузке.

ЛИТЕРАТУРА / REFERENCES:

.....

- 1. Ашуев Ж.А.** К вопросу обоснования оптимальных сроков функциональных нагрузок при зубной имплантации. — *Медицинский Алфавит*. — 2012; 7: 30—2 [Ashuev Zh.A. To the question of substantiation of optimal terms of functional loads during dental implantation. — *Medical Alphabet*. — 2012; 7: 30—2 (In Russ.).]
- 2. Гуськов А.В., Митин Н.Е., Зиманков Д.А., Мирнигматова Д.Б., Гришин М.И.** Дентальная имплантация: состояние вопроса на сегодняшний день (обзор литературы). — *Клиническая стоматология*. — 2017; 2 (82): 32—4 [Gus'kov A.V., Mitin N.E., Zimankov D.A., Mirnigmatova D.B., Grishin M.I. Dental implants: state of the question today (literature review). — *Clinical Dentistry*. — 2017; 2 (82): 32—4 (In Russ.).]
- 3. Никитин А.А., Полупан П.В., Сипкин А.М., Никитин Д.А.** Отдаленные результаты применения одноэтапного хирургического протокола операции и одноэтапных дентальных имплантатов. — *Медицинский Алфавит*. — 2016; 29 (292): 42—9 [Nikitin A.A., Polupan P.V., Sipkin A.M., Nikitin D.A. Long-term results of the use of a one-stage surgical protocol of an operation and one-stage dental implants. — *Medical Alphabet*. — 2016; 29 (292): 42—9 (In Russ.).]
- 4. Осташко А.А., Сизова С.В., Лабис В.В.** Экспериментальная модель дентальной имплантации. — *Бюллетень Оренбургского научного центра УрО РАН*. — 2016; 2: 14 [Ostashko A.A., Sizova S.V., Labis V.V. An experimental model of dental implantation. — *Orenburg Scientific Center of the Russian Academy of Sciences Ural branch bulletin*. — 2016; 2: 14 (In Russ.).]
- 5. Смирнова Л.Е., Филимонова Л.Б.** Законодательное и нормативное правовое обеспечение проведения дентальной имплантации. — *Стоматология*. — 2016; 6: 129—30 [Smirnova L.E., Filimonova L.B. Legislative and regulatory le-

gal support of dental implantation. — *Dentistry*. — 2016; 6: 129—30 (In Russ.).]

- 6. Ушаков Р.В.** Применение дентальных имплантатов BoneTrust plus при непосредственной дентальной имплантации и немедленной нагрузке. — *Стоматология для всех*. — 2013; 2: 18—21

[Ushakov R.V. The use of BoneTrust plus dental implants with direct dental implantation and immediate loading. — *Dentistry for All*. — 2013; 2: 18—21 (In Russ.).]

- 7. Фокина А.А., Евстафьева О.Л.** Биохимические исследования в оценке интеграции дентальных имплантатов. — В сб. тр. междунар. научно-практ. конф. «В мире науки и инноваций», Казань, 2017. — Уфа: Аэтерна, 2017. — С. 191—195 [Fokina A.A., Evstafieva O.L. Biochemical studies in assessing the integration of dental implants. — Proceedings of the conference "In the world of science and innovation", Kazan, 2017. — Ufa: Aeterna, 2017. — Pp. 191—195 (In Russ.).]

- 8. Alghamdi H.S.** Methods to improve osseointegration of dental implants in low quality (type-IV) bone: An overview. — *J Funct Biomater*. — 2018; 9 (1): 7. PMID: 29342830

- 9. Aykas Y.** Особенности индивидуальной гигиены полости рта у пациентов с дентальными имплантатами. — *Стоматолог-практик*. — 2014; 2: 32—3

[Aykas Yu. Features of individual oral hygiene in patients with dental implants. — *Practitioner Dentist*. — 2014; 2: 32—3 (In Russ.).]

- 10. Cannizzaro G., Gastaldi G., Gherlone E., Vinci R., Loi I., Trullenque-Eriksson A., Esposito M.** Two or three machined vs roughened surface dental implants loaded immediately supporting total fixed prostheses: 1-year results from a randomised controlled trial. — *Eur J Oral Implantol*. — 2017; 10 (3): 279—91. PMID: 28944356

- 11. Degidi M., Daprile G., Piattelli A.** Determination of primary stability: A comparison of the surgeon's perception and objective measurements. — *Int J Oral Maxillofac Implants.* — 2010; 25 (3): 558–61. PMID: 20556255
- 12. Degidi M., Daprile G., Piattelli A.** Influence of underpreparation on primary stability of implants inserted in poor quality bone sites: An in vitro study. — *J Oral Maxillofac Surg.* — 2015; 73 (6): 1084–8. PMID: 25861691
- 13. Gottlow J., Barkarmo S., Sennerby L.** An Experimental Comparison of Two Different Clinically Used Implant Designs and Surfaces. — *Clin Implant Dent Relat Res.* — 2012; 14 Suppl 1: e204–12. PMID: 22487460
- 14. Guida L., Iezzi G., Annunziata M., Salerno A., Iuorio G., Costigliola G., Piattelli A.** Immediate placement and loading of dental implants: a human histologic case report. — *J Periodontol.* — 2008; 79 (3): 575–81. PMID: 18315443
- 15. Guljé F., Abrahamsson I., Chen S., Stanford C., Zadeh H., Palmer R.** Implants of 6 mm vs. 11 mm lengths in the posterior maxilla and mandible: a 1-year multicenter randomized controlled trial. — *Clin Oral Implants Res.* — 2013; 24 (12): 1325–31. PMID: 22938573
- 16. Huang H.-L., Chang Y.-Y., Lin D.-J., Li Y.-F., Chen K.-T., Hsu J.-T.** Initial stability and bone strain evaluation of the immediately loaded dental implant: an in vitro model study. — *Clin Oral Implants Res.* — 2011; 22 (7): 691–8. PMID: 21054551
- 17. Javed F., Romanos G.E.** The role of primary stability for successful immediate loading of dental implants: a literature review. — *J Dent.* — 2010; 38 (8): 612–20. PMID: 20546821
- 18. Merli M., Moscatelli M., Mariotti G., Piemontese M., Nieri M.** Immediate versus early non-occlusal loading of dental implants placed flapless in partially edentulous patients: a 3-year randomized clinical trial. — *J Clin Periodontol.* — 2012; 39 (2): 196–202. PMID: 22118014
- 19. Mura P.** Immediate loading of tapered implants placed in postextraction sockets: retrospective analysis of the 5-year clinical outcome. — *Clin Implant Dent Relat Res.* — 2012; 14 (4): 565–74. PMID: 20662861
- 20. Pozzi A., Mura P.** Immediate loading of conical connection implants: up-to-2-year retrospective clinical and radiologic study. — *Int J Oral Maxillofac Implants.* — 2016; 31 (1): 142–52. PMID: 26800171
- 21. Romanos G.E., Toh C.G., Siar C.H., Swaminathan D.** Histologic and histomorphometric evaluation of peri-implant bone subjected to immediate loading: an experimental study with Macaca Fascicularis. — *Int J Oral Maxillofac Implants.* — 2002; 17 (1): 44–51. PMID: 11858574
- 22. Simunek A., Kopecka D., Brazda T., Strnad I., Capek L., Slezak R.** Development of implant stability during early healing of immediately loaded implants. — *Int J Oral Maxillofac Implants.* — 2012; 27 (3): 619–27. PMID: 22616056
- 23. Tatum C.L., Saltz A.E., Prihoda T.J., DeGroot B.S., Mealey B.L., Mills M.P., Huynh-Ba G.** Management of thick and thin periodontal phenotypes for immediate dental implants in the esthetic zone: a controlled clinical trial. — *Int J Periodontics Restorative Dent.* — 2020; 40 (1): 51–9. PMID: 31815973
- 24. Torsiglieri T., Raith S., Rau A., Deppe H., Hölzle F., Steiner T.** Stability of edentulous, atrophic mandibles after insertion of different dental implants: a biomechanical study. — *J Craniomaxillofac Surg.* — 2015; 43 (5): 616–23. PMID: 25865491

А.М. Сипкин¹,

д.м.н., зав. кафедрой челюстно-лицевой хирургии и госпитальной хирургической стоматологии, руководитель отделения челюстно-лицевой хирургии

Т.Н. Модина²,

д.м.н., профессор кафедры челюстно-лицевой хирургии и стоматологии института усовершенствования врачей

А.Д. Ченосова¹,

научный сотрудник отделения челюстно-лицевой хирургии

О.А. Тонких-Подольская¹,

м.н.с. отделения челюстно-лицевой хирургии

¹ МОНИКИ им. М.Ф. Владимирского

² НМХЦ им. Н.И. Пирогова

Морфологическая оценка костной структуры альвеолярного отростка при использовании аутокости и ксеноматериала с добавлением нестабилизированной гиалуроновой кислоты

Реферат. Рассматривается морфологическая оценка качества костной ткани челюстей после аугментации при использовании аутокости и ксеноматериала с добавлением нестабилизированной гиалуроновой кислоты. Исход проведения операции по установке дентальных имплантатов зависит не только от методики аугментации костной структуры, но и от выбора остеопластических материалов или комбинации костно-пластических материалов с аутоостружкой. **Цель** — повышение эффективности ремоделирования архитектоники альвеолярного отростка с оптимизацией сроков формирования костной структуры. **Материалы и методы.** Проводили клиническое обследование и лечение 20 пациентов в возрасте от 22 до 57 лет с частичной вторичной потерей зубов и атрофией альвеолярного отростка. Пациентам проводили операции для восстановления объема костной структуры с применением аутоостружки и ксеногенного остеопластического материала Bio-Oss S с добавлением нестабилизированной гиалуроновой кислоты. Спустя 3 месяца во время установки имплантатов забирали биоптат для морфологической оценки полученной костной структуры. **Результаты.** Предложенная методика для ремоделирования альвеолярного отростка позволила через 3 месяца произвести имплантацию. Гистологическое исследование показало многочисленные костные балочки неравномерной толщины и линиями склеивания с фрагментами имплантированного инородного материала Bio-Oss S. **Выводы.** Полученные клинические результаты и морфологическая оценка костной структуры после аугментации с использованием аутокости, ксеноматериала и нестабилизированной гиалуроновой кислоты показали прогнозируемый результат восстановления окклюзии с помощью имплантатов.

Ключевые слова: имплантат, аугментация, гиалуроновая кислота, костная пластика, костные заменители, регенерация

A.M. Sipkin¹,

Grand PhD in Medical sciences, Head of the Maxillofacial surgery and hospital surgical dentistry Department

T.N. Modina²,

Grand PhD in Medical Sciences, professor of the Maxillofacial dentistry department

A.D. Chenosova¹,

researcher at Maxillofacial surgery Department

O.A. Tonkikh-Podolskaya¹,

junior researcher at Maxillofacial surgery Department

¹ Moscow Regional Research and Clinical Institute, Moscow, Russia

² Pirogov National Medical & Surgical Center, Moscow, Russia

Morphological assessment of the bone structure of the alveolar growth in the use of autotocosity and xenomaterial, with the addition of unstable hyaluronic acid

Abstract. This article examines the morphological assessment of the quality of jaw bone tissue after augmentation with the use of autobone and xenomaterial, with the addition of unstable hyaluronic acid. **Materials and methods.** There was 20 patients between 22 and 57 years old suffering of partial secondary tooth loss and alveolar atrophy, who underwent surgery to restore the volume bone structure with the use of auto-shavings, and xenogenic osteoplastic material Bio-Oss S with the addition of unstable hyaluronic acid. Three months later, during the implant operation a bioplate gave for a morphological assessment of the bone structure. **Results.** The proposed technique for remodeling the alveolar process allowed for implantation in 3 months. Histological research showed numerous bone beams of uneven thickness and gluing lines with fragments of implanted foreign material Bio-Oss S. **Conclusion.** The resulting clinical results and morphological assessment of the bone structure after augmentation using autotocostomy, xenomaterial and unstable hyaluronic acid provides a predictable result of the recovery of occlusion with using implants.

Key words: dental implant, augmentation, hyaluronic acid, bone grafting, bone substitutes, regeneration

На сегодняшний день актуальной проблемой современной стоматологии и челюстно-лицевой хирургии является восстановление утраченных костных структур. К врачам-стоматологам часто обращаются пациенты с частичной и полной вторичной потерей зубов, которая приводит к нарушению жевательной функции, функции речи и эстетическим дефектам. Такое состояние негативно влияет на другие органы и системы организма. Все это существенно отражается на психологическом статусе пациентов.

В последние годы дентальная имплантация является одним из основных современных методов лечения пациентов с частичным или полным отсутствием зубов. Однако у таких пациентов отмечается атрофия альвеолярной кости челюстей, что диктует необходимость проведения предварительного ремоделирования костных тканей для установки имплантатов [1].

При восстановлении альвеолярного гребня, учитывая топографические особенности дефекта, используют различные методики с применением костных материалов и их заменителей [2].

Современные остеопластические материалы, предназначенные для имплантации, обладают такими свойствами, как остеокондукция, остеоиндукция, и усиливают репаративные процессы в костной структуре. Биологически совместимый материал формирует матрицу или каркас, а структура и размер его пор должны способствовать врастанию ткани и аппозиционному росту кости. Кроме того, необходимо, чтобы такой материал полностью резорбировался и замещался новообразованной костью [3]. Из биологических материалов требованиям к структуре и размеру пор лучше всего соответствует аутогенная губчатая кость, обладающая биоактивным и остеогенным потенциалом, обеспечивающим образование новой кости [4]. Однако операция по забору и пересадке аутогенного трансплантата, включающего в себя жизнеспособные естественные костные клетки, является максимально травматической манипуляцией [5].

В настоящее время в практику хирурга-стоматолога внедрен широкий арсенал остеопластических материалов. Их эффективность во многом обусловлена наличием в составе минералов с разными свойствами, а также коллагеновых белков различных типов, однако, несмотря на множественные исследования, до сих пор воздействие биоматериалов на остеогенез остается неизученным [6].

Некоторые авторы отмечают в своих исследованиях высокий процент новообразованной костной ткани на месте примененного заменителя [7]. Другие же, наоборот, отмечают большое число остаточных гранул и низкую степень резорбции материала. Разработано большое количество методик с применением аутогенной кости в сочетании с остеопластическими материалами для повышения эффективности формирования архитектуры костной структуры [8]. Это повышает требования к диагностике при планировании и проведении операций дентальной имплантации и аугментации костной

ткани, определяет необходимость поиска новых остеопластических материалов или комбинаций костно-пластических материалов с аутоструктурой [9–13].

На протяжении многих лет успешно используется в различных отраслях медицины гиалуроновая кислота (ГК) — внеклеточный матрикс, обладающий уникальными гидроскопическими, реологическими и вязкоэластическими свойствами, и находит применение в стоматологической и хирургической практике [14]. Известно, что внеклеточный матрикс составляет основу соединительной ткани, обеспечивает механическую поддержку клеток и транспорт химических веществ.

Вещества внеклеточного матрикса (гликопротеины, протеогликаны, ГК и др.) с клетками соединительной ткани образуются с межклеточными адгезивными контактами, которые могут выполнять сигнальные функции и участвовать в локомоции клеток. Перемещаясь по внеклеточному матриксу, клетки определяют путь миграции в рану [15].

Таким образом, направленное повышение концентрации внеклеточного матрикса ГК в ране оптимизирует межклеточные взаимодействия посредством контроля макро- и микроструктуры клетки для обеспечения лучшего прикрепления и пролиферации клеток, что способствует процессу заживления [16].

Цель — повышение эффективности ремоделирования архитектоники альвеолярного отростка с оптимизацией сроков формирования костной структуры.

МАТЕРИАЛЫ И МЕТОДЫ

На кафедре челюстно-лицевой хирургии и госпитальной хирургической стоматологии МОНКИ с февраля 2018 г. по настоящее время проводили клиническое обследование и лечение 20 пациентов в возрасте от 22 до 57 лет с диагнозом «частичная вторичная потеря зубов». Было запланировано восстановление окклюзии несъемными конструкциями с использованием дентальных имплантатов. По данным анамнеза и клинико-лабораторного обследования пациентов, не выявлено противопоказаний, получено письменное информативное согласие на проведение оперативных мероприятий.

По данным конусно-лучевой компьютерной томографии (КЛКТ) определяли недостаточный объем костной ткани в области альвеолярного отростка верхней челюсти и альвеолярной части нижней челюсти.

Для аугментации альвеолярного отростка проводили операцию в объеме: направленная костная регенерация с применением аутоструктуры, взятой при помощи костного скребка, и ксеногенного остеопластического материала Bio-Oss S. В вышеуказанную костную смесь добавляли нестабилизированную ГК Ревидент — препарат естественной, т.е., химически не измененной ГК животного происхождения, какой она синтезируется в тканях. ГК является защитником внеклеточного матрикса, который способствует процессу естественного обновления и дополнительной гидратации, восстановлению барьерной и трофической функции.

Через 3 месяца после аугментации альвеолярного отростка пациентам была проведена дентальная имплантация. На этапе формирования костного ложа для установки 2 имплантатов вместо пилотного сверла использовали трепан диаметром 3,5 мм для забора костной ткани для гистологического исследования, где предварительно проводили подсадку костной смеси.

Полученные биоптаты промаркированы №1, №2, которые в течение 48 часов фиксированы в 10% растворе забуференного формалина, затем промыты в проточной воде и помещены в раствор для декальцинации из соляной и муравьиной кислоты на 8 часов. Затем сформировались парафиновые блоки, из которых подготовили гистологические срезы толщиной 5 мкм. После депарафинации срезы окрашивали гематоксилин-эозином, для выявления фиброза использовали окраску по Ван-Гизону. Все срезы исследовали под микроскопом с увеличением 100.

КЛИНИЧЕСКИЙ СЛУЧАЙ

В клинику обратилась пациентка М., 38 лет, с жалобами на нарушение жевания в связи с потерей зубов 3.6 и 3.7 на нижней челюсти, появление тяжести, хруста и щелчка в области правого сустава. Пациентке предложено восстановить окклюзию с помощью несъемной конструкции на дентальных имплантатах.

Из анамнеза: 6 лет назад по поводу расколов было сложное удаление зубов 3.6. и 3.7. Послеоперационный этап сопровождался болями и воспалением (альвеолит), через 2 недели проводили ревизию лунок с извлечением мелких осколков кости.

При осмотре: конфигурация лица не изменена, при открывании рта ограничений нет, девиация нижней челюсти влево, латерально-крыловидная мышца справа болезненна при пальпации, положение нижней челюсти с привычным подвывихом височно-нижнечелюстного сустава (ВНЧС) справа, частичная вторичная потеря зубов (3.6 и 3.7) на нижней челюсти с выраженной атрофией альвеолярного отростка (рис. 1, 2).

Диагноз: частичная вторичная потеря зубов на нижней челюсти, нарушение окклюзии, мышечно-суставная дисфункция с привычным подвывихом ВНЧС справа.

Рекомендовано комплексное лечение:

1. Проведение профессиональной гигиены.
2. Хирургическое вмешательство для формирования объема костной ткани: направленная костная регенерация в области альвеолярной части нижней челюсти слева.
3. Установка 2 имплантатов в области зубов 3.6 и 3.7.
4. Изготовление коронок на имплантатах.

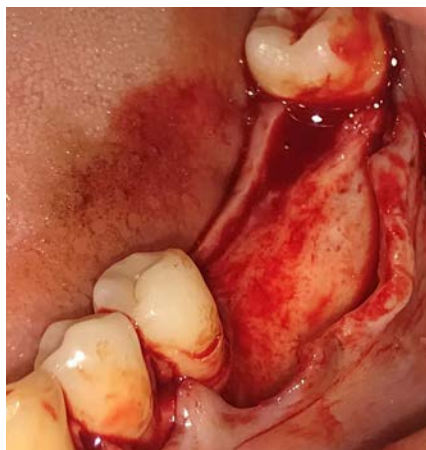

Рис. 3. Вид костного дефекта слева

Хирургический этап

Для формирования объема костной ткани альвеолярной части нижней челюсти проводили хирургическое вмешательство: методику направленной костной регенерации с использованием комплекса с ауто- и ксеноматериалами и нестабилизированной ГК.

После анестезии проведен фестончатый разрез слизистой оболочки в области зубов 3.3–3.8, отслоен слизисто-надкостничный лоскут с вестибулярной поверхности альвеолярного отростка, для максимального обзора операционного поля (рис. 3).

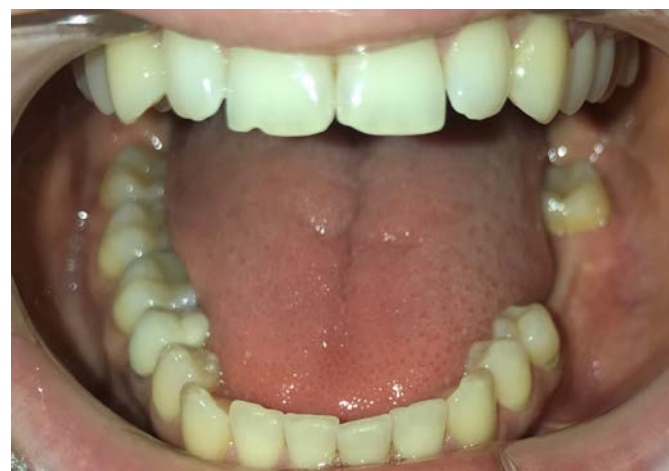

Рис. 1. До лечения: атрофия альвеолярной части нижней челюсти слева

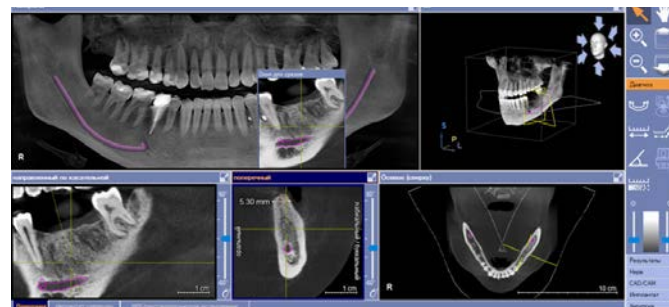


Рис. 2. Горизонтальная деструкция костной ткани альвеолярной части нижней челюсти на момент обращения



Рис. 4. Смесь аутоостружки, материала Bio-Oss и препарата Ревидент

В качестве костно-пластических материалов применяли аутостружку и ксеноматериал Bio-Oss S.

После скальпирования кости освежены края дефекта при помощи костного скребка и произведен забор аутогенной костной стружки с косой линии нижней челюсти, которую замесили с материалом Bio-Oss в соотношении 2:1, и добавлено 0,5 мл препарата нестабилизированной ГК Ревидент (рис. 4).

В область костного дефекта уложен полученный костно-пластический материал, который был закрыт коллагеновой резорбируемой мембраной. С вестибулярной и язычной стороны мембрана фиксирована к надкостнице шовным материалом Vicril 4.0,

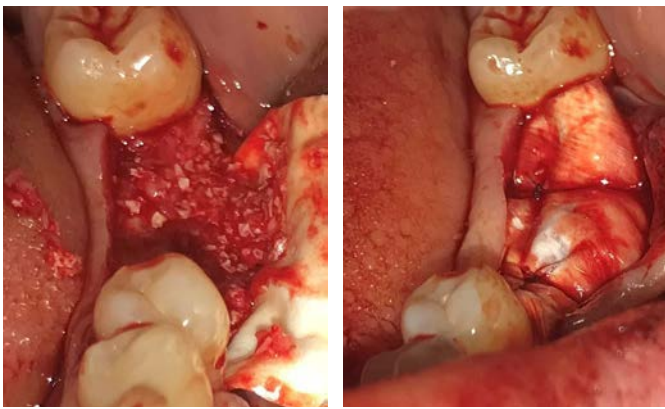


Рис. 5. Заполнение дефекта костно-пластическим материалом и закрытие коллагеновой резорбируемой мембраной

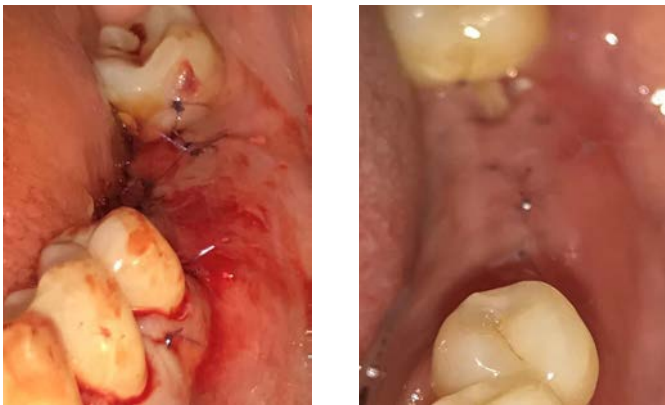


Рис. 6. Лоскут мобилизован, ушит узловыми швами

Рис. 7. Послеоперационная область на 7-е сутки

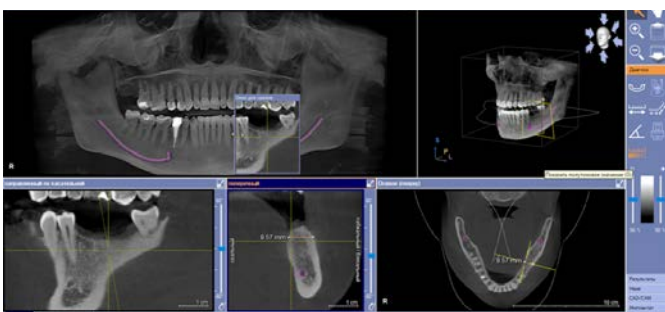


Рис. 8. На КЛTK через 3 месяца после направленной костной регенерации альвеолярной части нижней челюсти слева

мобилизовали лоскут и ушили узловыми швами (рис. 5, 6). На 7-е сутки после операции провели контрольный осмотр пациентки и снятие швов (рис. 7).

Через 3 месяца после операции пациентка жалоб не предъявляла. На КЛTK четко отмечалась реконструкция альвеолярного отростка горизонтально (рис. 8).

Проведено оперативное вмешательство по установлению двух имплантатов (AstraTech 4,0×8) на нижней челюсти слева (рис. 9–11).

Операция по установке имплантатов проводилась по классической методике: после местного обезболивания проведен разрез в области отсутствующих зубов 3.6 и 3.7, отслоен лоскут, на этапе формирования костного ложа для установки имплантата вместо пилотного сверла использовали трепан диаметром 3,5 мм, для забора костной ткани для гистологического исследования, где предварительно проводили подсадку костной смеси из аутокостной стружки, ксеногенного материала Bio-Oss S и ГК. Установлено 2 имплантата AstraTech на нижнюю челюсть. Провели мобилизацию лоскутов и наложение швов.

Через 3 месяца пациентке были изготовлены металлокерамические коронки на имплантатах.

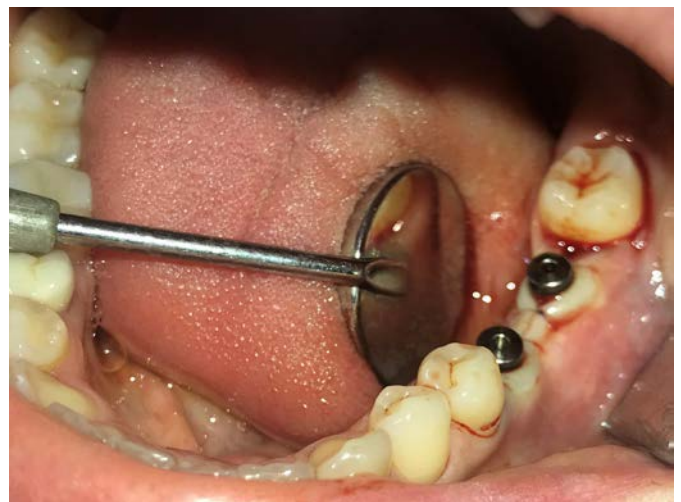

Рис. 9. Оперативное вмешательство по установке 2 имплантатов через 3 месяца после операции по ремоделированию альвеолярной части нижней челюсти слева

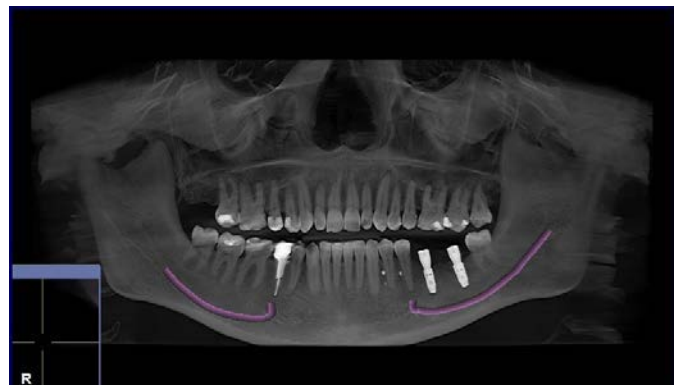

Рис. 10. Установка имплантатов на нижней челюсти

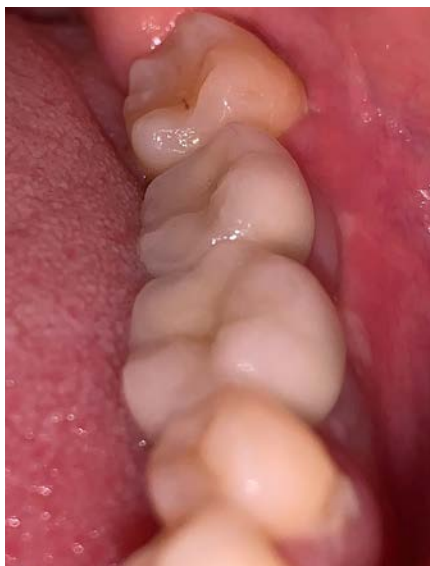

Рис. 11. Металлокерамические коронки на имплантатах

Результаты гистологического исследования

Определяются многочисленные костные балки неравномерной толщины, в части из которых имеются линии склеивания, что говорит в пользу остеогенеза. В межбалочных пространствах определяется рыхлая волокнистая соединительная ткань, фрагменты имплантированного Bio-Oss имеют макро- и микропористую структуру, аналогичную структуре губчатого вещества кости человека. Определяется фрагмент хорошо васкуляризированной недифференцированной костной ткани, содержащей большое количество остеобластов.

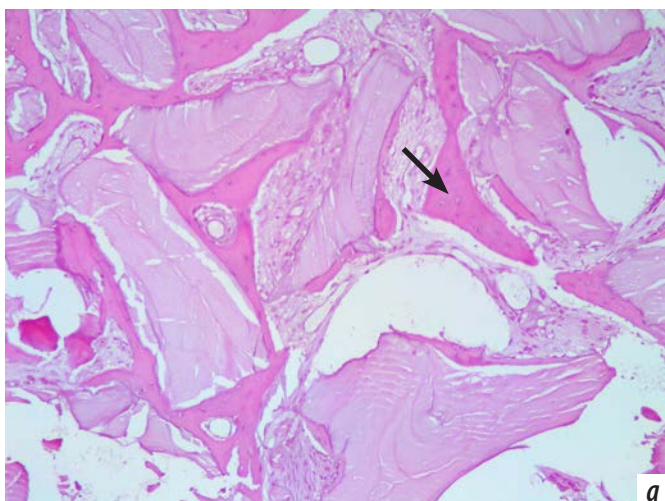
Рыхлая волокнистая соединительная ткань заполняет все

межбалочное пространство и содержит значительное количество сосудов (рис. 12, 13).

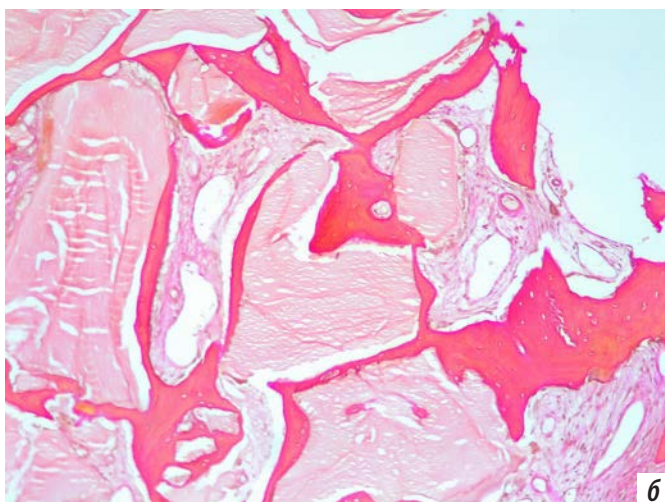
Гигантоклеточной реакции вокруг данного материала в исследованных трепанобиоптатах не обнаружено. Обращает внимание, что активность остеогенеза выше в участках, где структура рыхлой волокнистой соединительной ткани более «нежная».

ОБСУЖДЕНИЕ

В настоящее время в стоматологии при хирургическом лечении стоматологических пациентов с различными заболеваниями зубочелюстной системы активно применяются современные остеопластические

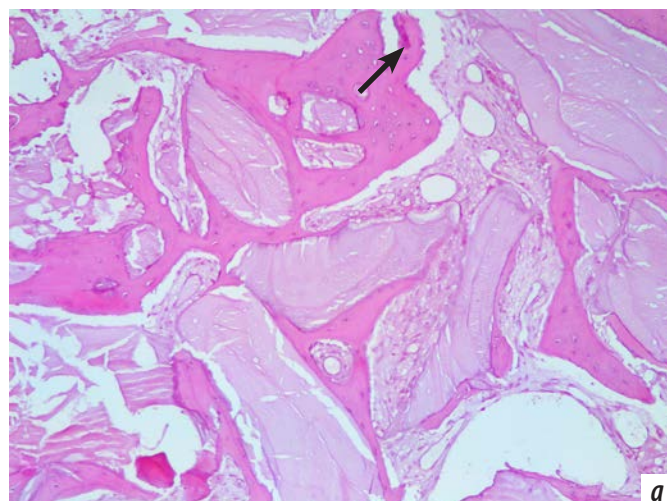


а

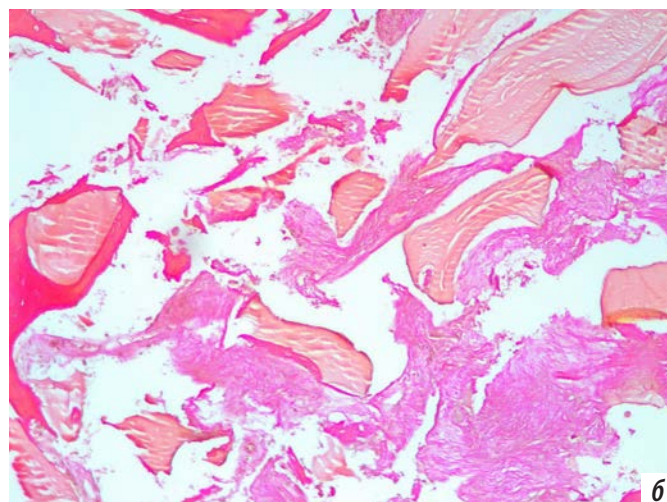


б

Рис. 12. Гистологическая картина биоптатов через 3 месяца №1. Новообразованные костные балки различной толщины вокруг имплантационного материала Bio-Oss содержат большое количество остеоцитов и островки нежнотоволокнистой соединительной ткани (указаны стрелкой); а) окраска гематоксилин-эозином, $\times 100$; б) окраска пикрофуксином по Ван-Гизону, $\times 100$



а



б

Рис. 13. Гистологическая картина костного регенерата №2. В межбалочных структурах определяются участки рыхлой волокнистой соединительной ткани, окружающей имплантационный материал Bio-Oss, костная ткань содержит большое количество остеобластов (указаны стрелкой); а) окраска гематоксилин-эозином, $\times 100$; б) окраска пикрофуксином по Ван-Гизону, $\times 100$

материалы, обладая не только остеокондуктивными, но и остеоиндуктивными свойствами для поддержки репаративных процессов в костной ткани [4].

Аутогенный материал в виде костной стружки, включающий в себя жизнеспособные костные клетки, использован в механизме остеогенеза костной структуры [9].

Применение нестабилизированной ГК, полимера гликозаминогликана, обеспечивает поддержание формирующейся костной структуры.

Будучи важным компонентом внеклеточного матрикса, гиалуронат обеспечивает жизнедеятельность клеток, заполняя пространство между ними. ГК принимает участие в процессе пролиферации, обеспечивает транспортировку кислорода, лимфоцитов и других молекул крови и питательных веществ к месту повреждения тканей.

В соответствии со всеми известными требованиями, после операции ремоделирования костной структуры только через 6–8 месяцев проводится хирургический этап установки дентальных имплантатов.

До сих пор продолжается дискуссия о предпочтительной методике костной пластики и материалах. А применение предложенной нами методики формирования объема альвеолярного отростка позволило

уменьшить в 2 раза срок ожидания для установки дентальных имплантатов.

ВЫВОДЫ

Несмотря на то что золотым стандартом по-прежнему остается аутотрансплантат, однако в последние десятилетия в медицине широко применяются биоматериалы природного и/или синтетического происхождения при трансплантации, реконструктивной хирургии и ремоделировании костных структур при дефектах, возникших в результате воспалительного процесса или травмы.

Совершенствование технологии и оптимальный выбор остеопластических материалов при лечении деструктивных процессов челюстно-лицевой области обеспечивает прогнозируемый результат восстановления зубочелюстной системы с помощью дентальной имплантации.

Полученные клинические результаты и морфологическая оценка костной структуры после реконструкции альвеолярного отростка с использованием аутокости, ксеноматериала и нестабилизированной гиалуроновой кислоты дают возможность рекомендовать практикующему врачу использование данной методики при формировании объема костной ткани.

ЛИТЕРАТУРА / REFERENCES:

- Schropp L., Wenzel A., Kostopoulos L., Karring T.** Bone healing and soft tissue contour changes following single-tooth extraction: A clinical and radiographic 12-month prospective study. — *Int J Periodontics Restorative Dent.* — 2003; 23 (4): 313–23. PMID: 12956475
- Канноева М.В., Ушаков А.И., Зорян Е.В.** Клинико-морфологическая оценка качества костной ткани челюсти при использовании остеопластических материалов при подготовке к дентальной имплантации. — *Российская стоматология.* — 2015; 3: 26–8 [Kannoeva M.V., Ushakov A.I., Zoryan E.V. Clinical and morphological evaluation of the quality of the bone tissue of the jaw using osteoplastic materials in preparation for dental implantation. — *Russian Stomatology.* — 2015; 3: 26–8 (In Russ.)]. DOI: 10.17116/rosstomat20158326-28
- Яременко А.И., Галецкий Д.В., Королев В.О.** Современные остеопластические и остеоиндуктивные материалы. Состояние проблемы. Перспективы применения в стоматологии и челюстно-лицевой хирургии. — *Институт стоматологии.* — 2011; 2: 70–1 [Yaremenko A.I., Galetskiy D.V., Korolev V.O. Modern osteoplastic and osteoinductive materials. State of the problem. Prospects for application in dentistry and maxillofacial surgery. — *The Dental Institute.* — 2011; 2: 70–1 (In Russ.)]. eLibrary ID: 16553534
- Karsenty G.** The Genetic transformation of bone biology. — *Genes Dev.* — 1999; 13 (23): 3037–51. PMID: 10601030
- Nefussi J.R.** Biology and physiology of the implant bone site. — In: Khoury F., Antoun H., Missika P. (eds.) Bone augmentation in oral implantology. — Quintessence, 2007. — Pp. 1–27.
- Hosamane M., Acharya A.B., Vij C., Trivedi D., Setty S.B., Thakur S.L.** Evaluation of holy basil mouthwash as an adjunctive plaque control agent in a four day plaque regrowth model. — *J Clin Exp Dent.* — 2014; 6 (5): e491–6. PMID: 25674314
- Tadjoedin E.S., de Lange G.L., Bronckers A.L.J.J., Lyaruu D.M., Burger E.H.** Deproteinized cancellous bovine bone (Bio-Oss) as bone substitute for sinus floor elevation. A retrospective, histomorphometrical study of five cases. — *J Clin Periodontol.* — 2003; 30 (3): 261–70. PMID: 12631185
- Karsenty G.** Genetic control of skeletal development. — *Novartis Found Symp.* — 2001; 232: 6–22. PMID: 11277087
- Proussaefs P., Lozada J.** The use of intraorally harvested autogenous block grafts for vertical alveolar ridge augmentation: A human study. — *Int J Periodontics Restorative Dent.* — 2005; 25 (4): 351–63. PMID: 16089043
- Иванов С.Ю., Ямуркова Н.Ф., Мураев А.А.** Устранение дефектов альвеолярной части нижней челюсти методом сэндвич-пластики. — *Стоматология.* — 2010; 2: 42–7 [Ivanov S.Iu., Iamurkova N.F., Muraev A.A. Elimination of defects of the alveolar part of the lower jaw by the method of sandwich plastic. — *Stomatology.* — 2010; 2: 42–7 (In Russ.)].
- McAllister B.S., Haghghat K.** Bone augmentation techniques. — *J Periodontol.* — 2007; 78 (3): 377–96. PMID: 17335361
- Guirado J.L.C., Zamora G.P., Yuguero M.R.S.** Augmentation of the alveolar process in the horizontal direction. — *Journal of the Irish Dental Association.* — 2007; 4: 187–90. https://www.dentist.ie/_fileupload/JIDA/2007%2053%20No_%204%20-%20Winter.pdf
- Khojasteh A., Kheiri L., Motamedian S.R., Khoshkam V.** Guided bone regeneration for the reconstruction of alveolar bone defects. — *Ann Maxillofac Surg.* — 2017; 7 (2): 263–77. PMID: 29264297
- Ballini A., Cantore S., Capodiferro S., Grassi F.R.** Esterified hyaluronic acid and autologous bone in the surgical correction of the infra-bone defects. — *Int J Med Sci.* — 2009; 6 (2): 65–71. PMID: 19277251
- Park J.K., Yeom J., Oh E.J., Reddy M., Kim J.Y., Cho D.-W., Lim H.P., Kim N.S., Park S.W., Shin H.-I., Yang D.J., Park K.B., Hahn S.K.** Guided bone regeneration by poly (lactic-co-glycolic acid) grafted hyaluronic acid bi-layer films for periodontal barrier applications. — *Acta Biomater.* — 2009; 5 (9): 3394–403. PMID: 19477304
- Rodrigues S.V., Acharya A.B., Bhadbhade S., Thakur S.L.** Hyaluronan-containing mouthwash as an adjunctive plaque-control agent. — *Oral Health Prev Dent.* — 2010; 8 (4): 389–94. <http://www.plmm.pt/PDFs/Gengigel/EstudoGengigel11.pdf>

Т.Г. Махмудов,

к.м.н., ассистент кафедры ортопедической стоматологии

Азербайджанский медицинский университет

Уровень маркеров остеобластов и остеокластов у пациентов с дентальными имплантатами

Реферат. Микроскопически установлено, что ремоделирование кости заключается в резорбции кости остеокластами с последующим образованием кости остеобластами. Одним из типичных маркеров остеобластов является щелочная фосфатаза (ЩФ), тартрат-резистентная кислая фосфатаза (ТРКФ) является маркером остеокластической активности и резорбции кости. В научной литературе сведения об изучении данных маркеров в ротовой жидкости (РЖ) у пациентов с дентальными имплантатами ограничены.

Цель — определение активности ЩФ и ТРКФ в РЖ у пациентов с дентальными имплантатами. **Материалы и методы.** Дентальная внутрикостная имплантация проведена у 164 пациентов, средний возраст — $54,6 \pm 4,2$ года. Установлен 641 винтовой внутрикостный имплантат системы MIS. Определены индексы ОН-5 Грина — Вермилльона и Мюллемана — Коуэлла. Активность ЩФ измеряли по реакции гидролиза эфира фосфорной кислоты на автоматическом биохимическом анализаторе. Активность ТРКФ5b определяли методом ИФА. Исследования проводили до установки имплантатов, спустя 7, 14, 21 сутки, через 3 и 6 месяцев. **Результаты.** Непосредственно перед имплантацией среднее значение ОН-5 и Мюллемана — Коуэлла

составило $0,62 \pm 0,06$ и $0,43 \pm 0,04$ соответственно. Пациентов разделили на 2 группы: I группа — 119 пациентов без осложнений, II группа — 45 пациентов с острым мукозитом. До имплантации выявлено статистически незначимое в сравнении с контролем повышение активности ЩФ, в дальнейшем, в присутствии имплантатов, в зависимости от возникшего осложнения она носила разнонаправленный характер. Наблюдали повышение активности ТРКФ в первые 14 дней в обеих группах, особенно выраженное во II группе. **Выводы.** Повышение активности ЩФ не носит статистически значимый характер. Активность ТРКФ в РЖ у пациентов с осложненным и неосложненным течением после имплантационного периода повышена в течение 6 месяцев, причем максимальная активность отмечается через 14 дней, превышающая исходную в 3 раза ($p < 0,01$). Определение активности ТРКФ в РЖ после имплантации можно использовать как биохимический показатель функции остеокластов.

Ключевые слова: дентальный имплантат, ротовая жидкость, щелочная фосфатаза, тартрат-резистентная кислая фосфатаза, остеointеграция

T.G. Makhmudov,

PhD in Medical sciences, doctoral candidate in the Prosthodontics department

Azerbaijan Medical University, Baku, Azerbaijan

Markers of osteoblasts and osteoclasts in patients with dental implants

Abstract. It has been microscopically established that bone remodeling consists in bone resorption by osteoclasts with subsequent bone formation by osteoblasts. One of the typical markers of osteoblasts is alkaline phosphatase (ALP), tartrate resistant acidic phosphatase (TRAP) is a marker of osteoclastic activity and bone resorption. In the literature, information about the study of these markers in the oral fluid (OF) in patients with dental implants is limited. **Objectives:** determination of the activity of ALP and TRAP in pancreatic cancer in patients with dental implants. **Materials and methods.** Dental intraosseous implantation was performed in 164 patients, the average age was 54.6 ± 4.2 years. 641 screw intraosseous implants of the MIS system were installed. The indices Green—Vermillion and Muhleman—Cowell were determined. The activity of ALP was measured using a set of chemical reagents alkaline phosphatase — UTS by the hydrolysis of phosphoric acid ester on an automatic biochemical analyzer. TRAP5b activity was determined by ELISA using a test kit. Studies were carried out before implant placement, after 7, 14, 21 days, after 3 and 6 months. **Results.** Immediately prior to dental implantation, the average level of the OHI-S and Mülleman—Cowell

index was 0.62 ± 0.06 and 0.43 ± 0.04 . Patients were divided into 2 groups: group I — 119 patients without complications, group II — 45 patients with acute mucositis. In comparison with the control, a statistically insignificant increase in the activity of ALP was revealed before dental implantation; later, in the presence of implants, depending on the complication that occurred, it was multidirectional. An increase in TRAP activity was observed in the first 14 days in both groups, especially pronounced in group II. **Conclusions.** An increase in ALP activity is not statistically significant. The activity of TRAP in OF in patients with complicated and uncomplicated course after the implantation period was increased during 6 months, and the maximum activity was noted after 14 days, exceeding the initial one by 3.0 times ($p < 0.01$). The determination of the activity of TRAP in the OF after implantation can be used as biochemical indicator of osteoclast function.

Key words: dental implant, oral fluid, alkaline phosphatase, tartrate acid resistant phosphatase, osseointegration

Зубные имплантаты являются идеальным вариантом восстановления зубов. Успех имплантатов связан в первую очередь с их остеоинтеграцией. Кость, как известно, это тип соединительной ткани, представляет клетки и, несмотря на минерализацию, постоянно обновляется посредством процесса ремоделирования кости. Этот процесс характеризуется резорбцией кости остеокластами с последующим образованием кости остеобластами. Ряд исследований продемонстрировал важность ремоделирования кости для реакции тканей, которые гарантируют остеоинтеграцию [1–3]. Учитывая, что процесс ремоделирования является непрерывным, он может иметь отношение не только к остеоинтеграции, но и к долговечности зубных имплантатов.

Микроскопически установлено, что ремоделирование кости заключается в резорбции кости остеокластами с последующим образованием кости остеобластами [4]. Обе эти клетки характеризуются морфологическими и биохимическими аспектами. Остеокласты, образованные слиянием одноядерных клеток гематопоетической линии, представляют собой многоядерные гигантские клетки, в цитоплазме которых содержится фермент кислая фосфатаза, обладающая устойчивостью к ингибированию винной кислотой и поэтому называемая тартрат-резистентная кислая фосфатаза (ТРКФ). Установлено, что эти ферменты участвуют в регуляции фосфорно-кальциевого обмена [5]. Одним из типичных маркеров остеобластов является щелочная фосфатаза (ЩФ). ЩФ играет ключевую роль в минерализации путем расщепления неорганического пирофосфата и освобождения свободного неорганического фосфата, а ТРКФ является маркером остеокластической активности и резорбции кости [5, 6].

Считается, что остеогенная дифференциация происходит последовательно с появлением специфических остеогенных маркеров. Поэтому ЩФ является первым специфическим маркером, который связан с остеогенезом [4].

Следовательно, ЩФ отражает процессы остеопарации, ТРКФ характеризует резорбционные процессы [7, 8]. При этом содержание этих ферментов при дентальной имплантации в основном изучалось в крови. В литературе сведения об изучении данных маркеров в ротовой жидкости (РЖ) у пациентов с дентальными имплантатами ограничены [9, 10].

Цель — определение активности ЩФ и ТРКФ в РЖ пациентов с дентальными имплантатами.

МАТЕРИАЛЫ И МЕТОДЫ

Исследование проводили в соответствии с Хельсинкской декларацией Всемирной Медицинской Ассоциации. От пациентов получено информированное согласие.

Дентальная внутрикостная имплантация проведена 164 пациентам в возрасте от 45 до 60 лет (средний возраст — $54,6 \pm 4,2$ года), 78 (47,6%) мужчин и 86 (52,4%) женщин. Преобладали пациенты с потерей более 3 зубов — 124 (75,6%) пациента. Причиной потери зубов

указаны осложненный кариес, пародонтит. У 83 (50,6%) пациентов отмечались заболевания желудочно-кишечного тракта, у 59 (36,0%) — заболевания ЛОР-органов и аллергические заболевания, у 22 (13,4%) сопутствующих заболеваний не отмечено. В исследование не включали пациентов с тяжелыми соматическими заболеваниями в стадии обострения, инфарктом миокарда в анамнезе, язвенно-эрозивными расстройствами желудочно-кишечного тракта, не принимающих антикоагулянты, кортикостероидную терапию.

Для сопоставления уровней ЩФ и ТРКФ5b у пациентов с имплантатами и без них была определена контрольная группа, в которую вошли 20 добровольцев без имплантатов, сопоставимого возраста, 9 (45%) мужчин и 11 (55%) женщин. После имплантации пациентов поделили на 2 группы:

- I — 119 пациентов без осложнений;
- II — 45 пациентов с осложнениями.

Всего установлен 641 винтовой внутрикостный имплантат MIS (Medical Implant System, Израиль). На верхнюю челюсть установлено 403, на нижнюю — 238 имплантатов. По одноэтапной методике установлено 230, по двухэтапной методике — 411 имплантатов соответственно у 97 (59,1%) и 67 (40,9%) пациентов. В I группе оказалось 88 пациентов с одноэтапной и 31 пациент с двухэтапной имплантацией, во II группе — 9 и 36 пациентов соответственно.

Непосредственно перед имплантацией ротовую полость обрабатывали антисептическими средствами, содержащими в своем составе хлоргексидин, по необходимости — применяли анальгетики. В период наблюдения оценены гигиеническое состояние полости рта по индексу ОНI-S Грина–Вермильона (1964), зубной налет визуально, кровоточивость десен по Мюллеману–Коуэллу (1975). В послеимплантационном периоде определяли клиническое состояние пациента по наличию боли в области имплантата; повышению температуры тела; отека и локальной гиперемии слизистой оболочки ротовой полости; отделяемого из раны; увеличению региональных лимфатических узлов.

Биологическим материалом была РЖ, которую собирали утром, натощак. Активность ЩФ измеряли с помощью набора химических реагентов ЩФ-UTS по реакции гидролиза эфира фосфорной кислоты на автоматическом биохимическом анализаторе Stat Fax 4500 (Awareness Technology, США) при длине волны 405 нм, длине оптического пути 1 см и температуре реакции 37°C. Активность тартрат-резистентной кислой фосфатазы (ТРКФ5b) измеряли методом ИФА с помощью тест-набора BoneTRAP Assay (IDS, Великобритания) при длине волны 405 нм. Исследования проводили в динамике: до установки имплантатов, спустя 7, 14, 21 сутки, через 3 и 6 месяцев.

При статистической обработке данных вычисляли среднее арифметическое, стандартное значение, стандартное отклонение среднего и *t*-критерий Стьюдента. При попарном сравнении средних величин за достоверные принимали различия при $p < 0,05$.

РЕЗУЛЬТАТЫ И ОБСУЖДЕНИЕ

При обращении 52 (31,7%) пациента жаловались на кровоточивость десен, которая носила прогрессирующий характер, 35 (21,3%) — на частичную потерю зубов вследствие осложненного кариеса (29) и травм (6), 31 (18,9%) пациент — на выделения из межзубных промежутков, 26 (15,8%) пациентов — на нарушение статики зубов. У 20 (12,2%) больных выявлена недостаточная степень гигиенического ухода за полостью рта, которая проявлялась над- и поддесневыми зубными отложениями.

До имплантации ОНІ-S равнялся в среднем $2,64 \pm 0,53$ (контроль — $0,40 \pm 0,06$, $p < 0,001$), индекс кровоточивости — $2,44 \pm 0,27$ (контроль — 0 , $p < 0,001$). Больным проведены профессиональные гигиенические мероприятия, традиционная антимикробная терапия, и после этого непосредственно перед имплантацией средние значения ОНІ-S и индекса Мюллемана — Коуллэ составили $0,62 \pm 0,06$ и $0,43 \pm 0,04$ соответственно.

Сразу после имплантации (1–2-е сутки) все пациенты отмечали болезненность, отечность и гиперемию, которые на 3-и сутки регрессировали у 119 (72,6%) пациентов, а у 45 (27,4%) обследованных выявлялся острый мукозит, выраженный отеком и гиперемией мягких тканей в зоне имплантата, кровотечением при зондировании и наличием небольших язв на слизистой оболочке и десне. Мукозит, как известно, — воспалительный процесс, отличающийся отеком слизистой, покраснением и обильным кровотечением при проведении зондирования.

При исследовании активности ЩФ в РЖ выявлена ее различная направленность. До имплантации средний уровень ЩФ в РЖ пациентов I и II группы был незначительно выше контрольного — на 4,5 и 3,8% соответственно. Спустя 7 суток после имплантации у пациентов I группы концентрация ЩФ в РЖ снизилась и практически не отличалась от контрольной, а у пациентов II группы концентрация ЩФ превышала контрольную на 6,9%. В течение последующих 14 дней активность ЩФ в обеих группах практически оставалась на уровне величины, отмеченной на 7-е сутки. Через 3 месяца отмечалось

незначительное повышение ее у пациентов I группы и незначительное снижение у обследованных II группы относительно предыдущего показателя активности. Через 6 месяцев уровень ЩФ в РЖ у пациентов обеих групп снизился по сравнению с предыдущим и практически достиг контрольной величины (рис. 1).

Таким образом, до дентальной имплантации выявлено в сравнении с контролем статистически незначимое повышение активности ЩФ, в дальнейшем, в присутствии имплантатов, в зависимости от возникшего осложнения она носила разнонаправленный характер.

Активность ТРКФ у пациентов до имплантации была выше контрольной на 40,5% в I группе и на 61,9% во II группе ($p < 0,05$). На 7-е сутки после имплантации активность ТРКФ относительно исходной величины повысилась в обеих группах соответственно в 2,3 и 2,5 раза ($p < 0,01$). Через 14 и 21 день активность оставалась повышенной в обеих группах. При этом максимальная активность выявлялась на 14-е сутки. В этот период активность ТРКФ у пациентов I и II группы превышала исходную в 3,0 раза ($p < 0,01$) соответственно. В следующие сроки наблюдения активность фермента снижалась и спустя 6 месяцев была ниже исходной, но выше контрольной величины (рис. 2). Так, у пациентов с несложненным течением имплантационного процесса активность ТРКФ была выше контрольной на 23,8%, но ниже исходной на 11,9%; у пациентов с острым мукозитом в ранние сроки имплантации — на 45,2 и 10,3% соответственно ($p < 0,05$).

Полученные результаты сопоставимы с данными Д.Н. Лысова и Е.Г. Зарубиной, которые также отмечают повышение ТРКФ в первый месяц после лечения и завершение репаративных процессов к 3-му месяцу [10]. Наши результаты также согласуются с данными И.О. Походенько-Чудаковой и Ю.В. Карсюк [9].

Наши результаты согласуются с данными литературы [7, 8, 11]. Наблюдали повышение активности ТРКФ в первые 14 дней в обеих группах. Последующие измерения показали постепенное снижение активности этого фермента, что указывает на восстановление ткани кости. Полученные результаты позволяют подтвердить тот факт, что после фиксации имплантатов имеет место

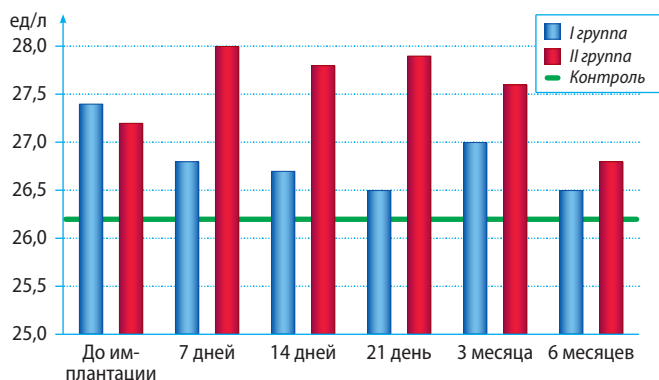


Рис. 1. Динамика концентрации ЩФ у пациентов с дентальными имплантатами

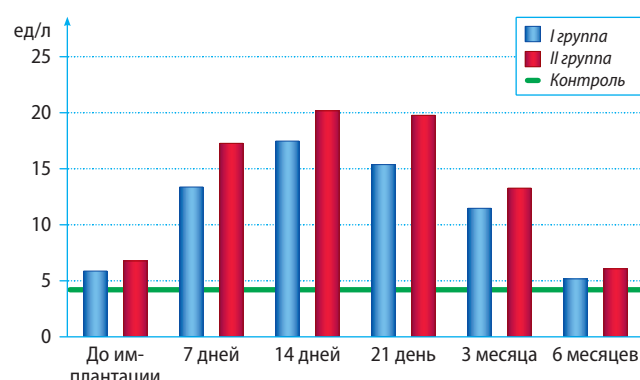


Рис. 2. Динамика концентрации ТРКФ5b у пациентов с дентальными имплантатами

второй критический период, что, по мнению И.О. Походенько-Чудаковой и Ю.В. Карсюк, должно быть учтено при последующей терапии.

Известно, что ЩФ непосредственно принимает участие в осуществлении фагоцитарной функции и уровень ее изменяется в зависимости от выраженности воспалительного и некротического процесса ткани. Установлено также, что концентрация ЩФ в РЖ возрастает при накоплении налета [8]. Согласно полученным нами результатам активность ЩФ изменялась в первые 3 месяца в обеих группах, а к 6-му месяцу активность ЩФ практически не отличалась от контрольной, что свидетельствует о соблюдении пациентами тщательной гигиены ротовой полости.

Результаты, полученные при исследовании активности ТРКФ в РЖ, показали статистически значимое различие у пациентов с дентальными имплантатами, особенно при остром мукозите. По-видимому, развитие воспалительного процесса усиливало активность ТРКФ. Полученная динамика активности ТРКФ свидетельствует о росте воспалительных, деструктивных и резорбтивных процессов в ранние сроки дентальной имплантации. Активность ТРКФ указывает на усиление функции макрофагов и остеокластов, что в свою очередь приводит к увеличению локального воспаления и резорбции кости. Наблюдаемое спустя 6 месяцев снижение активности ТРКФ возможно происходит в результате адаптации организма на повреждение костной ткани.

По данным литературы, остеоинтеграция наблюдается на всех поверхностях имплантатов [4, 12]. На поверхности имплантата имеется тонкий слой новообразованной кости.

В этих областях медулярные пространства, содержащие маленькие кровеносные капилляры, находятся в контакте с поверхностью имплантата. Кость новой формы содержит остеоцитарные лакуны с интактными

остеоцитами. В области предсуществующей кости легко идентифицировать цементную линию за пустыми остеоцитарными лакунами. Двойная маркировка ферментов ЩФ и ТРКФ для обнаружения остеокластов и остеобластов положительна для обеих клеток на новообразованной поверхности кости. Остеобласты, содержащие ЩФ, обнаруживаются вблизи области, занимаемой ТРКФ-положительными остеокластами, что указывает на наличие синхронности и эквивалентности активности этих клеток и, следовательно, ремоделирования кости. Наблюдается меньшее количество ЩФ-положительных остеобластов и ТРКФ-положительных остеокластов. Помимо этого, оба типа клеток имеют уменьшенные объемы, что предполагает меньшую активность клеток [4].

Остеоинтеграция представляет собой эффективное взаимодействие между костной тканью и поверхностью имплантата. Однако поврежденная костная ткань с пустыми остеоцитарными лакунами, возникающая в результате резки кости для имплантации, остается в микроокружении вокруг имплантата, даже после его остеоинтеграции [13–15].

ВЫВОДЫ

1. Повышение активности ЩФ в РЖ у пациентов с дентальными имплантатами не носит статистически значимый характер.
2. Активность ТРКФ в РЖ у пациентов с осложненным и неосложненным течением после имплантационного периода повышена в течение 6 месяцев, причем максимальная активность отмечается через 14 дней и превышает исходную в 3,0 раза ($p < 0,01$).
3. Определение активности ТРКФ в РЖ после имплантации можно использовать как биохимический показатель функции остеокластов.

ЛИТЕРАТУРА / REFERENCES:

1. Meng H.-W., Chien E.Y., Chien H.-H. Dental implant bioactive surface modifications and their effects on osseointegration: A review. — *Biomark Res.* — 2016; 4: 24.

PMID: 27999672

2. Müller H.-D., Caballé-Serrano J., Lussi A., Gruber R. Inhibitory effect of saliva on osteoclastogenesis in vitro requires toll-like receptor 4 signaling. — *Clin Oral Investig.* — 2017; 21 (8): 2445–52.

PMID: 28101679

3. Ballantyne E. Bisphosphonates: Possible modes of action and implications for dental implant treatment. A Review of the literature. — *Journal of General Practice.* — 2015; 3: 1.

DOI: 10.4172/2329-9126.1000192

4. Soares P.B.F., Moura C.C.G., Rocha Junior H.A., Dechichi P., Zanetta-Barbosa D. Biological characterization of implant surfaces — in vitro study. — *Revista de Odontologia da UNESP.* — 2015; 44 (4): 195–9.

DOI: 10.1590/1807-2577.1087

5. Tonelli P., Duvina M., Barbato L., Biondi E., Nuti N., Brancato L., Rose G.D. Bone regeneration in dentistry. — *Clin Cases Miner Bone Metab.* — 2011; 8 (3): 24–8.

PMID: 22461825

6. AlMoharib H.S., AlMubarak A., AlRowis R., Geevarghese A., Preethanath R.S., Anil S. Oral fluid based biomarkers in periodontal disease: Part 1. Saliva. — *J Int Oral Health.* — 2014; 6 (4): 95–103.

PMID: 25214743

7. Желнин Е.В. Динамика активности кислой и щелочной фосфатаз в ротовой жидкости при амбулаторных хирургических вмешательствах по поводу одонтогенных воспалительных заболеваниях челюсти и затрудненном прорезывании зубов мудрости. — *Успехи современного естествознания.* — 2015; 1–4: 561–4 [Gel'nin E.V. Dynamics of acid and alkaline phosphatases in the oral fluid at outpatient surgery of odontogenic inflammatory jaw diseases and shortness of teething wisdom. — *Advances in current natural sciences.* — 2015; 1–4: 561–4 (In Russ.)]

eLibrary ID: 24398391

8. Jazaeri M., Malekzadeh H., Abdolsamadi H., Rezaei-Soufi L., Samami M. Relationship between salivary alkaline phosphatase enzyme activity and the concentrations of salivary calcium and phosphate ions. — *Cell J.* — 2015; 17 (1): 159–62.

PMID: 25870846

9. Походенько-Чудакова И.О., Карсюк Ю.В. Изменение биохимических показателей ротовой жидкости в процессе функционирования ортопедических конструкций

с опорой на дентальные имплантаты. — *Стоматолог (Беларусь)*. — 2019; 1 (32): 38—43

[Pohodenko-Chudakova I.O., Karsuk Yu.V. Changes of biochemical indices of oral fluid in operation of the prosthetic with support on dental implants. — *Stomatologist (Belorussia)*. — 2019; 1 (32): 38—43 (In Russ.).
eLibrary ID: 37158378

10. Лысов Д.Н., Зарубина Е.Г. Клинико-лабораторные особенности костного гомеостаза при неосложненной установке дентальных имплантатов. — *Вестник медицинского института «Реавиз»: Реабилитация, врач и здоровье*. — 2018; 4 (34): 106—12

[Lysov D.N., Zarubina E.G. Clinical and laboratory characteristics of bone homeostasis after uncomplicated installation of dental implants. — *Bulletin of Medical Institute "REAVIZ": Rehabilitation, Physician and Health*. — 2018; 4 (34): 106—12 (In Russ.).

11. Походенько-Чудакова И.О., Карсюк Ю.В. Обоснование исследования по разработке системы прогнозирования исходов дентальной имплантации. Аналитический обзор литературы. — *Вестник Витебского государственного медицинского университета*. — 2014; 1: 6—12

[Pohoden'ko-Chudakova I.O., Karsjuk Ju.V. Justification of the study on the development of a system for predicting the outcomes of dental implantation. Analytical review of the literature. — *Bulletin of Vitebsk State Medical University*. — 2014; 1: 6—12 (In Russ.).

12. Haga M., Fujii N., Nozawa-Inoue K., Nomura S., Oda K., Uoshima K., Maeda T. Detailed process of bone remodeling after achievement of osseointegration in a rat implantation model. — *Anat Rec (Hoboken)*. — 2009; 292 (1): 38—47.

PMID: 18727113

13. Nassrawin N.A. Detection of osteocalcin in gingival crevicular fluid in a group of orthodontic patients. — *J Int Soc Prev Community Dent*. — 2018; 8 (2): 168—173. PMID: 29780743

14. Goto T. Osseointegration and Dental Implants. — *Clin Calcium*. — 2014; 24 (2): 265—71 (In Japan.). PMID: 24473360

15. Mello A.S.S., Santos P.L., Marquesi A., Queiroz T.P., Margonar R., Faloni A.P.S. Some aspects of bone remodeling around dental implants. — *Revista Clínica de Periodoncia, Implantología y Rehabilitación Oral*. — 2018; 11 (1): 49—53.

DOI: 10.1016/j.piro.2015.12.001

Т.В. Лосева¹,
врач-ортодонт

А.В. Анохина²,
д.м.н., профессор, зав. кафедрой
терапевтической и детской стоматологии
и ортодонтии

¹ Городская стоматологическая
поликлиника, Чебоксары

² КГМА

Оценка эффективности применения устройства для коррекции дистального прикуса у детей

Реферат. Дистальная окклюзия — распространенная и сложная патология зубочелюстной системы, требующая раннего ортодонтического лечения. Поиск новых аппаратов для лечения данной патологии остается актуальной проблемой, поскольку часто дети отказываются от использования сложных лечебных конструкций. В статье представлены основные результаты применения аппарата собственной конструкции (АСК) для лечения дистальной окклюзии у детей в возрасте от 6 до 15 лет. Исследование проводилось среди 2 групп пациентов: в основной группе использовался АСК, в контрольной — твин-блок. Проведена сравнительная оценка изменений биометрических и цефалометрических параметров по завершении лечения с применением аппаратов двух групп. Изучена степень адаптации и продолжительность ортодонтического лечения при использовании твин-блока и АСК. Выявлено, что АСК эффективен в лечении дистальной окклюзии с ретроположением нижней челюсти так же, как

и твин-блок. Его применение способствует нормализации положения зубов, размеров зубных рядов и выдвижению нижней челюсти в переднее положение относительно верхней челюсти и основания черепа, что обусловлено, главным образом, уменьшением угла ANB и увеличением углов SNB, SNPog. Отличительными характеристиками действия АСК являются создание тенденции к ротации окклюзионной плоскости против часовой стрелки, более выраженное ограничение протрузии резцов нижней челюсти и меньшее ограничение протрузии резцов верхней челюсти. В группе, где применялся АСК, у детей наблюдалась более высокая степень адаптации к нему и как следствие лечение проводилось в более короткие сроки.

Ключевые слова: дистальная окклюзия, ортодонтическое лечение, аппарат для лечения дистальной окклюзии, твин-блок, дети, адаптация

T.V. Loseva¹,
orthodontist

A.V. Anokhina²,
Grand PhD in Medical sciences, professor
and head of the Pediatric dentistry and
orthodontics department

¹ City Dental Clinic, Cheboksary, Russia

² Kazan State Medical Academy, Kazan, Russia

The effectiveness evaluation of the appliance application for class ii malocclusion correction among children

Abstract. Class II malocclusion — a common and complex pathology of the dentition, requiring early orthodontic treatment. The search for the new treatment appliances of it remains an urgent problem, because often children refuse to use complex orthodontic devices. The article presents the main results of the appliance application with own design for the class II malocclusion treatment in children aged 6 to 15 years. The study was conducted among 2 groups of patients: in the main group, an appliance with own design was used, in the control group — a twin-block was used. A comparative assessment of changes in biometric and cephalometric parameters at the end of treatment using different appliances in two groups was carried out. The degree of adaptation and the duration of orthodontic treatment were studied using a twin-block and an appliance of own design. It was revealed that the device of own design is effective in the treatment of class II malocclusion with

a retroposition of the mandible, as well as a twin block. Its use helps to normalize the position of the teeth, the size of the dentition and the extension of the lower jaw to the front position relative to the upper jaw and base of the skull, which is mainly due to a decrease in the ANB angle and an increase in the angles of SNB, SNPog. Distinctive characteristics of the own design appliance are the creation of a tendency to rotate the occlusal plane counterclockwise, a more pronounced restriction of lower incisors protrusion and less restriction of upper incisors protrusion. In the group, where the own design appliance was used, children showed a higher degree of adaptation to it and, as a result, treatment was carried out in a shorter time.

Key words: class II malocclusion, orthodontic treatment, the appliance for class II malocclusion correction, twin-block, children, adaptation

Дистальная окклюзия — широко распространенная патология зубочелюстной системы в периоде сменного и начального постоянного прикуса. Морфологически она чаще представлена ретроположением нижней челюсти с дистальным позиционированием головок височно-нижнечелюстного сустава [1, 2]. Во взрослом возрасте дистальная окклюзия становится более выраженной, ухудшается эстетика лица, а также увеличивается дистализация суставных головок нижней челюсти и часто возникают заболевания пародонта [2]. Все это требует более серьезного ортодонтического либо комплексного лечения [3].

С целью предотвращения ухудшения симптоматики дистальной окклюзии с возрастом, необходима эффективная коррекция аномалии у детей. Лечение патологии II класса по Энглу, обусловленной дистальным положением и недоразвитием нижней челюсти, у растущих пациентов наиболее часто проводится с использованием съемных функциональных аппаратов [4–7]. Однако большинство этих аппаратов являются двухчелюстными и вызывают ряд неудобств при фиксации их в полости рта. Пациенты испытывают затруднение при произношении звуков, глотании слюны и смыкании губ [8]. Несмотря на то, что неприятные ощущения являются временными и стихают по истечении некоторого периода времени, не все пациенты привыкают к наличию сложной ортодонтической конструкции в полости рта.

Согласно данным литературы, доля детей, не закончивших ортодонтическое лечение, составляет от 36,33 до 62,2%, и связано это с индивидуальными адаптационными особенностями организма и невозможностью привыкнуть к ношению аппарата [1, 9, 10]. Среди множества условий, влияющих на процесс адаптации к лечению, важным фактором выступает вид применяемой ортодонтической конструкции [9, 10]. Поэтому поиск новых способов лечения и улучшение адаптации детей к съемным аппаратам остается актуальным вопросом ортодонтии.

Цель исследования — изучить эффективность коррекции дистальной окклюзии с использованием аппарата собственной конструкции (АСК; патент № 176525) у детей в возрасте от 6 до 15 лет. Задачи:

1. Оценить изменения биометрических параметров зубных рядов и цефалометрических характеристик после лечения в основной и контрольной группах;
2. Сравнить адаптацию к ортодонтическому лечению с применением АСК и твин-блока;
3. Оценить продолжительность ортодонтического лечения в группах сравнения.

МАТЕРИАЛЫ И МЕТОДЫ

В исследование включено 208 детей обоего пола в возрасте от 6 до 15 лет с дистальной окклюзией, обусловленной ретрогнатией нижней челюсти. Пациентов случайным образом разделили на 2 группы:

- I — (основная группа) 101 ребенок (44 мальчика и 57 девочек), где применяли АСК;

- II — (контрольная) 107 человек (40 мальчиков и 67 девочек), где использовали аппарат твин-блок.

Результативность лечения оценивалась на основе клинического осмотра, биометрии гипсовых моделей челюстей, а также данных фотометрии и цефалометрии. Все данные заносили в медицинскую карту ортодонтического пациента (ф. 043-1/у). Адаптация к ортодонтическому аппарату оценивалась по методике адаптации ребенка к ортодонтическим конструкциям, разработанной Е.П. Василенко и И.В. Токаревичем (2010).

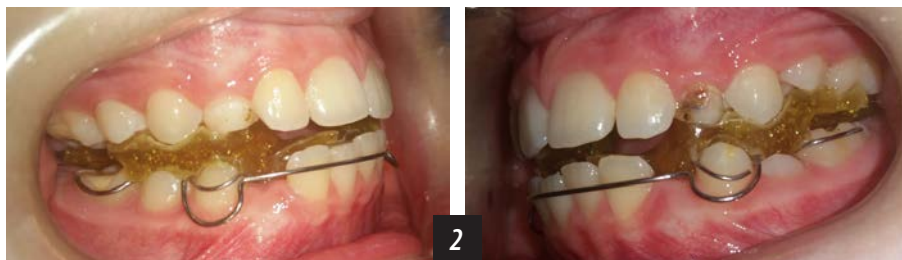Для определения характера распределения переменных использовали критерий Шапиро — Уилка. Если распределение совокупности подчиняется законам нормального распределения, в качестве описательных статистик использовали среднюю арифметическую величину и среднеквадратическое отклонение, а для оценки статистической значимости различий между сравниваемыми группами возможно применение параметрического метода Стьюдента.

Для описания выборочного распределения количественных признаков, которые отличаются от нормального, указывали число объектов исследования, медиану (Me), нижний (25%) и верхний (75%) квартили (Q_1 и Q_3) в формате Me [Q_1 ; Q_3], а для оценки статистической значимости различий между сравниваемыми группами применяли непараметрические статистические методы Манна — Уитни и Вилкоксона. Биометрические и цефалометрические измерения в основной и контрольной группах на момент начала лечения не имели достоверной разницы.

РЕЗУЛЬТАТЫ И ОБСУЖДЕНИЕ

Аппарат собственной конструкции («Устройство для перемещения зубов и коррекции дистального глубокого прикуса», патент № 176525) представляет собой одночелюстной функциональный аппарат межчелюстного действия (рис. 1).





Для изготовления аппарата необходимо определить конструктивный прикус, при котором нижняя челюсть будет зафиксирована в выдвинутом вперед положении. Сагиттальная щель величиной до 10 мм может быть устранена при первичной активации с созданием взаимоотношения резцов «край в край» с межрезцовым расстоянием около 2 мм. В случаях с сагиттальной щелью более 10 мм лечение может проводиться двухэтапно. Основой конструкции аппарата являются межокклюзионные пластмассовые накладки в области моляров нижней челюсти с глубокими отпечатками оральной поверхности боковых зубов верхней челюсти. Небная поверхность боковых зубов-антагонистов на протяжении от клыков до моляров перекрывается пластмассой

на всю высоту их коронок. Наличие пластмассового «капюшона» в области резцов нижней челюсти позволяет контролировать положение резцов в вестибулярном и вертикальном направлении, способствуя более быстрой и эффективной коррекции глубокой кривой Шпее. Активация устройства осуществляется за счет коррекции межокклюзионных пластмассовых накладок в области моляров, что способствует их зубоальвеолярному удлинению. Вид аппарата в полости рта на этапе лечения представлен на рис. 2. Активация аппарата проведена путем сошлифовывания окклюзионных накладок в боковом отделе со стороны первых моляров нижней челюсти.

Показания к применению АСК:

- дистальная окклюзия II класс I подкласс по Энгля;
- ретрогнатия нижней челюсти;
- угол ANB до 7°;
- Wits-число 1—6;
- наличие потенциала роста челюстей (I—IV стадии оксификации шейных позвонков по McNamara).

Противопоказания:

- дистальная окклюзия II класс II подкласс по Энгля;
- макрогнатия и прогнатия верхней челюсти, микрогнатия нижней челюсти;
- дистальная окклюзия, обусловленная мезиальным смещением моляров верхней челюсти;
- отсутствие потенциала роста челюстей.

После ортодонтического лечения проведена оценка полученных результатов. Лечение считалось успешным при достижении морфологического, функционального и эстетического оптимума в каждой отдельной клинической ситуации.

У всех пациентов нормализованы окклюзионные соотношения, отмечено улучшение эстетики улыбки и лица, главным образом за счет уменьшения выпуклости профиля и выраженности надподбородочной складки, а также более переднего положения подбородка и увеличения высоты нижней части лица.

За счет коррекции высоты прикуса отмечалось улучшение пропорциональности верхней, средней и нижней части лица.

В результате проведенного лечения с использованием АСК ширина зубных рядов в области премоляров и моляров (по Пону) была нормализована за счет расширения на обеих челюстях (рис. 3).

При сравнительном анализе параметров ширины зубного ряда после лечения было обнаружено более выраженное расширение верхнего зубного ряда в области первых моляров при использовании аппарата твин-блок, что объясняется конструктивными различиями применяемых аппаратов. В аппарате твин-блок расширяющие винты были включены в базис как на верхней, так и на нижней челюсти. АСК представляет собой односторонний аппарат межчелюстного действия и имеет

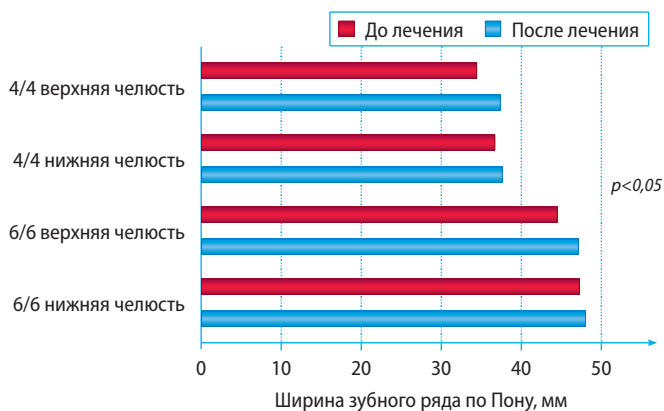


Рис. 3. Сравнение статистической значимости различий ширины зубных рядов до и после лечения при использовании АСК

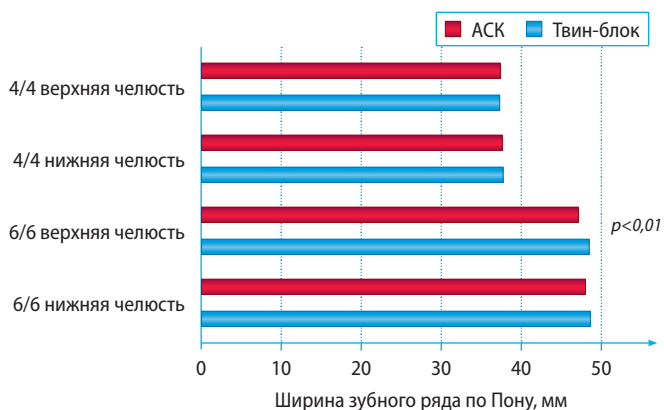


Рис. 4. Сравнение статистической значимости различий ширины зубных рядов после лечения при использовании АСК и твин-блока

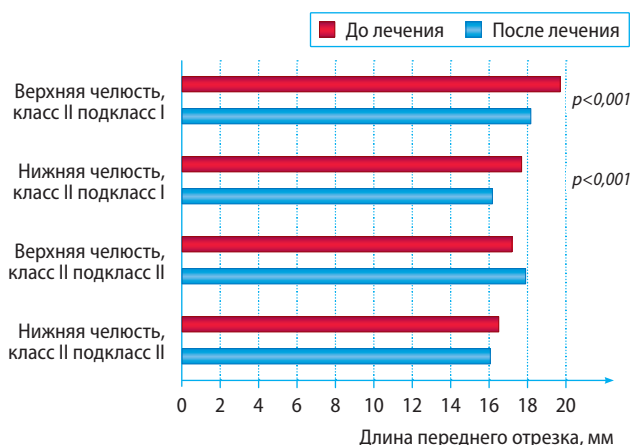


Рис. 5. Сравнение различной длины переднего отрезка зубного ряда по Korghaus до и после лечения при использовании АСК

расширяющий винт только в нижнечелюстном пластмассовом базисе (рис. 4).

В I группе в случаях II класса I подкласса по Энглю достигнуто укорочение переднего отрезка зубного ряда как на верхней, так и на нижней челюсти (рис. 5). У пациентов II класса II подкласса достоверного удлинения укороченного переднего сегмента верхней челюсти не получено, что объясняется конструктивными особенностями аппарата, у которого отсутствуют протрагирующие элементы для фронтальных зубов верхней челюсти. Поэтому перед коррекцией положения нижней челюсти с применением АСК следует провести вестибулярное перемещение резцов верхней челюсти при патологии II класса II подкласса. На нижней челюсти при использовании АСК происходило несущественное укорочение переднего сегмента зубного ряда.

При сравнительном анализе показателей длины переднего отрезка зубного ряда после лечения выявлено, что использование АСК приводит к менее выраженному укорочению длины в переднем участке зубного ряда на верхней челюсти в случаях II класса I подкласса по Энглю (рис. 6).

При анализе цефалометрических характеристик до и после лечения при использовании АСК были получены достоверные изменения параметров положения челюстей и зубов, свидетельствующие об успешной коррекции дистальной окклюзии (табл. 1). Достоверное увеличение углов SNB, SNPog и уменьшение угла ANB подтверждают положительное влияние АСК на выдвижение нижней челюсти вперед. Анализ положения зубов указывает на коррекцию протрузионного положения резцов верхней и нижней челюстей, поскольку происходит существенное уменьшение углов U1/NL, L1/ML и увеличение межрезцового угла. Увеличение размеров тела нижней челюсти Pg'—Go и еще более существенное увеличение длины ее ветви Co—Go свидетельствует о создании благоприятных условий для реализации потенциала роста нижней челюсти с помощью АСК. Указанные изменения цефалометрических характеристик, полученные в I группе, идентичны

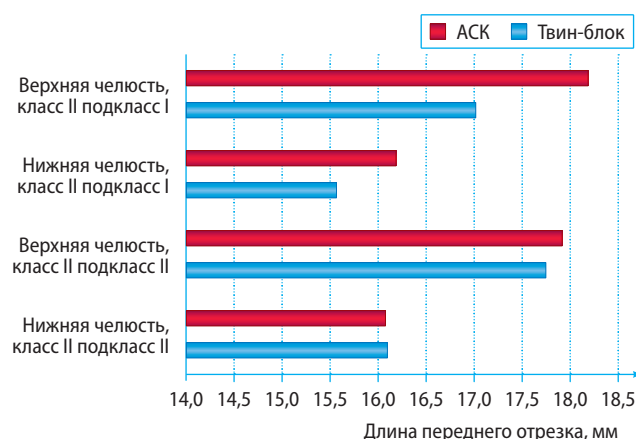


Рис. 6. Сравнение различной длины переднего отрезка зубного ряда по Korghaus после лечения при использовании АСК и твин-блока

изменениям во II группе, что доказывает эффективность АСК и возможность применения у пациентов с дистальной окклюзией при ретропозиции нижней челюсти.

Однако несколько параметров в группах сравнения имели существенные отличия, что обусловлено конструктивными особенностями предложенного нами аппарата (табл. 2). АСК в меньшей степени корректирует протрузию резцов верхней челюсти (угол U1/NL)

Таблица 1. Сравнение статистической значимости различий цефалометрических характеристик до и после лечения при использовании АСК

Показатель	До лечения	После лечения	p
U1/NL	75,0 [69,0; 80,0]	73,0 [70,0; 74,0]	0,002
L1/ML	97,1 [93,0; 101,4]	91,4 [90,5; 93,0]	<0,001
1/1	128,6 [121,9; 135,0]	132,2 [128,6; 136,1]	<0,001
Pg'—Go	64,0 [60,0; 68,0]	65,5 [62,1; 69,0]	0,009
A'—Snp	43,0 [41,0; 46,0]	42,5 [40,0; 45,0]	<0,001
Co—Go	50,0 [46,0; 54,0]	57,0 [53,0; 61,0]	<0,001
U1—NL	25,0 [23,0; 27,0]	28,0 [26,0; 29,0]	<0,001
L1—ML	34,0 [32,0; 36,0]	36,0 [34,0; 38,0]	<0,001
U6—NL	17,0 [16,0; 19,0]	19,0 [17,0; 21,0]	<0,001
L6—ML	26,0 [24,0; 28,0]	27,0 [25,0; 29,0]	<0,001
SNA	81,3 [78,1; 82,8]	81,0 [78,0; 82,0]	<0,001
SNB	75,9 [73,7; 78,1]	78,0 [75,4; 79,9]	<0,001
SNPog	76,2 [73,9; 78,8]	78,8 [76,0; 80,0]	<0,001
NL/NSL	6,7 [5,1; 8,8]	5,8 [4,5; 7,8]	<0,001
ML/NSL	32,6 [29,6; 36,4]	30,0 [28,3; 32,6]	<0,001
ML/Ocl	14,0 [11,0; 15,0]	15,0 [13,0; 16,0]	<0,001
ANB	4,5 [3,4; 6,0]	2,4 [1,1; 4,0]	<0,001
Sna—Gn	55,0 [52,9; 58,7]	59,9 [57,0; 64,5]	<0,001
NL/ML	26,7 [22,3; 29,8]	23,3 [22,3; 26,0]	<0,001
gl—sn—pog	17,0 [14,0; 19,0]	13,0 [12,0; 14,0]	<0,001
Ar—Go	39,4 [37,4; 42,4]	46,6 [44,0; 49,2]	<0,001

Примечание: использовался непараметрический критерий Вилкоксона для зависимых групп.

Таблица 2. Статистически значимые различия цефалометрических параметров после лечения при использовании АСК и твин-блока

Показатель	АСК	Твин-блок	p
U1/NL	73,0 [70,0; 74,0]	74,0 [70,0; 75,0]	0,016
L1/ML	91,4 [90,5; 93,0]	100,0 [96,0; 103,0]	<0,001
L6—ML	27,0 [25,0; 29,0]	28,0 [27,0; 31,0]	<0,001
ML/NSL	30,0 [28,3; 32,6]	34,0 [29,4; 37,0]	<0,001
ML/Ocl	15,0 [13,0; 16,0]	13,0 [10,0; 15,0]	<0,001
NL/ML	23,3 [22,3; 26,0]	28,5 [24,7; 30,4]	<0,001

Примечание: использовался непараметрический критерий Манна–Уитни для независимых групп.

и больше ограничивает вестибулярное смещение резцов нижней челюсти (угол L1/ML) по сравнению с твин-блоком. Это можно объяснить фиксацией вестибулярной дуги для резцов верхней челюсти в пластмассовом базисе нижнечелюстного АСК и наличием пластмассового капюшона, покрывающего резцы нижней челюсти.

При анализе результатов лечения в группах сравнения выявлены достоверные различия увеличения зубоальвеолярной высоты в области нижних первых моляров (параметр L6—ML). При применении АСК значения L6—ML достоверно меньше, чем при лечении твин-блоком. Данная разница обусловлена различиями в активации аппаратов. В процессе активации твин-блока проводится шлифовывание базиса верхнечелюстного аппарата в области первого моляра верхней челюсти, что стимулирует прорезывание нижнего первого моляра и создает тенденцию к ротации нижнечелюстной плоскости по часовой стрелке. При использовании АСК проводим сошлифовывание базиса нижнечелюстного аппарата и стимулируем прорезывание в большей степени верхнего первого моляра, что приводит к уплощению окклюзионной плоскости в заднем отделе и ротации ее против часовой стрелки. Именно эта ротация благоприятна для коррекции дистального прикуса, особенно с тенденцией к вертикальному типу роста. Разница в ротации плоскости нижней челюсти и окклюзионной плоскости видна в различии параметров ML/NSL, ML/Ocl, NL/ML (табл. 2).

При анализе степени адаптации к ортодонтическому аппарату по методике Е.П. Василенко и И.В. Токаревича (2010) выявлено статистически значимое различие — Н-критерий Краскела — Уоллиса=177,5; $p < 0,001$. У пациентов, которые лечились с применением предложенного нами аппарата, наблюдалась более высокая степень адаптации к лечению. По нашему мнению, это связано с уменьшением объема конструкции аппарата и отсутствием вестибулярной дуги на верхней челюсти. Данные особенности способствуют более быстрому привыканию ребенка к аппарату на биологическом и психологическом уровнях. В свою очередь добросовестное регулярное ношение ортодонтического аппарата способствует быстрой адаптации мышечной системы челюстно-лицевой области и нижней челюсти к новому положению и как следствие коррекции дистальной окклюзии в более короткие сроки.

Выявлена зависимость продолжительности ортодонтического лечения от степени адаптации к ортодонтическому аппарату: чем выше степень адаптации к лечению, тем в более короткие сроки можно провести коррекцию дистального прикуса с помощью того или иного аппарата (рис. 7). Так, средняя продолжительность лечения дистальной окклюзии с применением твин-блока составила $18,2 \pm 1,3$ месяца, а с применением АСК — $13,1 \pm 0,9$ месяца.

Клинический пример

Пациентка К., 13 лет, обратилась с жалобами на неровные зубы и выступающие вперед резцы верхней челюсти (рис. 8). После клинического обследования поставлен диагноз «дистальная окклюзия II класс I подкласс по Энгля» (рис. 9). Дистальной окклюзии сопутствует функциональное смещение нижней челюсти в левую сторону. Пациентка направлена на дополнительные методы исследования.

По данным телерентгенографии в боковой проекции у пациентки наблюдалась дистальная окклюзия, обусловленная ретрогнатией нижней челюсти ($SNA=76,5^\circ$) в сочетании с нормальным ее размером, а также нормальным размером и положением верхней челюсти ($SNB=81,5^\circ$). Несоответствие между базисом верхней и нижней челюсти (угол ANB) составило 5° . Наклон резцов верхней челюсти (по Schwartz) составил 62° , а резцов нижней челюсти — 82° . Таким образом, резцы верхней челюсти находились в протрузии, а резцы нижней челюсти — в нормальном положении относительно базисов челюстей. Стадия роста III—IV по оссификации шейных позвонков.

Начато лечение АСК продолжительностью 11,8 месяца. На рис. 10 представлены фото лица пациентки после лечения, где наглядно видно улучшение профиля лица и даже симметрии в положении нижней челюсти. На рис. 11 представлены внутриротовые фото: скорректировано положение челюсти по сагиттали и частично по трансверсали. Планируется завершение лечения на брекет-системе. Телерентгенограммы до и после лечения представлены на рис. 12.

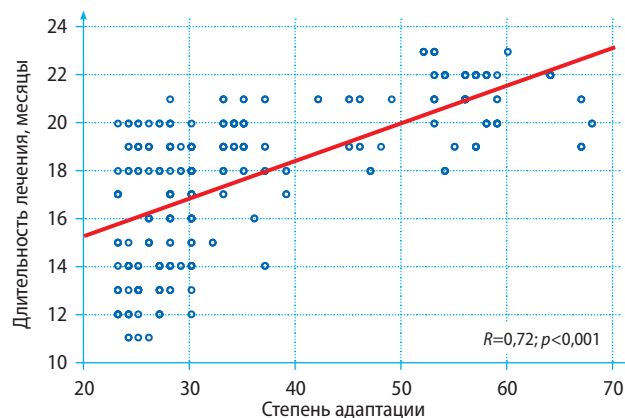
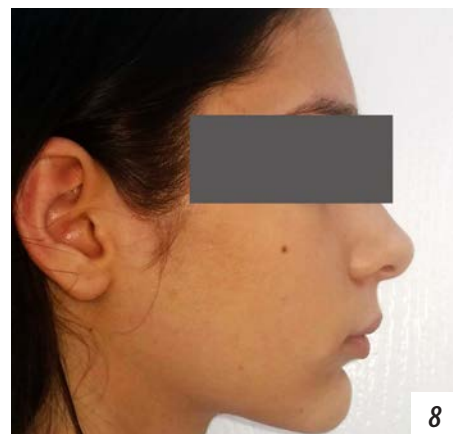
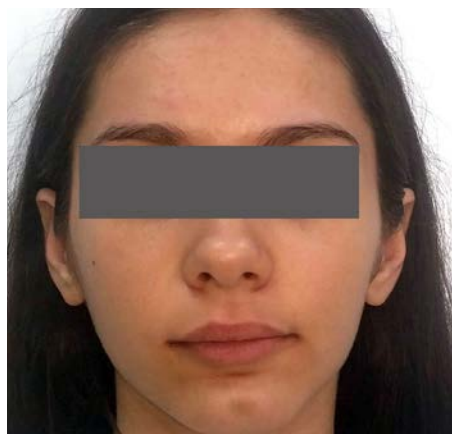
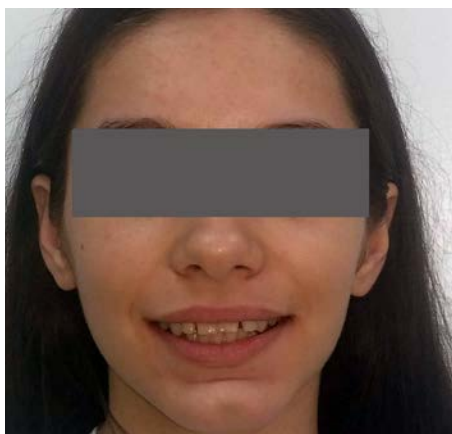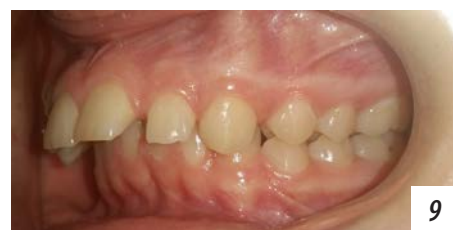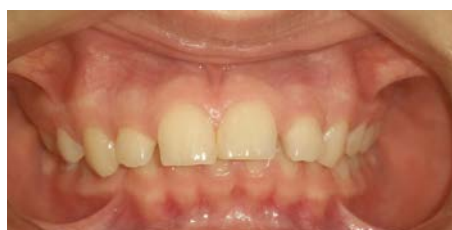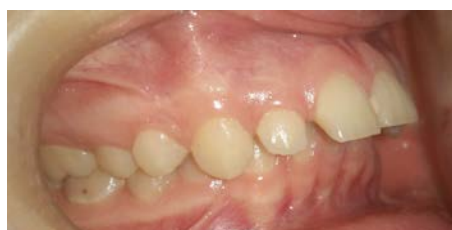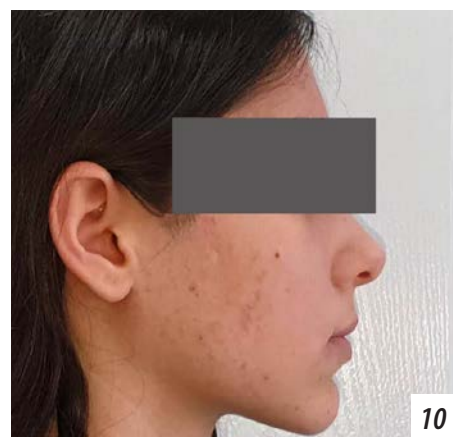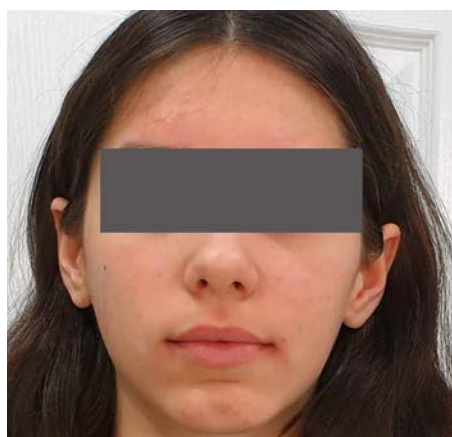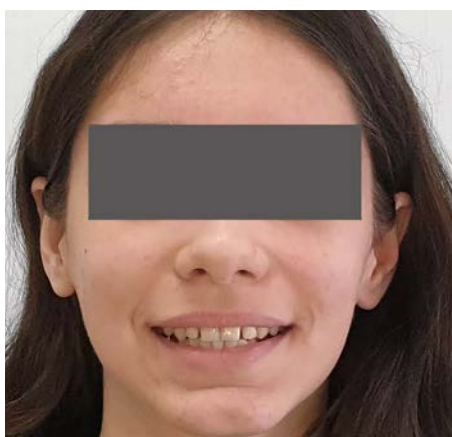Рис. 7. Диаграмма рассеяния



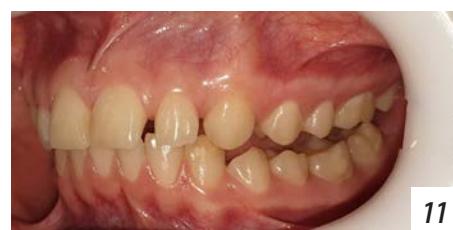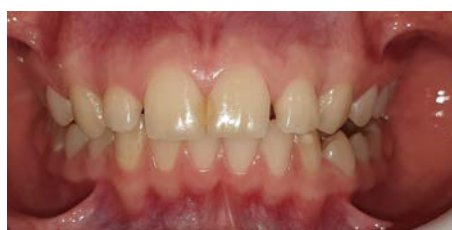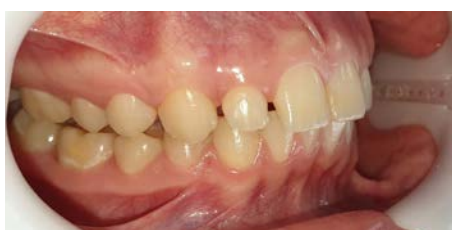8



9



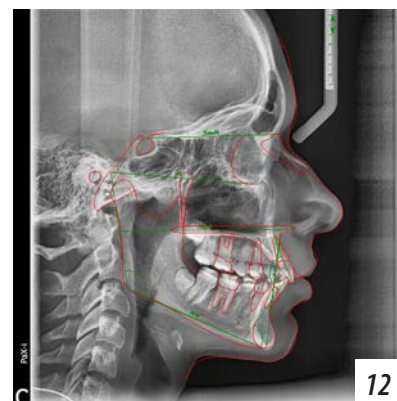
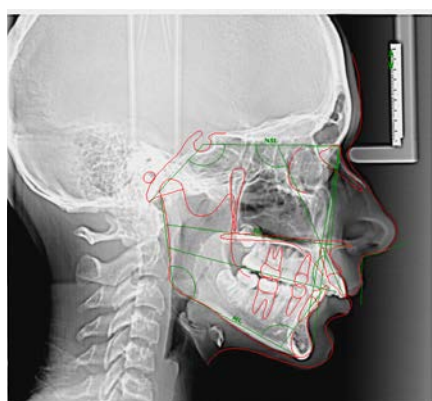
10



11

ВЫВОДЫ

АСК эффективен в лечении дистальной окклюзии с ретроположением нижней челюсти так же, как и твин-блок. Его применение способствует нормализации положения зубов, размеров зубных рядов и выдвижению нижней челюсти в переднее положение относительно верхней челюсти и основания черепа, что обусловлено, главным образом, уменьшением угла ANB и увеличением углов SNB, SNPog. Отличительными



12

характеристиками действия АСК являются создание тенденции к ротации окклюзионной плоскости против часовой стрелки, более выраженное ограничение протрузии резцов нижней челюсти и меньшее ограничение протрузии резцов верхней челюсти.

В группе пациентов, которым проводилось ортодонтическое лечение дистальной окклюзии с применением АСК, наблюдалась более высокая степень адаптации

к лечению, чем в группе лечения с применением твин-блока.

Продолжительность лечения с применением АСК меньше, чем с применением твин-блока. Средний срок лечения дистальной окклюзии с применением твин-блока составил $18,2 \pm 1,3$ месяца, а с применением АСК — $13,1 \pm 0,9$ месяца.

ЛИТЕРАТУРА / REFERENCES:

- 1. Арсенина О.И.** Ортодонтическое лечение пациентов с нижней ретрогнатией и дисфункцией височно-нижнечелюстного сустава. — М.: ЦНИИС, 2019. — 204 с. [Arsenina O.I. Orthodontic treatment of the patients with lower retrognathia and temporomandibular joint dysfunction. — Moscow: Central research institute of dental and maxillofacial surgery, 2019. — 204 p. (In Russ.).]
- 2. Постников М.А., Слесарев О.В., Андриянов Д.А.** Анатомическое соотношение костных элементов височно-нижнечелюстного сустава у пациентов 6—12 лет и 12—15 лет с дистальной окклюзией. — *Современные проблемы науки и образования*. — 2017; 3 [Postnikov M.A., Slesarev O.V., Andriyanov D.A. Anatomical ratio of temporomandibular joint bone elements in patients 6—12 years old and 12—15 years old with class II malocclusion. — *Modern problems of science and education*. — 2017; 3 (In Russ.).]
<http://www.science-education.ru/ru/article/view?id=26487>
- 3. Иванова Ю.А., Богатырьков Д.В., Оспанова Г.Б.** Лечение пациентов с аномалиями окклюзии в период сменного прикуса несъемными ортодонтическими аппаратами. — *Клиническая стоматология*. — 2007; 1 (41): 66—72 [Ivanova Yu.A., Bogatyry'kov D.V., Ospanova G.B. Treatment of patients with occlusion anomalies in changeable occlusion period using fixed orthodontic constructions. — *Clinical Dentistry*. — 2007; 1 (41): 66—72 (In Russ.).]
- 4. Анохина А.В., Лосева Т.В.** Современные концепции лечения дистальной окклюзии у растущих пациентов на основе анализа литературы. — *Здоровье и образование в XXI веке*. — 2016; 18 (3): 18—24 [Anokhina A.V., Loseva T.V. The contemporary treatment conceptions of growing patients with class II malocclusion on basis of literature review. — *Health and Education Millennium*. — 2016; 18 (3): 18—24 (In Russ.).]
- 5. Токаревич И.В., Корнеева А.С.** Применение съемных стандартных функциональных аппаратов для лечения зубочелюстных аномалий. — *Современная стоматология*. — 2014; 1: 84—88 [Tokarevich I.V., Korneeva A.S. Application of standard removable functional appliances for treatment of dentofacial disorders. — *Modern Dentistry*. — 2014; 1: 84—88 (In Russ.).]
- 6. Хабибуллина Л.Ф., Анохина А.В.** Аппараты с пружинящими наклонными плоскостями для двухэтапного лечения дистальной окклюзии у подростков. — *Современная стоматология*. — 2012; 2 (55): 73—85 [Khabibullina L.F., Anochina A.W. The instruments for the double stage treatment of teenagers' distal occlusion. — *Modern Dentistry*. — 2012; 2 (55): 73—85 (In Russ.).]
- 7. Bennett J.C.** Orthodontic management of uncrowded class II division 1 malocclusion in children. — London: Mosby, 2006. — Pp. 78—96.
- 8. Kavaliauskiene A., Smailiene D., Buskiene I., Keriene D.** Pain and discomfort perception among patients undergoing orthodontic treatment: Results from one month follow-up study. — *Stomatologija*. — 2012; 14 (4): 118—25. PMID: 23455981
- 9. Василенко Е.П., Токаревич И.В., Мельник Е.В.** Оценка уровня адаптации детей к стандартным съемным ортодонтическим аппаратам. — *Стоматолог*. — 2010; 1: 119—21 [Tokarevich I.V., Vasilenko E.P. The assessment of the adaptation level to standard removable appliances in children. — *Stomatologist (Minsk)*. — 2010; 1: 119—21 (In Russ.).]
- 10. Газизуллина О.Р.** Предикторы эффективности ортодонтического лечения детей: дис. ... к.м.н. — Казань, 2009. — 119 с. [Gazizullina O.R. The predictors of the effectiveness of orthodontic treatment in children: master's thesis. — Kazan, 2009. — 119 p. (In Russ.).]

С.А. Василевский,
к.м.н., доцент кафедры детской
стоматологии с курсом ортодонтии

М.С. Сердюков,
к.м.н., ассистент кафедры ортопедической
стоматологии с курсом ортодонтии

О.В. Ковалева,
к.м.н., доцент кафедры пропедевтической
стоматологии

Т.С. Степанова,
к.м.н., доцент кафедры детской
стоматологии с курсом ортодонтии

О.Ю. Кузьминская,
к.м.н., доцент кафедры детской
стоматологии с курсом ортодонтии

Смоленский государственный медицинский
университет

Опыт применения ортодонтических имплантатов у пациентов, находившихся на лечении на кафедре детской стоматологии с курсом ортодонтии

Реферат. Цель: повышение эффективности ортодонтического лечения с использованием ортодонтических имплантатов в качестве дополнительной опоры. **Материалы и методы.** В данной работе были использованы ортоимпланты Bio-Ray различных размеров, которые фиксировались в подскуловом гребне на верхней челюсти, в области наружной кривой линии на нижней челюсти и передней и боковой группы зубов. **Результаты.** В ходе исследования установлено, что у пациентов с мезиальной, дистальной окклюзией, с глубокой резцовой дизокклюзией зубных рядов использование ортоимплантов значительно повышает уровень и качество ортодонтического лечения за счет уменьшения сроков лечения, а также позволяет добиться более стабильных результатов. **Выводы.** Ортодонтические имплантаты в качестве дополнительной опоры ускоряют процесс перемещения зубов, что значительно уменьшает срок ортодонтического лечения.

Ключевые слова: анкораж, ортодонтические имплантаты, опора, ортодонтическое лечение, торк

S.A. Vasilevsky,
PhD in Medical sciences, associate professor
of the Pediatric dentistry and orthodontics
Department

M.S. Serdyukov,
PhD in Medical sciences, assistant of the Pedi-
atric dentistry and orthodontics Department

O.V. Kovaleva,
PhD in Medical sciences, associate professor
of the Dentistry diseases propaedeutics
department

T.S. Stepanova,
PhD in Medical sciences, associate professor
of the Pediatric dentistry and orthodontics
Department

O.Yu. Kuzminskaya,
PhD in Medical sciences, assistant professor
of the Pediatric dentistry and orthodontics
Department

Smolensk State Medical University, Smolensk,
Russia

Experience of application of orthodontic implants in patients who are in orthodontic treatment at the Pediatric dentistry and orthodontics Department

Abstract. Objective: improving the efficiency of orthodontic treatment using mini-screws as an additional support. **Materials and methods.** In this work, bio-RAY screws of various sizes were used, which were fixed in the sublateral crest (izc zone) on the upper jaw, in the area of the outer oblique line (buccal shelf (BS) zone) on the lower jaw and the anterior group of teeth. **Results.** The study found that in patients with mesial, distal occlusion, with deep incisor dentition disocclusion, the use of orthoimplants significantly increases the level and quality of orthodontic treatment, as it allows to achieve more stable results. **Conclusion.** Mini-screws as an additional support accelerate the process of moving the teeth, which significantly reduces the period of orthodontic treatment.

Key words: anchorage, orthoimplants, orthodontic support, orthodontic treatment, torq

Стандартные методы лечения в ортодонтии могут быть не всегда эффективными, так как сила приложена через аппараты [1]. Опора является одним из важнейших аспектов ортодонтического лечения, поэтому большинство аппаратов для перемещения зубов опираются

на зубной ряд [2]. Современные методы лечения в ортодонтии не всегда подразумевают дистализацию первых и вторых моляров нижней челюсти, устранение в полном объеме открытого прикуса в переднем отделе. Создание же дополнительной опоры значительно помогает

решить данную проблему. Поэтому одним из актуальных факторов является использование ортодонтических имплантатов (патент для использования в ортодонтической практике в России получен несколько месяцев назад).

Именно от правильно выбранной для каждого конкретного случая опоры зависит успех ортодонтического лечения [3]. Часто при этом требуется «максимальная» опора. Это та опора, при использовании которой в процессе лечения за счет опорного зуба может быть закрыто до 25% образовавшегося пространства после удаления другого зуба. Ее получают с помощью внеротовой аппаратуры. Однако взрослые и подростки нередко отказываются от использования данного вида аппаратуры из-за эстетики и дискомфорта, который они вызывают. Реакционные силы неизбежно способны перемещать другие зубы, поэтому методы опоры на зубной ряд не всегда бывают эффективными и достаточными для достижения результатов, несмотря на различные способы ее усиления с помощью внутри- и внеротовых приспособлений [4]. Ортодонтические имплантаты же в этом случае являются решением данной ситуации либо клинического примера.

Следовательно, применение мини-винтов в качестве дополнительной опоры значительно повышает эффективность ортодонтической коррекции в процессе перемещения зубов и является актуальным вопросом в настоящее время.

На сегодняшний день существуют два вида винтов — титановые мини-винты и мини-винты из нержавеющей стали. Последние из них были применены в данной работе, так как они имеют патент на использование в нашей стране.

Имплантат состоит из тела с резьбой и шейки с головкой и отверстием, которое может быть круглым или прямоугольным (рис. 1).

В последние несколько лет применяются два вида ортоимплантатов: самонарезающие и саморезущие.



Рис. 1. Ортодонтический мини-винт Bio-Ray: а — шейка с головкой, в которой расположено отверстие для лигирования, б — тело с резьбой, в — резьба

Для установки самонарезающего винта необходимо предварительное раскрытие слизистой и препарирование костной ткани в месте введения. Винт сам нарезает резьбу и обеспечивает стабильность [5]. Проведение таких манипуляций требует предварительной подготовки стерильности, квалифицированного хирурга-стоматолога, специального инструментария и соответствующего протокола, технического обеспечения (томограф и т.д.). Установка саморезущих винтов не требует описанной выше подготовки. Винтовая нарезка рассекает слизистую оболочку и кортикальный слой кости без формирования канала путем препарирования [6, 7].

Цель исследования — повышение эффективности ортодонтического лечения с использованием ортоимплантатов в качестве дополнительной опоры.

МАТЕРИАЛЫ И МЕТОДЫ

Проведено обследование и лечение 60 пациентов в возрасте от 18 до 43 лет. Все пациенты были распределены на 2 группы по 30 человек:

- I — лечение по стандартному протоколу с использованием техники прямой дуги;
- II — лечение с использованием техники прямой дуги и ортодонтических имплантатов.

Критериями контроля явились: укорочение сроков ортодонтического лечения, более контролируемый торк на первых этапах лечения и стабильное корпусное перемещение зубов.

Использовали винты Bio-Ray (размер 2×12, 1,5×8, 2×14), где 2 мм — это сечение, 12, 8, 14 — длина в мм. Ортоимпланты 2×14 использовали в подскуловом гребне (зона IZC) на верхней челюсти (рис. 2). Винты 2×12 — в области наружной кривой линии (зона buccal shelf, BS) на нижней челюсти (рис. 3), для коррекции окклюзионной плоскости в боковом отделе — винты 1,5×8 (рис. 4) и 1,5×8 — в области передней группы зубов (рис. 5–7).

Протокол ортодонтического имплантата Bio-Ray выполнялся следующим образом: обработка операционного поля (кожа лица — 70% этиловым спиртом, слизистая оболочка рта — раствором антисептика); обезболивание места установки мини-винта (аппликационная и инфильтрационная анестезия); нанесение стерильным

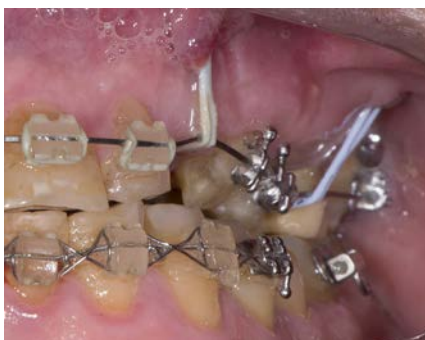

Рис. 2. Зубные ряды пациента на этапе ортодонтического лечения, в зоне IZC винт 2×14 мм

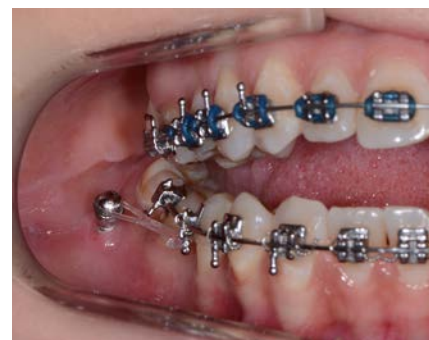

Рис. 3. Зубные ряды пациента на этапе ортодонтического лечения, винт 2×12 мм в зоне BS

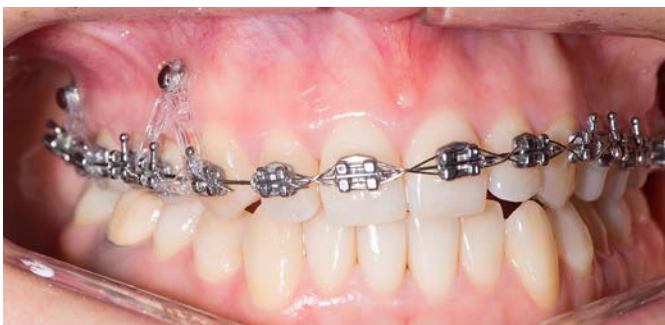

Рис. 4. Зубные ряды пациента на этапе лечения, ортодонтические имплантаты 2×8 мм в боковом отделе

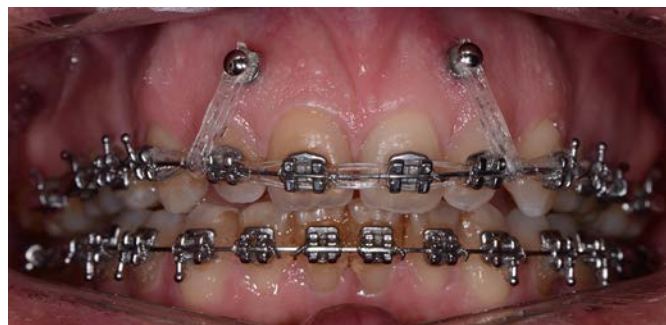

Рис. 6. Зубные ряды пациента на этапе ортодонтического лечения, винт 2×8 мм через 2 недели

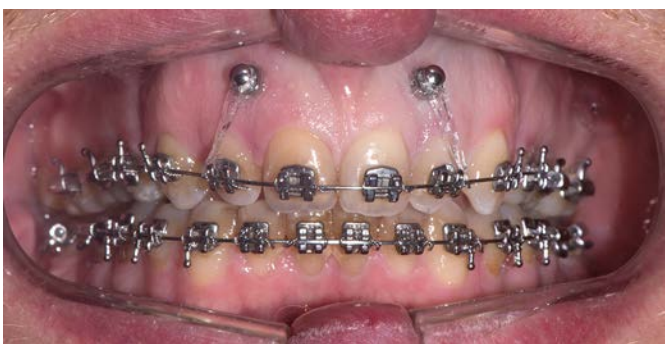

Рис. 5. Зубные ряды пациента на этапе ортодонтического лечения, винты 2×8 мм в переднем отделе

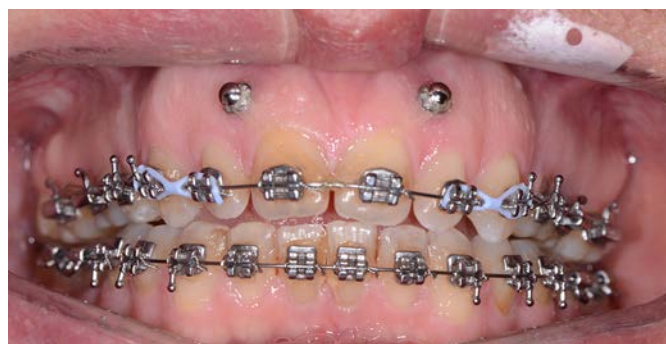

Рис. 7. Зубные ряды пациента на этапе ортодонтического лечения, винт 2×8 мм через 5 недель

угловым зондом углубления в кортикальной пластинке в месте введения мини-винта; закручивание ортоимплантата специальным ключом (отверткой).

КЛИНИЧЕСКИЙ СЛУЧАЙ

На кафедру детской стоматологии с курсом ортодонтии обратилась пациентка В., 35 лет, с жалобами на нарушение эстетики (рис. 8.). Диагноз: мезиальная окклюзия со смещением нижней челюсти, сужение верхнего и нижнего зубных рядов, скученное положение и ретроинклинация верхних и нижних резцов; прямая дуга улыбки, черные коридоры; включенный дефект на нижней челюсти слева (рис. 9, 10).

Планируемое лечение:

1. Нормализация формы и размеров зубных рядов со смещением и дистализацией нижней челюсти с помощью брекет-системы Н4 – фиксация по стандартному протоколу для защиты дуги улыбки. Расширение зубных дуг – создание широкой формы зубной дуги (рис. 11–13).
2. Ортодонтические имплантаты Bio-Ray 2×12 в области BS на нижней челюсти (рис. 14).
3. Ретенция полученных результатов, улучшение артикуляционных взаимоотношений челюстей, эстетическая и функциональная окклюзия, выраженная гармоничная дуга улыбки (рис. 15, 16).

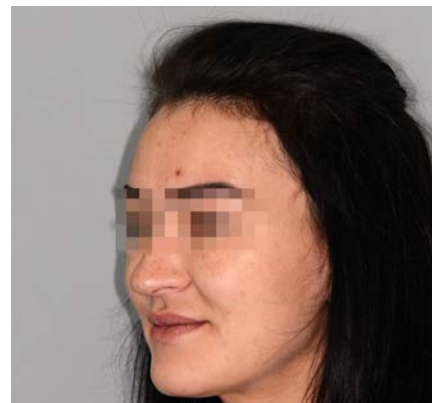
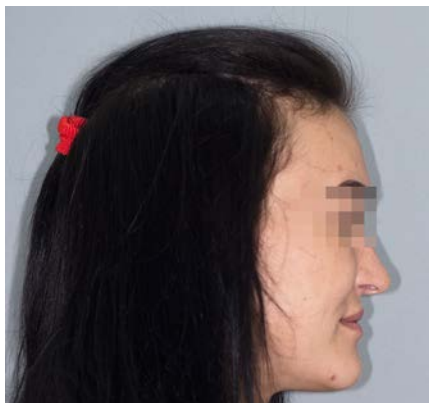
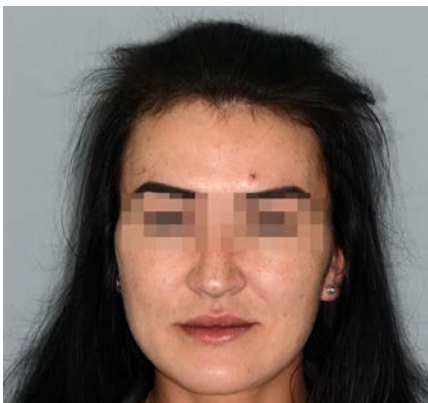Рис. 8. Пациентка В. до лечения

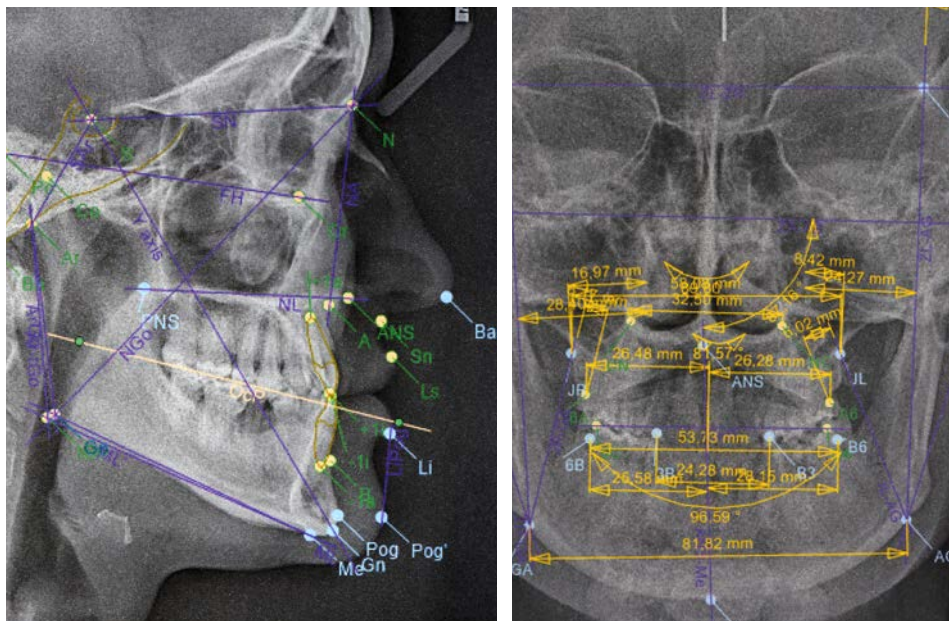


Рис. 9. ТРГ головы в прямой и боковой проекции

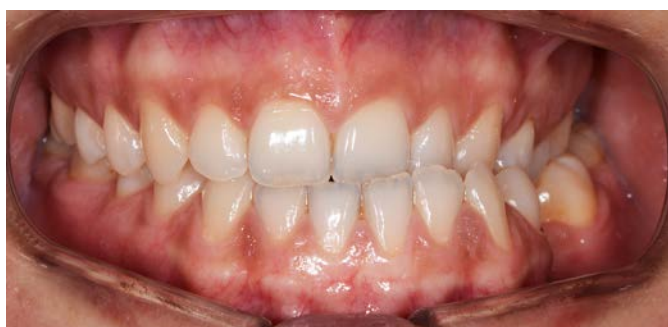

Рис. 10. Зубные ряды до лечения

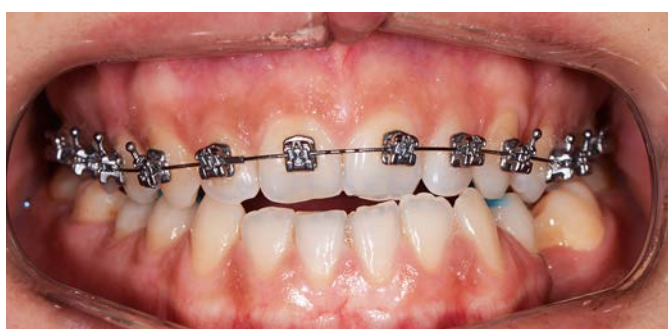
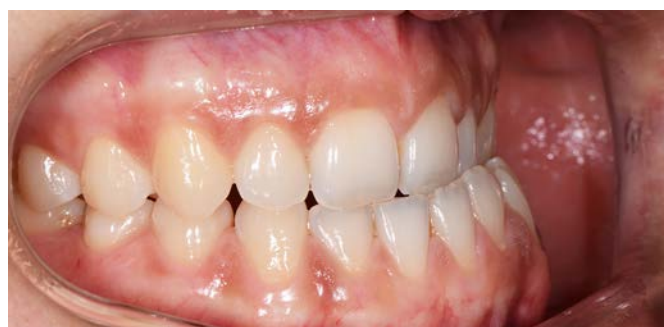
Рис. 11. Зубные ряды на этапе лечения. Дуги: верх — 0,016" термоактивный Ni-Ti, широкая форма Питтса; низ — 0,014" термоактивный Ni-Ti, широкая форма Питтса. Оклюзионные накладки Resilence. Имплантаты Bio-Ray в области BS на нижней челюсти, двусторонняя боковая эластическая цепочка 120 г

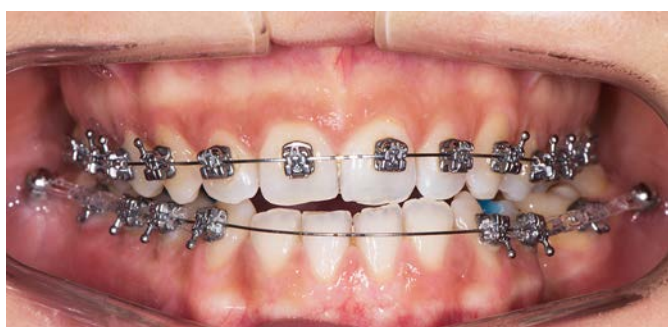
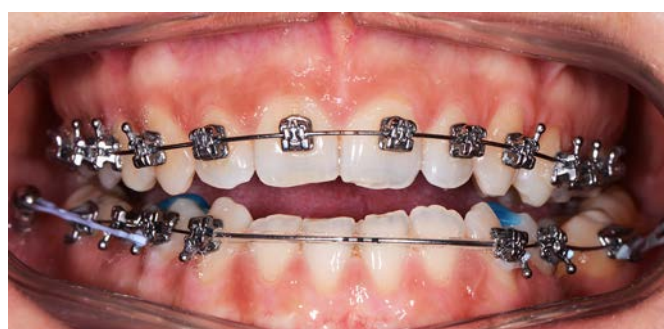
Рис. 12. Зубные ряды на этапе лечения. Дуги: верх — 0,018x0,025" бета-титан, широкая форма Питтса; низ — 0,016" термоактивный Ni-Ti, широкая форма Питтса. Оклюзионные накладки Resilence. Ортодонтические имплантаты Bio-Ray в области BS на нижней челюсти, боковая эластическая цепочка 160 г

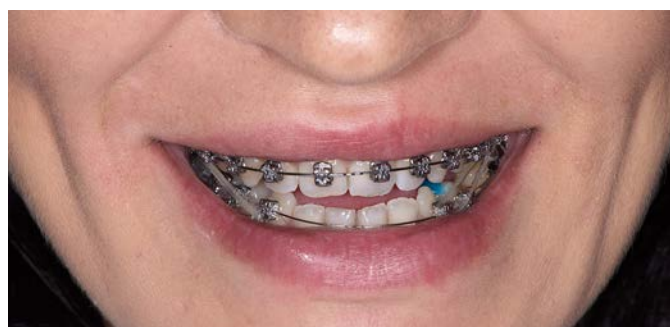
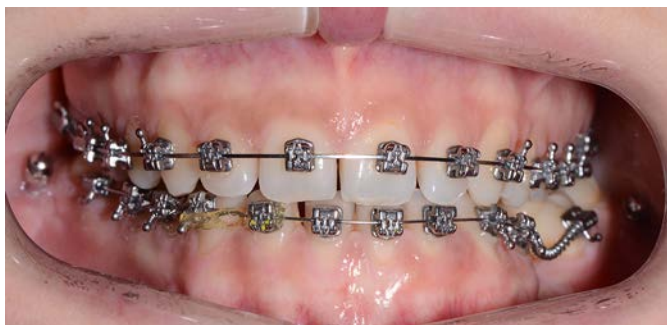
Рис. 13. Зубные ряды на этапе лечения. Дуги: верх — 0,019×0,025" бета-титан, широкая форма Питтса; низ — 0,016" термоактивный Ni-Ti, широкая форма Питтса. Имплантаты Bio-Ray в области BS на нижней челюсти; коррекция средней линии, раскрывающая пружина слева; эластики по III классу, 3,5 унции

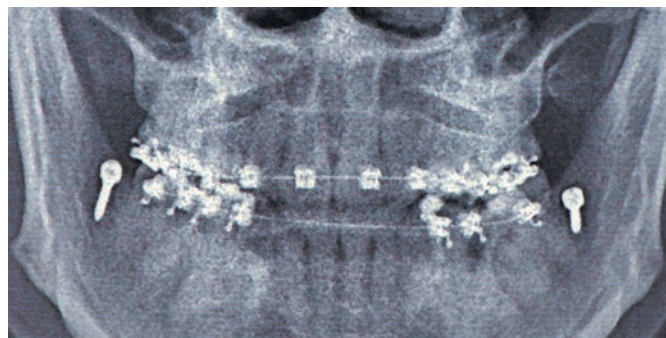

Рис. 14. TRG в прямой проекции на этапе лечения

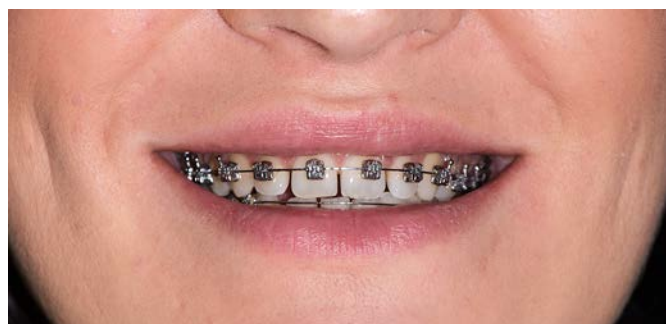

Рис. 15. Зубные ряды в завершающей фазе ортодонтического лечения

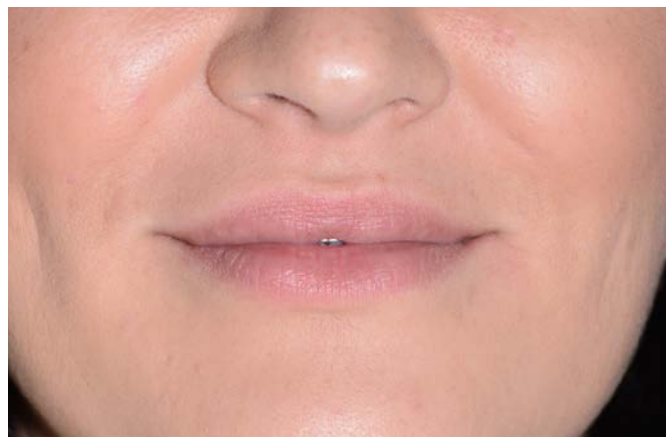
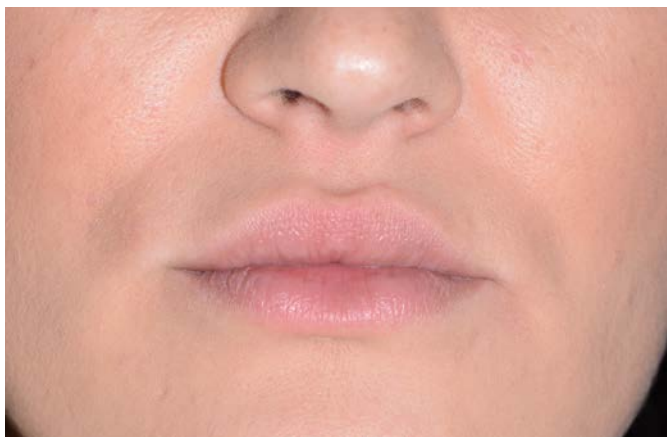
Рис. 16. Лицо до лечения и на завершающем этапе ортодонтической коррекции через 16 месяцев

РЕЗУЛЬТАТЫ И ОБСУЖДЕНИЕ

У пациентов с мезиальной и дистальной окклюзией, с глубокой резцовой дизокклюзией зубных рядов использование ортоимплантатов значительно повышает уровень и качество ортодонтического лечения, так как позволяет добиться более стабильных результатов в группе, где были использованы ортодонтические имплантаты. Сравнительный анализ средних параметров при ортодонтическом лечении в группах с данными общепринятой нормы достоверной разницы не выявил. Критериями контроля явились:

1. Более контролируемый торк на первых этапах лечения, что свидетельствует о перераспределении функциональной нагрузки на группу боковых зубов. Это

немаловажно при окклюзионных взаимоотношениях зубных рядов на этапах лечения и в заключительной фазе ортодонтической коррекции, например при патологии со смещением нижней челюсти (см. клинический случай).

2. Стабильное корпусное перемещение зубов. Данная манипуляция показала свою эффективность у пациентов в группе, где были использованы ортоимплантаты. Отсутствие наклона перемещаемых зубов боковой группы по отношению к окклюзионной плоскости подтверждалось нами по ОПТГ.
3. Укорочение сроков ортодонтического лечения. В I группе пациентов средний срок ортодонтического лечения составил 16—20 месяцев. Во II группе сроки лечения были меньше в среднем на 1,5—2 месяца, или

на 14,5—18 месяцев для всей группы. Эффективность применения межкорневых и внутрикостных ортоимплантатов Bio-Ray показала наличие стабильности практически во всех клинических ситуациях. У 2 пациентов межкорневые ортоимплантаты в боковом отделе потеряли стабильность в течение месяца.

На вертикальное положение и угол установки имплантата влияют два фактора: участок интерпроксимальной кости и граница прикрепленной десны. Идеальная область установки межкорневого имплантата должна обеспечивать не менее 0,5 мм костного края вокруг резьбы, что бывает в случае наличия достаточного интерпроксимального промежутка в наиболее апикальном участке благодаря конусовидной форме прилежащих корней зубов, что подтверждается нами данными компьютерной томограммы (КТ). Исключением из этого может быть случай, когда отсутствует моляр верхней челюсти и нижняя стенка (дно) синуса сместилась в окклюзионном направлении, создавая возможность установки имплантата только на уровне корня. Поэтому топография мягких тканей также имеет значение, поскольку определяет вертикальный диапазон участка, доступный для установки ортодонтического имплантата через прикрепленную десну. Такой выбор может быть ограниченным у пациентов с узкой высотой

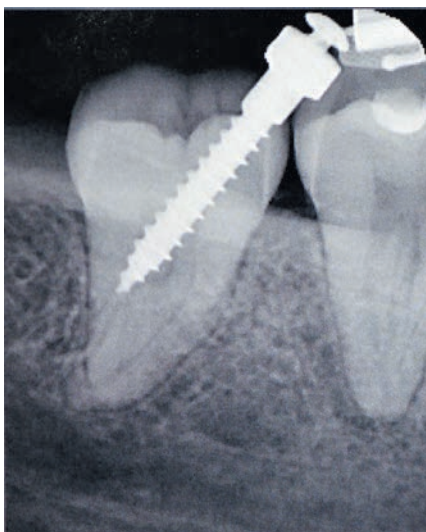


Рис. 17. Дентальный снимок зоны BS

прикрепленной десны, когда мини-винт приходится устанавливать под углом (например, 20—30° на верхней челюсти и 10—20° на нижней челюсти), чтобы создать положение рабочей части на коронковом уровне, в то время когда внутрикостная часть ортодонтического имплантата направляется между корнями зубов. Более того, вертикальная установка влияет на вектор усилия, так что апикальное расположение абатмента потенциально увеличивает угловой вектор тяги [8]. Сравнительная оценка эффективности применения у пациентов с открытым прикусом в переднем отделе реверсионной дуги и межкорневых ортодонтических имплантатов для коррекции окклюзионной плоскости в переднем сегменте показала преимущество последних.

Решающим фактором при интрузии верхних зубов в переднем сегменте при использовании анкера был вектор приложения силы, что немаловажно в данном направлении [9]. При применении реверсионной дуги у пациентов этой же группы была потеря силы за счет компенсации самой дуги. Именно дозированная сила с помощью эластической цепочки при использовании анкера позволяет пошагово и с контролем (изменение позиции брекета) дозировать силу [10]. Поэтому временной интервал при коррекции окклюзионной плоскости в переднем отделе был меньше, что составляло 4—6 недель, чем при использовании реверсионных дуг. При использовании дуг, изогнутых по плоскости, была потеря инклинации в боковых сегментах (78%) от общего количества пациентов, у которых эти дуги применялись.

Ортодонтические имплантаты показали большое преимущество при коррекции наклона в переднем отделе. Протокол эффективен в боковых сегментах, так как сложно проконтролировать визуальную установку с помощью мануальной отвертки, а также на участках с небольшим межзубным промежутком, требующим высокой степени точности при установке. Алгоритм использования данных имплантатов анкера позволяет определить оптимальный диаметр и длину имплантата, учитывая общие параметры пациента.

Проблемы, связанные при перемещении зубов в боковых участках с помощью ортодонтической коррекции, создают риск мезиального наклона моляров. Биомеханические решения данной проблемы при проведении корпусного перемещения можно решить с помощью анкера в области BS нижней челюсти и в области IZC верхней челюсти (рис. 17—19) [4]. Использование данного вида опоры значительно повышает диапазон перемещения зубов в боковых сегментах, что создает в свою очередь правильное расположение зубов в переднем отделе, что немаловажно, например, при скученности

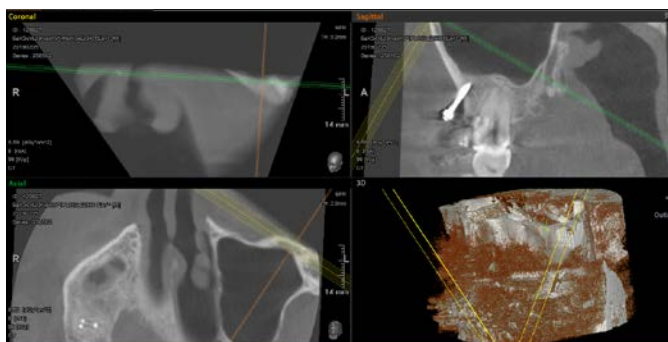


Рис. 18. Компьютерная томограмма, зона IZC

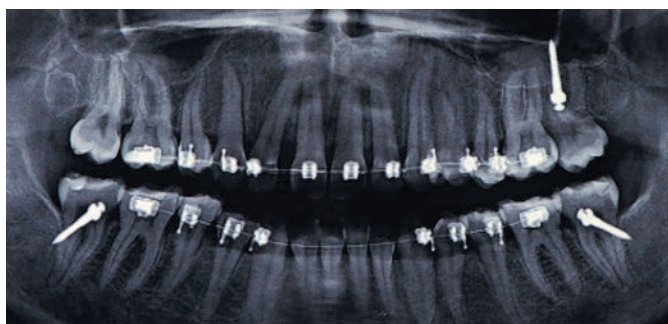


Рис. 19. Ортопантомограмма зоны BS на нижней челюсти, зоны IZC на верхней челюсти

переднего отдела. Получаемая инклинация передней группы зубов более стабильна, так как границы наклона по отношению к окклюзионной плоскости укладываются в физиологические нормы концепции (философии) ортодонтического лечения.

Таким образом, анкораж с помощью ортодонтических имплантатов позволяет повысить качество и уменьшить сроки ортодонтического лечения пациентов как с дистальной окклюзией зубных рядов, так и с мезиальной, обеспечивая при этом перемещение в сагиттальном направлении боковых зубов как на верхней челюсти, так и на нижней. Значительно больший диапазон дистализации и перемещения моляров достигается при использовании имплантатов, так как это не позволяет потерять опору на этапе дистализации. Коррекция вертикальных аномалий с использованием мини-винтов значительно повышает контроль в вертикальной плоскости и стабильность перекрытия. Межкорневые ортоимплантаты могут вызывать нежелательные (побочные) изменения торка в переднем отделе, что немаловажно при мезиальной окклюзии зубных рядов.

Эти изменения можно устранить с помощью стопоров из жидкого композита и наложением эластической цепочки ближе к десне (см. рис. 6.)

ВЫВОДЫ

1. Применение ортодонтических имплантатов в качестве дополнительной опоры ускоряет процесс перемещения зубов, дистализацию зубов боковой группы нижней и верхней челюсти (1 мм в 1 месяц), что значительно уменьшает срок ортодонтического лечения.
2. Мини-винты позволяют проводить как отдельные зубные перемещения для коррекции несkeletalных аномалий окклюзии, так и аномалий I, II и III класса (интрузия, эктрузия, корпусное перемещение, усиление опоры), а также возможно их применение у детей с 12 лет.
3. Расширенные показания к применению ортоимплантатов говорят об эффективности их работы при лечении любой патологии зубов, зубных рядов и окклюзии при необходимости стабильной опоры.

ЛИТЕРАТУРА / REFERENCES:

.....

1. Слабковская А.Б., Теблочева Н.К., Филиппова В.С., Морозова Н.В. Ортодонтическая подготовка зубочелюстной системы к протетическому лечению. — *Ортодонтия*. — 2010; 1: 40—3 [Slabkovskaya A.B., Tebloeva N.K., Filippova V.S., Morozova N.V. Orthodontic preparation of the dentition for prosthetic treatment. — *Orthodontics*. — 2010; 1: 40—3 (In Russ.)].
2. Нанда Р. Биомеханика и эстетика в клинической ортодонтии. — М.: МЕДпресс-информ, 2009. — С. 207—223 [Nanda R. Biomechanics and aesthetics in clinical orthodontics. — Moscow: Medpress-inform, 2009. — P. 207—223 (In Russ.)].
3. Корнюшина Н.Н., Оспанова Г.Б. Имплантаты: опора в ортодонтии. — *Ортодонтия*. — 2005; 4: 40—4 [Korniyushina N.N., Ospanova G.B. Implants: support in orthodontics. — *Orthodontics*. — 2005; 4: 40—4 (In Russ.)].
4. Проффит У.Р. Современная ортодонтия. — М.: МЕДпресс-информ, 2017. — С. 304—326. [Proffit W.R. Modern orthodontics. — Moscow: Medpress-inform, 2017. — P. 304—326 (In Russ.)].
5. Lee A.-Y., Kim Y.H. Comparison of movement of the upper dentition according to anchorage method: orthodontic mini-implant versus conventional anchorage reinforcement in Class I malocclusion. — *ISRN Dent*. — 2011; 2011: 321206. PMID: 21991465

6. Chang J.Z.-C., Chen Y.-J., Tung Y.-Y., Chiang Y.-Y., Lai E.H.-H., Chen W.-P., Lin C.-P. Effects of thread depth, taper shape, and taper length on the mechanical properties of mini-implants. — *Am J Orthod Dentofacial Orthop*. — 2012; 141 (3): 279—88. PMID: 22381488
7. Kanzaki R., Daimaruya T., Takahashi I., Mitani H., Sugawara J. Remodeling of alveolar bone crest after molar intrusion with skeletal anchorage system in dogs. — *Am J Orthod Dentofacial Orthop*. — 2007; 131 (3): 343—51. PMID: 17346589
8. Kanomi R. Mini-implant for orthodontic anchorage. — *J Clin Orthod*. — 1997; 31 (11): 763—7. PMID: 9511584
9. Park H.-S., Jeong S.-H., Kwon O.-W. Factors affecting the clinical success of screw implants used as orthodontic anchorage. — *Am J Orthod Dentofacial Orthop*. — 2006; 130 (1): 18—25. PMID: 16849067
10. Tanaka E.M., Sato S. Longitudinal alteration of the occlusal plane and development of different dentoskeletal frames during growth. — *Am J Orthod Dentofacial Orthop*. — 2008; 134 (5): 602.e1—11. PMID: 18984389

Е.А. Сатыго,
д.м.н., доцент, зав. кафедрой детской
стоматологии

Е.А. Рубежова,
ординатор кафедры ортодонтии

Северо-Западный государственный
медицинский университет
им. И.И. Мечникова

Стоматологический статус детей с орфанными заболеваниями, находившихся на энтеральном питании

Реферат. Стоматологическая помощь детям с орфанными заболеваниями оказывается в хосписах и носит паллиативный характер. Для планирования объемов и методов стоматологической помощи детям с орфанными заболеваниями (муковисцидоз, мукополисахаридозы и др.) важно изучить их стоматологический статус. Для разработки профилактических программ стоматологической патологии принято изучать кариесогенную ситуацию в полости рта и функциональную активность челюстно-лицевой области. **Цель** исследования — изучить показатели кариесогенной ситуации и биоэлектрической активности жевательных мышц у детей с орфанными заболеваниями, находившихся на энтеральном питании. **Материалы и методы.** Обследованы 2 группы пациентов в возрасте от 6 до 13 лет. В первую группу вошли дети с орфанными заболеваниями, находившиеся на энтеральном питании (36 человек). Вторую группу составили

32 ребенка без хронической патологии с нормальным состоянием челюстно-лицевой области. У детей с орфанными заболеваниями выявлен низкий уровень интенсивности кариеса зубов по сравнению с группой контроля. **Выводы.** Особенностью локализации кариеса зубов у детей с орфанными заболеваниями, которые находятся на энтеральном питании, является расположение полостей и очагов деминерализации в пришеечной области. Абсолютные значения биоэлектрической активности основных жевательных мышц у детей данной группы значительно снижены по сравнению с такими же значениями у детей группы контроля. Индексы IMPACT и ATTIV значительно снижены у детей данной группы исследования.

Ключевые слова: орфанные заболевания, кариес зубов, электромиография, биоэлектрическая активность жевательных мышц

Е.А. Satygo,
Grand PhD in Medical sciences, professor and
head of the Pediatric dentistry department

Е.А. Rubezhova,
resident in the Orthodontics department

North-West State Medical University, Saint
Petersburg, Russia

Indicators of caries and bioelectric activity of chewing muscles in children with orphan diseases under the enteral nutrition

Abstract. Dental care for children with orphan diseases is provided in hospices and is palliative in nature. To plan the volume and methods of dental care for children with orphan diseases (cystic fibrosis, mucopolysaccharidosis, etc.), it is important to study their dental status. To develop preventive programs for dental pathology, it is customary to study the cariesogenic situation in the oral cavity and the functional activity of the maxillofacial region. **The aim** of the study was to study the indicators of cariesogenic situation and bioelectric activity of chewing muscles in children with orphan diseases who are on enteral nutrition. **Materials and methods.** 2 groups of patients aged from 6 to 13 years were examined. The first group included children with orphan diseases who are on enteral nutrition (36 people). The second group consisted

of 32 children without chronic pathology with a normal state of the maxillofacial region. **Conclusion.** Children with orphan diseases showed a low level of intensity of dental caries in comparison with the control group. A feature of the localization of dental caries in children with orphan diseases is the location of cavities and foci of demineralization in the cervical region. Absolute values of bioelectric activity of the main chewing muscles in children of this group are significantly reduced compared to the same values in children of the control group. The impact and ATTIV indices were significantly reduced in children of this study group.

Key words: orthotic diseases, dental caries, electromyography, bioelectric activity of masticatory muscles

У детей с орфанными заболеваниями, приводящими к патологическим нарушениям работы многих органов и систем, стоматологические заболевания характеризуются тяжелым течением. Большинство недугов хронические, прогрессирующие, приводят к инвалидности

и угрожают жизни [1]. Стоматологическая помощь таким детям оказывается в хосписах, однако часто она носит паллиативный характер [2]. Для планирования объемов и методов стоматологической помощи детям с орфанными заболеваниями (мукополисахаридозы)

важно изучить их стоматологический статус. Для разработки профилактических программ стоматологической патологии принято изучать кариесогенную ситуацию в полости рта и функциональную активность челюстно-лицевой области. В литературе представлены единичные данные о стоматологическом статусе у детей с ограниченными возможностями [3–5]. Данных о стоматологической патологии у детей, находившихся на энтеральном питании, в доступной литературе нет.

Электромиографические (ЭМГ) исследования мышц челюстно-лицевой области являются одним из ведущих методов диагностики в стоматологической практике во всем мире. ЭМГ-исследование жевательных и мимических мышц позволяет определить изменения функционального состояния в фазе жевательного движения, а также при мимических нагрузках. Многими исследователями электромиография используется для оценки функционального состояния мышц у пациентов [6–10].

Цель исследования — изучить показатели кариесогенной ситуации и биоэлектрической активности жевательных мышц у детей с орфанными заболеваниями, находившихся на энтеральном питании.

Задачи исследования:

- Выявить особенности клинического течения кариеса зубов.
- Определить скорость саливации, вязкости слюны.
- Определить биоэлектрическую активность основных жевательных мышц.

МАТЕРИАЛЫ И МЕТОДЫ

Обследовали 2 группы пациентов в возрасте от 6 до 13 лет. В I группу вошли дети с орфанными заболеваниями (мукополисахаридозы), находившиеся на энтеральном питании (36 человек). Контрольную II группу составили 32 ребенка без хронической патологии.

Все дети осмотрены стандартным методом. Была определена распространенность и интенсивность кариеса по индексу КПУ для сменного прикуса и КПУ для постоянного прикуса. Также определяли скорость саливации, вязкость слюны, буферную емкость слюны.

В качестве дополнительного метода исследования использовали поверхностную электромиографию по методике, разработанной на базе исследовательского центра функциональной анатомии и лаборатории функциональной анатомии стоматогнатического аппарата Миланского университета под руководством проф. В.Ф. Феррарио [5]. Для этого использовали портативный 8-канальный электромиограф с изолирующими фильтрами Де Готцен (Италия). При этом осуществлялась одновременная запись электрических потенциалов 4 мышц (правой и левой жевательной, правой и левой височных мышц). Использовали одноразовые биполярные поверхностные Ag/AgCl-электроды диаметром 10 мм и межэлектродным расстоянием 20 мм. Кроме того, один одноразовый контрольный электрод ставили на лоб в месте минимальной мышечной активности в качестве индифферентного. В каждом случае

электроды устанавливали только один раз в начале исследования, и все тесты с пациентом проводились без изменения положения электродов.

Биполярные поверхностные электроды приклеивали на мышечные брюшки параллельно расположению мышечных волокон. В области передних пучков височной мышцы — вертикально вдоль переднего края мышцы (по коронарному шву). В области тела жевательной мышцы верхний полюс электрода располагался на пересечении между линиями tragus — labial commissura и exocanthion — gonion. Вначале проводили стандартизированную запись — максимальное сжатие зубов на стандартных ватных валиках в течение 5 с, и определяли референтные значения ЭМГ-потенциалов. Два ватных валика диаметром 10 мм размещали одновременно справа и слева между первыми верхними и нижними молярами и записывали максимальное сжатие зубных рядов в течение 5 с. Затем проводили ЭМГ-исследование 4 мышц при непосредственном максимальном сжатии зубов без валиков также в течение 5 с. При этом все полученные ЭМГ-потенциалы при максимальном сжатии зубов непосредственно на окклюзионную поверхность были представлены как процент от стандартизированного значения на валиках. Три секунды теста непрерывного сжатия зубных рядов были автоматически выбраны и обработаны программой.

Использовали критерий Пирсона для определения достоверности различий между группами.

РЕЗУЛЬТАТЫ И ОБСУЖДЕНИЕ

Распространенность кариеса постоянных зубов в I группе равнялась 54%, у детей II группы этот показатель составил 87% (табл. 1). Следует отметить, что для детей I группы была характерна локализация кариозных полостей в пришеечной области. Кариозные полости на окклюзионной поверхности выявлены в 10% случаев, на апроксимальных поверхностях не выявлены, в пришеечной области — выявлены в 90% случаев.

Изучены показатели функциональной активности челюстно-лицевой области (ЧЛО) у детей I группы. При длительном нахождении на энтеральном питании функция жевания не активна, паттерн глотания снижен, произношение звуков происходит в пассивном режиме. Паттерн глотания активируется при произношении любых звуков. Установлено, что абсолютные показатели электромиографической активности височных мышц

Таблица 1. Некоторые показатели кариесогенной ситуации в полости рта у детей основной и контрольной групп

Индекс	I группа	II группа	p
Распространенность кариеса, %	54	87	
Скорость саливации, мл/мин	0,46±0,03	0,31±0,02	<0,050
Вязкость слюны, сПуаз	1,04±0,05	1,97±0,04	<0,050
Буферная емкость слюны	8,42±0,20	7,98±0,35	>0,001
Интенсивность кариеса зубов по индексу КПУ	1,23±0,04	3,02±0,05	<0,050

Таблица 2. Абсолютные показатели функциональной активности ЧЛО (в мВ)

Мышца	I группа	II группа	p
Височная правая	104,23±43,98	218,55±53,42	<0,05
Височная левая	105,75±52,34	209,67±44,12	<0,05
Жевательная правая	137,12±43,15	289,94±53,22	<0,05
Жевательная левая	136,12±52,54	296,15±53,15	<0,05
Суммарная активность четырех мышц	489,26±62,54	1012,35±53,28	<0,05

Таблица 3. Стандартизированные показатели функциональной активности ЧЛО (в %)

Параметр	I группа	II группа	p
POC mass	96,23±3,98	89,55±3,42	>0,01
POC temp	95,75±2,34	87,67±4,12	>0,01
ИМРАСТ	36,12±2,54	96,15±3,15	<0,01
АТТИВ	-14,32±0,78	2,32±0,11	<0,01

у детей I группы значительно (более чем в 2 раза) снижены по сравнению с показателями II группы (табл. 2). Биоэлектрическая активность жевательных мышц у детей I группы была также значительно ниже по сравнению с детьми II группы. Суммарная биоэлектрическая активность четырех жевательных мышц у детей I группы оказалась в 2 раза ниже, чем во II группе.

При анализе стандартизированных показателей электромиографии жевательных мышц установлено, что коэффициент симметрии жевательных мышц при сжатии зубов у детей I группы составил 96,23±3,98%, у детей II группы данный показатель был 89,55±3,42%. Коэффициент симметрии височных мышц у детей I группы составил 95,75±2,34%, у детей II группы — 87,67±4,12%.

ЛИТЕРАТУРА / REFERENCES:

- Ferrazzano G.F., Orlando S., Sangianantoni G., Cantile T., Ingenito A.** Dental and periodontal health status in children affected by cystic fibrosis in a Southern Italian Region. — *Eur J Paediatr Dent.* — 2009; 10 (2): 65—8. PMID: 19566371
- Vakry N.S., Alaki S.M.** Risk factors associated with caries experience in children and adolescents with intellectual disabilities. — *J Clin Pediatr Dent.* — 2012; 36 (3): 319—23. PMID: 22838239
- Гажва С.И., Белоусова Е.Ю., Княщук Е.А., Куликов А.С.** Особенности стоматологического статуса у детей с расстройствами аутистического спектра. — *Современные проблемы науки и образования.* — 2018; 3 [Gazhva S.I., Belousova E.Yu., Knyashchuk E.A., Kulikov A.S. Features of dental status of children with autism spectrum disorders. — *Modern problems of science and education.* — 2018; 3 (In Russ.)]. <http://science-education.ru/ru/article/view?id=27625>
- Авраамова О.Г., Пахомова Ю.В.** Стоматологический статус у умственно отсталых детей, проживающих в организованном детском коллективе. — *Стоматология.* — 2016; 95 (3): 52—5 [Avraamova O.G., Pakhomova Yu.V. Dental status of mentally retarded children living in an organized children's group. — *Stomatologiya.* — 2016; 95 (3): 52—5 (In Russ.)]. DOI: 10.17116/stomat201695352-55
- Peker S., Kargul B., Tanboga I., Tunali-Akbay T., Yarat A., Karakoc F., Ersu R., Dagli E.** Oral health and related factors in a group of children with

Достоверность различий этих показателей была невысокой, однако можно говорить о тенденции высокой симметрии мышц при смыкании в I группе (табл. 3).

Получены данные о более низкой распространенности и интенсивности кариеса постоянных зубов у детей с ограниченными возможностями, связанной с контролируемым сбалансированным питанием или питанием через зонд, где показана взаимосвязь частоты приема пищи и риска развития кариеса [3, 4].

ВЫВОДЫ

- Особенностью локализации кариеса зубов у детей с орфанными заболеваниями, находившихся на энтеральном питании, является расположение кариозных полостей и очагов деминерализации в пришеечной области (в 90% случаев), что позволяет своевременно направить пациента на лечение.**
- Распространенность и интенсивность кариеса зубов у детей, находившихся на энтеральном питании, ниже, чем в контрольной группе (54 и 87%, КПУ=1,23±0,04 и 3,20±0,05 соответственно). Это связано с отсутствием пищи как субстрата для кариесогенной микрофлоры в полости рта.**
- Абсолютные значения биоэлектрической активности основных жевательных мышц у детей I группы значительно (более чем в 2 раза) снижены по сравнению с такими же значениями у детей группы контроля. Суммарная активность височной и жевательной мышц составила 489,26±62,54 в I группе и 1012,35±53,28 — в группе контроля соответственно. Индексы ИМРАСТ и АТТИВ имеют невысокие значения, поскольку функция жевания отсутствует (36,12±2,54% и -14,32±0,78 соответственно).**

cystic fibrosis in Istanbul, Turkey. — *Niger J Clin Pract.* — 2015; 18 (1): 56—60. PMID: 25511345

6. Makeeva I.M., Samokhlib Ya.V., Dikopova N.Zh. Влияние морфологии зубов на биоэлектрическую активность жевательных мышц. — *Стоматология.* — 2017; 3: 3—5 [Makeeva I.M., Samokhlib Ya.V., Dikopova N.Zh. The influence of tooth morphology on the bioelectric activity of masticatory muscles. — *Stomatologiya.* — 2017; 3:3—5 (In Russ.)]. DOI: 10.17116/stomat201796318-22

7. Силин А.В., Сатыго Е.А. Состояние функциональной системы челюстно-лицевой области у детей в период раннего сменного прикуса. — *Российский стоматологический журнал.* — 2013; 2: 27—9 [Silin A.V., Satygo E.A. The state of the maxillofacial region functional system of children during the period of mixed dentition. — *Russian Journal of Dentistry.* — 2013; 2: 27—9 (In Russ.)].

8. Ferrario V.F., Sforza C., Serrao G., Colombo A., Schmitz J.H. The effects of a single intercusp interference on electromyographic characteristics of human masticatory muscles during maximal voluntary teeth clenching. — *Cranio.* — 1999; 17 (3): 184—8. PMID: 10650405

9. Ferrario V.F., Sforza C., Colombo A., Ciusa V. An electromyographic investigation of masticatory muscles symmetry in normo-occlusion subjects. — *J Oral Rehabil.* — 2000; 27 (1): 33—40. PMID: 10632841

Москва, Россия
21-24.09.2020



**ДЕНТАЛ
САЛОН**




**ДЕНТАЛ
ЭКСПО**

47-Й МОСКОВСКИЙ МЕЖДУНАРОДНЫЙ
СТОМАТОЛОГИЧЕСКИЙ ФОРУМ И ВЫСТАВКА

Крокус Экспо, павильон 2, залы 5, 6, 7, 8

www.dental-expo.com



КРУПНЕЙШАЯ ВЫСТАВКА, ПЛОЩАДКА ОБУЧЕНИЯ И НЕТВОРКИНГА

Организатор:

DENTALEXPO®

Стратегический
партнер



Генеральный спонсор
выставки Дентал Салон

align | * invisalign | itero

Генеральный
научно-информационный
партнер



Для получения бесплатного билета на выставку используйте при регистрации ПРОМОКОД: **SDEZZRE**

С.Д. Арутюнов,

д.м.н., профессор, зав. кафедрой
пропедевтики стоматологических
заболеваний

Я.Н. Харах,

ассистент кафедры пропедевтики
стоматологических заболеваний

МГМСУ им. А.И. Евдокимова

Клиническая эффективность трехэлементных мостовидных протезов при конвергенции опорных зубов

Резюме. Представлена новая минимально-инвазивная методика замещения дефектов зубных рядов трехэлементным мостовидным протезом, обеспечивающая возможность сохранения витальными опорные зубы при их конвергенции в сторону дефекта. **Задачи:** оценка эффективности предложенной конструкции протеза с горизонтальным введением путем сравнительного анализа двухлетней их выживаемости (срока службы); сравнение трехэлементных диоксид-циркониевых мостовидных протезов, изготовленных методом компьютерного фрезерования, предложенных нами модификаций, с конструкциями, изготовленными по традиционной технологии. **Материалы и методы.** Каждому из 63 пациентов (средний возраст 34 ± 4 года) зафиксировали по одному трехэлементному мостовидному протезу. Проводили мониторинг показателей гигиенического индекса ОНI-S, пародонтальных индексов PBI и CAL, а также результатов функциональных исследований — цифровая окклюзиография, периотестометрия, ультразвуковая доплерография. Полученные данные сравнивали с результатами 65 пациентов (средний возраст $46,8\pm 12$ лет) из исследования M.S. Chaar и соавт. [27]. **Результаты.** У пациентов основной группы выявили положительную динамику в пародонте опорных зубов, стабилизацию процесса, отсутствие негативного влияния предложенных конструкций. Также результатом анализа явилось статистически незначимое отличие выживаемости предложенных модифицированных конструкций ($95,2\pm 0,027\%$, $p<0,05$) в сравнении с традиционными протезами контрольной группы (100%, $p<0,05$). **Заключение.** Сопоставимая долговечность лечебно-профилактических протезов в основной и контрольной группах позволяет судить об эффективности разработанной конструкции трехэлементного мостовидного протеза.

Ключевые слова: конвергенция опорных зубов, трехэлементный мостовидный протез

S.D. Arutyunov,

Grand PhD in Medical sciences, professor,
head of the Dentistry diseases propaedeutics
department

Y.N. Kharakh,

assistant of the Dentistry diseases
propaedeutics department

Moscow State University of Medicine and
Dentistry, Moscow, Russia

Clinical efficacy of three-unit fixed partial dentures attached to tilted abutment teeth

Summary. The article presents a new, minimally invasive technique for replacing defects in the dentitions with a three-unit fixed bridge, which provides the ability to maintain the abutment teeth vital during their convergence towards the defect. **Objectives:** evaluate the effectiveness of the proposed design of a three-unit fixed bridge with a horizontal path of way what determined the following objectives: comparative analysis of their two-year survival rate (service life) and comparing three-unit zirconium dioxide fixed bridge prostheses made by computer milling, which are the modifications we proposed with designs made using traditional technology. **Materials and methods.** One three-unit fixed bridge was fixed to each of the 63 patients (mean age 34 ± 4 years) in the main group. Monitoring of indicators of hygiene index (OHI-S), periodontal indices (PBI and CAL), as well as the results of functional studies (digital occlusiography, periostometry, ultrasound dopplerography), was carried out. The obtained results were compared with the results of 65 patients (mean age was 46.8 ± 12 years) from a study by M.S. Chaar et al. [27]. **Results.** A positive improvement in the periodont of the abutment teeth, stabilization of the process, the absence of negative impact of the proposed designs was revealed in patients of the main group. The result of the analysis was a statistically insignificant difference in the survival rate of the proposed modified designs ($95.200\pm 0.027\%$, $p<0.05$) compared with the traditional prostheses (100%, $p<0.05$). **Conclusions.** Comparable durability of therapeutic prostheses in the main and control groups allows us to judge the effectiveness of the developed design of the three-element bridge.

Key words: tilted abutment teeth, three-unit fixed bridge

Мостовидный протез с опорой на полные искусственные коронки — наиболее распространенный метод замещения дефекта малой протяженности в боковых отделах зубного ряда [1]. Применение таких конструкций часто сопряжено с препарированием значительного объема твердых тканей зубов и нарушением жизнеспособности пульпы, в особенности при инклинации опорных зубов в сторону дефекта зубного ряда. В этой связи достаточно широко распространена практика необоснованной «предварительной девитализации», которая приводит к снижению прочности зуба [2–4]. Наряду с этим общеизвестно, что эндодонтическое лечение нередко ведет к возникновению осложнений, обуславливающих потерю зуба [5–7]. Понимание важности сохранения витальными препарированные зубы привело к формированию концепции биологической целесообразности (минимальной инвазии).

Предложенная A.L. Rochette (1973) концепция конструирования и конструкция адгезивного мостовидного протеза (АМП) для замещения дефектов малой протяженности в переднем отделе зубного ряда стала основой для последующих многочисленных модернизаций и вариаций подобных лечебно-профилактических протезов [8]. Отсутствие широкого распространения АМП, при существующем их многообразии, свидетельствует о необходимости продолжения поиска биологически целесообразных конструкций протезов. Известные АМП, научно обоснованные в исследованиях, оказались несостоятельными в долгосрочной перспективе, что связано либо с прочностными характеристиками конструкционных материалов, используемых в технологии многих АМП, либо с конструктивными особенностями реконструкции, которые приводят к их поломкам или нарушению фиксации лечебно-профилактических протезов [9–13].

Мета-анализ доступных источников литературы по эффективности использования АМП позволил предположить конструкцию мостовидного зубного протеза, характерной особенностью которой является наличие макроретенционных апроксимальных пунктов, обуславливающих горизонтальный путь его введения [14, 15]. Имитационное цифровое моделирование поведения различных модификаций трехэлементных мостовидных протезов позволило оптимизировать их дизайн, определить показания, рекомендации, и провести клиническую апробацию с целью определения эффективности и выживаемости предложенных ортопедических конструкций в сравнении с аналогичными по протяженности мостовидными конструкциями с полными искусственными опорными коронками [16–18].

Достижение поставленных целей потребовало решения комплекса задач, которые отразили логику исследования. Нулевая гипотеза: выживаемость (срок службы) в исследуемых группах одинакова и различия случайны.

МАТЕРИАЛЫ И МЕТОДЫ

С 2016 по 2018 г. обследовано 582 пациента с различными стоматологическими заболеваниями, у которых были выявлены дефекты малой протяженности (отсутствие одного зуба: второго премоляра или первого моляра) в боковом отделе зубного ряда обеих челюстей. Особое внимание уделяли жизнеспособности пульпы, которую определяли методом электроодонтодиагностики (ЭОД) аппаратом ИВН-01 ПульпТест-Про (ЗФО «Каскад-ФТО», Россия). Наряду с этим анализировали окклюзию зубов и зубных рядов, исследовали состояние мышц жевательной группы и височно-нижнечелюстного сустава, используя короткий Гамбургский тест. Гигиеническое состояние рта оценивали посредством индекса ОНI-S, а пародонтальный статус — индексами РВI и потери прикрепления десны (Clinical attachment loss — CAL) [19].

Таким образом, в соответствии с критериями включения, не включения и исключения, утвержденных этическим комитетом МГМСУ, на стоматологическое ортопедическое лечение было принято 63 пациента — 37 мужчин и 26 женщин в возрасте от 25 до 44 лет (средний возраст 34 ± 4 года), составивших основную I группу. В зависимости от локализации дефекта зубного ряда на верхней или нижней челюсти, пациенты были разделены на 2 подгруппы:

- Ia — 33 человека с дефектами зубных рядов на нижней челюсти и мостовидными протезами с вестибуло-оральным (ВО) путем введения;
- Ib — 30 человек с дефектами зубных рядов на верхней челюсти и орально-вестибулярным (ОВ) путем введения конструкции трехэлементного мостовидного протеза [18].

Всем пациентам планировалось зафиксировать по одному мостовидному зубному протезу разработанной конструкции. Полученные данные сравнивали со II (контрольной) группой — результатом наблюдений M.S. Chaag и соавт. за 58 пациентами (36 женщин и 22 мужчины; средний возраст $46,8 \pm 12$ лет), которым было установлено 65 мостовидных протезов малой протяженности с опорой на полные искусственные коронки, изготовленных из диоксида циркония [27]. Распределение пациентов по локализации дефектов зубных рядов и виду челюсти приведено в табл. 1.

Ортопедическое лечение состояло из 5 этапов.

Этап I

Всем пациентам до препарирования опорных зубов проводили панорамную зонографию на ортопантомографе 8000C/Trophy TrophyPan (Eastman Kodak, США) с целью расчета планируемого объема препарирования твердых тканей опорных зубов и с учетом оптимального расположения калибровочных маркеров

Таблица 1. Распределение пациентов по локализации дефектов зубных рядов

Группа	Отсутствующий зуб							
	3.5	3.6	4.5	4.6	1.5	1.6	2.5	2.6
Ia	7	8	5	13	—	—	—	—
Ib	—	—	—	—	10	6	8	6
II*	3	19	1	15	1	9	7	10

* Данные по II группе взяты из исследования M.S. Chaag и соавт. [27].

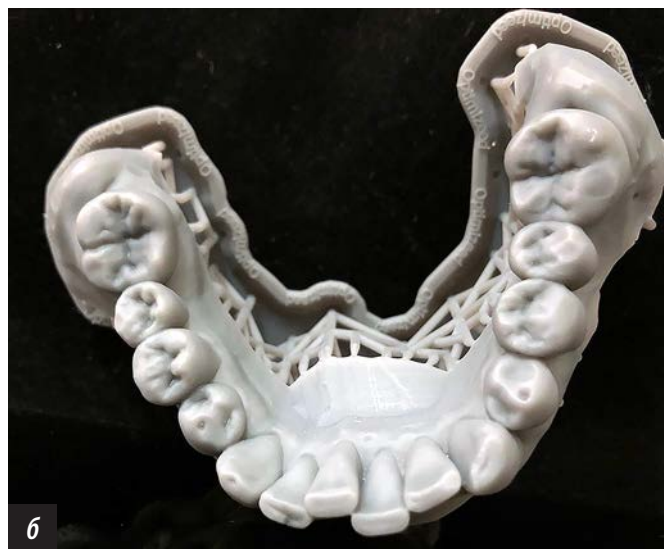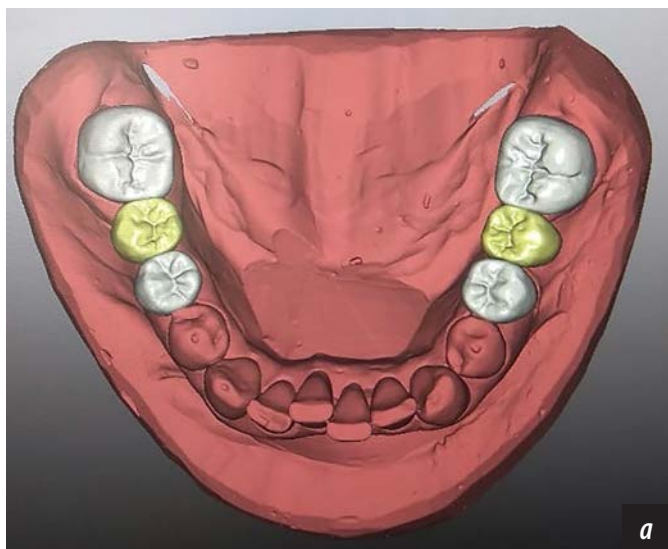


Рис. 1. Виртуальная (а) и физическая (б) модель зубного ряда нижней челюсти с замещенными дефектами зубных рядов

по разработанной нами методике [20]; цифровую окклюзиографию на аппарате T-scan (Tekscan, США); периотестометрию на аппарате Periotest M (Medizintechnik Gulden, Германия) по методике получения репрезентативных данных [21]; ультразвуковую доплерографию (УЗДГ) на аппарате Минимакс-Доплер-К (Минимакс, Россия). Затем оттиск нижней челюсти, полученный с помощью оттискового материала Silagum (DMG, Германия), и сформированный регистрат окклюзии Occlusafast (Zhermack, Германия) передавали в зуботехническую лабораторию.

Этап II

В лаборатории изготавливали гипсовую рабочую модель, которую сканировали. На полученной цифровой модели виртуально замещали дефект зубного ряда малой протяженности и по виртуальному регистрату реконструировали окклюзию зубного ряда в этой области (рис. 1, а), по STL-файлу методом аддитивной 3D-печати создавали полимерную модель нижней челюсти (рис. 1, б), а по ней силиконовый ключ для прямого метода изготовления временного протеза.

Этап III

Окклюзионные поверхности опорных зубов препарировали на планируемую глубину с одновременным формированием наклона в сторону, противоположную траектории пути введения и уступа на придесневом уровне, при этом от вестибулярной поверхности к сохраняющейся стенке уровень уступа постепенно повышался (в сторону окклюзионной поверхности), образуя ровный контур, а его ширина уменьшалась. Таким образом, формировали культы опорных зубов, которые при виде сверху имели вид усеченного конуса (рис. 2, а). Препарирование завершали финишной обработкой алмазным бором мелкой абразивности (рис. 2, б).

После препарирования зубов получали оттиск и регистрат окклюзии для создания CAD/CAM-фрезерованной полимерной конструкции протеза-прототипа. Осуществляли повторную периотестометрию. Препарированные зубы покрывали дентин-герметизирующей жидкостью HumanChemie (Германия) в соответствии с рекомендациями производителя. В это же посещение с помощью силиконового ключа прямым методом формировали временную конструкцию зубного протеза из полимера холодной полимеризации Luxatemp Automix Plus (DMG, Германия), которую фиксировали с помощью Temp-Bond NE (Kerr, США).

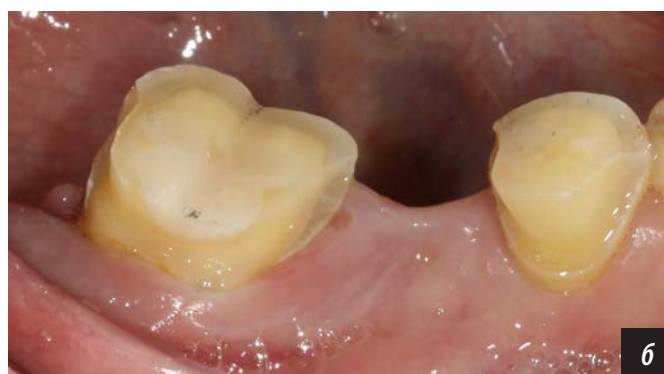
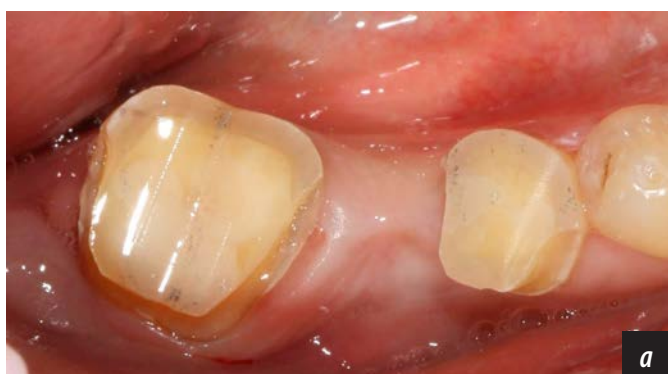
Рис. 2. Конечный вид опорных зубов, подготовленных под разработанную конструкцию несъемного протеза: а — вид сверху; б — вид сбоку

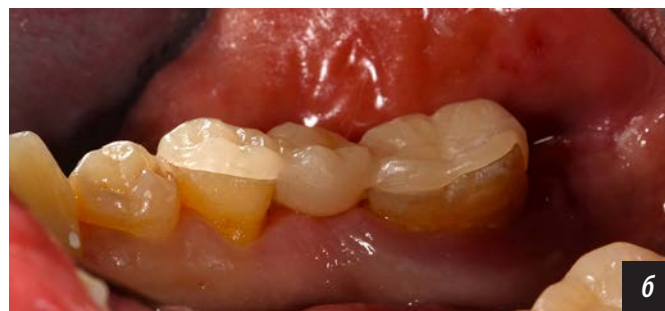
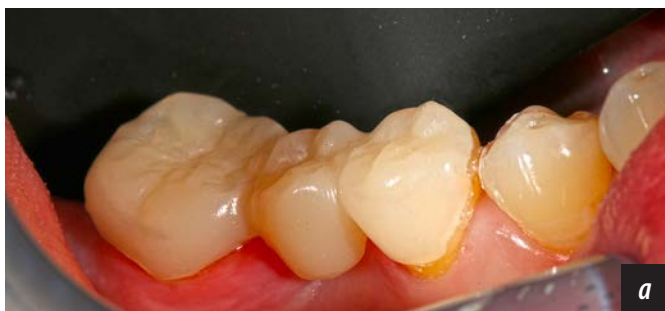
Рис. 3. Вид мостовидного полимерного протеза, изготовленного методом компьютерного фрезерования, припасованного на опорных зубах: а) с вестибулярной стороны и б) с язычной

Этап IV

В следующее посещение (в среднем через 1 неделю) по готовности протеза-прототипа из полимерного материала TempBasic (ZirkonZahn, Германия) после удаления временного протеза проводили ЭОД и периотестометрию препарированных зубов. После фиксации протеза-прототипа осуществляли оценку баланса окклюзии зубных рядов цифровой окклюзиографией и в случаях выявления нарушений баланса окклюзии проводили коррекцию окклюзионных взаимоотношений зубов и зубных рядов (рис. 3).

Этап V

Через 1 месяц от момента фиксации протеза-прототипа перед фиксацией окончательного мостовидного протеза проводили ЭОД и периотестометрию, и в случае отсутствия отрицательной динамики показателей аппаратных методов исследований, жалоб и дискомфорта, припасовывали фрезерованный диоксид-циркониевый мостовидный зубной протез, который фиксировали по спиртовому адгезивному протоколу, после предварительной воздушно-абразивной обработки оксидом алюминия на композитный цемент двойного отверждения RelyX Ultimate (3M ESPE, Германия) с применением Single Bond Universal (3M ESPE; рис. 4). После фиксации постоянного протеза проводили цифровую диагностику окклюзии, и в случаях выявления ее нарушений осуществляли коррекцию.

Контрольные осмотры включали определение клинических (гигиенического и пародонтальных) индексов и цифровую окклюзиографию, которую проводили на 6, 12, 18 и 24-й месяц после фиксации постоянных мостовидных протезов с целью выявления возможных осложнений со стороны опорных зубов и мостовидных зубных протезов (нарушение фиксации, сколы, поломка).

Статистическую достоверность различий проверяли с помощью t -критерия Стьюдента для средних значений зависимых выборок после предварительной проверки на нормальность распределения данных посредством критерия Шапиро – Уилка.

Статистическую обработку полученных данных по I группе проводили посредством анализа выживаемости по методу Каплана – Мейера, позволяющему оценить вероятность наступления событий, к которым нами отнесены любые биологические или технические осложнения [22]. Период наблюдения составлял 24 месяца, в ходе которого осуществили по 4 контрольных осмотра для каждого пациента. Цензурирование (прекращение наблюдения по каким-либо причинам) данных пациентов соответствует последней дате планового или внепланового контрольного осмотра.

В отношении контрольной II группы применили ретроспективный подход сбора данных, т.е. использовали данные идентичных по протоколу исследований выживаемости (по методу Каплана – Мейера) традиционных мостовидных зубных протезов из диоксида циркония с периодом наблюдения не менее 24 месяцев

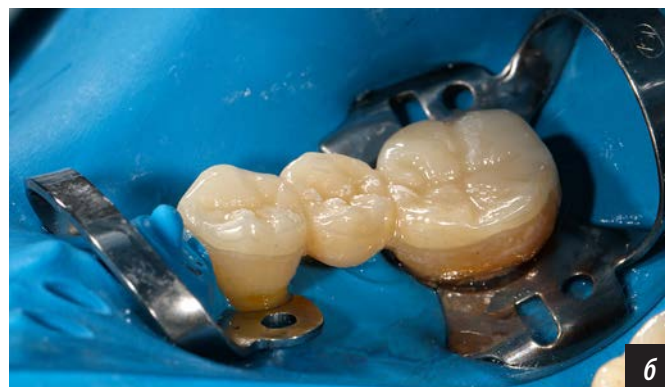
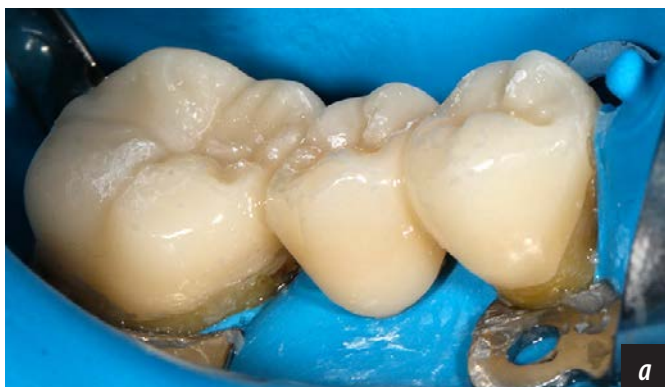
Рис. 4. Окончательный трехэлементный мостовидный протез из диоксида циркония: вид с вестибулярной стороны (а), вид с язычной стороны (б)

и причинами наступления событий, соответствующих вышеперечисленным. Анализ достоверности различий проведен путем сравнения кривых выживаемости при помощи лог-рангового теста, при критическом значении $p < 0,05$ различия считались значимыми, и нулевая гипотеза принималась.

РЕЗУЛЬТАТЫ И ОБСУЖДЕНИЕ

Полный двухлетний период наблюдения осуществлен в отношении 62 пациентов, один пациент из подгруппы Ia с замещенным дефектом в области зуба 3.5 был цензурирован на 18-м месяце ввиду неявки на контрольные осмотры.

Уровень гигиены (ОНИ-S) $1,5 \pm 0,3$ в среднем соответствовал удовлетворительному.

После проведения профессиональных гигиенических мероприятий и обучения пациентов индивидуальной гигиене рта было проведено стоматологическое ортопедическое лечение. Через 1 месяц после фиксации полимерного протеза-прототипа показатели индекса ОНИ-S улучшились и достигли $0,2 \pm 0,1$ (табл. 2).

Максимальное значение индекса РВІ до лечения соответствовало II степени кровоточивости.

Из 63 пациентов у 38 выявлена 0 степень кровоточивости, у 23 — I степень, а у 12 — II степень.

Наряду с этим число пациентов с кровоточивостью десен сократилось до 11 человек: у 9 определялась I степень и у 2 человек — II степень. В этот день фиксировали диоксид-циркониевые мостовидные лечебно-профилактические протезы.

Последующую оценку индексов (каждые 6 месяцев) проводили при контрольных осмотрах до осуществления профессиональной гигиены и включали, при необходимости, коррекцию индивидуальной гигиены рта. Так, к концу периода наблюдения (24 месяца) кровоточивость не была выявлена, т. е. у всех пациентов определена 0 степень.

Отдельно наблюдали индекс РВІ опорных зубов — моляров (РВІм) и премоляров (РВІп), на которых были зафиксированы протезы предложенной нами конструкции. Выявлено значительное превалирование количества и степени положительных проб в области опорных моляров над показателями в области опорных премоляров, что является следствием большей выраженности конвергенции моляров в сторону дефектов зубных рядов, обеспечивающей условия для аккумуляции зубных отложений.

Положительная динамика РВІм и РВІп обусловлена не только созданием благоприятных гигиенических условий и их поддержанием, но и применением трехэлементного мостовидного протеза, который стабилизирует положение опорных зубов в зубном ряду, препятствует их конвергенции, перераспределяет функциональную нагрузку, смещая вектор ее направления к продольной оси зуба, тем самым нивелируется травматическое воздействие на пародонт наклоненных зубов (см. табл. 2).

Значения индекса потери прикрепления десны зубов (CAL) до лечения колебались в диапазоне от 1 до 2 мм и в среднем составляли $1,9 \pm 1,26$ мм. Особой задачей обследования было определение индекса CAL зубов, ограничивающих дефект малой протяженности боковых отделов зубных рядов, которые определялись в диапазоне 2–4 мм. Разница потери прикрепления десны опорных моляров и премоляров до и после лечения в подгруппе Ia за период наблюдения (24 месяца) увеличилась и составила 0,2 мм, а в подгруппе Ib — 0,3 мм. Однако если учитывать, что средняя скорость потери прикрепления десны для I группы в области моляров составила $0,10 \pm 0,01$ мм/год, а в области премоляров — $0,08 \pm 0,01$ мм/год для подгруппы Ia и $0,10 \pm 0,01$ мм/год для подгруппы Ib, и соотнести со значениями от 0,04 до 0,1 мм/год для населения с высоким уровнем мотивации относительно стоматологического здоровья, можно считать,

Таблица 2. Распределение и динамика значений индексов ОНИ-S, РВІ и CAL

Показатель		Срок					
		До лечения	1 мес	6 мес	12 мес	18 мес	24 мес
ОНИ-S	<i>M</i>	1,5	0,2	0,4	0,4	0,4	0,3
	$\pm\sigma$	0,3	0,1	0,1	0,3	0,2	0,2
РВІ (кроме опорных зубов трехэлементного протеза)*	0 ст.	38	52	60	62	63	63
	I ст.	23	9	3	1	0	0
	II ст.	12	2	0	0	0	0
РВІ в области моляров*	0 ст.	24	35	57	0	0	0
	I ст.	20	20	6	0	0	0
	II ст.	19	8	0	0	0	0
РВІ (в области премоляров)*	0 ст.	50	58	0	0	0	0
	I ст.	10	4	0	0	0	0
	II ст.	3	0	0	0	0	0
CAL							
Зубы верхней и нижней челюсти	<i>M</i>	1,90	1,90	1,90	1,90	1,90	2,00
	$\pm\sigma$	1,26					
CAL в подгруппе Ia (нижняя челюсть)							
Моляр	<i>M</i>	3,60	3,60	3,70	3,70	3,80	3,80
	$\pm\sigma$	0,22					
Премоляр	<i>M</i>	2,70	2,70	2,80	2,80	2,90	2,90
	$\pm\sigma$	0,50					
CAL в подгруппе Ib (верхняя челюсть)							
Моляр	<i>M</i>	3,70	3,80	3,80	3,80	3,90	4,00
	$\pm\sigma$	0,18					
Премоляр	<i>M</i>	2,60	2,60	2,60	2,80	2,80	2,90
	$\pm\sigma$	0,54					

* Не выявлены III и IV степень кровоточивости.

что произошла стабилизация процесса потери прикрепления десны в опорных зубах (см. табл. 2) [23].

Таким образом, динамика значений индексов ОНI-S, РВI и САL определяется как положительная, что устанавливает успешность проведенных мероприятий по стоматологическому просвещению пациентов, а также отсутствие возможных затруднений проведения индивидуальной гигиены рта, связанных с особенностями предложенных модификаций лечебно-профилактических протезов малой протяженности. В свою очередь положительная динамика индексов РВIm и РВIp, а также САL свидетельствует об эффективности проведенного стоматологического ортопедического лечения и позитивном воздействии предложенных конструкций трехэлементных мостовидных протезов на стабилизацию потери прикрепления десны.

По результатам цифровой оценки гармонии окклюзионных взаимоотношений зубов и зубных рядов у пациентов до лечения выявлено отклонение от эталонного равновесного баланса окклюзии между правой (50%) и левой (50%) сторонами в среднем на $18,3 \pm 4,2\%$. Функциональная (жевательная) нагрузка перераспределялась на противоположную от дефекта сторону зубного ряда во всех 63 случаях. Данный факт объясняется уменьшением площади окклюзионного контакта на стороне зубного ряда с дефектом, формированием привычной стороны жевания, а также ранним возбуждением механорецепторов периодонта зубов, ограничивающих дефект, в ответ на возросшую, ранее адекватно воспринимаемую нагрузку, активируя периодонто-мышечный рефлекс раньше, чем на противоположной стороне зубного ряда [24].

Спустя неделю после препарирования зубов и установления временной конструкции мостовидного протеза, последний заменяли на протез-прототип. Затем проводилась диагностика и коррекция баланса окклюзии, в результате чего средний показатель отклонения от 50% распределения окклюзионной нагрузки равнялся $1,9 \pm 0,6\%$. При контрольном осмотре через 1 месяц (проводилась оценка протеза-прототипа до фиксации окончательного протеза) отмечено незначительное увеличение дисбаланса окклюзии на $2,5 \pm 0,3\%$, что, по-видимому, связано с влиянием ранее долгосрочно сформировавшегося миотатического рефлекса.

На последующих контрольных осмотрах после замены протеза-прототипа на постоянный (окончательный) фрезерованный диоксид-циркониевый протез отклонение от равновесного баланса не превышало в среднем $2,1\%$, что свидетельствует об успешности адаптации пациентов к разработанному трехэлементному мостовидному протезу.

Следует учесть тот факт, что нагрузка на опорные зубы, ограничивающие дефект зубного ряда, не изменилась, однако, за счет мостовидного протеза, его окклюзионных контактов с антагонистами изменился вектор направления нагрузки, перераспределившись к осям опорных зубов, что обеспечило более физиологичное восприятие нагрузки и в свою очередь снижение

скорости возникновения порога возбудимости механорецепторов.

Таким образом, достижение устойчивых показателей баланса окклюзии можно определить как положительную динамику за счет успешной интеграции смоделированной окклюзионной поверхности разработанного трехэлементного мостовидного протеза в структуру привычной окклюзии зубных рядов пациента.

У всех 63 пациентов не выявили каких-либо клинических признаков подвижности опорных зубов, в связи с чем для отслеживания состояния опорных зубов осуществляли функциональный метод диагностики — периотестометрию. Подвижность моляров, ограничивающих дефект зубного ряда малой протяженности до лечения, составила в среднем $6,0 \pm 1,33$, а у премоляров — $5,3 \pm 1,04$. Следующие измерения проводили через 1 неделю, на этапе замены временного полимерного протеза, перед фиксацией протезов-прототипов. Среднее значение для моляров равнялось $5,8 \pm 1,00$, для премоляров — $5,1 \pm 1,09$. Спустя 1 месяц перед фиксацией окончательных протезов определены следующие значения: $5,5 \pm 1,1$ — для опорных моляров, $5,1 \pm 1,1$ — для опорных премоляров. Согласно данным производителя Periotest M, а также данным литературы, показания прибора в диапазоне от -8 до $+9$ соответствуют норме, т. е. интерпретируются как физиологическая подвижность [25].

Полученные данные имели нормальное распределение, что позволило осуществить их дальнейшую статистическую обработку и оценить динамику периотестометрии на основании показателей подвижности опорных моляров и премоляров до и спустя 1 месяц после фиксации протеза-прототипа. Проведенный анализ не выявил статистически значимых различий, а значит, несмотря на снижение показателей периотестометрии — подвижность зубов в результате проведенных лечебных мероприятий не изменялась и соответствовала физиологической подвижности, что также свидетельствует об успешности интеграции трехэлементного мостовидного протеза в структуру привычной окклюзии зубных рядов пациента.

Проведенная УЗДГ и последующая статистическая обработка полученных данных позволила оценить динамику изменений в микрогемоциркуляторном русле в области опорных зубов. Оценивались следующие параметры: средняя линейная скорость (V_{am}), максимальная систолическая линейная скорость (V_{as}), диастолическая скорость (V_{akd}), максимальная объемная систолическая скорость (Q_{as}), средняя объемная скорость (Q_{am}), индекс Пурсело — сопротивление кровотока (RI) и индекс пульсации Гослинга (PI). В подгруппе Ia статистически достоверными различиями до и после лечения (24 месяца) обладали показатели V_{as} , Q_{as} и V_{akd} , которые приблизились (увеличились) к значениям нормы на $2,1$, $4,6$ и $4,5\%$ соответственно [26]. В подгруппе Ib статистически достоверные различия определены для показателей V_{as} ($+2,2\%$), Q_{as} ($+5,1\%$), V_{am} ($+7,3\%$), V_{akd} ($+6,3\%$) и PI ($-2,6\%$), значения которых, так же как

и в подгруппе Ia, стремятся к значениям микрогеометрической поверхности в интактном пародонте.

Осложнения были выявлены у 3 пациентов: на 20-м месяце у 1 пациента из подгруппы Ib обнаружен кариес на опорном зубе 1.4, а у другого из этой же подгруппы на 24-м месяце обнаружен рецидивирующий кариес опорного зуба 1.5. В подгруппе Ia на 24-м месяце выявлен рецидивирующий кариес опорного зуба 3.6 (рис. 5).

Статистическая достоверность разницы между показателями выживаемости подгруппы Ia и Ib составила 0,511, что значительно превышает критическое значение $p=0,05$, следовательно, различия считаются незначимыми, а нулевая гипотеза о случайности различий значений в этих подгруппах — подтверждается, на основании чего в последующем анализе рассматривали данные I группы в целом.

Выживаемость во II группе равнялась 100% ($p<0,05$). Статистическая достоверность разницы между показателями выживаемости I и II группы составила 0,078, что превышает критическое значение $p=0,05$, следовательно, различия считаются незначимыми, а нулевая гипотеза — подтверждается, т. е. выживаемость в исследуемых группах одинакова и различия случайны (рис. 6).

Среднее время без наступления событий (осложнений) для I группы равнялось $23,900\pm 0,064$ месяца (95% доверительный интервал). Таким образом, вероятность достижения (дожития) 24-го месяца от момента фиксации постоянного разработанного фрезерованного мостовидного зубного протеза без наступления событий (осложнений) составляла $95,200\pm 0,027\%$.

ЗАКЛЮЧЕНИЕ

Неблагоприятные условия замещения дефектов боковых отделов зубных рядов малой протяженности выявили негативные тенденции при планировании и выборе конструкции трехэлементного мостовидного протеза.

Для эффективного стоматологического ортопедического лечения и создания устойчивой к функциональным статическим и циклическим нагрузкам конструкции мостовидного протеза малой протяженности необходима ее оптимизация и персонализация посредством современных инновационных субтрактивных и аддитивных технологий, которые способствуют увеличению ресурса эксплуатации лечебно-профилактического трехэлементного мостовидного протеза.

Сопоставимая долговечность лечебно-профилактических протезов в I и II группе позволяет судить об эффективности разработанной конструкции трехэлементного мостовидного протеза. В аспекте замещения дефектов зубных рядов с опорными зубами, наклоненными в сторону дефекта, применение традиционных мостовидных протезов сопряжено с высоким риском нарушения жизнеспособности пульпы. Предложенная конструкция трехэлементного мостовидного протеза позволяет сохранить витальность опорных зубов, что подтверждает ее клиническую эффективность.

Положительная динамика значений индексов ОНI-S, РВI и САL у пациентов определяет успешность проведенных мероприятий по стоматологическому просвещению, а также отсутствие возможных затруднений осуществления индивидуальной гигиены рта, связанных с особенностями предложенных конструкций лечебно-профилактических протезов малой протяженности.

Таким образом, стратегия оптимизации стоматологического лечения пациентов с дефектом боковых

отделов зубных рядов малой протяженности и конвергенцией опорных зубов посредством разработанных модификаций лечебно-профилактических мостовидных протезов определяется правильностью персонализации планирования, прогнозирования и выполнения клинических этапов, выбора и применения современных цифровых технологий, что обеспечивает эффективное и устойчивое поведение ортопедических конструкций и долгосрочность проведенного лечения.

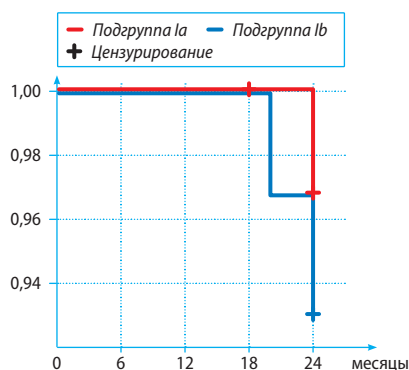


Рис. 5. Кумулятивная функция выживаемости для I группы

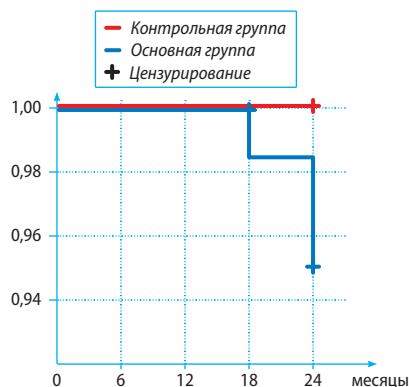


Рис. 6. Кумулятивная функция выживаемости для основной и контрольной групп

ЛИТЕРАТУРА REFERENCES:

1. Faggion C.M., Giannakopoulos N.N., Listl S. How strong is the evidence for the need to restore posterior bounded edentulous spaces in adults? Grading the quality of evidence and the strength of recommendations. — *Journal of Dentistry*. — 2011; 39 (2): 108—16.

2. Kontakiotis E.G., Filippatos C.G., Stefopoulos S., Tzanetakakis G.N. A prospective study of the incidence of asymptomatic pulp necrosis following crown preparation. — *Intl Endod J.* — 2015; 48 (6): 512—7.

3. Pjetursson B.E., Bragger U., Lang N.P. Comparison of survival and complication rates of tooth-supported fixed dental prostheses (FDPs) and implant-supported FDPs and single crowns (SCs). — *Clin Oral Implants Res.* — 2007; 18 (3): 97—113.
4. Беляй А.М., Петражицкая Н.В., Петражицкая Г.В. Проблема депульпирования зубов по ортопедическим показаниям. — В сб. матер. науч.-практ. конф. «Фундаментальная наука в современной медицине 2017». — Минск: БГМУ, 2017. — С. 34—38 [Belyay A.M., Petrazhitskaya N.V., Petrazhitskaya G.V. The problem of tooth depulping according to orthopedic indications. — Proceedings of the conference «Fundamental science in modern medicine 2017». — Minsk: BGMU, 2017. — P. 34—38 (In Russ.)].
5. Мишутина О.Л., Молоканов Н.Я., Живанкова У.Ф. Казуистика и осложнения в эндодонтии. — *Вестник Смоленской государственной медицинской академии.* — 2010; 2: 101—2 [Mishutina O.L., Molokanov N.Ya., Zhivankova U.F. Casuistry and complications in endodontics. — *Bulletin of the Smolensk State Medical Academy.* — 2010; 2: 101—2 (In Russ.)].
6. Siqueira Jr. F.S. Aetiology of root canal treatment failure: why well-treated teeth can fail. — *Int Endod J.* — 2001; 34 (1): 1—10. PMID: 11307374
7. Боровский Е.В., Ошмарин А.Н. Состояние периодонта опорных зубов под металлокерамическими коронками. — *Клиническая стоматология.* — 2005; 2: 16—9 [Borovskiy E.V., Oshmarin A.N. The condition of the periodontal abutment teeth under ceramic-metal crowns. — *Clinical Dentistry.* — 2005; 2: 16—9 (In Russ.)].
8. Rochette A.L. Attachment of a splint to enamel of lower anterior teeth. — *J Prosthet Dent.* — 1973; 30 (4 Pt 1): 418—23. PMID: 4582856
9. Ряховский А.Н., Карапетян А.А., Кузнецова Е.А. Конструкция адгезивного мостовидного протеза с арамидной нитью и техника ортопедического лечения с ее использованием. — *Зубной техник.* — 2000; 2: 18—21 [Ryakhovskiy A.N., Karapetyan A.A., Kuznetsova E.A. The design of adhesive bridges, aramid thread and orthopedic treatment technique with its use. — *Dental Technician.* — 2000; 2: 18—21 (In Russ.)].
10. Пархамович С.Н., Тюкова Е.А. Современные подходы применения волоконных армирующих систем для адгезивного шинирования и микропротезирования. — *Современная стоматология.* — 2016; 3: 43—8 [Parkhamovich S.N., Tyukova E.A. Modern approaches to the use of fiber reinforcing systems for adhesive splinting and micro prosthetics. — *Modern dentistry.* — 2016; 3: 43—8 (In Russ.)].
11. Чикуннов С.О. Мостовидные протезы CBW. — *Lab.* — 2005; 4: 20—3 [Chikunov S.O. Fixed dentures CBW. — *Lab.* — 2005; 4: 20—3 (In Russ.)].
12. Гришин С.Ю., Жолудев С.Е. Восстановление единичных включенных дефектов зубного ряда адгезивными мостовидными протезами с армированием стекловолокном. — *Институт стоматологии.* — 2006; 33: 50—3 [Grishin S.Yu., Zholudev S.E. Reconstruction of single included dentition defects with adhesive bridges with fiberglass reinforcement. — *Institute of Dentistry.* — 2006; 33: 50—3 (In Russ.)].
13. Соколова И.В., Петрикас О.А., Петрикас И.В. Влияние типа полостей под опорные вкладыши на прочность фиксации волоконно-армированных адгезивных мостовидных протезов. — *Клиническая стоматология.* — 2008; 1: 64—6 [Sokolova I.V., Petrikas O.A., Petrikas I.V. The effect of the type of cavities under the support tabs on the fixation strength of fiber-reinforced adhesive bridges. — *Clinical Dentistry.* — 2008; 1: 64—6 (In Russ.)].
14. Арутюнов С.Д., Степанов А.Г., Харах Я.Н., Марусенко Т.И., Джалалова М.В., Гветадзе Р.Ш., Абакаров С.И., Сохов С.Т. Способ замещения дефекта зубных рядов малой протяженности. — Патент RU №2586239, действ. с 28.04.2015 [Arutyunov S.D., Stepanov A.G., Kharakh Y.N., Marusenko T.I., Dzhahalova M.V., Gvetadze R.Sh., Abakarov S.I., Sokhov S.T. Method for replacing defect of dentures of small length. — Patent RU no. 2586239, effective from 28.04.2015 (In Russ.)].
15. Арутюнов С.Д., Степанов А.Г., Харах Я.Н., Марусенко Т.И., Джалалова М.В. Несъемный зубной протез. — Патент RU № 2602033, действ. с 28.04.2015 [Arutyunov S.D., Stepanov A.G., Kharakh Y.N., Marusenko T.I., Dzhahalova M.V. — Fixed denture. Patent RU № 2602033, effective from 28.04.2015 (In Russ.)].
16. Крупнин А.Е., Харах Я.Н., Киракосян Л.Г., Арутюнов С.Д. Моделирование динамического поведения мостовидного зубного протеза методом конечных элементов. — *Российский журнал биомеханики.* — 2018; 22 (3): 315—31 [Krupnin A.E., Kharakh Y.N., Kirakosyan L.G., Arutyunov S.D. Modelling of dynamic behaviour of dental bridge using finite element method. — *Russian Journal of Biomechanics.* — 2018; 22 (3): 275—90 (In Russ.)].
17. Крупнин А.Е., Харах Я.Н., Киракосян Л.Г., Золотницкий И.В., Арутюнов С.Д. Численное исследование влияния дефектов зубного ряда малой протяженности на напряженно-деформированное состояние мостовидного протеза и периодонта. — *Российский журнал биомеханики.* — 2019; 23 (1): 58—68 [Krupnin A.E., Kharakh Y.N., Kirakosyan L.G., Zolotnitskiy I.V., Arutyunov S.D. Numerical investigation of influence of defects of the dentition small extent on the stress-strain state of bridge prosthesis and periodontium. — *Russian Journal of Biomechanics.* — 2019; 23 (1): 47—57 (In Russ.)].
18. Крупнин А.Е., Харах Я.Н., Грибов Д.А., Арутюнов С.Д. Биомеханический анализ новых конструкций адгезивных мостовидных протезов. — *Российский журнал биомеханики.* — 2019; 23 (3): 423—34 [Krupnin A.E., Kharakh Y.N., Gribov D.A., Arutyunov S.D. Biomechanical analysis of new constructions of adhesive bridge prostheses. — *Russian Journal of Biomechanics.* — 2019; 23 (3): 362—71 (In Russ.)].
19. Woelfel J.B., Scheid R.C. Woelfel's dental anatomy: its relevance to dentistry. — Philadelphia: Williams & Wilkins, 1997. — Pp. 230—231.
20. Харах Я.Н., Лежнев Д.А., Мальгинов Н.Н., Арутюнов С.Д. Анализ искажений геометрии на цифровых ортопантомограммах. — *Радиология-практика.* — 2019; 74 (2): 69—77 [Kharakh Y.N., Lezhnev D.A., Mal'ginov N.N., Arutyunov S.D. Analysis of geometry distortion in digital orthopantomograms. — *Practice radiology.* — 2019; 74 (2): 69—77 (In Russ.)].
21. Арутюнов С.Д., Янушевич О.О., Зязиков М.Д., Градов О.В., Степанов А.Г., Манин А.И., Богатырева Р.М., Ордзоникидзе З.Р. Способ определения подвижности зубов. — Патент RU № 2555104, действ. с 04.06.2014 [Arutyunov S.D., Yanushevich O.O., Zyazikov M.D., Gradov O.V., Stepanov A.G., Manin A.I., Bogatyreva R.M., Ordzhonikidze Z.R. Method for detecting tooth loosening. — Patent RU № 2555104, effective from 04.06.2014 (In Russ.)].
22. Kaplan E.L., Meier P. Nonparametric estimation from incomplete observations. — *J Am Stat Assoc.* — 1958; 53: 457—81.
23. Schätzle M., Löe H., Lang N.P., Heitz-Mayfield L.J.A., Bürgin W., Anerud A., Boysen H. Clinical course of chronic periodontitis. iii. patterns, variations and risks of attachment loss. — *J Clin Periodontol.* — 2003; 30 (10): 909—18. PMID: 14710771
24. Türker K.S. Reflex control of human jaw muscles. — *Crit Rev Oral Biol Med.* — 2002; 13 (1): 85—104.
25. Schulte W., d'Hoedt B., Lukas D., Maunz M., Steppeler M. Periotest for measuring periodontal characteristics—correlation with periodontal bone loss. — *J Periodontol Res.* — 1992; 27 (3): 184—90.
26. Рахимова Э.Н. Критерии оценки нарушений кровоснабжения тканей десны методом ультразвуковой доплерографии при заболеваниях пародонта: дис. ... к.м.н. — М.: ЦНИИСиЧЛХ, 2005. — 103 с. [Rakhimova E.N. Criteria for assessing disorders of blood supply to the gum tissue using ultrasound dopplerography for periodontal disease: master's thesis. — Moscow: Central Research Institute of Dental and Maxillofacial Surgery, 2005. — 103 p. (In Russ.)].
27. Chaar M.S., Passia N., Kern M. Ten-year clinical outcome of three-unit posterior FDPs made from a glass-infiltrated zirconia reinforced alumina ceramic (In-Ceram Zirconia). — *Journal of Dentistry.* — 2015; 5: 512—7.

Ф.К. Дзалаева¹,
к.м.н., преподаватель кафедры
ортопедической стоматологии

С.О. Чикунов^{1,2},
д.м.н., профессор кафедры ортопедической
стоматологии; профессор медицинского
института

А.С. Утюж¹,
д.м.н., профессор, зав. кафедрой
ортопедической стоматологии

М.В. Михайлова¹,
к.м.н., ассистент кафедры ортопедической
стоматологии

М.К. Будунова¹,
аспирант кафедры ортопедической
стоматологии

¹ Первый МГМУ им. И.М. Сеченова

² РУДН

Междисциплинарный подход в лечении орофациальной боли и патологии височно-нижнечелюстного сустава у пациентов с полным или частичным отсутствием зубов (обзор литературы)

Реферат. В последние десятилетия появляется все больше сообщений о важности диагностики и лечения адентии у пациентов с сочетанными патологиями, такими как заболевания височно-нижнечелюстного сустава (ВНЧС) с мышечной и костной патологией. **Цель** — обоснование необходимости применения междисциплинарного подхода к лечению пациентов с адентией на основании анализа данных литературы о взаимосвязи клинических проявлений орофациальной боли, миалгии, артралгии, патологии ВНЧС с полным и частичным отсутствием зубов. **Материалы и методы.** Описаны классификация, этиология и проявления орофациального болевого синдрома. **Результаты.** Указано, что в большинстве случаев при планировании комплексной ортопедической реабилитации необходимо выполнить определение центрального соотношения челюстей и вертикального размера прикуса. Для этого важно оценить состояние мышц челюстно-лицевой области. Необходимость использования междисциплинарного подхода к проведению стоматологического лечения данного контингента пациентов предусматривает в первую очередь, что пациентам с орофациальной болью необходимо проведение тщательного комплексного обследования. В связи с этим обязательной является оценка состояния ВНЧС с помощью комплекса клинических, функциональных и инструментальных методов диагностики. Отмечена важность пальпации всех мышц челюстно-лицевой области, указано, что этот элемент должен стать обязательной частью стандартного обследования данной категории пациентов. Все лечебные манипуляции должны быть клинически эффективными и способствовать улучшению функциональных и эстетических характеристик пациентов (речи, жевания, глотания и др.). **Заключение.** В рамках комплексного междисциплинарного подхода к диагностике и лечению пациентов с адентией необходимо использование методов, подтвержденных соответствующей доказательной базой, с целью верификации преобладания болевых нейромышечных или окклюзионно-артикулярных синдромов, а также оценки их системного влияния на биомеханические взаимоотношения всех элементов челюстно-лицевой системы.

Ключевые слова: адентия, височно-нижнечелюстной сустав, окклюзия, орофациальная боль, междисциплинарный подход

F.K. Dzalaeva¹,
PhD in Medical sciences, Lecturer at the
Prosthodontics department

S.O. Chikunov^{1,2},
Grand PhD in Medical sciences, professor
of the Prosthodontics department; professor
of Medical Institute

A.S. Utyuzh¹,
Grand PhD in Medical sciences, professor and
head of the Prosthodontics department

M.V. Mikhailova¹,
PhD in Medical sciences, assistant of the
Prosthodontics department

Interdisciplinary approach to the treatment of orofacial pain and temporomandibular joint disorders in patients with total and partial tooth loss: a review

Abstract. In recent decades, there are more and more reports about the importance of the diagnosis and treatment of adentia in patients with combined pathologies, such as diseases of the temporomandibular joint, muscle and bone pathology. **Aim.** Justification of the need for an interdisciplinary approach to the treatment of patients with adentia based on the analysis of literature data on the relationship of the clinical manifestations of orofacial pain, myalgia, arthralgia, temporomandibular joint pathology of in patients with complete and partial absence of teeth. **Materials and methods.** The classification, etiology and manifestations of orofacial pain syndrome are described. **Results.** It is indicated that in most cases, when planning complex orthopedic rehabilitation, it is necessary to determine the central ratio of the jaws and the vertical size of the

M.K. Budunova¹,
postgraduate of the Prosthodontics
department

¹ Sechenov University, Moscow, Russia

² RUDN University, Moscow, Russia

bite. To do this, it is important to assess the condition of the muscles of the maxillofacial region. The need to use an interdisciplinary approach to the dental treatment of this patient population provides, first of all, that patients with orofacial pain need a thorough comprehensive examination. In this regard, it is mandatory to assess the condition of the temporomandibular joint using a complex of clinical, functional and instrumental diagnostic methods. The importance of palpation of all the muscles of the maxillofacial region was noted, it is indicated that this element should become an obligatory part of the standard examination of this category of patients. All medical manipulations should be clinically effective and contribute to improving the functional and aesthetic characteristics of patients (speech, chewing, swallowing etc.). **Conclusion.** As part of a comprehensive interdisciplinary approach to the diagnosis and treatment of patients with adentia, it is necessary to use methods confirmed by the corresponding evidence base in order to verify the prevalence of pain neuromuscular or occlusal-articular syndromes, as well as assess their systemic effect on the biomechanical relationships of all elements of the maxillofacial system.

Key words: adentia, temporomandibular joint, occlusion, orofacial pain, interdisciplinary approach

Орофациальную боль определяют как «боль, локализованную над шеей, в передней околоушной области, ниже линии орбиты, а также боль в полости рта, включая зубную боль, а также боль, обусловленную височно-нижнечелюстной патологией (ВНП)» [1]. В свою очередь ВНП определяют как «условия, способствующие неполной или нарушенной функции височно-нижнечелюстного сустава (ВНЧС) и/или жевательных мышц». Окклюзия определяется как «статическая взаимосвязь между резцовыми и/или жевательными поверхностями зубов верхней и нижней челюсти» [1].

В последние десятилетия появляется все больше сообщений о взаимосвязи адентии с такими патологическими проявлениями, как орофациальная боль, ВНП, изменения окклюзии, нарушения функции речи, глотания, жевания, бруксизм, эстетические нарушения. Эти проявления следует учитывать при планировании лечебно-реабилитационных мероприятий у данной категории пациентов. По данным разных авторов, от 27 до 76% пациентов, обращающихся к стоматологам, предъявляют жалобы на нарушение функции ВНЧС, а также боли в области шеи, головные боли, боли в позвоночнике, миофасциальные боли. У этих пациентов нередко наблюдаются проявления ЛОР-патологии, последствия травм, неврологические нарушения, косметические проблемы [2].

Анатомические и функциональные особенности зубочелюстной системы, возникающие после потери зубов, обуславливают выбор методов лечебно-реабилитационных мероприятий с применением протезов, различных по форме, размерам и конструкции. При этом независимо от цели лечения специалисты должны максимально прилагать усилия для минимизации влияния установленных конструкций на состояние центральной нервной системы (ЦНС) пациентов. Такие влияния могут быть вызваны, в частности, нарушениями окклюзионных соотношений, способствующих проявлениям орофациальной боли и ВНП [3, 4]. Однако работы, посвященные различным аспектам этих патологических проявлений, особенностям их диагностики и лечения, в доступной литературе немногочисленны.

Цель работы — обоснование необходимости применения междисциплинарного подхода к лечению пациентов с адентией на основании анализа данных литературы о взаимосвязи клинических проявлений орофациальной боли, миалгии, артралгии, патологии ВНЧС с полным и частичным отсутствием зубов.

РЕЗУЛЬТАТЫ И ОБСУЖДЕНИЕ

Острые и хронические проявления орофациального болевого синдрома подразделяют на 3 основные категории: соматические, нейрогенные и психогенные [3, 4]. Острая боль в челюстно-лицевой области часто проявляется, например, при таких состояниях, как афтозные язвы и пульпит, относительно легко купируется. В то же время хроническая боль имеет тенденцию к рефрактерности, что обуславливает сложность лечения проявлений этого синдрома. Соматическая боль (в области мягких или твердых тканей) характеризуется, как правило, как тупая, пульсирующая, термически чувствительная.

Нейропатическая боль (часто в результате повреждения нерва) описывается как жжение или колющая боль. Психогенная боль (особенно соматоформная) не вызвана соматической патологией, но, как правило, связана с эмоциональными расстройствами, изменениями настроения и когнитивными нарушениями. Часто у пациентов с челюстно-лицевой патологией отмечаются проявления одновременно 2 или 3 этих основных вариантов орофациальной боли [5].

Афферентная сенсорная информация из лицевой области поступает в ЦНС через тройничный (V) черепно-мозговой нерв [6]. Информация, поступающая по афферентным импульсам, сигнализирует о термических, механических, механоцептивных или ноцицептивных стимулах, воздействующих на организм. Эта информация поступает в область хвостатого ядра и распространяется по нейронам первого порядка лицевого (VII), глоссофарингеального (IX), блуждающего (X), гипоглоссального (XI) и первых 3 шейных нервов (от C_I до C_{III}) [6].

Конвергенция черепно-мозговых и шейных нервов является одним из условий возникновения рассматриваемых видов болевых проявлений, в связи с чем место проявления и источник боли могут различаться. Нейроны второго порядка передают афферентную информацию в таламус и третичные нейроны, таким образом завершая передачу информации в кору головного мозга. После поступления в кору ноцицептивной информации человек испытывает боль. К настоящему времени установлено, что в ЦНС существует множество путей модуляции ноцицептивной информации как в процессе ее поступления по восходящему пути (в ретикулярную формацию), так и при нисходящей передаче (серое ядро моста) [7]. В настоящее время предложены нейроматрицы для описания сложных взаимодействий в ЦНС, которые реализуются за счет различных нейротрансмиттеров (таких как эндорфины, дофамин, серотонин), и в конечном итоге приводят к клиническим проявлениям патологии, в данном случае — боли [8].

Нейропластичность ЦНС человека способствует развитию ее сенсibilизации, усилению либо ослаблению регуляторных воздействий, что, в частности, может реализовываться за счет активации глиальных клеток [9, 10]. Ноцицептивные сигналы могут поступать в ЦНС из пульпы зуба (синдром трещины зуба, возбуждение одонтобласта, патология пульпы), что является примером центральных нейропластических изменений с сопутствующими физиологическими и клиническими проявлениями [8, 9]. Центральная сенсibilизация может также стимулировать эфферентное выделение нейровоспалительных медиаторов и представляет собой общий патофизиологический механизм, лежащий в основе развития ряда хронических болевых состояний, таких как атипичная одонталгия, синдром хронической усталости, синдром регионарной боли, дисменорея, синдром раздраженного кишечника, постоянная идиопатическая орофациальная и головная боль [11].

К настоящему времени установлено наличие большого количества различных патологических взаимовлияний и патогенетических механизмов в ЦНС вследствие ноцицептивных воздействий из области головы и шеи, что обуславливает достаточно часто наблюдающиеся неверные интерпретации специалистами клинических проявлений патологии и ошибочные диагнозы [12]. Следовательно, стоматологам необходимо иметь четкие представления о патогенезе орофациальной боли, особенностях патологических проявлений нарушений в ВНЧС и необходимости учета состояния челюстно-лицевой области при проведении стоматологического и ортопедического лечения. Представляется оптимальным использование комплексного мультидисциплинарного подхода к лечению этих проявлений.

Важнейшую роль в развитии заболеваний ВНЧС играют аномалии прикуса, частота выявления которых составляет от 30 до 40% в структуре этой патологии. Большинство авторов полагают, что развитие аномалий соотношения зубов обусловлено в меньшей степени морфологическими особенностями элементов сустава,

в большей степени — изменениями внутрисуставных взаимоотношений [2, 3, 13].

Окклюзионно-обусловленные изменения суставных поверхностей и капсулы ВНЧС, как правило, усугубляют возрастные изменения, что в свою очередь обуславливает возникновение анатомических предпосылок развития его дисфункции [13]. Показано, что хронический стресс при патологии ВНЧС проявляется в виде парафункций и бруксизма, что способствует появлению чувства «усталости» жевательных мышц, болям при жевании и их спазму. Продемонстрирована также роль психогенных факторов в развитии заболевания [3, 13].

До последнего времени окклюзия рассматривалась как статическое соотношение окклюзионных поверхностей челюсти и зубов (естественных или протезов), а также имплантата или других ортопедических конструкций [14]. Во время сна активные контакты зубов, обусловленные их сжиманием и/или бруксизмом, могут быть достаточно частыми и длительными, в связи с чем следует осуществлять защиту зубов или протезов, например сплентом для минимизации проявлений бруксизма и апноэ во сне [15]. У пациентов, которым проводится ортодонтическое, ортопедическое или комплексное лечение зубов, необходимо применение четких схем лечения [16]. Целью использования подобных реабилитационных подходов является правильное положение головки ВНЧС и высота прикуса [17].

Зубной ряд ориентируют в трех плоскостях (сагитальной, краниальной и фронтальной), что физиологически обосновано [18]. Такое анатомическое положение зубов позволяет обеспечить оптимальную жевательную эффективность. В соответствии с этим изготавливаются ортопедические конструкции, которые обеспечивают корректное соотношение зубных рядов и окклюзию [19].

В большинстве случаев при планировании комплексной ортопедической реабилитации необходимо обеспечивать создание определенных взаимно защитных окклюзионных схем путем коррекции положения челюстей, в частности за счет обеспечения приемлемых окклюзионных вертикальных размеров.

Необходимость использования междисциплинарного подхода к проведению стоматологического лечения данного контингента пациентов предусматривает в первую очередь проведение тщательного комплексного обследования пациентов с орофациальной болью [20]. В связи с этим необходимой является оценка состояния ВНЧС с помощью методов конусной лучевой компьютерной томографии, ультразвуковой доплерографии, магнитно-резонансной томографии. При этом следует учитывать, что эти методы обладают хорошей чувствительностью, в то же время их специфичность является относительно низкой в отношении долгосрочного прогноза развития ВНП [21].

Для оценки проявлений ВНП предлагается применение и других методов — рентгенологических, лабораторных, в частности, определение С-реактивного белка, интерлейкина-6, ревматоидного фактора,

антинуклеарных антител. Также предлагается проведение оценки качества сна и выраженности проявлений синдрома обструктивного апноэ сна с помощью соответствующих опросников [22]. Следует также осуществлять оценку локальной мышечной болезненности, для чего используются миофасциальные триггерные точки, а также выраженность центрально-опосредованного миозита, причем такие методы, как электромиография, характеризуются относительно низкой специфичностью [23].

Лечение орофациальной боли проводится с использованием ряда применяемых в настоящее время стандартных и альтернативных методов, к которым относятся акупунктура, гомеопатия, натуропатия, остеопатия, физиотерапия и массаж. При этом также используются методы психотерапии и традиционной китайской медицины [24].

Специалистам следует обеспечивать благоприятную атмосферу проводимого стоматологического лечения, в ходе которого учитывать диагноз и особенности проводимых лечебно-реабилитационных мероприятий: терапия острой боли, устранение аберрантных ноцицептивных воздействий на ЦНС, источниками которых могут быть изменения окклюзии зубов, наличие ортопедических конструкций.

Совместно с другими специалистами пациентам с орофациальным болевым синдромом и дисфункцией ВНЧС назначают седативные препараты, антидепрессанты, миорелаксанты. Применение этих лекарственных средств позволяет снять чувство эмоционального дискомфорта, страха, а также снизить выраженность спазма жевательной мускулатуры и болевого синдрома.

В ряде исследований в устранении болевого синдрома и нормализации функционального состояния жевательных мышц продемонстрирована высокая эффективность магнитолазерной терапии. Анальгезирующее воздействие лазерного излучения купирует у пациентов чувство эмоционального напряжения, тревоги, что также положительно сказывается на процессе лечения [2, 3].

Влияние на дисфункцию ВНЧС оказывает корректное ортопедическое лечение [13]. В ряде исследований подтверждена эффективность применения при лечении болевого синдрома с окклюзионными нарушениями ВНЧС сплент-терапии в комплексе с ортопедическими и физиотерапевтическими методами. Показано, что окклюзионные шины изменяют характер смыкания зубов, воздействуют на пародонт, жевательные мышцы и ВНЧС.

В исследовании Э.Р. Ордоковой применение сплент-терапии способствовало снижению тонуса жевательных мышц у 81,8% пациентов, болевой чувствительности у 85,7% [25]. Автор отмечает наличие положительного результата через 1–1,5 месяца от момента установки репозиционных шин. При этом боли и щелчки в ВНЧС прекратились у 83,3% исследуемых. Проведение кинезитерапии позволило через 7 дней добиться купирования болевого синдрома у всех пациентов. Другие

исследователи также подчеркивают положительную роль кинезитерапии при лечении данной категории пациентов, поскольку применение такого подхода к лечению, как полагают, позволило значительно уменьшить выраженность болевых симптомов [3, 26].

В отдельных работах продемонстрирована также эффективность остеопатической терапии в комплексном лечении пациентов с дисфункцией ВНЧС [27].

Важным элементом комплексного лечения миофасциального синдрома (МФС) являются методы ортопедического лечения, целью которых является устранение нарушений прикуса. В то же время у специалистов не выработано единого мнения относительно прогноза развития МФС в процессе выполнения этих мероприятий.

S. Тессо и соавт. предприняли попытку проанализировать особенности проявлений МФС в процессе ортодонтического лечения пациентов. Проведен анализ данных 91 пациента европеоидной расы, которым осуществлялось ортодонтическое лечение различных нарушений прикуса [28].

МФС был первоначально диагностирован у 37 пациентов. Из них 30 пациентам (основная группа) проводилось ортопедическое лечение, после окончания которого наблюдалось статистически значимое снижение частоты проявлений патологии ВНЧС (в частности, крепитации, щелчков). Отмечалось также существенное снижение выраженности болевых ощущений в области челюстей, ВНЧС, лицевых мышц. При этом авторы отметили существенное улучшение качества жизни этих пациентов.

У части пациентов в начале наблюдения наблюдались признаки депрессии, в дальнейшем отмечалось уменьшение проявлений этих симптомов, большинство пациентов сообщили об улучшении своего субъективного самочувствия по результатам их субъективной оценки, что отмечалось по визуально-аналоговой шкале (ВАШ) до и после лечения. При пальпации мышц было обнаружено статистически значимое снижение выраженности болевых ощущений (при оценке по ВАШ) в области височной мышцы, грудино-ключично-сосцевидной мышцы, жевательной и шейной мышц. В основной группе пациентов после проведенного лечения было отмечено значительное уменьшение количества пациентов с проявлениями болевых ощущений в триггерных точках в области височных и жевательных мышц. Аналогичные изменения были выявлены также в отношении пациентов с подобными проявлениями в области *m. digastric* и грудино-ключично-сосцевидной мышцы.

Целью исследования А.Е. Perelman и соавт. явилось сравнение распространенности болей в шейных мышцах (БШМ), а также миогенных нарушений в области ВНЧС у врачей-стоматологов женского пола, работников ряда высокотехнологичных сфер, а также пациентов, профессионально занятых в других областях деятельности [29]. Авторы изучали взаимосвязи между проявлениями МФС, патологией ВНЧС и бруксизмом, оценили влияние стресса на выраженность МФС и проявления БШМ.

Оценка этих проявлений проводилась на основании клинических симптомов МФС и БШМ, а также по результатам анкетирования. Диагноз «бруксизм в период сна» был установлен по результатам анкетирования с использованием утвержденных диагностических критериев Американской академии медицины сна [Международная классификация нарушений сна (ICSD-2), 2005, Вестчестер, Иллинойс].

Высокой была частота осложнений в виде МФС с признаками БШМ или бруксизма (во время сна и/или бодрствования), показатель отношения шансов варьировал от 2,603 до 3,077. По мнению авторов, полученные данные свидетельствовали о том, что специалисты-стоматологи, а также работники высокотехнологичных производств подвержены более высокому риску развития патологии ВНЧС и миофасциальных болевых синдромов по сравнению с работниками других профессий.

Исследователи подчеркивают, что выявленные в данном исследовании ассоциации вышеописанных клинических проявлений свидетельствуют о важности пальпации шейных мышц, этот элемент должен стать обязательной частью стандартного обследования при подозрении на наличие патологии ВНЧС.

ЗАКЛЮЧЕНИЕ

В последние годы отмечаются большие достижения в области развития технологий стоматологической

ортопедической помощи, в том числе в отношении лечения орофациальной боли, ВНП и нарушений окклюзии в процессе проведения ортодонтического, ортопедического и комплексного междисциплинарного лечения. Этот подход стал практической реальностью в условиях современного интегративного здравоохранения.

Многофакторность проблемы, изложенной в данной статье, в значительной степени определяет структуру необходимых диагностических и лечебных мероприятий при планировании стоматологического и ортопедического лечения и реабилитации пациентов. Мы согласны с мнением ряда авторов, что наиболее эффективным в решении проблемы орофациальной боли и патологии ВНЧС является междисциплинарный подход с участием стоматологов, оториноларингологов, неврологов, кинезиологов, остеопатов, косметологов, психологов. При этом в ряде случаев первостепенное значение имеют методы психодиагностики и психокоррекции. Необходимо взаимодействие врачей разных специальностей с целью комплексной оценки клинической ситуации, разработки оптимального алгоритма диагностики и лечения.

В рамках комплексного междисциплинарного подхода к диагностике необходимо использование диагностических методов исследования с соответствующей доказательной базой с целью верификации преобладания болевых нейромышечных или окклюзионно-артикулярных синдромов, а также оценки их системного влияния на биомеханические взаимоотношения всех элементов челюстно-лицевой системы.

ЛИТЕРАТУРА / REFERENCES:

- Ohrbach R., Dworkin S.F.** The evolution of TMD diagnosis: past, present, future. — *J Dent Res.* — 2016; 95 (10): 1093—101. PMID: 27313164
- Трезубов В.Н., Чикунов С.О., Булычева Е.А., Алпатьева Ю.В., Булычева Д.С.** Поступательное моделирование зубных рядов при сложной клинической картине. — *Клиническая стоматология.* — 2017; 3 (83): 60—3 [Trezubov V.N., Chikunov S.O., Bulycheva E.A., Alpatyeva Yu.V., Bulycheva D.S. Translational modeling of dentitions in a complex clinical picture. — *Clinical Dentistry.* — 2017; 3 (83): 60—3 (In Russ.)].
- Baad-Hansen L., Benoliel R.** Neuropathic orofacial pain: facts and fiction. — *Cephalalgia.* — 2017; 37 (7): 670—9. PMID: 28403646
- Durham J., Raphael K.G., Benoliel R., Ceusters W., Michelotti A., Ohrbach R.** Perspectives on next steps in classification of oro-facial pain — part 2: role of psychosocial factors. — *J Oral Rehabil.* — 2015; 42 (12): 942—55. PMID: 26257252
- Fishbain D.A., Pulikal A., Lewis J.E., Gao J.** Chronic pain types differ in their reported prevalence of post-traumatic stress disorder (PTSD) and there is consistent evidence that chronic pain is associated with PTSD: an evidence-based structured systematic review. — *Pain Med.* — 2017; 18 (4): 711—35. PMID: 27188666
- Shankland W.E. 2nd.** The trigeminal nerve. Part I: an overview. — *Cranio.* — 2000; 18 (4): 238—8. PMID: 11202843
- Saito H., Katagiri A., Okada S., Mikuzuki L., Kubo A., Suzuki T., Ohara K., Lee J., Gionhaku N., Iinuma T., Be-reiter D.A., Iwata K.** Ascending projections of nociceptive neurons from trigeminal subnucleus caudalis: a population approach. — *Exp Neurol.* — 2017; 293: 124—36. PMID: 28366470
- Melzack R.** Pain and the neuromatrix in the brain. — *J Dent Educ.* — 2001; 65: 1378—82. PMID: 11780656
- Ohkubo C., Morokuma M., Yoneyama Y., Matsuda R., Lee J.S.** Interactions between occlusion and human brain function activities. — *J Oral Rehabil.* — 2013; 40 (2): 119—29. PMID: 22624951
- Yu C.Y., Abbott P.V.** Responses of the pulp, periradicular and soft tissues following trauma to the permanent teeth. — *Aust Dent J.* — 2016; 61 (Suppl 1): 39—58. PMID: 26923447
- Robinson L.J., Durham J., Newton J.L.** A systematic review of the comorbidity between temporomandibular disorders and chronic fatigue syndrome. — *J Oral Rehabil.* — 2016; 43: 306—16. PMID: 26549386
- Булычева Е.А., Чикунов С.О., Алпатьева Ю.В.** Разработка системы восстановительной терапии больных с различными клиническими формами заболеваний височно-нижнечелюстного сустава, осложненных мышечной гипертонией (часть II). — *Институт стоматологии.* — 2013; 1 (58): 76—7 [Bulycheva E.A., Chikunov S.O., Alpatyeva Yu.V. Development of a system of rehabilitation therapy for patients with various clinical forms of diseases of the temporomandibular joint complicated by muscle hypertension (Part II). — *Dental Institute.* — 2013; 1 (58): 76—7 (In Russ.)].
- Kretschmer W.B., Baciug G., Baciug M., Sader R.** Effect of bimaxillary orthognathic surgery on dysfunction temporomandibular joint: a retrospective study of 500 consecutive cases. — *Brit J Oral Max Surg.* — 2019; 57 (8): 734—9. PMID: 31255372

14. The glossary of prosthodontic terms: ninth edition. — *J Prosthet Dent.* — 2017; 117 (5S): e1—e105. PMID: 28418832
15. **Manfredini D., Serra-Negra J., Carboncini F., Lobbezoo F.** Current Concepts of Bruxism. — *Int J Prosthodont.* — 2017; 30 (5): 437—8. PMID: 28806429
16. **Abduo J., Tennant M., McGeachie J.** Lateral occlusion schemes in natural and minimally restored permanent dentition: a systematic review. — *J Oral Rehabil.* — 2013; 40 (10): 788—802. PMID: 23981045
17. **Moreno-Hay I., Okeson J.P.** Does altering the occlusal vertical dimension produce temporomandibular disorders? A literature review. — *J Oral Rehabil.* — 2015; 42 (11): 875—82. PMID: 26140528
18. **Porwal A., Sasaki K.** Current status of the neutral zone: A literature review. — *J Prosthet Dent.* — 2013; 109 (2): 129—34. PMID: 23395339
19. **Sheridan R.A., Decker A.M., Plonka A.B., Wang H.-L.** The role of occlusion in implant therapy: A comprehensive updated review. — *Implant Dent.* — 2016; 25 (6): 829—838. PMID: 27749518
20. **Чикунев С.О.** Аппаратурно-хирургическое лечение больного со сложной клинической картиной зубочелюстной аномалии. — *Институт стоматологии.* — 2013; 1 (58): 58—9 [Chikunov S.O. Instrumental and surgical treatment of a patient with a complex clinical picture of a dentofacial anomaly. — *Dental Institute.* — 2013; 1 (58): 58—9 (In Russ.)].
21. **Bakke M., Petersson A., Wiesel M., Svanholt P., Sonnesen L.** Bony deviations revealed by cone beam computed tomography of the temporomandibular joint in subjects without ongoing pain. — *J Oral Facial Pain Headache.* — 2014; 28 (4): 331—7. PMID: 25347168
22. **Chung F., Subramanyam R., Liao P., Sasaki E., Shapiro C., Sun Y.** High STOP-bang score indicates a high probability of obstructive sleep apnoea. — *Br J Anaesth.* — 2012; 108 (5): 768—75. PMID: 22401881
23. **Al-Saleh M.A.Q., Armijo-Olivo S., Flores-Mir C., Thie N.M.R.** Electromyography in diagnosing temporomandibular disorders. — *J Am Dent Assoc.* — 2012; 143 (4): 351—62. PMID: 22467695
24. **Greene C.S., Obrez A.** Treating temporomandibular disorders with permanent mandibular repositioning: Is it medically necessary? — *Oral Surg Oral Med Oral Pathol Oral Radiol.* — 2015; 119 (5): 489—98. PMID: 25864818
25. **Ордокова Э.Р.** Диагностика и лечение дисфункции височно-нижнечелюстного сустава у пациентов с аномалиями прикуса. — *Смоленский медицинский альманах.* — 2018; 2: 55—7 [Ordokova E.R. Diagnosis and treatment of temporomandibular joint dysfunction in patients with malocclusion. — *Smolensk Medical Almanac.* — 2018; 2: 55—7 (In Russ.)].
26. **Иорданишвили А.К., Сериков А.А.** О необходимости стандартизации подходов к лечению и реабилитации пациентов с патологией височно-нижнечелюстного сустава в учреждениях разной формы собственности. — *Медицинский вестник Северного Кавказа.* — 2018; 13 (1-1): 59—62 [Iordanishvili A.K., Serikov A.A. About the need to standardize approaches to the treatment and rehabilitation of patients with pathology of the temporomandibular joint in institutions of different ownership forms. — *Medical news of North Caucasus.* — 2018; 13 (1-1): 59—62 (In Russ.)].
27. **Силаев А.М., Зубова К.Н., Новосельцев С.В.** Остеопатические возможности диагностики и лечения синдрома дисфункции височно-нижнечелюстного сустава. — *Мануальная терапия.* — 2014; 4: 20—31 [Silaev A.M., Zubova K.N., Novoselczev S.V. Osteopathic opportunities for the diagnosis and treatment of temporomandibular joint dysfunction syndrome. — *Journal of Manual Therapy.* — 2014; 4: 20—31 (In Russ.)].
28. **Tecco S., Marzo G., Crincoli V., Bisceglie B.D., Tetè S., Festa F.** The prognosis of myofascial pain syndrome (MPS) during a fixed orthodontic treatment. — *Cranio.* — 2012; 30 (1): 52—71. PMID: 22435177
29. **Perelman A.E., Eli I., Rubin P.F., Greenbaum T., Heilizer S., Winocur E.** Occupation as a potential contributing factor for temporomandibular disorders, bruxism, and cervical muscle pain: A controlled comparative study. — *Eur J Oral Sci.* — 2015; 123 (5): 356—361. PMID: 26333137

М.В. Михайлова¹,
к.м.н., ассистент кафедры ортопедической
стоматологии

А.В. Юмашев¹,
д.м.н., профессор кафедры ортопедической
стоматологии

Э.Р. Ахметжанова²,
зубной техник

А.А. Незнамов²,
зубной техник

С.В. Коннов¹,
преподаватель кафедры ортопедической
стоматологии

Р.Р. Погосян¹,
лаборант кафедры ортопедической
стоматологии

¹ Первый МГМУ им. И.М. Сеченова

² ООО «Цифровая стоматология», Москва
dentalcadcam.ru

Современное изготовление полных зубных протезов по CAD/CAM-технологии при лечении и реабилитации пациентов с отягощенным аллергологическим анамнезом (клинический пример)

Реферат. Проведено ортопедическое лечение пациента с отягощенным аллергологическим анамнезом путем изготовления полного съемного протеза методом 3D-фрезерования. **Материалы и методы.** Описан клинический случай лечения пациента с полным отсутствием зубов на нижней челюсти и отягощенным аллергоанамнезом на стоматологические материалы вследствие ношения изготовленного ранее традиционным методом акрилового протеза. Компьютерное моделирование протеза проводили в программе Exocad, изготовление — на фрезерном аппарате с 5-микронной точностью из полиметилметакриловых дисков, не содержащих остаточный мономер. **Результаты.** Изготовление протеза проводилось по индивидуальной методике путем фрезерования отдельных участков базиса и зубов, что позволило индивидуализировать высоту базиса и подобрать оттенок зубам для лучшей эстетики. Алгоритм проектирования зубных рядов аналогичен используемым при традиционных методах протезирования. Соединением фрезерованного базиса и зубов получили окончательный полный съемный протез. **Выводы.** Методика исключает выделение остаточного мономера из протезного ложа на слизистую оболочку, а также предотвращает такие ошибки литьевого способа, как усадку, газовую пористость и пористость сжатия. Применение фрезерованного полного съемного протеза позволяет восстановить целостность зубного ряда и устранить все проявления аллергических реакций, а также их осложнения. Цифровые технологии позволяют сократить количество посещений пациента в клинику. Применение фрезерованных протезов весьма перспективно у пациентов с отягощенным аллергологическим анамнезом.

Ключевые слова: CAD/CAM, аллергия, стоматология, протезы

M.V. Mikhailova¹,
PhD in Medical sciences, senior lecturer of the
Prosthodontics department

A.V. Yumashev¹,
Grand PhD in Medical sciences, professor
of the Prosthodontics department

E.R. Akhmetzhanova²,
dental technician

A.A. Neznamov²,
dental technician

S.V. Konnov¹,
lecturer of the Prosthodontics department

R.R. Pogosian¹,
resident of the Prosthodontics department

¹ Sechenov University, Moscow, Russia

² Digital Dentistry Ltd., Moscow, Russia

Modern manufacturing of complete dentures using CAD/CAM in the treatment and rehabilitation of patients with allergy history (clinical case)

Abstract. Prosthodontic treatment of a patient with a burdened allergic history by 3D milled complete removable prosthesis was performed. **Materials and methods.** The clinical case of treating a patient with a full adentia on the lower jaw and allergy to the used earlier acrylic prosthesis. Computer simulation of the prosthesis was carried out in the Exocad program. Removable prosthesis has been fabricated on a 3D milling apparatus with 5 micron precision from non-monomer containing polymethylmethacrylic discs. **Results.** The manufacture of the prosthesis was carried out according to an individual method by milling individual sections of the base and teeth, which made it possible to individualize the height of the base and choose a shade for the teeth for better aesthetics. The algorithm for designing the dentition is similar to that used in traditional methods of prosthetics. By combining the milled base and teeth, the final complete removable denture was obtained. **Conclusion.** The technique eliminates the release of residual monomer from the prosthetic bed to the mucous membrane, and also prevents injection molding errors such as shrinkage, gas porosity, and compression porosity. The use of a milled full denture allows you to restore the integrity of the dentition and eliminate all manifestations of allergic reactions, as well as their complications. Digital technologies reduces visits to the clinic. The use of milled prostheses is very promising in patients with a burdened allergic history.

Key words: CAD/CAM, allergy, dentistry, dentures

Реабилитация пациентов при полной потере зубов представляет сложную проблему создания протезов, полноценных в функциональном, эстетическом и психологическом отношении [1]. При ряде стоматологических заболеваний показано оперативное вмешательство по удалению зубов, участка, половины или полному удалению челюстей [8]. При протезировании данными конструкциями помимо восстановления утраченной функции жевания, речи, немаловажно анатомически правильно и гармонично воссоздать утраченный вид зубов. Эстетика протеза определяется как косметический эффект, создаваемый протезом, который влияет на красоту, привлекательность и особенность отдельной личности, что подразумевает подходящую форму, цвет искусственных зубов и индивидуальный набор с целью добиться индивидуальной эстетики. Эстетика — один из самых важных факторов в успешном создании съемного протеза. Именно эстетика выходит на первый план среди всех жалоб [2, 3].

На сегодняшний день цифровая стоматология активно развивается в стоматологической практике. Цифровое моделирование имеет безграничные возможности при изготовлении ортопедических конструкций, оно позволяет рассчитать поведение зубочелюстной системы в зависимости от индивидуального строения и особенностей состояния полости рта. Для создания уникального и наиболее подходящего протеза цифровые технологии позволяют рассчитывать перемещения, углы и наклоны альвеолярной части, а также проекции и координаты жевательного давления различных участков протеза. Все это позволяет создать уникальную модель протеза для пациента, которая повысит сроки адаптации к протезу, увеличит жевательную эффективность, даст возможность применения современных материалов для пациентов с отягощенным аллергоанамнезом, вследствие чего улучшит качество жизни пациентов.

Изготовление полных съемных зубных протезов по цифровым технологиям только начали внедряться в отечественную практику. Отсутствует информация об историческом прошлом, текущем статусе и перспективах на будущее. Многие авторы оценивали влияние временных параметров стоматологического ортопедического лечения на восстановление жевательной эффективности у пациентов, использующих obturating протезы после обширных оперативных вмешательств по поводу онкологических заболеваний назофарингеальной зоны [15]. Для этого был проведен анализ показателей жевательной эффективности в динамике с применением жевательной пробы В.Н. Трезубова, учитывающей морфофункциональные и возрастные параметры [4, 5]. Существуют новые подходы к определению жевательной эффективности, одним из них является метод анализа многомерных данных по отношению к сканам окклюзиограмм [10].

Показателем качества ортопедического лечения являются сроки адаптации слизистой оболочки протезного ложа, которая очень чутко реагирует на воздействие к новым функциональным нагрузкам, возникающим

под базисом съемной конструкции зубного протеза [14]. Тем не менее, одним из частых осложнений применения частичных съемных протезов, независимо от используемых конструкционных материалов, является травматическое повреждение слизистой оболочки десны в области опорных зубов, что особенно значимо при использовании нейлоновых протезов, поскольку сказывается на эстетичности и функциональности применения данных конструкций и как следствие способствует удлинению сроков адаптации [6, 7].

Также установлено, что при явлениях непереносимости зубных протезов, вызванных микробным дисбалансом полости рта, превалирует грамотрицательная микробная флора, присутствуют энтеробактерии, которые в норме не являются постоянными обитателями ротовой полости; увеличиваются общая численность и удельный вес коагулазопозитивных стрептококков, грибов рода *Candida*; значительно возрастает концентрация IgG и IL-8 в ротовой жидкости, что способствует поддержанию воспалительного процесса и развитию деструктивных изменений со стороны слизистой оболочки рта; благодаря кислотообразующей микробной флоре pH смещается в кислую сторону [9]. Нормальная микрофлора полости рта выполняет барьерную роль, подавляя размножение проникающих из внешней среды микроорганизмов. Несмотря на относительную стабильность микробной флоры полости рта для каждого здорового человека, она может изменяться и зависит от многих факторов [11, 12].

Цель исследования — повышение качества ортопедического лечения полными съемными протезами у пациентов с отягощенным аллергологическим анамнезом. Задача — изучить применение новой технологии изготовления полного съемного протеза по CAD/CAM-технологиям у пациентов с полным отсутствием зубов и отягощенным аллергологическим анамнезом.

МАТЕРИАЛЫ И МЕТОДЫ

В исследовании принял участие один пациент с полным отсутствием зубов на нижней челюсти и отягощенным аллергоанамнезом на стоматологические материалы, вследствие ранее изготовленного традиционным методом акрилового протеза. Компьютерное моделирование протеза проводили в программе Exocad. Протезы изготавливали на фрезерном аппарате ARUM 5X-300 (Doowon, Ю. Корея) с точностью 5 мкм из полиметилметакриловых дисков (Ruthinium, Италия).

Наличие/отсутствие аллергии на определенные материалы оценивали с помощью накожной (эпикутанной) пробы «патч-тест» компрессно-скарификационным методом с использованием стандартизованных коммерческих аллергенов пластмасс. Проводили иммуноферментный анализ (ИФА) путем центрифугирования забранной венозной крови со стоматологическими материалами для дальнейшего правильного выбора конструкционного материала будущего протеза. Полученные в ходе исследования данные подвергались

статистической обработке с помощью методов вариационной статистики. Критический уровень значимости при проверке статистических гипотез в данном исследовании принимали равным 0,05.

Клинический случай

В Институт стоматологии им. Е.В. Боровского Первого МГМУ им. И.М. Сеченова обратилась пациентка Е., 65 лет, с жалобами на боль, чувство жжения,

раздражение и покраснение слизистой оболочки полости рта на нижней челюсти (рис. 1). Указанные жалобы появились после протезирования полным съемным протезом из акрила, изготовленным по традиционным технологиям на нижнюю челюсть. Из анамнеза выявлено, что пациентка утратила зубы на нижней челюсти год назад, реакции появились сразу после применения акрилового протеза. На верхней челюсти пациентка носит частично съемный протез из нейлона. При осмотре полости рта обнаружены ограниченные участки воспаления слизистой полости рта на нижней челюсти под протезом, а также отмечена сухость красной каймы губ.

РЕЗУЛЬТАТЫ И ОБСУЖДЕНИЕ

По совокупности данных, полученных во время обследования, у пациентки констатировали токсико-аллергический стоматит. Следует отметить, что после удаления зубного протеза с нижней челюсти и проведения медикаментозного лечения все жалобы исчезли в течение 5 дней. ИФА показал реакцию несовместимости с акриловой пластмассой, из которой был изготовлен протез. Отсутствие реакции на диски Ruthinium подтвердилось на 98,9%, далее пациентке изготовили и установили на нижнюю челюсть новый фрезерованный протез (рис. 2, 3).

Изготовление протеза проводилось индивидуально, фрезерованием отдельных участков базиса и зубов, что позволило индивидуализировать высоту базиса и подобрать нужный оттенок для протезов зубов для наилучшей эстетики (рис. 4). Алгоритм трехмерного компьютерного проектирования зубных рядов аналогичен применяемым при традиционных методах изготовления протезов [13]. Окончательный полный съемный протез получили соединением индивидуально фрезерованных зубов с базисом.

Также особенностью нашего подхода явилась предварительная примерка протеза не на стандартном восковом базисе с зубами, а на изготовленном лазерным спеканием по 3D-модели будущего протеза (рис. 5).

Предварительный протез по технологии безвоскового моделирования полностью соответствует будущему постоянному фрезерованному протезу, использование

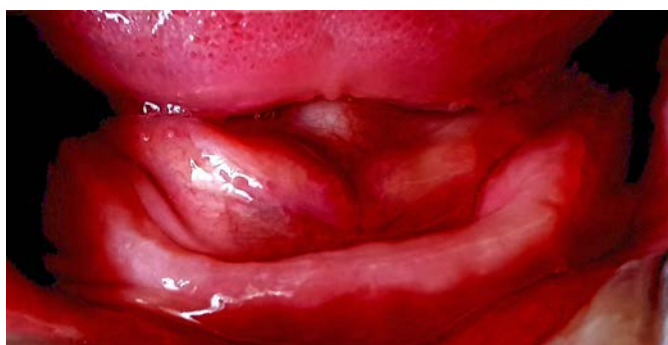

Рис. 1. Контактный протезный стоматит

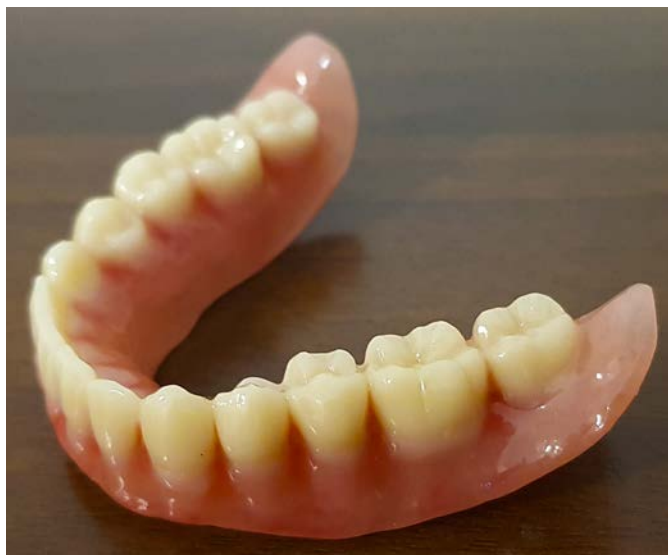
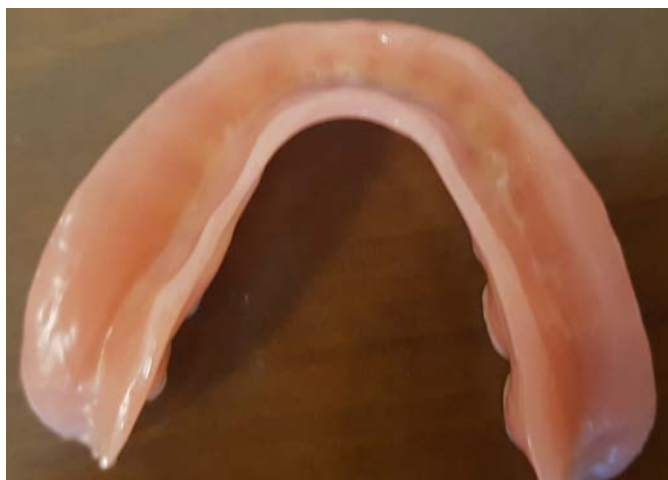
Рис. 2. Фрезерованный протез

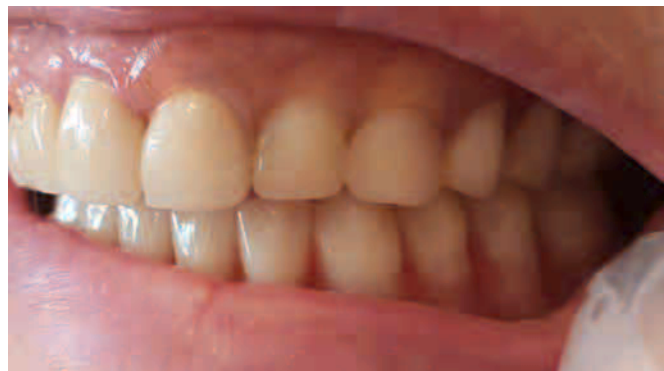

Рис. 3. Фрезерованный протез в полости рта

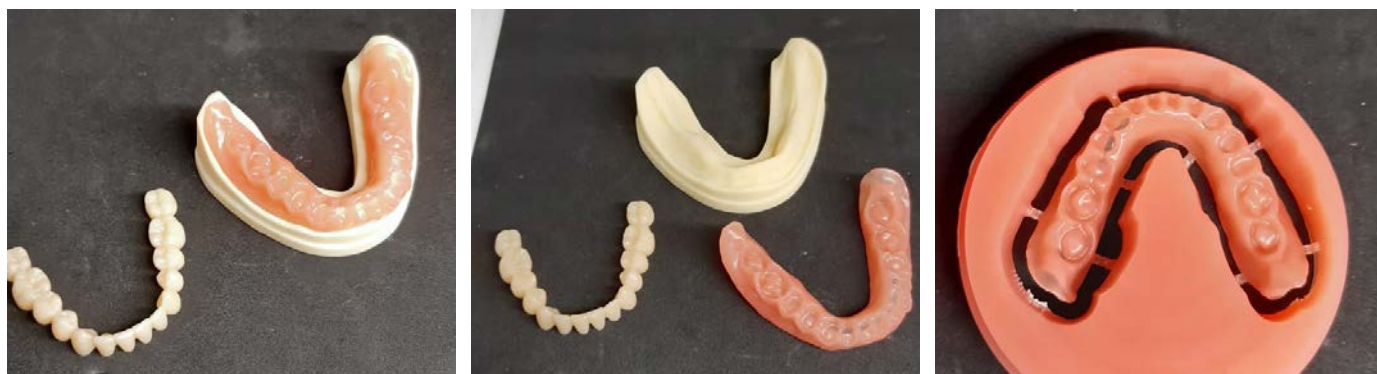

Рис. 4. Фрезерованные фрагменты будущего протеза

быстрого компьютерного прототипирования позволяет всем сторонам оценить критерии успеха до выпуска готовой конструкции, обеспечивая контроль за результатом (рис. 6) [16, 17].

Во время контрольных осмотров через 3, 5, 7 и 10 дней после протезирования никаких неприятных ощущений в полости рта пациентка не отмечала, патологические изменения слизистой оболочки полости рта отсутствовали. Чувство жжения и сухости в полости рта прошли, также пациентка отметила, что отпала ранее существовавшая необходимость в специальном клее для фиксации протеза. Мы также отметили хорошее прилегание протеза (рис. 7).

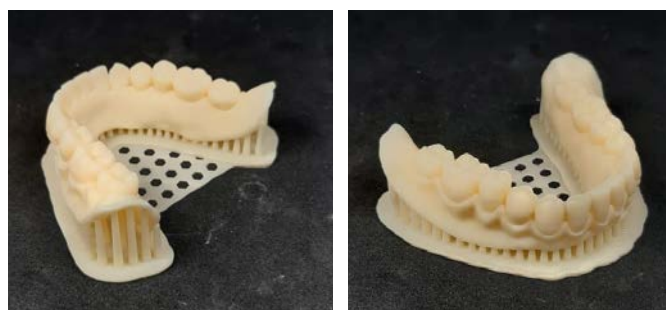


Рис. 5. Предварительный протез

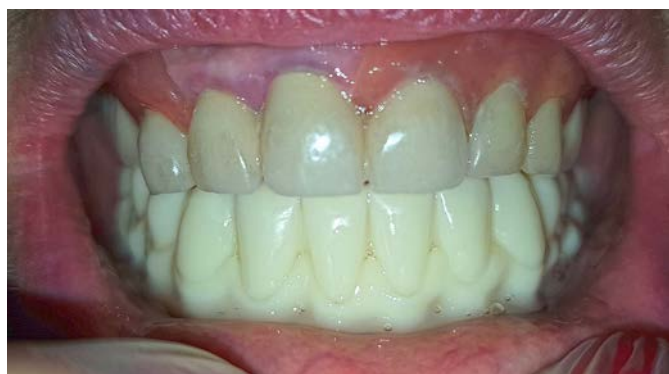

Рис. 6. Примерка прототипированного протеза

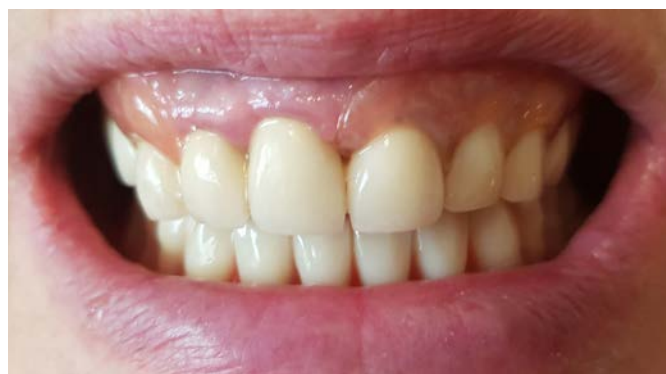

Рис. 7. Полный съемный фрезерованный протез в полости рта

ВЫВОДЫ

Приведенный клинический пример наглядно демонстрирует возможность развития токсико-аллергического стоматита вследствие применения протеза, изготовленного традиционным методом. Применение фрезерованного протеза позволяет восстановить целостность зубного ряда и устранить все проявления аллергических реакций, а также их осложнения. Протезы, изготовленные по CAD/CAM-технологии, отличаются высокой точностью и гипоаллергенностью, у них нет микропористости и неоднородностей, присущих протезам,

изготовленным традиционным литьем. Цифровые технологии допускают сократить количество посещений пациента в клинику. Полученные данные разрешают заключить, что применение фрезерованных протезов в ортопедической стоматологии весьма перспективно, в том числе и у пациентов с отягощенным аллергологическим анамнезом.

Наличие цифровых депозитарных данных позволяет изготавливать сменные зубные протезы в случае их утраты или повреждения.

ЛИТЕРАТУРА /
REFERENCES:

- 1. Аболмасов Н.Г., Аболмасов Н.Н., Адаева И.А., Ковалева И.А., Гелетин П.Н., Соловьев А.А., Сердюков М.С.** Сравнительная характеристика способов конструирования полных съемных зубных протезов, критерии и коррекция процессов адаптации. — *Российский стоматологический журнал*. — 2010; 4: 24—8 [Abolmasov N.G., Abolmasov N.N., Adaeva I.A., Kovaleva I.A., Geletin P.N., Solov'ev A.A., Serdyukov M.S. Comparison of different methods to design full removable prostheses; criteria and correction of adaptation processes. — *Russian dental journal*. — 2010; 4: 24—8 (In Russ.)].
- 2. Астрвацатрян Л.Э., Гажва С.И.** Современные аспекты использования 3D-технологий в изготовлении съемных зубных протезов. — *Современные проблемы науки и образования*. — 2017; 5: 194—9 [Astrvacatryan L.E., Gajva S.I. Modern aspects of the use of 3D-technology in the manufacture of removable dentures. — *Modern problems of science and education*. — 2017; 5: 194—9 (In Russ.)].
- 3. Вагнер В.Д., Смирнова Л.Е., Салеев Р.А., Бочковский И.С., Вашурин И.В.** Технологии ортопедического лечения стоматологических больных. — *Клиническая стоматология*. — 2010; 1 (53): 12—5 [Vagner V.D., Smirnova L.E., Saleev R.A., Bochkovskij I.S., Vashurin I.V. Technologies for orthopedic treatment of dental patients. — *Clinical Dentistry*. — 2010; 1 (53): 12—5 (In Russ.)].
- 4. Верхулевский Р.А., Сабирова Д.К., Салеев Р.А.** Современные методы сканирования в стоматологии. — В сб. научных тр. «Актуальные вопросы стоматологии». — Казань: КГМУ, 2019. — С. 59—64 [Verhulevskij R.A., Sabirova D.K., Saleev R.A. Modern methods of scanning in dentistry. — Proceedings of "Actual issues of dentistry". — Kazan, 2019. — P. 59—64 (In Russ.)].
- 5. Гуйтер О.С., Митин Н.Е., Олейников А.А., Маничкина А.Р., Сердцева М.С.** Жевательная эффективность у пациентов с обширными приобретенными дефектами верхней челюсти после ортопедической реабилитации. — *Стоматология*. — 2019; 4: 80—3 [Gujter O.S., Mitin N.E., Olejnikov A.A., Manichkina A.R., Serdceva M.S. Chewing efficacy in patients with extensive acquired maxillary defects after orthopedic rehabilitation. — *Dentistry*. — 2019; 4: 80—3 (In Russ.)].
- 6. Коннов В.В., Арутюнян М.Р.** Сравнительный анализ клинической и функциональной адаптации к частичным съемным протезам на основе нейлона и акриловой пластмассы. — *Современные проблемы науки и образования*. — 2015; 3: 8 [Konnov V.V., Arutyunyan M.R. Comparative analysis of clinical and functional adaptation to partial dentures based on nylon and acrylic plastic. — *Modern problems of science and education*. — 2015; 3: 8 (In Russ.)].
- 7. Коннов В.В., Разаков Д.Х., Кленкова М.И., Анисимова Я.Ю.** Значение нейтральной зоны при проведении перебазировки полных съемных пластиночных протезов. — *Современные проблемы науки и образования*. — 2014; 5: 532 [Konnov V.V., Razakov D.H., Klenkova M.I., Anisimova Y.U. The value of the neutral zone during the relocation of complete removable laminar dentures. — *Modern problems of science and education*. — 2014; 5: 532 (In Russ.)].
- 8. Коротких Н.Г., Митин Н.Е., Пономарев Е.О., Мишин Д.Н.** Сравнительный анализ влияния конфигурации ретенционных пунктов базиса непосредственного съемного зубного или челюстного протеза на течение послеоперационной реабилитации. — *Современные проблемы науки и образования*. — 2015; 4: 409 [Korotkih N.G., Mitin N.E., Ponomaryov E.O., Mishin D.N. A comparative analysis of the retention configuration basis points or direct denture maxiofacial prosthesis on the postoperative rehabilitation. — *Modern problems of science and education*. — 2015; 4: 409 (In Russ.)].
- 9. Маренкова М.В.** Особенности ортопедического лечения пациентов с явлениями непереносимости зубных протезов на фоне микробного дисбаланса полости рта: дис. ... к.м.н. — Екатеринбург, 2007. — 143 с. [Marenkova M.V. Features of orthopedic treatment of patients with intolerance phenomena of dentures against the background of microbial imbalance of the oral cavity: master's thesis. — Yekaterinburg, 2007. — 143 p. (In Russ.)].
- 10. Митин Н.Е., Васильева Т.А., Стрелков Н.Н., Васильев Е.В., Каплан М.Б.** Новый подход к оценке жевательной эффективности в постреабилитационном периоде у стоматологических пациентов с использованием компьютерных технологий. — *Биомедицинская радиоэлектроника*. — 2016; 6: 45—51 [Mitin N.E., Vasil'eva T.A., Strelkov N.N., Vasil'ev E.V., Kaplan M.B. A new approach to assessing masticatory effectiveness in the post-rehabilitation period in dental patients using computer technology. — *Biomedical Electronics*. — 2016; 6: 45—51 (In Russ.)].
- 11. Рабинович О.Ф., Рабинович И.М., Абрамова Е.С.** Проявления дисбактериоза и кандидоза при различных заболеваниях слизистой оболочки полости рта. — *Клиническая стоматология*. — 2011; 3 (59): 48—51 [Rabinovich O.F., Rabinovich I.M., Abramova E.S. Manifestations of dysbiosis and candidiasis in various diseases of the oral mucosa. — *Clinical Dentistry*. — 2011; 3 (59): 48—51 (In Russ.)].
- 12. Рабинович О.Ф., Рабинович И.М., Островский А.Д., Денисова М.А.** Негативное влияние материалов ортопедических конструкций на слизистую оболочку рта. — *Маэстро стоматологии*. — 2011; 41: 10 [Rabinovich O.F., Rabinovich I.M., Ostrovskij A.D., Denisova M.A. Negative effect of orthopedic materials on the oral mucosa. — *Maestro of dentistry*. — 2011; 41: 10 (In Russ.)].
- 13. Ряховский А.Н., Полякова М.В.** Компьютерное проектирование зубных рядов полных съемных протезов. — *Стоматология*. — 2011; 2: 65—70 [Ryahovskij A.N., Polyakova M.V. Computer design of dentitions for complete dentures. — *Dentistry*. — 2011; 2: 65—70 (In Russ.)].
- 14. Саливончик М.С.** Экспериментально-клиническое обоснование эффективности окончательной обработки съемных конструкций зубных протезов из термопластических полимеров: дис. ... к.м.н. — Воронеж, 2015. — 135 с. [Salivonchik M.S. Experimental and clinical substantiation of the effectiveness of the final processing of removable constructions of dentures from thermoplastic polymers: master's thesis. — Voronezh, 2015. — 135 p. (In Russ.)].
- 15. Утюж А.С., Юмашев А.В., Лушков Р.М.** Клинический пример ортопедического лечения пациента после резекции нижней челюсти по поводу саркомы с использованием денальных имплантатов. — *Клиническая стоматология*. — 2016; 4 (80): 56—8 [Utyuzh A.S., Yumashev A.V., Lushkov R.M. A clinical example of orthopedic treatment of a patient after resection of the lower jaw for sarcoma using dental implants. — *Clinical Dentistry*. — 2016; 4 (80): 56—8 (In Russ.)].
- 16. Thalji G., Jia-mahasap W.** CAD/CAM removable dental prostheses: a review of digital impression techniques for edentulous arches and advancements on design and manufacturing systems. — *Current Oral Health Reports*. — 2017; 4: 151—7. DOI: 10.1007/s40496-017-0137-z
- 17. Han W., Li Y., Zhang Y., Lv Y., Zhang Y., Hu P., Liu H., Ma Z., Shen Y.** Design and fabrication of complete dentures using CAD/CAM technology. — *Medicine (Baltimore)*. — 2017; 96 (1): e5435. PMID: 28072686

Д.А. Зиманков¹,
врач-стоматолог

А.В. Гуськов¹,
к.м.н., доцент кафедры ортопедической
стоматологии и ортодонтии с курсом
пропедевтики стоматологических
заболеваний

О.Н. Архарова¹,
к.м.н., доцент кафедры ортопедической
стоматологии и ортодонтии с курсом
пропедевтики стоматологических
заболеваний

А. Рамдани¹,
ассистент кафедры ортопедической
стоматологии и ортодонтии с курсом
пропедевтики стоматологических
заболеваний

А.И. Улитенко²,
д.т.н., профессор, доцент кафедры
промышленной электроники

¹ РязГМУ

² Рязанский государственный
радиотехнический университет

Изучение адгезии временных фиксирующих цементов и ее изменение с добавлением в состав фитокомпозиции

Реферат. Цель исследования — изучить адгезию временных цементов и ее изменение с внедрением в состав цемента фитокомпозиции. **Материалы и методы.** Проведено по 30 измерений адгезии на разрыв и на сдвиг для каждого из 5 временных цементов, с добавлением фитокомпозиции и без. Образцами являлись скрепленные исследуемыми цементами спилы зубов с диоксид циркониевыми, металлическими или пластмассовыми цилиндрами. **Результаты.** Внедрение фитокомпозиции в Темпофикс безэвгенольный снижает адгезию на разрыв на 14,5—18,9%, на сдвиг — от 12,1 до 18,8%. У Temp-Bond NE сопротивление на разрыв в образцах с металлом снизилось на 13,3%, а с пластмассой — на 19,1%. У Repin сопротивление на разрыв с металлом достоверно снизилось на 24,7%, на сдвиг с диоксидом циркония — на 16,8%. Ортофикс-Аква К и Дентин порошок в оригинальных формах и с добавлением фитокомпозиции имеют адгезию ниже, чем остальные исследуемые цементы. Замещение воды не приводит к изменению адгезии. **Выводы.** 1. На девитальных зубах для долгосрочной фиксации следует применять Темпофикс безэвгенольный, Temp-Bond NE и Repin, для краткосрочной — Ортофикс-Аква К и Дентин порошок. 2. Добавление предложенной фитокомпозиции приводит к снижению адгезии временных цементов Темпофикс безэвгенольный, Temp-Bond NE и Repin, но не влияет на адгезию цементов Дентин порошок и Ортофикс-Аква К. 3. При ортопедическом лечении на витальных зубах для краткосрочной временной фиксации коронок следует применять Дентин порошок и Ортофикс-Аква К с добавлением в их состав фитокомпозиции, а Темпофикс безэвгенольный, Temp-Bond NE и Repin с добавлением фитокомпозиции позволяют добиться длительной фиксации.

Ключевые слова: временные цементы, адгезия, коронка, витальные зубы, ортопедическая стоматология

D.A. Zimankov¹,
dentist

A.V. Gus'kov¹,
PhD in Medical sciences, associate professor
of the Prosthodontics, orthodontics and
dentistry diseases propaedeutics department

O.N. Arkharova¹,
PhD in Medical sciences, associate professor
of the Prosthodontics, orthodontics and
dentistry diseases propaedeutics department

A. Ramdani¹,
assistant in the Prosthodontics, orthodontics
and dentistry diseases propaedeutics
department

A.I. Ulitenko²,
Grand PhD in Engineering sciences, professor
of the Industrial electronics department

¹ Ryazan State Medical University,
Ryazan, Russia

² Ryazan State Radio Engineering University,
Ryazan, Russia

Study of adhesion of temporary fixing cements and its change with the addition of the phytocomposition

Abstract. Objective — to study the adhesion of temporary cements and its change with the introduction of phytocomposition in cement composition. **Materials and methods.** Thirty tear and shear adhesion measurements were carried out for each of 5 temporary cements, with and without phytocomposition. The samples were cemented teeth, cement cuts, teeth with zirconium dioxide, metal or plastic cylinders. **Results.** The introduction of a phytocomposite into Tempofix non-eugenol reduces the adhesion to break from 14.5 to 18.9%, to shear — from 12.1 to 18.8%. In Temp-Bond NE, a decrease in tensile strength was noted in samples with metal by 13.3%, with plastic by 19.1%, no shear changes were detected. For Repin, a significant decrease in the gap in the tooth-temporary cement-metal was 24.7%, in the shift in the tooth-temporary cement-zirconia — 16.8%. Orthofix-Aqua K and Dentin the Powder in original forms and with the addition of phytocomposite have lower adhesion than the rest of the studied cements. Substitution of water does not lead to a change in adhesion. **Conclusion.** 1) On devital teeth for long-term fixation Tempofix non-eugenol, Temp-Bond NE and Repin. For short-term — Orthofix-Aqua K and Dentin the Powder. 2) Adding the phytocomposite proposed by us leads to a decrease in the adhesion of temporary cements Tempofix non-eugenol, Temp-Bond NE and Repin, but does not affect the adhesion of cements Dentin the Powder and Orthofix-Aqua K. 3) For prosthodontic treatment on vital teeth for short-term temporary fixation of crowns, Dentin the Powder and Orthofix-Aqua K should be used with their phytocomposite composition, and Tempofix non-eugenol, Temp-Bond NE and Repin with phytocomposition will allow for long-term fixation.

Key words: temporary cements, adhesion, crown, vital teeth, prosthodontics

Одонтопрепарирование является ключевым этапом ортопедического лечения несъемными конструкциями, в ходе которого происходит значительное удаление твердых тканей зуба. Для исключения повышенной чувствительности, связанной с оголением дентинных канальцев, а также профилактики осложнений со стороны пульпы зуба принято применять провизорные конструкции [1, 2].

Применение временной фиксации постоянных ортопедических конструкций позволяет выявить и устранить осложнения в виде травматических повреждений пародонта, сколов керамики, неверного введения несъемного протеза в окклюзию и др. Доказано, что временные цементы, применяемые для фиксации протезов, зачастую не оказывают положительного действия на пульпу. В последнее время проводятся исследования по введению дополнительных добавок в состав временных цементов, призванных ускорить восстановление и снизить риск осложнений пульпы [3, 4]. Выбор временного цемента для фиксации несъемных конструкций является важным моментом ортопедического лечения на витальных зубах, так как расцементировка протеза может привести к гибели пульпы опорного зуба [5–7].

С целью восстановления и сохранения жизнеспособности пульпы после препарирования и увеличения антимикробного действия временных цементов предложен способ лечения и профилактики воспалительных реакций в пульпе при протезировании ортопедическими конструкциями, включающий в себя внедрение в состав временного цемента запатентованной фитокомпозиции (ФК), основанной на 40% спиртовом растворе и включающей [8]:

- почки тополя (*Gemmae populi*) — 2 масс. ч.;
- цветки календулы (*Calendula flores*) — 2 масс. ч.;
- корневище с корнями левзеи (*Rhizomata cum radicibus rhapontici carthamoidis*) — 3 масс. ч.;
- корневище бадана толстолистного (*Rhizomata bergeniae crassifolia*) — 1 масс. ч.;
- цветки ромашки лекарственной (*Flores chamomillae recutitae*) — 2 масс. ч.

В стоматологической практике не существует универсального цемента, способного применяться одновременно при краткосрочных и длительных фиксациях, нет информации по поводу адгезионной прочности временных цементов исходной формы или ее изменения с применением фитодобавки [9, 10].

В связи с вышесказанным изучение адгезионных свойств временных цементов и их изменение с добавлением ФК является актуальным.

Цель — изучение адгезионных свойств временных цементов в чистом виде и изменение показателей адгезии с внедрением в состав ФК. Задачи исследования:

- Изучить и сравнить адгезионные свойства некоторых временных цементов в отношении диоксида циркония, пластмассы и металла, применяемых при изготовлении временных и постоянных ортопедических конструкций.
- Изучить изменение адгезионных свойств временных цементов после внедрения в их состав предложенной ФК.

- Разработать рекомендации для применения исследуемых временных цементов при лечении на витальных и девитальных зубах.

МАТЕРИАЛЫ И МЕТОДЫ

Исследование адгезии временных цементов проводилось на 4 временных цементах: Temp-Bond NE (Kerr), Темпофикс безэвгенольный (ВладМиВа), Repin (SpofaDental), Ортофикс-Аква К (ВладМиВа). Дополнительно в исследование включен временный пломбирочный цемент Дентин порошок (ВладМиВа), также применяемый в качестве временного цемента.

В Дентин порошок и Ортофикс ФК вносили вместо дистиллированной воды, а в Temp-Bond NE, Темпофикс и Repin — в качестве третьего компонента в соотношении 1:2.

Образцами для исследования адгезии выступали спилы зубов, скрепленные цементом с цилиндрами из металла, пластмассы или диоксида циркония по типу «спил зуба — временный цемент — цилиндр». Площадь спила зуба была больше площади цилиндров, которая всегда равнялась 63,62 мм².

Разделение образцов производилось по трем основным группам, в зависимости от материала цилиндра. Каждая группа разделялась на две подгруппы в зависимости от типа исследования (на разрыв или на сдвиг). В каждую подгруппу входили измерения исходных форм временных цементов, а также цементы с добавлением ФК.

Изготовление пластмассовых цилиндров проводилось из материалов Luxatemp — Automix Plus (DMG) и Structur 2 SC (VOCO) по заранее созданному шаблону из А-силикона. Цилиндры диоксида циркония и металла изготавливались в зуботехнической лаборатории методами отливания и фрезерования. Для изготовления спилов зубов применялись удаленные по ортодонтическим показаниям зубы, не пораженные кариесом. Спилов проводились диском со скоростью вращения 2500–3000 об/мин при постоянном водяном охлаждении. Все скрепляемые поверхности предварительно очищались ангидрином (ВладМиВа) и высушивались. После фиксации цилиндров со спилом зуба толщина цемента между образцами составляла 0,25±0,1 мм.

По застыванию цемента образец фиксировался в установку, представляющую собой каркас с двумя видами креплений для фиксации на разрыв. Верхним креплением является подвижная платформа с прикрепленным к ней электронным динамометром. Нижнее крепление неподвижно и предназначено для фиксации образцов.

Исследование адгезии проводится путем постепенного смещения верхней подвижной платформы, в результате чего возникает и возрастает разрывная сила. Измерение проводилось до момента разрушения образца. Проведено 900 измерений на разрыв и 900 измерений на сдвиг, по 30 измерений для каждого исследуемого временного цемента, с добавлением ФК и без по отношению к каждому типу материала.

По завершении измерений проведена статистическая обработка полученных данных с целью принятия или отклонения статических гипотез о влиянии растительного компонента на адгезию анализируемых типов временных цементов в изучаемых образцах. Выбор статистического критерия базировался на типе данных, в нашем случае они представлены количественными величинами, а также часть статистических гипотез проверялась на связанных выборках. Следовательно, мы использовали расчет двухвыборочного критерия Стьюдента для зависимых выборок (*t*-тест). При отсутствии условий применимости двухвыборочного критерия Стьюдента для зависимых выборок [выборка отлична от нормального распределения (тест Шапиро — Уилка) и (или) наличие неравенства дисперсий в сопоставляемых выборках (тест Levene на гомогенность дисперсий)] использован расчет *z*-критерия Уилкоксона для связанных выборок.

В тех случаях, когда стояла задача провести сравнение уровня адгезии между изучаемыми видами временных цементов в разных образцах, использовали расчет критерия Краскелла — Уоллиса с последующим множественным сравнением, для которого мы применили критерий Манна — Уитни, но для снижения эффекта

множественных сравнений проведена корректировка *p*-уровня посредством расчета поправки Холма — Бонферрони. В нашем случае мы воспользовались альтернативной постановкой данной поправки, а именно вместо неравенства типа $p < \alpha / (m - i + 1)$, мы использовали неравенство типа $p^* (m - i + 1) < \alpha$. В итоге скорректированный уровень значимости p^* мы сравнивали с критическим уровнем значимости $\alpha = 0,05$.

Представленные ниже количественные данные уровня адгезии выражены средним значением со среднеквадратическим отклонением, поскольку большая часть полученных нами количественных данных имеет нормальное распределение.

РЕЗУЛЬТАТЫ И ОБСУЖДЕНИЕ

Результаты измерения адгезии временных цементов на разрыв и на сдвиг представлены в табл. 1 и 2.

В образцах «зуб — временный цемент — металл» введение ФК в состав цементов Temp-Bond, Repin и Темпофикс статистически достоверно привело к снижению сопротивления на разрыв (рис. 1).

При множественном (попарном) сравнении мы достоверно установили, что оригинальная форма

Таблица 1. Результаты испытаний сопротивления на разрыв

Цемент	Зуб — цемент — металл			Зуб — цемент — пластмасса			Зуб — цемент — диоксид циркония		
	адгезия, МПа	<i>t</i> (<i>z</i> *)	<i>p</i>	адгезия, МПа	<i>t</i> (<i>z</i> *)	<i>p</i>	адгезия, МПа	<i>t</i> (<i>z</i> *)	<i>p</i>
Temp-Bond NE	0,938±0,280	2,34	0,027	1,085±0,280	3,03	0,005	0,995±0,340	0,935*	0,349
Temp-Bond NE + ФК	0,813±0,280			0,878±0,240			0,904±0,200		
Repin	0,949±0,270	3,36*	0,008	0,841±0,240	1,49*	0,136	0,886±0,260	1,490*	0,135
Repin + ФК	0,714±0,200			0,732±0,190			0,786±0,190		
Темпофикс безэвгенольный	1,144±0,340	2,43*	0,015	1,112±0,360	2,33*	0,019	1,255±0,330	3,130*	0,002
Темпофикс безэвгенольный + ФК	0,978±0,140			0,946±0,180			1,018±0,200		
Ортофикс-Аква К	0,141±0,080	0,75*	0,450	0,101±0,060	1,59*	0,110	0,146±0,090	0,011*	0,991
Ортофикс-Аква К + ФК	0,161±0,080			0,113±0,060			0,146±0,070		
Дентин порошок	0,186±0,090	0,05*	0,960	0,218±0,110	0,09	0,926	0,215±0,130	0,062*	0,951
Дентин порошок + ФК	0,192±0,090			0,208±0,090			0,211±0,100		

Здесь и в табл. 2: *t*(*z**) — вычисленное значение критерия Стьюдента для связанных выборок; * — вычисленное значение *z*-критерия Уилкоксона для связанных выборок; *p* — уровень значимости; зеленым выделены статистически достоверные различия.

Таблица 2. Результаты испытаний сопротивления на сдвиг

Цемент	Зуб — цемент — металл			Зуб — цемент — пластмасса			Зуб — цемент — диоксид циркония		
	адгезия, МПа	<i>t</i> (<i>z</i> *)	<i>p</i>	адгезия, МПа	<i>t</i> (<i>z</i> *)	<i>p</i>	адгезия, МПа	<i>t</i> (<i>z</i> *)	<i>p</i>
Temp-Bond NE	0,437±0,130	0,43	0,670	0,421±0,120	0,67	0,505	0,425±0,110	0,03	0,979
Temp-Bond NE + ФК	0,421±0,150			0,400±0,110			0,425±0,160		
Repin	0,443±0,190	1,39*	0,170	0,450±0,150	1,06*	0,289	0,400±0,140	2,15*	0,032
Repin + ФК	0,369±0,090			0,427±0,090			0,333±0,080		
Темпофикс безэвгенольный	0,531±0,130	2,78*	0,005	0,596±0,140	2,19	0,036	0,623±0,160	2,82*	0,005
Темпофикс безэвгенольный + ФК	0,443±0,080			0,524±0,110			0,506±0,170		
Ортофикс-Аква К	0,090±0,060	0,11*	0,910	0,084±0,060	1,12*	0,260	0,097±0,050	0,278*	0,782
Ортофикс-Аква К + ФК	0,086±0,040			0,093±0,030			0,090±0,050		
Дентин порошок	0,104±0,040	-1,12	0,270	0,109±0,050	-0,61	0,545	0,116±0,060	1,71*	0,088
Дентин порошок + ФК	0,114±0,040			0,118±0,060			0,107±0,040		

Темпофикс отличалась от остальных цементах и обладала самой высокой адгезией на разрыв в системе «зуб — цемент — металл». При сравнении Temp-Bond и Repin различий не выявлено, однако эти цементы имели более высокое сопротивление разрыву по сравнению с Ортофиксом и Дентином.

Темпофикс с ФК показал более высокое сопротивление разрыву в сравнении с остальными видами цементах, при этом оно статистически достоверно не отличалось от оригинальных форм Repin ($U=424, p^*=1,0$) и Temp-Bond ($U=402, p^*=1,0$), а также более высокое, чем Ортофикс и Дентин, как в оригинальных составах, так и с ФК. Сопротивление на разрыв у Repin с ФК ниже, чем у оригинальной формы Temp-Bond ($U=223, p^*=0,008$), но равно Temp-Bond с ФК ($U=333, p^*=0,494$).

Статистически достоверное снижение адгезии при исследовании на сдвиг отмечалось лишь у Темпофикса с 0,531 до 0,443 МПа (рис. 2).

При межгрупповом сравнении установлено, что адгезия Temp-Bond, Темпофикса и Repin в оригинальных составах не различается ($U=267, p^*=0,082$ и $U=271, p^*=0,088$), однако достоверно выше, чем у Ортофикса и Дентина. Введение ФК в Repin привело к снижению

адгезии на сдвиг, и она была меньше по сравнению как с оригинальным Темпофиксом, так и с добавлением ФК, но при этом отличий от Temp-Bond в оригинальном составе и с ФК не выявлено. При сравнении Ортофикса и Дентина с ФК сопротивление последнего сдвигу было выше ($U=243, p^*=0,025$).

В образцах «зуб — цемент — пластмасса» введение ФК в состав Temp-Bond и Темпофикса привело к статистически достоверному снижению адгезии на разрыв. Для других цементах достоверных различий не выявлено (рис. 3).

При парном сравнении установлено, что среди оригинальных составов адгезия Темпофикса не отличается от Temp-Bond, однако больше, чем у Repin, Ортофикса и Дентина. У последнего отмечена статистически достоверная разница в сопротивлении на разрыв в сравнении с Ортофиксом ($U=151, p^*<0,0001$).

Сопротивление разрыву Темпофикса с ФК статистически достоверно не отличалось от Temp-Bond с ФК ($U=380, p^*=0,89$) и Temp-Bond без добавок ($U=305, p^*=0,15$), но было выше, чем у Repin с ФК и Дентина и Ортофикса с ФК и без. Между Repin и Temp-Bond с ФК различий не выявлено, однако у этих цементах адгезия

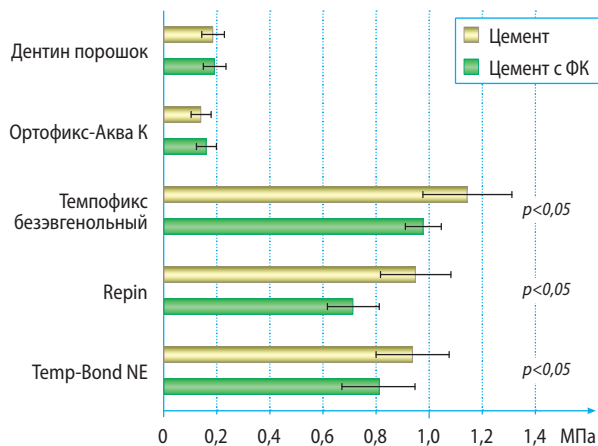


Рис. 1. Сопротивление на разрыв у образцов «зуб — временный цемент — металл»

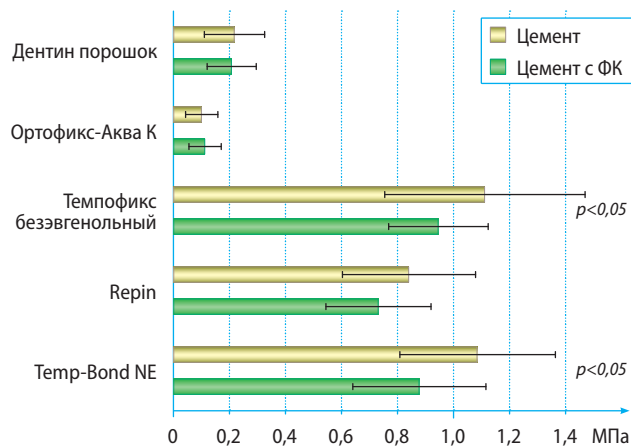


Рис. 3. Сопротивление на разрыв у образцов «зуб — временный цемент — пластмасса»

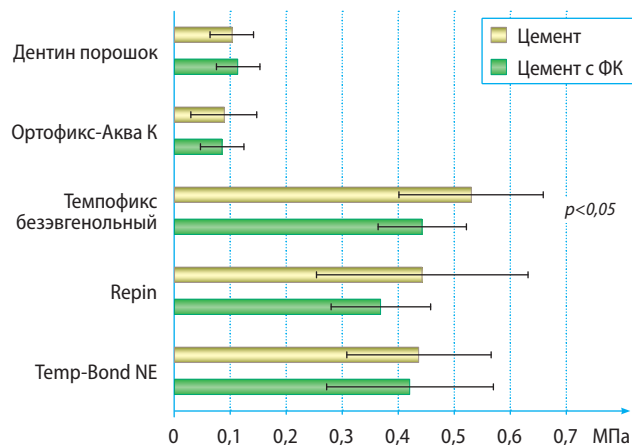


Рис. 2. Сопротивление на сдвиг у образцов «зуб — временный цемент — металл»

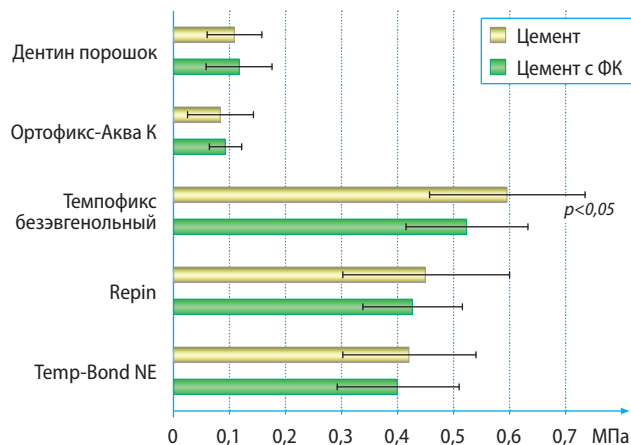


Рис. 4. Сопротивление на сдвиг у образцов «зуб — временный цемент — пластмасса»

на разрыв оказалась больше, чем у Ортофикса и Дентина с ФК и без. Между Дентином с ФК и Ортофиксом с ФК наибольшая адгезия на разрыв выявлена у Дентина ($U=107, p^*<0,0001$).

В исследовании на сдвиг в образцах «зуб — цемент — пластмасса» выявили статистически достоверное снижение адгезии при добавлении ФК к Темпофиксу с 0,596 до 0,524 МПа. Добавление ФК в Дентин, Темп-Bond, Repin и Ортофикс не привело к статистически достоверным изменениям (рис. 4).

В межгрупповом сравнении у исходного Темпофикса самое высокое сопротивление на сдвиг среди исследуемых цементах. Показатели Repin и Темп-Bond статистически достоверно не различаются ($U=403, p^*=0,971$), но выше, чем у Ортофикса и Дентина, сопротивление которых в свою очередь не отличается ($U=309, p^*=0,26$).

У Темпофикса с ФК самое высокое сопротивление на сдвиг среди остальных цементах с ФК, и такое же, как у чистого Repin ($U=292, p^*=0,172$). У образцов, скрепленных Темп-Bond и Repin с ФК, различий в сопротивлении на сдвиг не выявлено ($U=391, p^*=1,0$), и оно больше, чем у Дентина и Ортофикса. Для Дентина и Ортофикса с ФК различий в сопротивлении на сдвиг не установлено ($U=322, p^*=0,354$).

В образцах «зуб — временный цемент — диоксид циркония» при внедрении ФК статистически достоверное снижение адгезии произошло только у Темпофикса с 1,255 до 1,018 МПа. Для остальных цементах влияние ФК невелико (рис. 5).

В межгрупповом сравнении чистый Темпофикс показал самое высокое сопротивление на разрыв. Отличий между оригинальными составами Темп-Bond и Repin не выявлено ($U=386, p^*=1,0$), но при этом у них более высокое сопротивление на разрыв, чем у Дентина и Ортофикса.

Сопротивление на разрыв Темпофикса с ФК не отличалось от Темп-Bond с ФК, но было выше, чем у Repin с ФК ($U=188, p^*=0,001$), при этом различий между Темп-Bond с ФК и Repin с ФК не выявлено. Однако

у всех цементах с ФК сопротивление на разрыв было выше, чем у Ортофикса и Дентина как с ФК, так и без.

Анализ сопротивления на сдвиг образцов «зуб — временный цемент — диоксид циркония» показал, что адгезия Repin при добавлении ФК достоверно уменьшилась с 0,400 до $0,333\pm 0,08$ МПа, а у Темпофикса — с 0,623 до 0,506 МПа. У остальных цементах статистически достоверного изменения адгезии не выявлено (рис. 6).

Попарное сравнение показало, что у Темпофикса статистически достоверно наибольшее сопротивление на сдвиг среди исследуемых временных цементах. Показатели оригинальных форм Темп-Bond и Repin статистически достоверно не отличаются, но выше, чем у Ортофикса и Дентина.

После добавления ФК в состав Темпофикса различий в сопротивлении на сдвиг в сравнении с Темп-Bond с ФК ($U=337; p^*=0,561$) и без ($U=345; p^*=0,597$) не выявлено, однако оно статистически достоверно отличалось от других цементах с ФК. Достоверных различий между Темп-Bond и Repin с ФК не выявлено ($U=286; p^*=0,128$). У Ортофикса и Дентина самые низкие показатели адгезии на сдвиг.

Таким образом, при анализе результатов исследования временных цементах во всех образцах Темпофикс обладает наиболее высокими характеристиками адгезии как на разрыв, так и на сдвиг. На второе место можно отнести временный цемент Темп-Bond, на третье — Repin. При введении ФК в состав Темпофикса адгезия цемента уменьшилась, однако оставалась на уровне Темп-Bond или Repin, что говорит о достаточно высоких адгезивных характеристиках.

После добавления ФК в состав Темп-Bond и Repin не во всех случаях отмечалось снижение сопротивления и различия с оригинальными составами цементах. Ортофикс и Дентин как в оригинальных формах, так и с добавлением ФК показали более низкую адгезию в сравнении с остальными исследуемыми цементами. В некоторых случаях у Дентина с добавлением ФК и без отмечали более высокое сопротивление на разрыв и на сдвиг, чем у Ортофикса.

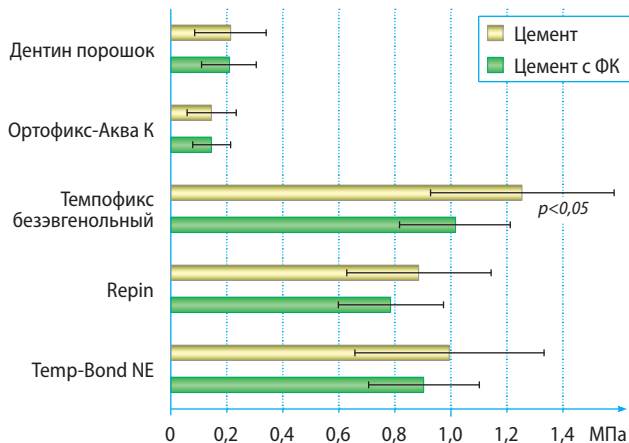


Рис. 5. Сопротивление на разрыв у образцов «зуб — временный цемент — диоксид циркония»

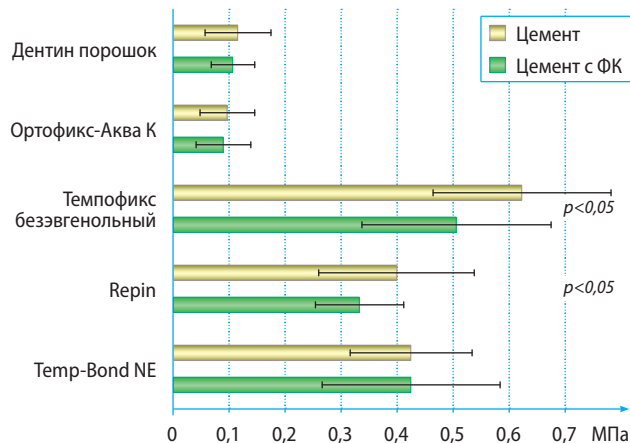


Рис. 6. Сопротивление на сдвиг у образцов «зуб — временный цемент — диоксид циркония»

ВЫВОДЫ

1. На девитальных зубах для долгосрочной фиксации следует применять Темпофикс безэвгенольный, Temp-Bond NE и Repin. Для краткосрочной — Ортофикс-Аква К и Дентин порошок.
2. Добавление предложенной нами фитокомпозиции приводит к снижению адгезии временных цемента Темпофикс безэвгенольный, Temp-Bond NE и Repin,

но не влияет на адгезию цемента Дентин порошок и Ортофикс-Аква К.

3. При ортопедическом лечении на витальных зубах для краткосрочной временной фиксации коронок следует применять Дентин порошок и Ортофикс-Аква К с добавлением фитокомпозиции, а Темпофикс безэвгенольный, Temp-Bond NE и Repin с добавлением фитокомпозиции позволят добиться длительной фиксации.

Исследование выполнено при финансовой поддержке РФФИ в рамках научного проекта № 18-315-00305 «Улучшение качества ортопедического лечения несъемными конструкциями на витальных зубах с помощью экидстероидсодержащей фитокомпозиции».

ЛИТЕРАТУРА /
REFERENCES:

1. Шиллинбург Г. Основы несъемного протезирования. — М.: Квинтэссенция, 2011. — С. 225—227 [Shillinburg G. Fundamentals of non-removable prosthetics. — Moscow: Quintessence, 2011. — P. 225—227 (In Russ)].
2. Гуськов А.В., Зиманков Д.А., Анвархонова Д.Б., Дармограй В.Н., Дармограй С.В., Филиппова А.С. Воспалительные реакции пульпы и пародонта при применении несъемных конструкций с большим объемом одонтопрепарирования. — *Клиническая стоматология*. — 2018; 4 (88): 56—9 [Gus'kov A.V., Zimankov D.A., Anvarhonova D.B., Darmograj V.N., Darmograj S.V., Filippova A.S. Inflammatory reactions of the pulp and periodontium when using fixed structures with a large volume of odontopreparation. — *Clinical dentistry*. — 2018; 4 (88): 56—9 (In Russ)].
3. Sczepanski F., Sczepanski C.R.B., Berger S.B., Santos L.L., Guiraldo R.D. Description and characterization of an alternative technique for temporary crown cementation with calcium hydroxide cement. — *Acta Odontol Latinoam*. — 2018; 31 (3): 144—9. PMID: 30829369
4. Li H., Liu Y.H., Luo Z.Q. Effects of bioactive glass on reducing the hypersensitivity after full crown preparation. — *Beijing Da Xue Xue Bao Yi Xue Ban*. — 2017; 18; 49 (4): 709—13 (In Chinese). PMID: 28816293
5. Román-Rodríguez J.L., Millan-Martínez D., Fons-Font A., Agustín-Panadero R., Fernández-Estevan L. Traction test of temporary dental cements. — *J Clin Exp Dent*. — 2017; 1; 9 (4): e564—8. PMID: 28469824
6. Ахмедова Н.А. Анализ зубочелюстных нарушений у пациентов с частичной вторичной адентией и пациентов без нарушения целостности зубных рядов. — *Наука молодых (Eruditio Juvenium)*. — 2018; 6 (3): 347—53 [Ahmedova N.A. Analysis of dentoalveolar disorders in patients with partial secondary adentities and patients without violation of dental integrity. — *Eruditio Juvenium*. — 2018; 6 (3): 347—53 (In Russ)]. DOI: 10.23888/HMJ201863347-353

7. Митин Н.Е., Набатчикова Л.П., Васильева Т.А. Анализ современных методов оценки и регистрации окклюзии зубов на этапах стоматологического лечения. — *Российский медико-биологический вестник им. акад. И.П. Павлова*. — 2015; 23(3): 134—9 [Mitin N.E., Nabatchikova L.P., Vasilyeva T.A. The analysis of contemporary methods of occlusion estimation and registration on the stage of orthopedic dentistry treatment. — *I.P. Pavlov Russian medical biological herald*. — 2015; 23 (3): 134—9 (in Russ)].
8. Гуськов А.В., Зиманков Д.А., Дармограй С.В., Гуськова А.А., Зиманкова С.Н., Мищенко А.С., Дармограй В.Н. Способ лечения и профилактики воспалительных явлений пульпы зуба с сохранением ее витальности при протезировании несъемными ортопедическими конструкциями. — Патент RU № 2708671, действ. с 24.04.2019 [Gus'kov A.V., Zimankov D.A., Darmograj S.V., Gus'kova A.A., Zimankova S.N., Mishchenko A.S., Darmograj V.N. Method of treating and preventing inflammatory dental pulp with retention of its vitality in prosthetic repair with non-removable orthopedic structures. — Patent RU № 2708671 effective from 24.04.2019 (In Russ)].
9. Арутюнов С.Д., Лебеденко А.И., Бейтан А.В., Сабуров Б.А. Сравнительные физико-химические и физико-механические характеристики современных цемента на водной основе. — *Российский стоматологический журнал*. — 2007; 2: 10—3 [Arutjunov S.D., Lebedenko A.I., Bejtan A.V., Saburov B.A. Comparative physico-chemical and physico-mechanical characteristics of modern water-based cements. — *Russian dental journal*. — 2007; 2: 10—3 (In Russ)].
10. Sachin B. Comparison of retention of provisional crowns cemented with temporary cements containing stannous fluoride and sodium fluoride-an in vitro study. — *J Indian Prosthodont Soc*. — 2013; 13 (4): 541—5. PMID: 24431789

А.В. Цимбалистов¹,
д.м.н., профессор, зав. кафедрой
ортопедической стоматологии

А.В. Соболева²,
к.м.н., врач-стоматолог-ортопед
стоматологической поликлиники № 2

В.Н. Царев³,
д.м.н., профессор, зав. кафедрой микробио-
логии, вирусологии, иммунологии

И.В. Золотницкий³,
д.м.н., профессор кафедры ортопедической
стоматологии

Л.В. Дубова³,
д.м.н., профессор, зав. кафедрой
ортопедической стоматологии

Н.Н. Мальгинов³,
д.м.н., профессор, зав. кафедрой
технологий протезирования в стоматологии

П.В. Добровольский⁴,
к.м.н., технолог научного отдела

В.П. Чуев⁴,
д.т.н., профессор, генеральный директор

С.Д. Арутюнов³,
д.м.н., профессор, зав. кафедрой пропедев-
тики стоматологических заболеваний

¹ БелГУ

² Приволжский окружной медицинский
центр, Нижний Новгород

³ МГМСУ им. А.И. Евдокимова

⁴ Опытнo-экспериментальный завод
«ВладМиВа», Белгород

Клиническая эффективность съемных зубных протезов из светоотверждаемого базисного материала Нолатек

Реферат. Принимая во внимание высокую распространенность частичного и полного отсутствия зубов, а также несовершенство существующих съемных зубных протезов, актуальным направлением современной стоматологии является совершенствование стоматологического ортопедического лечения, в связи с чем был разработан базисный наноструктурный конструкционный материал Нолатек («ВладМиВа», Белгород), основа которого представляет сополимеры полиэфиров метакриловой и диметакриловой кислот, модифицированных композитом, относящейся к светоотверждаемым пластмассам. **Цель** — изучить клинико-технологические и эксплуатационные свойства Нолатека и обосновать клиническую эффективность съемных конструкций зубных протезов, созданных из этого конструкционного материала. **Материалы и методы.** На материале, включающем 130 клинических и микробиологических наблюдений, оценено применение Нолатека в сравнительной оценке с широко используемым в клинической практике базисным материалом Фторакс («Стома», Украина). Оценивали плотность прилегания базиса протеза к протезному ложу, частоту встречаемости трещин и переломов базисов, вероятность отсоединения искусственных зубов, микробную колонизацию, эстетические и функциональные свойства протезов. **Заключение.** Съемные протезы из Нолатека не уступают, а по ряду характеристик превосходят аналогичные конструкции из Фторакса.

Ключевые слова: съемные зубные протезы, светоотверждаемый базисный материал

A.V. Tsimbalistov¹,
Grand PhD in Medical sciences, professor and
head of the Prosthodontics department

A.V. Soboleva²,
PhD in Medical sciences, prosthodontist in the
Dental polyclinic no. 2

V. N. Tsarev³,
Grand PhD in Medical sciences, professor,
head of the Microbiology, virology,
immunology department

I.V. Zolotnitsky³,
Grand PhD in Medical sciences, professor
of the Prosthodontics department

L.V. Dubova³,
Grand PhD in Medical sciences, professor and
head of the Prosthodontics department

Clinical efficacy of removable dentures made of Nolatec photopolymeric base substance

Abstract. Given the high prevalence of partial and complete lack of teeth, as well as the imperfection of existing removable dentures, relevant the direction of modern dentistry is the improvement of dental orthopedic treatment, in connection with which a basic nanostructured material Nolatec ("VladMiVa", Russia) the basis of which is copolymers of polyesters of methacrylic and dimethacrylic acids modified with positive relating to light curing plastics. The goal is to study clinical and technical logical and operational properties of Nolatec and substantiate clinical efficacy removable denture structures created from this structural material. **Materials and methods.** On the material, including 130 clinical and microbiological observations, evaluated the use of Nolatec in a comparative assessment with widely used in clinical practice basic material Ftoraks ("Stoma", Ukraine). Estimated the density of the base of the prosthesis to the prosthetic bed, the frequency of occurrence cracks and fractures of the bases, the probability of detachment of artificial teeth, microbial colonization, aesthetic and functional properties of prostheses. **Conclusion.** Removable

N.N. Malginov³,

Grand PhD in Medical sciences, professor and head of the Prosthodontics technology department

P.V. Dobrovolsky⁴,

PhD in Medical sciences, technologist of the Research department

V.P. Chuev⁴,

Grand PhD in Engineering, general director

S.D. Arutyunov³,

Grand PhD in Medical sciences, professor and head of the Dentistry diseases propaedeutics department

¹ Belgorod National Research University, Belgorod, Russia

² Volga Regional Medical Center, Nizhny Novgorod, Russia

³ Moscow State University of Medicine and Dentistry, Moscow, Russia

⁴ "VladMiVa Experimental Plant" JSC, Belgorod, Russia

В структуре стоматологических заболеваний частичная потеря зубов занимает одну из лидирующих позиций по частоте встречаемости [1]. Указанная патология существенно отражается на жизни и здоровье пациентов, поскольку ее развитие сопровождается нарушением функции жевания, внешнего вида лица и улыбки, коммуникации в социуме. Учитывая известные недостатки существующих съемных зубных протезов, актуальным направлением современной стоматологии является разработка новых базисных материалов и совершенствование методов стоматологического ортопедического лечения пациентов с частичным и полным отсутствием зубов [2–7].

Базисный наноструктурный конструкционный материал Нолатек создан на основе сополимеров полиэфиров метакриловой и диметакриловой кислот, модифицированных композитом, представляет собой гомогенную пластичную полимерную массу различной консистенции и относится к светоотверждаемым пластмассам, разработан и синтезирован на ОЭЗ «ВладМиВа» (Россия). В полимерной матрице Нолатека мономер метилметакрилат заменен на фотоактивируемый состав на основе уретандиметакрилата с акриловым сополимером, не обладающим аллергенностью и не имеющим неприятного запаха, что выгодно отличает указанный материал от акриловой пластмассы горячей полимеризации, так как существенно снижает вероятность развития протезных стоматитов [4, 8]. Химическая структура полимерной матрицы Нолатека способствует высокой степени его полимеризации и гарантирует материалу биосовместимость, нетоксичность, низкую бактериальную адгезию и улучшенные физико-механические характеристики [9].

dentures from Nolatec are not inferior, and in a number of characteristics they surpass similar ones structures from Ftoraks.

Key words: removable dentures, light-curing base material

Анализ современной специализированной литературы выявил недостаточное количество сведений о клинических характеристиках Нолатека.

Цель: изучить клиничко-технологические и эксплуатационные свойства светоотверждаемого базисного материала Нолатек и обосновать клиническую эффективность съемных конструкций зубных протезов, созданных из этого конструкционного материала.

МАТЕРИАЛЫ И МЕТОДЫ

Исследование проводилось на базе стоматологической поликлиники № 2 Нижнего Новгорода и Стоматологического центра «ВладМиВа» (г. Белгород).

Критерии включения пациентов в исследование:

- фиксированный (ортогнатический, прямой) и нефиксированный прикус;
- концевые и включенные дефекты боковых и переднего отделов челюстей, а также комбинированные дефекты;
- опорные зубы, ограничивающие дефекты, устойчивы, с безболезненной перкуссией и отсутствием воспалительных изменений в периапикальных тканях;
- наличие показаний к лечению частичными съемными пластиночными протезами с гнутыми кламперами.

Критерии исключения:

- аллергическая реакция на акрилаты;
- серьезные нарушения опорно-двигательного аппарата, создающие препятствия работе стоматолога-ортопеда;
- полная потеря зубов;

- эндокринные заболевания;
- заболевания тканей пародонта средней и тяжелой формы.

В ходе решения поставленных клинических задач обследовано 130 пациентов с частичной потерей зубов. Для лечения изготовлены и оценены 202 частичных съемных пластиночных протеза с гнутыми кламперами: 94 — из акрилового материала горячей полимеризации Фторакс (60 пациентов, группа Фторакс) и 108 — из светоотверждаемого материала Нолатек (70 пациентов, группа Нолатек). Съемные протезы с базисом из Нолатек были изготовлены по разработанной и запатентованной авторской методике (патент РФ № 2631106).

Пластмасса горячей полимеризации Фторакс на основе фторсодержащих акриловых сополимеров состоит из порошка и жидкости. Порошок — мелкодисперсный, розового цвета, суспензионный привитый сополимер метилметакрилата и фторкаучука. Жидкость — стабилизированный метилметакрилат, содержащий сшивающий агент (диметакриловый эфир дифенилолпропана).

Светоотверждаемый базисный материал Нолатек представляет собой нетоксичную химически инертную однородную пластичную массу без механических элементов. Полимерная матрица материала включает в себя ТГМ-3 (триэтиленгликольдиметакрилат), УДМА (уретандиметакрилат), эластомер Exothane 26 (модификация УДМА с большой молекулярной массой) и фотоиницирующую систему, состоящую из фотоинициаторов (камфороксинона 420–475 нм и иргаксура-651 320–360 нм), термоинициатора (перекись бензоила), амина ЭДМАБ и ингибиторов полимеризации.

Для решения поставленных задач исследования использованы метод группировки и сравнения, а также клинические методы оценки качества съемных протезов и результатов лечения пациентов.

Метод группировки и сравнения заключается в проведении всесторонней сравнительной характеристики групп больных — по полу, возрасту, виду зубного ряда, по качеству дефектов зубных рядов, а также по наличию сопутствующей соматической патологии.

Клинические методы оценки качества съемных протезов и результатов лечения больных:

1. Оценка плотности прилегания базиса протеза к протезному ложу проводилась с помощью корригирующей массы Speedex (Coltene) в день наложения, на 3-й и 7-й дни ношения. После полного ее отверждения оценивались толщина и равномерность слоя массы, а также наличие участков, оголенных полным ее выдавливанием.
2. Оценка частоты встречаемости трещин и переломов базисов съемных протезов проводилась к исходу 6-го и 12-го месяцев после начала ношения протеза.
3. Оценка частоты отсоединения искусственных зубов от базиса протеза проводилась в первый год ношения протеза к исходу 6-го и 12-го месяцев.
4. Исследование эстетических и функциональных свойств протезов проводилось с использованием объективного теста Б.В. Свирина (1998) в день

наложения протеза (-ов) и через 12 месяцев ношения. Оценивалось наличие/отсутствие следующих показателей: движение языка в пределах полости рта, различные движения нижней челюсти (открытие рта, откусывание пищи, разжевывание пищи), акт глотания, произношение фонем, удовлетворение всем эстетическим требованиям. При наличии показателя ставится 1 балл, при отсутствии — 0. Баллы суммируются. Итоговая оценка характеризует качество эстетических и функциональных свойств протезов: 7 баллов — «отлично»; 6 баллов — «хорошо»; от 4 до 5 баллов — «удовлетворительно»; от 0 до 3 баллов — «неудовлетворительно». Оценка «неудовлетворительно» ставится также, если не выполняются пункты «Откусывание пищи» и «Разжевывание пищи» (хотя бы один из показателей).

Микробиологическое исследование проводили для количественной оценки микробной колонизации и формирования биопленки на протезах из рассматриваемых материалов в соответствии с существующими протоколами взятия материала, количественного посева и последующего культивирования в аэробных и анаэробных условиях [4, 10]. Результаты исследования обсчитывали на аппарате Scan-500 с цифровой регистрацией колоний и выражали в колониеобразующих единицах (КОЕ).

РЕЗУЛЬТАТЫ И ОБСУЖДЕНИЕ

Результаты сравнительной характеристики групп обследования

1. Группы пациентов, характеризующиеся по половому и возрастному составу, сопоставимы между собой. Группа Фторакс включала в себя 39 (65%) женщин и 21 (35%) мужчину в возрасте 38–67 лет, группа Нолатек — 43 (61,4%) женщины и 27 (38,6%) мужчин в возрасте 39–65 лет. Наиболее часто в обеих группах встречались пациенты в возрасте 51–60 лет. В группе Фторакс их было 29 (48,3%), в группе Нолатек — 31 (44,3%) человек.
2. Характеристика групп по виду зубного ряда выявила дефекты как одной, так и обеих челюстей. Дефекты зубного ряда верхней челюсти отмечены у 14 (23,3%) пациентов группы Фторакс и у 17 (24,3%) пациентов группы Нолатек. Дефекты зубного ряда нижней челюсти встречались у 12 (20%) пациентов в группе Фторакс и у 15 (21,4%) пациентов в группе Нолатек. Дефекты обеих челюстей в группе Фторакс наблюдались у 34 (56,7%) пациентов, в группе Нолатек — у 38 (54,3%) пациентов.
3. Сравнительная характеристика по качеству дефектов зубных рядов проводилась с учетом классификации Кеннеди. В обеих группах встречались пациенты с дефектами всех классов, но наиболее часто отмечались комбинированные дефекты зубных рядов — в группе Фторакс 57 (60,6%), в группе Нолатек — 62 (57,4%).
4. При характеристике по наличию сопутствующей соматической патологии оценивалась частота

встречаемости заболеваний желудочно-кишечного тракта, опорно-двигательной, нервной, мочеполовой и сердечно-сосудистой систем. В обеих группах наиболее часто встречались болезни желудочно-кишечного тракта (хронический гастрит, язва желудка, стоматит, энтероколит, гастроудоденит и др.). Эти заболевания наблюдались у 14 (23,3%) пациентов группы Фторакс и у 15 (21,4%) пациентов группы Нолатек. Такая клиническая картина объясняется снижением жевательной эффективности при наличии частичной потери зубов и поступлением в желудочно-кишечный тракт неполностью измельченной пищи. Примерно половина пациентов — 31 (51,7%) в группе Фторакс и 37 (52,9%) в группе Нолатек — отрицали у себя соматические болезни.

Результаты клинической оценки качества съемных протезов и результатов лечения больных

Плотность прилегания базиса протеза к протезному ложу. В день наложения удовлетворительно оценены 89 (94,7%) протезов из Фторакса и 101 (93,5%) протез из Нолатека. На 3-й и 7-й день после наложения удовлетворительную оценку получили 93 (98,9%) протеза из Фторакса и 107 (99,1%) протезов из Нолатека. Полученные результаты характеризуют высокое качество отображения базисом особенностей рельефа протезного ложа.

Частота встречаемости трещин и переломов базисов съемных протезов. Переломы базисов из Фторакса в первый год пользования отмечены в 4 (4,3%) протезах, из Нолатека — в 3 (2,8%) протезах. Трещины базисов в первый год пользования выявлены в 1 (1,1%) протезе из Фторакса и в 1 (0,9%) протезе из Нолатека. Среди причин переломов и трещин можно отметить падение протеза на каменный пол, асфальт и керамическую раковину, а также попытка разгрызть скорлупу лесного ореха. Результаты данного исследования подтверждают улучшенные прочностные характеристики светоотверждаемого материала.

Частота отсоединения искусственных зубов от базиса протеза. В первый год ношения по одному искусственному зубу отсоединилось от базисов 4 (4,3%) протезов из Фторакса и 2 (1,9%) протезов из Нолатека, что демонстрирует высокую прочность химико-механической адгезии искусственных зубов к базисам из материалов светового отверждения.

Эстетические и функциональные свойства протезов. В день наложения протеза отличную оценку получили 48 (51,1%) протезов из Фторакса и 62 (57,4%) протеза из Нолатека. К исходу первого года ношения отличную оценку

получили 63 (67,0%) протеза из Фторакса и 80 (74,1%) протезов из Нолатека. Пациенты обеих групп не предъявляли жалоб на качество эксплуатационных и адаптационных свойств съемных протезов. Анализируя полученные результаты, можно сделать вывод, что в обеих группах отмечена положительная динамика оценок эстетических и функциональных характеристик протезов.

Результаты микробиологической оценки микробной колонизации съемных протезов

Известно, что степень микробной колонизации протезов и состояние гигиены полости рта в целом характеризуют микробное число (общая микробная обсемененность) поверхности конструкции. В связи с этим оценку микробной колонизации протезов проводили у пациентов в динамике: на 7-е, 15-е сутки после того, как был установлен протез, а затем — через 3, 6 и 12 месяцев в соответствии с существующими рекомендациями (см. таблицу).

На 7-е сутки происходила стабилизация уровня обсемененности на уровне 10^5 – 10^7 КОЕ для всех использованных конструкционных материалов, причем достоверно более высокий уровень колонизации отмечался на протезах из Фторакса. К 15-м суткам происходила количественная и качественная стабилизация микробной биопленки протезов, причем уровень обсемененности протезов из Фторакса был существенно выше, чем протезов из Нолатека, независимо от характера обработки.

Статистически достоверную разницу уровней количественной обсемененности получили также и при контрольных исследованиях на 3, 6 и 12-м месяцах исследования, что указывает на биодеструктивное действие микробной биопленки и постепенное разрушение протезов из Фторакса, особенно на 6–12-м месяце ношения, когда микробная колонизация была максимальной и достигала 10^9 – 10^{10} КОЕ. Это соответствует известным данным литературы по биодеструкции акриловых пластмасс, полученным разными исследователями [4, 10].

Таким образом, на основании результатов проведенных исследований микробной колонизации протезов

можно сделать заключение, что биопленка на полиакриловых материалах является более агрессивной, чем на Нолатеке, где отмечен статистически достоверно более низкий уровень колонизации в клинических условиях. Причем показатели колонизации протезов из полированного Нолатека отличались стабильно низким уровнем колонизации по сравнению с фрезерованным и непокрытым лаком.

В результате клинико-лабораторного исследования установлено, что новый конструкционный материал Нолатек не оказывал отрицательного действия на процесс

Особенности микробной колонизации протезов из разных типов акриловых материалов (микробное число, КОЕ)

Срок	Фторакс	Нолатек
7-е сутки	$5 \cdot 10^7 \pm 10^2$	$8 \cdot 10^5 \pm 10^2$
15-е сутки	$2 \cdot 10^9 \pm 10^2$ *	$2 \cdot 10^7 \pm 10^2$ *
3 месяца	$3 \cdot 10^8 \pm 10^2$	$1 \cdot 10^5 \pm 10^2$ †
6 месяцев	$3 \cdot 10^9 \pm 10^2$ *	$1 \cdot 10^5 \pm 10^2$ †
12 месяцев	$2 \cdot 10^{10} \pm 10^2$ *	$2 \cdot 10^6 \pm 10^2$

Примечание. Все межгрупповые различия статистически достоверны ($p < 0,05$); * повышение достоверно по сравнению с началом исследования (7 суток); † снижение достоверно по сравнению с предыдущей строкой.

колонизации важнейших представителей стабилизирующей микробиоты и формирование протезной биопленки с минимальным уровнем микробной обсемененности, что в свою очередь определяет устойчивость материала к процессам биодеструкции, которые активно обсуждаются в современной научной литературе [4, 10]. Данное положение подтверждается результатами мониторинга колонизации протезов из Нолатека по сравнению с Фтораксом у конкретных пациентов на протяжении года, а также соответствует ранее полученным микробиологическим данным о низких показателях микробной адгезии оральных стрептококков, пародонтопатогенных видов анаэробов и грибов *Candida* к образцам из Нолатека в эксперименте *in vitro* [9].

ЗАКЛЮЧЕНИЕ

По результатам сравнительной клинической оценки съемные конструкции из Нолатека превосходят протезы из Фторакса по прочностным характеристикам, так как реже встречались переломы базисов после первого года ношения, искусственные зубы реже отсоединялись от базисов и отмечались высокие показатели эстетических и функциональных свойств. Очевидно, это объясняется более высоким уровнем адгезии представителей оральной микробиоты и особенностями микробной колонизации, установленными в настоящем исследовании, которые определяют более выраженный уровень биодеструкции Фторакса.

В итоге клинических исследований можно сделать вывод о высокой клинической ценности разработанного светоотверждаемого материала Нолатек для современной стоматологии.

ЛИТЕРАТУРА / REFERENCES:

.....

1. Ключников О.В., Подкорытов Ю.М., Ищенко В.А.

Опыт ортопедического лечения частичными съемными протезами. — В сб. статей междунар. науч.-практ. конф. «Общество, наука и инновации». — Уфа: Аэтерна, 2015. — С. 182—189 [Klyushnikov O.V., Podkorytov Yu.M., Ishchenko V.A. The experience of prosthodontics treatment with removable partial dentures. — Proceedings of the International conference "Society, Science and Innovation". — Ufa, 2015. — P. 182—189 (In Russ.)].

2. Аракелян А.Г.

Полимерные материалы для базисов съемных зубных протезов. — В сб. статей междунар. науч.-практ. конф. «Концепции фундаментальных и прикладных научных исследований». — Уфа, 2018. — P. 24—25 [Arakelyan A.G. Polymer materials for removable denture bases. — Proceedings of the international conference "Concepts of fundamental and applied research". — Ufa, 2018. — P. 24—25 (In Russ.)].

3. Афанасьева В.В., Арутюнов Д.С., Деев М.С., Ипполитов Е.В., Царева Т.В.

Клинико-микробиологические аспекты формирования микробной биопленки на конструкционных материалах, используемых для починки и перебазировки съемных зубных протезов. — *Российский стоматологический журнал*. — 2015; 19(2): 44—6 [Afanasyeva V.V., Arutyunov D.S., Deev M.S., Ippolitov E.V., Tsareva T.V. Clinical and microbiological aspects of the formation of microbial biofilms on structural materials used to repair and relocate removable dentures. — *Russian Journal of Dentistry*. — 2015; 19(2): 44—6 (In Russ.)].

4. Жуков К.В.

Изменения свойств поверхности съемных пластиночных протезов, изготовленных из акриловых пластмасс. — *Вісник стоматології*. — 2014; 3(88): 84—5 [Zhukov K.V. Changes in the surface properties of removable dentures made of acrylic plastics. — *Vіsник stomatologii*. — 2014; 3(88): 84—5 (In Russ.)].

5. Клемин В.А., Ворожко А.А.

Современное состояние вопроса выбора материала для ортопедического лечения больных, нуждающихся в съемном протезировании. — *Дальневосточный медицинский журнал*. — 2015; 1: 41—6 [Klemin V.A., Vorozhko A.A. The current state of the issue of the choice of material for orthopedic treatment of patients requiring removable dentures. — *Far East Medical Journal*. — 2015; 1: 41—6 (In Russ.)].

6. Коннов В.В., Арутюнян М.Р.

Сравнительный анализ клинической и функциональной адаптации к частичным съемным протезам на основе нейлона и акриловой

пластмассы. — *Современные проблемы науки и образования*. — 2015; 3: 8 [Konnov V.V., Arutyunyan M.R. Comparative analysis of clinical and functional adaptation to partial dentures based on nylon and acrylic plastic. — *Modern problems of science and education*. — 2015; 3: 8 (In Russ.)].

7. Максюков С.Ю., Беликова Е.С., Иванов А.С.

Анализ осложнений, недостатков и дефектов протезирования бюгельными и съемными пластиночными протезами. — *Кубанский научный медицинский вестник*. — 2013; 6(41): 130—4 [Maksyukov S.Yu., Belikova E.S., Ivanov A.S. Analysis of complications, deficiencies and defects of prosthetics with clasp and removable laminar dentures. — *Kuban Scientific Medical Bulletin*. — 2013; 6(41): 130—4 (In Russ.)].

8. Романова Ю.Г., Садовский В.В.

Диагностика проявлений аллергических реакций у лиц, пользующихся съемными зубными протезами с акриловым базисом. — *Стоматология для всех*. — 2014; 3: 36—8 [Romanova Yu.G., Sadovskiy V.V. Diagnosis of the manifestations of allergic reactions in individuals using removable dentures with an acrylic base. — *Stomatology for All*. — 2014; 3: 36—8 (In Russ.)].

9. Дубова Л.В., Царев В.Н., Золкина Ю.С., Малик М.В., Никитин И.С., Чуев В.П.

Сравнительная оценка фрезеруемых материалов для временных несъемных ортопедических конструкций на имплантатах по данным изучения их напряженно-деформированных состояний и микробной адгезии в эксперименте *in vitro*. — *Клиническая стоматология*. — 2019; 3(87): 74—8 [Dubova L.V., Tsarev V.N., Zolkina Yu.S., Malik M.V., Nikitin I.S., Chuev V.P. Comparative evaluation of milled materials for temporary fixed orthopedic structures on implants according to the study of their stress-strain states and microbial adhesion in an *in vitro* experiment. — *Clinical Dentistry*. — 2019; 3(87): 74—8 (In Russ.)].

10. Воронов И.А., Ипполитов Е.В., Царев В.Н.

Подтверждение протективных свойств нового покрытия из карбида кремния «Панцирь» при моделировании микробной адгезии, колонизации и биодеструкции на образцах стоматологических базисных полимеров. — *Клиническая стоматология*. — 2016; 1(77): 60—5 [Voronov I.A., Ippolitov E.V., Tsarev V.N. Confirmation of the protective properties of the new «Pantsir» silicon carbide coating in the simulation of microbial adhesion, colonization and biodegradation on samples of dental base polymers. — *Clinical Dentistry*. — 2016; 1(77): 60—5 (In Russ.)].

В.Г. Бутова,
д.м.н., профессор, зав. научно-методическим отделом

Д.Е. Тимофеев,
аспирант, научно-методический отдел

Л.Е. Смирнова,
к.м.н., научный сотрудник отдела организации стоматологической службы, лицензирования и аккредитации

А.Ю. Жеребцов,
к.м.н., научный сотрудник научно-методического отдела

НМИЦ СЧЛХ, Москва

Мониторинг кадровых ресурсов стоматологических ортопедических отделений

Реферат. В основе механизма управления обеспеченностью населения квалифицированными специалистами находится процесс адаптации кадрового менеджмента к долгосрочным ключевым социально-экономическим ориентирам, когнитивизации технологий, стабилизации профессиональной деловой среды, разработке обоснованных оценочных показателей труда. **Целью** исследования являлся анализ возможностей повышения качества и доступности стоматологической ортопедической помощи населению на основе мониторинга кадровых ресурсов. Источником информации послужили сводные таблицы формы № 30 «Сведения о медицинской организации» за 2016—2018 гг. **Результаты** исследования свидетельствуют о том, что обеспеченность населения врачами-стоматологами-ортопедами, физическими лицами основных работников на занятых должностях в амбулаторных медицинских организациях имеет тенденцию незначительного снижения с 0,45 на 10 тыс. населения в 2016 г. до 0,42 в 2018 г. Установлена тенденция незначительного роста сертификации врачей-стоматологов-ортопедов, к 2018 г. сертификат специалиста имеют 99,68%, подтвердили свою квалификационную категорию 39,95%, более половины из них имеют высшую категорию. Динамика укомплектованности медицинских организаций врачами-стоматологами-ортопедами свидетельствует о тенденции незначительного снижения этого показателя: в 2016 г. он составлял 83,85%, а в 2018 г. — 82,92%. Вакантными остаются свыше 17% должностей. Коэффициент совместительства врачей-стоматологов-ортопедов практически стабилен и соответствует 1,1 ставки. **Выводы.** Учитывая данные факты, можно констатировать об ограничении возможностей повышения качества и доступности стоматологической ортопедической помощи.

Ключевые слова: врачи-стоматологи-ортопеды, обеспеченность, сертификация, аккредитация, аттестация, укомплектованность, совместительство, качество

V.G. Butova,
Grand PhD in Medical sciences, chief of the Methodological and scientific department

D.E. Timofeev,
graduate student of the Methodological and scientific department

L.E. Smirnova,
PhD in Medical sciences, research officer in Dental service, licensing and accreditation division

A.Y. Zherebcov,
PhD in Medical sciences, researcher in the Methodological and scientific department

Central Research Institute of Dental and Maxillofacial Surgery, Moscow, Russia

Human resources monitoring at the prosthetic dental departments: Essay

Abstract. At the basis of the managing mechanism of the providing population with qualified specialists is the process of personnel administration adaptation to the long-term key socio-economic landmarks, technologies cognitiveizing, professional business environment stabilizing, the development of sound work indicators. **The aim of the study** was to analyze the possibilities for the quality and accessibility of dental orthopedic care improvement based on human resources monitoring. The information source used was the synoptic tables form N 30 "Information about medical organizations" for 2016—2018 years. **Results.** population providence with doctors orthopedic, — dentists as an individuals of the main employees in occupied positions in outpatient medical organizations tends to slightly decrease from 0.45 by 10 thousand people (2016 year) to 0.42 (2018 year). A tendency for a slight increase in the certification of orthopedic dentists has been established by the year 2018, 99.68% doctors have a specialist certificate, 39.95% have confirmed their qualification category, more than half of them have the qualified the highest category. The dynamics of recruiting orthopedic dentists to the medical institutions shows a slight decrease in this indicator, such as in the year 2016 it equaled 83.85%, and in 2018—82.92%. More than 17% of positions remain vacant. The coefficient of part-time workers among orthopedic dentist is mainly stable and corresponds to the rate of 1.1. **Conclusion.** In consider of these facts it may be stated that the possibilities of improving the quality and availability of dental orthopedic care are limited.

Key words: prosthodontists, provision, certification, accreditation, recruiting, part-time job, quality

Главным ресурсом любой медицинской организации являются кадры. Основной целью кадровой политики в здравоохранении служит подготовка в достаточной численности высококвалифицированных специалистов и обеспечение ими медицинских организаций [1]. При этом приоритетное внимание уделяется оптимальному размещению ограниченных ресурсов по направлениям их конечного использования, когнитивизации производства, развитию кадрового потенциала. В условиях постоянно изменяющихся технологий и потребностей пациентов стоматологические медицинские организации (МО) вынуждены эволюционировать, постоянно перестраивать свою деятельность, используя новые технологии. При этом от кадрового состава требуется множество умений, знаний индустрии для овладения инновациями. Особенно этот процесс характерен в деятельности ортопедических стоматологических отделений. Для решения тактических и стратегических задач, связанных с совершенствованием качества стоматологической ортопедической помощи, необходимым условием является проведение всестороннего аудита кадрового потенциала.

Численность врачей-стоматологов-ортопедов в России, по данным М.И. Бойкова, в 2010 г. составляла 7995 специалистов, а в 2014 г. — 6799. Отмечается снижение численности данных специалистов на 15% за 4 года, при том что обеспеченность населения врачами-стоматологами-ортопедами соответствовала 0,47 на 10 тыс. населения [2]. Общая картина имеет некоторые различия по регионам РФ. На проблемы дефицита кадрового обеспечения врачами-стоматологами в РФ и профессиональной компетентности специалистов указывали И.Н. Большов, О.В. Медведева, А.В. Алимский [3, 4]. Для решения тактических и стратегических задач, направленных на совершенствование качества стоматологической помощи, необходимым условием является проведение мониторинга кадрового потенциала.

Цель исследования: анализ возможностей повышения качества и доступности стоматологической ортопедической помощи населению.

МАТЕРИАЛЫ И МЕТОДЫ

Источником информации для анализа деятельности МО являются данные формы федерального статистического наблюдения №30 «Сведения о медицинской организации» за 2016–2018 гг. В сводных таблицах отчетных форм информация дается в абсолютных величинах. Для сравнения, анализа, оценки и выводов рассчитывались относительные величины. Суть анализа заключается в оценке величины показателей, сопоставлении и сравнении их в динамике с другими объектами и группами наблюдений, в определении связи между показателями, их обусловленности и в интерпретации данных и выводов.

РЕЗУЛЬТАТЫ И ОБСУЖДЕНИЕ

В системе здравоохранения в Российской Федерации в подразделениях, оказывающих медицинскую помощь в амбулаторных условиях, начиная с 2016 по 2018 г., ежегодно трудится около 43 тыс. физических лиц врачей по специальности «стоматология» разной квалификации. Результаты исследования свидетельствуют, что в изучаемом периоде общая численность физических лиц врачей-стоматологов-ортопедов имеет тенденцию снижения на 371 человека, так, в 2016 г. насчитывалось 6553 физических лица, а в 2018 г. — 6182 (табл. 1). Базовый темп убыли этих специалистов составляет –5,56%. А учитывая сведения М.И. Бойкова (7995 специалистов в 2010 г.), этот показатель равен –22,67%. То есть за 8 лет численность врачей-стоматологов-ортопедов снизилась более чем на 1/5.

Базовый темп убыли врачей по специальности «стоматология» разной квалификации за данный период соответствует 0,06%.

Обеспеченность населения врачами-стоматологами-ортопедами, физическими лицами основных работников на занятых должностях в амбулаторных МО имеет тенденцию незначительного снижения с 0,45 на 10 тыс. населения в 2016 г. до 0,42 — в 2018 г.

В Федеральном законе №323-ФЗ «Об основах охраны здоровья граждан в Российской Федерации» от 21.11.2011 г. подчеркивается, что оказывать медицинскую помощь могут только лица, имеющие среднее или высшее медицинское образование. Кроме того, медицинские работники обязаны совершенствовать свои знания и профессиональные навыки не реже чем раз в 5 лет, обучаясь по дополнительным профессиональным программам. Медицинский специалист должен показать, что он не только овладел знаниями и навыками, необходимыми профессионалу в сфере здравоохранения, но и знаком со стандартами медицинской помощи и установленным порядком ее оказания. В соответствии с приказом Минздрава России №1043н «Об утверждении сроков и этапов аккредитации специалистов, а также категорий лиц, имеющих медицинское, фармацевтическое или иное образование и подлежащих аккредитации специалистов» от 22.12.2017 г. с 2017 г. в систему дополнительного образования медицинских работников вводятся изменения. Вместо сертификата специалиста, который получали после курсов повышения квалификации, выдается свидетельство об аккредитации. Установлена тенденция незначительного роста

Таблица 1. Динамика численности врачей-стоматологов-ортопедов

	2016 г.	2017 г.	2018 г.	Изменение, %
Врачей-стоматологов-ортопедов	6553	6372	6182	–5,56
Всего врачей по специальности «стоматология»	42 270	42 031	42 244	–0,06

сертификации врачей-стоматологов-ортопедов, так, в 2018 г. сертификат имеют 99,68% этих специалистов.

В ст. 10 ФЗ №323-ФЗ представлены компоненты, обеспечивающие доступность и качество медицинской помощи, один из них — квалификация врачей. Квалификация работника, согласно ст. 195.1 Трудового кодекса, — уровень знаний, умений, профессиональных навыков и опыта работы работника.

Теоретическая и практическая подготовка врача проводится специальной аттестационной комиссией; по результатам аттестации врачу присваивается соответствующая квалификационная категория. Результаты исследования свидетельствуют о тенденции снижения присвоения квалификационной категории врачам-стоматологам-ортопедам на 1,6%.

К 2018 г. подтвердили свою квалификацию 39,95% этих специалистов. Более половины аттестованных специалистов имеют высшую категорию (табл. 2).

К целевым показателям и дополнительным показателям национального проекта «Здравоохранение» в подразделениях, оказывающих медицинскую помощь в амбулаторных условиях, относится укомплектованность врачебных должностей. Укомплектованность врачами рассчитывается как число занятых должностей, поделенное на число штатных должностей. Динамика укомплектованности медицинских организаций врачами-стоматологами-ортопедами представлена в табл. 3. Результаты исследования свидетельствуют о тенденции незначительного снижения этого показателя, так, в 2016 г. он составлял 83,85%, в 2017 г. — 83,27% и в 2018 г. — 82,92%. Вакантными остаются свыше 17% должностей.

Следующий показатель — коэффициент совместительства, который характеризует число занятых должностей, занимаемых 1 физическим лицом, и показывает, в усредненном значении, на скольких ставках трудится один работник. Оптимально показатель совместительства должен быть равен единице, чем он выше, тем ниже качество медицинской помощи. Особенности работы по совместительству медицинских и фармацевтических

работников определены не только Трудовым Кодексом, но и постановлением Минтруда №41 «Об особенностях работы по совместительству педагогических, медицинских, фармацевтических работников и работников культуры» от 30.06.2003 г. В целях реализации ст. 282 и 350 ТК РФ Правительством принято также постановление №813 «О продолжительности работы по совместительству в организациях здравоохранения медицинских работников, проживающих и работающих в сельской местности и в поселках городского типа» от 12.11.2002 г.

Коэффициент совместительства врачей-стоматологов-ортопедов практически стабилен и соответствует 1,1 ставки. В динамике наблюдается незначительная тенденция снижения этого показателя с 1,12 в 2016 г., 1,10 в 2017 г. до 1,08 в 2018 г.

Однако при таких высоких значениях вакансий и низком показателе совместительства руководители МО должны проводить работу по мотивации врачей-стоматологов-ортопедов к совместительству должностей с целью повышения показателя укомплектованности. Грамотное стимулирование работы сотрудников повышает производительность и улучшает качество услуг.

ВЫВОДЫ

Таким образом, обеспеченность населения врачами-стоматологами-ортопедами, физическими лицами основных работников на занятых должностях в амбулаторных МО имеет тенденцию незначительного снижения с 0,45 на 10 тыс. населения в 2016 г. до 0,42 — в 2018 г.

Установлена тенденция незначительного роста сертификации врачей-стоматологов-ортопедов, к 2018 г. сертификат специалиста имеют 99,68%, подтвердили свою квалификационную категорию 39,95%, более половины из них имеют высшую категорию.

Динамика укомплектованности МО врачами-стоматологами-ортопедами свидетельствует о тенденции незначительного снижения этого показателя, так, в 2016 г. он составлял 83,85%, а в 2018 г. — 82,92%. Вакантными остаются свыше 17% должностей.

Коэффициент совместительства врачей-стоматологов-ортопедов практически стабилен и соответствует 1,1 ставки.

Учитывая данные факты, можно констатировать ограничение возможностей повышения качества стоматологической ортопедической помощи.

Таблица 2. Динамика распределения врачей-стоматологов-ортопедов по квалификационным категориям

Год	Количество, человек	Высшая		I категория		II категория		Всего	
		абс.	%	абс.	%	абс.	%	абс.	%
2016	6553	1439	21,96	892	13,61	392	5,98	2723	41,55
2017	6372	1396	21,91	832	13,06	355	5,57	2583	40,54
2018	6182	1356	21,93	803	12,99	311	5,03	2470	39,95

Таблица 3. Динамика укомплектованности медицинских организаций врачами-стоматологами-ортопедами

	2016 г.			2017 г.			2018 г.		
	штатных	занятых	%	штатных	занятых	%	штатных	занятых	%
Врачей-стоматологов-ортопедов	8722	7313	83,85	8426	7016	83,27	8077	6697	82,92
Всего врачей по специальности «стоматология»	55 028	46 902	85,23	54 442	45 942	84,39	53 771	45 279	84,21

ЛИТЕРАТУРА /
REFERENCES:

.....

1. Постановление Правительства Российской Федерации №1640 (с изм.) «Об утверждении государственной программы Российской Федерации» от 26.12.2017 г.

[Resolution of the Government of the Russian Federation No. 1640 "On Approval of the State Program of the Russian Federation" dated by 26.12.2017 (In Russ.).]

2. **Бойков М.И.** Аудит кадровых ресурсов врачей по профилю «стоматология» в Российской Федерации. — *Клиническая стоматология*. — 2016; 2 (78):70—6

[Boikov M.I. Audit of human resources of doctors in the profile "dentistry" in the Russian Federation. — *Clinical dentistry*. — 2016; 2 (78):70—76 (In Russ.).]

3. **Большов И.Н., Медведева О.В.** Анализ обеспеченности населения Российской Федерации Рязанской области врачами-стоматологами. — *Евразийский союз ученых*. — 2015; 12—1 (21); 56—9 [Bolshov I.N., Medvedev O.V. Analysis of the security of the population of the Russian Federation of the Ryazan region by dental doctors. — *Eurasian Union of Scientists*. — 2015; 12—1 (21); 56—9 (In Russ.).]

4. **Алимский А.В.** Дефицит кадрового обеспечения медицинских стоматологических организаций. — *Экономика и менеджмент в стоматологии*. — 2016; 1 (48): 19—21 [Alimsky A.V. Shortage of staffing of medical dental organizations. — *Economics and management in dentistry*. — 2016; 1 (48): 19—21 (In Russ.).]

И.В. Куприна,
к.м.н., доцент кафедры детской
стоматологии, ортодонтии и пропедевтики
стоматологических заболеваний

Е.А. Киселева,
д.м.н., зав. кафедрой детской
стоматологии, ортодонтии и пропедевтики
стоматологических заболеваний

Т.М. Гришкян,
ординатор кафедры терапевтической
и ортопедической стоматологии с курсом
материаловедения

А.М. Гришкян,
студентка V курса стоматологического
факультета

К.С. Киселева,
студентка V курса стоматологического
факультета

Д.С. Киселев,
студент III курса педиатрического
факультета

КемГМУ

Региональная профилактика флюороза

Реферат. Цель — выявить корреляцию количества потребления природной минеральной воды и состояния твердых тканей зубов. Концентрация ионов фтора в минеральной воде «Борисовская» составляет $7,392 \pm 0,013$ мг/л, поэтому дозированное применение минеральной воды «Борисовская» может служить эффективным и доступным методом профилактики кариеса зубов на территориях с низким содержанием фтора в питьевой воде. **Материалы и методы.** Среди 165 детей и 157 их родителей проводилось очное анкетирование с целью учета доли участия в питьевом режиме различных источников питьевой воды, используемых в семьях, минеральной воды «Борисовская» и регистрации факта употребления ребенком в пищу молока. Мы прогнозировали вероятность наличия заболевания. Подтвержденная вероятность флюороза характеризовала группу «больной пациент», а неподтвержденная — «здоровый пациент». **Результаты.** Среди школьников села Борисово выявлена высокая распространенность флюороза зубов во всех возрастных группах. С достоверностью 95% можно утверждать, что вероятность распространенности флюороза среди школьников младших классов находится в диапазоне от 43 до 70%, среди школьников средних классов — от 44 до 67%, среди старшеклассников — от 30 до 59%. Данная логистическая модель адекватна и эффективна, так как процент правильной классификации, получившийся в результате построения классификационной матрицы, очень высок (в среднем 91,5%). **Заключение.** Описанный вариант флюороза можно вместе с винным флюорозом отнести к собирательной группе алиментарных флюорозов, которую нужно ввести в классификацию флюорозов по этиологическому признаку. Органам санитарного надзора следует обратить внимание на подобные продукты питания и принять меры по предотвращению их бесконтрольного употребления. Минеральная вода «Борисовская», являясь причиной флюороза зубов при чрезмерном ее потреблении, может служить эффективным и дешевым средством профилактики кариеса зубов при условии ее дозирования на территориях с низким содержанием фтора в питьевой воде.

Ключевые слова: флюороз, зубы, минеральная вода

I.V. Kuprina,
PhD in Medical sciences, assistant professor
in the Pediatric dentistry, orthodontics and
dental diseases propaedeutics Department

E.A. Kiseleva,
Grand PhD in Medical sciences, managing
chair of the Pediatric dentistry, orthodontics
and dental diseases propaedeutics
Department

T.M. Grishkyan,
intern of the Therapeutic dentistry,
prosthodontics and dental materials
Department

A.M. Grishkyan,
student of the Dentistry faculty

K.S. Kyseleva,
student of the Dentistry faculty

D.S. Kiselev,
student of the Pediatric faculty

Kemerovo State Medical University, Kemerovo,
Russia

Region prophylaxis of dental fluorosis

Abstract. The objective is to find out the correlation between the amount of consumption of natural mineral water and the condition of teeth hard tissues. The concentration of ionized fluorine in the mineral water "Borisovskaya" is 7.392 ± 0.013 mg/l, so the dosed use of mineral water "Borisovskaya" can serve as an effective and accessible method for preventing dental caries in areas with a low content of fluoride in drinking water. **Materials and methods.** The face-to-face questioning was conducted among 165 children and 157 their parents. The purpose of questioning were: 1) to account the percent of participation in the water consumption mode of the various drinking water sources used in families, 2) the establishment of the fact of consumption and account percent of participation in the water consumption mode of mineral water "Borisovskaya", 3) the establishment of fact of eating the milk by children. We forecasted the likelihood of having the disease. The confirmed probability of fluorosis characterized the group "sick patient", and the unconfirmed one — "healthy patient". **Results.** A high prevalence of dental fluorosis in all age groups was found among schoolboys in the Borisovo village. With 95% confidence the probability of the prevalence of fluorosis among younger schoolboys is in the range of 43 to 70%, among middle school students—from 44 to 67%, among high school students—from 30 to 59% could be stated. This logistic model is adequate and effective, since the correct classification percent, resulted from the construction of the classification matrix, is very high (on average, 91.5%). **Conclusion.** The described variant of fluorosis can be attributed together with wine fluorosis to the collective group of alimentary fluorosis, which should be entered into the classification of fluorosis on an etiological basis. Health authorities should pay attention to such foods and take measures to prevent their uncontrolled consumption. Mineral water "Borisovskaya" is the cause of dental fluorosis with excessive it's consumption, can serve as an effective and cheap solution of preventing dental caries, provided that it is dispensed in areas with a low content of fluoride in drinking water.

Key words: fluorosis, teeth, mineral water

Флюороз — это заболевание, вызываемое хронической интоксикацией фтором. Проявлением высокого содержания фтора в организме в первую очередь является поражение твердых тканей зубов [1, 3–7, 9, 10]. Фтор поступает в организм человека в основном с питьевой водой (до 80%). Даже при оптимальном содержании данного химического элемента в питьевой воде (1 мг/л) флюороз встречается в 5–10% случаев [2, 8, 11].

Так как в Кемеровской области повсеместно наблюдается низкое содержание фтора в питьевой воде (0,2–0,3 мг/л), флюороз зубов является редким заболеванием. У врачей-стоматологов области практически отсутствует опыт диагностики, лечения и профилактики этого некариозного поражения. На кафедре детской стоматологии зафиксированы несколько случаев, когда при флюорозе был ошибочно поставлен диагноз «системная гипоплазия тканей зуба». Во всех случаях дети на протяжении нескольких лет регулярно употребляли большое количество минеральной воды «Борисовская», 1,0–1,5 л в сутки. Концентрация фтора в лечебно-столовой минеральной воде «Борисовская» из торговой сети г. Кемерово, упакованной в пластиковые и стеклянные емкости, составила в среднем $7,392 \pm 0,013$ мг/л.

Было выдвинуто предположение о наличии очага флюороза зубов в с. Борисово Кемеровской области. Принято решение о проведении сплошного эпидемиологического обследования среди школьников с. Борисово, анкетирование детей данного села и их родителей с целью изучения доли используемых в питьевом режиме источников воды, измерение концентрации фтора в питьевой воде с. Борисово.

Цель исследования — подтвердить или опровергнуть предположения о наличии очага флюороза зубов в с. Борисово Кемеровской области и с помощью ROC-анализа оценить адекватность и работоспособность логистической модели для расчета вероятности возникновения флюороза зубов у местных жителей.

МАТЕРИАЛЫ И МЕТОДЫ

Объектом исследования стали 165 школьников различных возрастных групп из с. Борисово, которым проводили стоматологическое клиническое обследование с целью определения заболеваемости флюорозом зубов. Для дифференциальной диагностики кариозных и некариозных поражений зубов применялись следующие методы: определение способности твердых тканей зубов сорбировать краситель, регистрация свечения твердых тканей зуба в УФ-лучах, определение электропроводности твердых тканей зуба, витальное окрашивание, люминесцентная диагностика. Для градации клинических форм флюороза зубов использовалась классификация Патрикеева.

Среди 165 детей и 157 их родителей проводилось очное анкетирование с целью учета доли участия в питьевом режиме различных источников питьевой воды, используемых в семьях, минеральной воды «Борисовская»

и регистрации факта употребления ребенком в пищу молока.

Концентрацию фторид-ионов изучали потенциометрическим методом (ГОСТ 4386-89) с использованием фторидселективного электрода Вольта-3000 (НТФ «Вольта», Санкт-Петербург), электрода сравнения ЭВЛ-1МЗ и иономера Анион-7000 (НПП «Инфраспек-Аналит», Новосибирск) [11]. Для этого было забрано 150 проб воды из водопровода, колодца и реки с. Борисово, из скважины с. Максимово (также используется для водоснабжения с. Борисово) и из источника минеральной воды «Борисовская».

Ранее оценивая решение регрессионного уравнения, разбивая на группы всех обследованных детей, порогом отсечения была точка 0,5. Однако такой критерий является достаточно грубым, а в ROC-анализе предполагается, что порог отсечения может принимать значение от 0 до 1, что является более точным расчетом.

Мы прогнозировали вероятность наличия заболевания. Нами применены определения чувствительности и специфичности модели. Ими определяется объективная ценность любого бинарного классификатора.

Пусть N_1 — количество школьников, не имеющих флюороза зубов, M_1 — количество школьников, не имеющих флюороза и верно классифицированных по модели как здоровые. Тогда чувствительность равна M_1/N_1 . Таким образом, чувствительность — это доля верно идентифицированных здоровых школьников (по терминологии ROC-анализа — истинно положительные случаи). Пусть N_2 — количество школьников с флюорозом, M_2 — количество школьников с флюорозом и верно классифицированных по модели как больные. Тогда специфичность равна M_2/N_2 , она определяет долю по модели верно классифицированных больных (по терминологии ROC-анализа — истинно отрицательные случаи).

Если при проведении ROC-анализа, выражаясь медицинскими терминами, диагностическим тестом будет называться модель классификации пациентов на группы больных и здоровых, то получится следующее: чувствительный диагностический тест проявляется в гипердиагностике — максимальном предотвращении пропуска больных, а специфичный диагностический тест определяет только доподлинно больных. Это важно в случае, когда, например, лечение пациента связано с серьезными побочными эффектами и их гипердиагностика не желательна.

ROC-кривая показывает зависимость количества верно классифицированных положительных примеров от количества неверно классифицированных отрицательных примеров. Для получения ROC-кривой был построен график зависимости: по оси y откладывалась чувствительность, по оси x — $(100\% - \text{специфичность})$ — доля ложноположительных случаев.

Для идеального классификатора график ROC-кривой проходит через верхний левый угол, где доля истинно положительных случаев составляет 100% или 1,0 (идеальная чувствительность), а доля

ложноположительных примеров равна нулю. Поэтому, чем ближе кривая к верхнему левому углу, тем выше предсказательная способность модели. Диагональная же линия — это полная неразличимость двух групп.

На практике 100% чувствительностью и специфичностью модель обладать не может. Для этого необходимо нахождение оптимального порога отсечения, так как пороговое значение влияет на соотношение чувствительности и специфичности. В ROC-анализе порог отсечения нужен для того, чтобы применять модель на практике, т.е. относить новые примеры к одной из двух групп.

Нам необходима была такая точка, при которой доля правильной классификации больных флюорозом была бы около 95%. При этом точность правильной классификации здоровой группы не должна быть менее 80%.

Проанализировав значения показателей чувствительности и специфичность, которые приведены в табл. 1, мы остановились на пороге отсечения 0,365, при котором доля правильной классификации больных флюорозом равна 94,7%, а здоровых — 84,1%.

Используя этот порог отсечения среди группы пациентов, наличие флюороза не было обнаружено у 5 детей из 95. Среди здоровых детей 11 человек из 69 были отнесены к группе больных флюорозом. Эти испытуемые составили группу риска.

Одним из критериев качества модели является оценка площади под кривой AUC (area under curve). Теоретически она изменяется от 0 до 1, но поскольку модель всегда характеризуется кривой, расположенной выше положительной диагонали, то обычно говорят об изменениях от 0,5 — «бесполезный» классификатор, до 1 — «идеальная» модель. Эта оценка может быть получена непосредственно вычислением площади под кривой AUC, ограниченной справа и снизу осями координат и слева сверху — экспериментально полученными точками ROC-кривой.

В нашем случае AUC равнялась 0,968. Предсказательную способность модели можно охарактеризовать как отличную. Но показатель AUC предназначен скорее для сравнительного анализа нескольких моделей.

При статистической обработке полученных данных определяли среднюю арифметическую величину (M) со средней квадратичной ошибкой (m), относительную величину частоты ($P, \%$) со средней квадратичной ошибкой (m_p). Для анализа связи между независимыми переменными (факторами) и зависимой переменной

использовался метод Enter, оставляющий в модели в качестве факторов все рассматриваемые переменные, модуля Binary logistic regression статистического пакета SPSS. Адекватность и работоспособность логистической модели оценивались по процентам правильной классификации при помощи классификационной матрицы.

РЕЗУЛЬТАТЫ И ОБСУЖДЕНИЕ

В результате наших исследований среди школьников с. Борисово выявлена высокая распространенность флюороза зубов во всех возрастных группах. С надежностью 95% можно утверждать, что вероятность распространенности флюороза среди младших школьников находится в интервале от 43 до 70%; среди школьников средних классов — от 44 до 67%; среди старшеклассников — от 30 до 59% (табл. 1).

Клиническое обследование показало, что некариозные поражения у детей с. Борисово возникли на всех поверхностях зубов до их прорезывания. Патоморфологические элементы располагались строго симметрично. Пятна были жемчужно-белые, блестящие, при зондировании плотные и безболезненные. В УФ-лучах меловидные пятна флюоресцировали светло-голубым свечением, а участки пигментации — красно-коричневым. Элементы деструкции твердых тканей располагались по поверхности зуба беспорядочно и имели подрытые края и шероховатое пигментированное дно.

При легкой степени тяжести флюороза зубов отмечалась повышенная резистентность к кариесу.

У школьников были зафиксированы следующие формы флюороза зубов: штриховая, пятнистая, эрозивная, деструктивная.

Несмотря на высокую распространенность флюороза зубов среди школьников, во всех источниках питьевой воды с. Борисово концентрация фтора оказалась низкой (табл. 2). Анализ образца минеральной воды «Борисовская» из источника подтвердил полученные ранее данные (концентрация фтора составила в среднем $7,392 \pm 0,013$ мг/л).

Относительные величины частоты потребления питьевой воды из различных источников и оценка их точности и надежности приведены в табл. 3. Расчет для них проведен в следующем порядке: так как относительные величины частоты оказались меньше 25% или больше 75%, потребовалось ввести переменную Фишера ϕ , а для воды из водопровода — поправку Йетса ($\delta\phi$).

Таблица 1. Относительные величины частоты флюороза и оценка их точности и надежности

	Возраст		
	7—10 лет	11—14 лет	15—18 лет
Количество наблюдений	54	66	45
Относительная величина частоты (ОВЧ) флюороза зубов $P, \%$	56,59	56,06	44,44
Средняя квадратическая ошибка ОВЧ $m_p, \%$	6,74	6,11	7,41
95% доверительный интервал ($P \pm m_p \cdot t_{0,95}$)	43,06—70,12	43,85—67,27	29,51—59,37

Таблица 2. Концентрация фтора в различных источниках питьевой воды с. Борисово

Источник	[F ⁻], мг/л
Водопровод	0,192±0,007
Скважина с. Максимова	0,290±0,004
Река	0,210±0,007
Колодец	0,061±0,005

Таблица 3. Относительные величины частоты потребления питьевой воды из различных источников, минеральной воды «Борисовская» и молока с оценкой их точности и надежности

	Вода из водо-провода	Вода из скважины с. Максимова	Река	Колодец	Минеральная вода «Борисовская»	Молоко
Относительная величина частоты (ОВЧ) P , %	82,42 $\delta p=0,8\%$ $P=81,62\%$	19,39	1,82	14,55	69,70	29,17
Средняя квадратическая ошибка ОВЧ m_p , %	—	—	—	—	3,58	3,50
Переменная Фишера φ	2,226	0,910	0,270	0,782	—	—
Средняя квадратическая ошибка φ	7,79	7,79	7,79	7,79	—	—
95% доверительный интервал для P	—	—	—	—	62,63–76,77	23,92–34,95
95% доверительный интервал для φ	74,02–86,12	13,68–25,68	0,35–4,43	9,60–20,35	—	—

С вероятностью 95% можно утверждать, что жители с. Борисово широко используют минеральную воду «Борисовская» из источника санатория «Борисовский» в качестве питьевой воды (в доверительном интервале 63–77%), хотя минеральные воды не относятся к питьевой воде, так как имеют статус пищевого продукта. Молоко используют как постоянный продукт питания (надежность данных 95%) от 24 до 35% семей.

Для прогноза вероятности заболевания флюорозом детей, в зависимости от доли участия различных источников питьевой воды в питьевом режиме, потребления минеральной воды «Борисовская» и молока, мы применили бинарную логистическую регрессию, которая рассчитывается по формуле:

$$P(Y = 1 / X_1, X_2, \dots, X_p) = \frac{1}{1 + e^{-Z}}$$

$$\text{где } Z = a_0 + a_1 X_1 + a_2 X_2 + \dots + a_p X_p.$$

В нашем случае зависимая переменная принимала только два значения (0 – нет заболевания, 1 – есть заболевание). В качестве факторов, влияющих на вероятность возникновения флюороза зубов, было выбрано процентное использование питьевой воды из пяти различных источников:

X_2 – минеральная вода «Борисовская»;

X_3 – водопроводная вода с. Борисово;

X_4 – вода из скважины с. Максимова;

X_5 – вода из колодцев с. Борисово;

X_6 – вода из реки.

Фактор потребления молока был введен в модель в качестве фиктивной переменной X_1 , принимающей два значения: 1 – употребляет молоко, 0 – нет. В результате решения уравнения были получены коэффициенты регрессии $a_1 \dots a_6$.

Для оценки доли влияния всех исследуемых факторов на дисперсию зависимой переменной использовали значение статистики Nagelkerke R Square (R-квадрат Найджелкерка), являющееся приближенным значением квадрата коэффициента множественной корреляции и относящееся к основным результатам логистической

регрессии. R-квадрат Найджелкерка в нашем исследовании оказался равен 0,861, т. е. вероятность заболевания флюорозом в данном случае зависит от рассматриваемой группы факторов на 86,1%. Данное значение коэффициента является высоким.

Регрессионный анализ исключил из рассмотрения фактор X_6 – источник питьевой воды «река», как зависимую переменную.

Вероятности возникновения флюороза зубов у жителей с. Борисово (в данном случае для каждого обследованного ребенка) по измеренным у них факторам рассчитывали по регрессионному уравнению:

$$P(Y = 1 / X_1, X_2, X_3, X_4, X_5) = \frac{1}{1 + e^{-5,392 - 1,575 X_1 + 0,21 X_2 + 0,014 X_3 + 0,043 X_4 + 0,045 X_5}}$$

Если значение вероятности было больше 0,5, то испытуемого относили к «большим» флюорозом, если меньше 0,5 – к «здоровым». Оценка значимости отличия от нуля коэффициентов регрессии B осуществлялась с помощью статистики Вальдовского (Wald), которая имела распределение χ^2 и определялась как квадрат отношения коэффициента B к стандартной ошибке SE.

Анализ данных показал, что наиболее значимое влияние на вероятность возникновения заболевания флюорозом зубов оказывают такие факторы, как употребление молока и высокая доля использования минеральной воды «Борисовская» (табл. 4). Доля употребления водопроводной и колодезной воды и воды из скважины с. Максимова статистически значимого влияния на вероятность возникновения данного заболевания не оказывает.

Таблица 4. Основные результаты регрессионного уравнения

Фактор	B	SE	Wald	df	Знач.	e^B
X_1 — молоко	-1,575	0,700	3,717	1	0,0240	0,207
X_2 — минеральная вода «Борисовская»	0,210	0,090	2,367	1	0,0196	1,234
X_3 — водопроводная вода	0,014	0,009	0,011	1	0,1100	1,014
X_4 — вода из скважины с. Максимова	0,043	0,050	0,107	1	0,3800	1,044
X_5 — колодезная вода	0,045	0,040	0,117	1	0,2600	1,046
Константа	-5,392	13,226	0,166	1	0,6830	0,005

По результатам расчетов вероятности заболевания флюорозом для оценки адекватности и работоспособности логистической модели построена классификационная матрица (табл. 5).

Таблица 5. Классификационная матрица

Наблюдаемый результат		Предсказанный результат		
		Флюороз		Доля правильной классификации, %
		нет	есть	
Флюороз	нет	64	5	92,8
	есть	9	86	90,5
Средний процент		91,5		

Таким образом, в результате нашего исследования в Кемеровской области выявлен очаг флюороза зубов, этиологическим фактором которого является чрезмерное потребление минеральной воды «Борисовская». Была составлена и внедрена программа профилактики флюороза зубов у жителей Кемеровской области, которая включила в себя следующее:

- запрещение свободного доступа к источнику минеральной воды, находящемуся на территории санатория «Борисовский»;
- оповещение органами областного департамента всех руководителей детских дошкольных и школьных учреждений Кемеровской области о необходимости дозированного потребления минеральной воды «Борисовская»;
- информирование населения Кемеровской области через средства массовой информации о возможном токсическом действии при бесконтрольном употреблении минеральной воды «Борисовская».

Для жителей с. Борисово нами была проведена следующая работа:

- проведение уроков гигиены и обучение уходу за органами и тканями рта школьников;
- расчет по предложенной нами логистической модели вероятности флюороза зубов у детей в зависимости от доли потребляемой питьевой и минеральной воды из рассмотренных источников, а также молока и составление рекомендаций по использованию минеральной воды в качестве профилактического средства от болезней органов и тканей рта;
- распространение среди жителей памяток с рекомендациями по уходу за ртом и правилам употребления минеральной воды «Борисовская».

Источник минеральной воды «Борисовская» расположен в с. Борисово, в рассматриваемом нами случае природная минеральная вода, содержащая высокие

концентрации фторидов, использовалась жителями не в качестве продукта питания, как лечебно-столовая минеральная вода, а в качестве питьевой воды. Полученные результаты свидетельствуют о том, что чем больше ребенок употребляет минеральную воду «Борисовская», тем выше вероятность заболеть флюорозом, а при употреблении в пищу молока вероятность возникновения данного заболевания снижается. Возможно, ослабление токсического действия повышенных концентраций фтора происходит в результате связывания фтора кальцием, содержащимся в молоке.

Построенная нами логистическая модель расчета вероятности возникновения флюороза зубов у жителей с. Борисово имеет практическое значение: помогает правильно подобрать оптимальный объем потребления минеральной воды «Борисовская» и прогнозировать возникновение флюороза зубов в случае бесконтрольного ее применения. Данная логистическая модель является адекватной и работоспособной, так как процент правильной классификации, получившийся в результате построения классификационной матрицы, является очень высоким (в среднем 91,5%).

ЗАКЛЮЧЕНИЕ

Построенная нами логистическая модель расчета вероятности возникновения флюороза зубов у жителей с. Борисово имеет практическое значение: она помогает прогнозировать возникновение флюороза зубов в случае бесконтрольного применения минеральной воды «Борисовская» и правильно подобрать оптимальный объем ее потребления.

Появление случаев флюороза возможно и в зонах со сниженным содержанием фтора в питьевой воде, что может быть связано с неконтролируемым употреблением минеральной воды, содержащей высокие концентрации данного элемента.

Описанный вариант флюороза можно вместе с винным флюорозом отнести к собирательной группе алиментарных флюорозов, которую нужно ввести в классификацию флюорозов по этиологическому признаку.

Органам санитарного надзора следует обратить внимание на подобные продукты питания и принять меры по предотвращению их бесконтрольного употребления.

Минеральная вода «Борисовская», являясь причиной флюороза зубов при чрезмерном ее потреблении, может служить эффективным и дешевым средством профилактики кариеса зубов при условии ее дозирования на территориях с низким содержанием фтора в питьевой воде.

ЛИТЕРАТУРА / REFERENCES:

1. Гроссер А.В., Матело С.К., Купец Т.В. Микроэлементы и микроэлементозы: кремний, фтор, йод. — *Профилактика сегодня*. — 2009; 10: 6—14 [Grosser A.V., Matelo S.K., Kupets T.V. Trace elements and trace elements: silicon, fluorine, iodine. — *Prophylaxis Today*. — 2009; 10: 6—14 (In Russ.)].

2. Зуев Е.Т., Фомин Г.С. Минеральная вода: требования мировых и европейских стандартов качества и безопасности. — М.: Протектор, 2003. — 203 с. [Zuev E.T., G.S. Fomin. Mineral water: requirements of the world

and European quality standards and safety. — Moscow: Protector, 2003. — 203 p. (In Russ.).

3. Иванова Е.Н. Флюороз зубов у детей, проживающих в регионах с неоднозначным содержанием фторидов в питьевой воде. — *Новое в стоматологии*. — 1998; 10: 46—52 [Ivanov E.N. Fluorosis of teeth at children living in regions with the ambiguous maintenance of fluorides in potable water. — *New in Dentistry*. — 1998; 10: 46—52 (In Russ.)].

4. Кисельникова Л.П., Богомолова С.С. Изучение исходного уровня минерализации и уровня функциональной резистентности эмали постоянных зубов у детей, проживающих в очаге эндемического флюороза. — *Институт стоматологии*. — 2010; 4: 56—7 [Kiselnikova L.P., Bogomolova S.S. Studying of initial level of a mineralization and level of functional resistance of enamel of a constant teeth at children living in the centre endemic fluorosis. — *Institute of Dentistry*. — 2010; 4: 56—7 (In Russ.)].

5. Кузьмина Э.М., Смирнова Т.А. Фториды в клинической стоматологии. — М., 2001. — 32 с. [Kuzmina, Э. М., Smirnova T.A. Fluorides in clinical dentistry. — Moscow, 2001. — 32 p. (In Russ.)].

6. Скачкова А.В., Поройский С.В. Проявление токсических свойств фтора у детей. — *Международный журнал*

прикладных фундаментальных исследований. — 2012; 1: 44 [Skachkova A.V., Porojsky S.V. Display of toxic properties of fluoride at children. — *International journal of applied and fundamental research*. — 2012; 1: 44 (In Russ.)].

7. Mohapatra M., Anand S., Mishra B.K., Giles D.E., Singh P. Review of fluoride removal from drinking water. — *J Environ Manage*. — 2009; 91 (1): 67—77. PMID: 19775804

8. Mehta D.N., Shah J. Reversal of dental fluorosis: a clinical study. — *J Nat Sci Biol Med*. — 2013; 4 (1): 138—44.

PMID: 23633850

9. Jha S.K., Singh R.K., Damodaran T., Mishra V.K., Sharma D.K., Rai D. Fluoride in groundwater: toxicological exposure and remedies. — *J Toxicol Environ Health B Crit Rev*. — 2013; 16 (1): 52—66. PMID: 23573940

10. Sukhabogi J.R., Parthasarathi P., Anjum S., Shekar B., Padma C., Rani A. Dental fluorosis and dental caries prevalence among 12 and 15-year-old school children in Nalgonda District, Andhra Pradesh, India. — *Ann Med Health Sci Res*. — 2014; 4 (Suppl 3): S245—52. PMID: 25364597

11. Lyaruu D.M., Medina J.F., Sarvide S., Bervoets T.J.M., Everts V., Denbesten P., Smith C.E., Bronckers A.L.J.J. Barrier formation: potential molecular mechanism of enamel fluorosis. — *J Dent Res*. — 2014; 93 (1): 96—102. PMID: 24170372

КЛИНИЧЕСКАЯ СТОМАТОЛОГИЯ

ЕЖЕКВАРТАЛЬНЫЙ ЖУРНАЛ ДЛЯ СТОМАТОЛОГОВ – ПРАКТИКОВ

CLINICAL DENTISTRY



2020

В журнале вы найдете:

Научные клинические публикации по всем основным проблемам современной стоматологии
Статьи, посвященные новому перспективному разделу – эстетике в стоматологии
Практическую информацию по новым технологиям, оборудованию, материалам и аксессуарам, обеспечивающим успех стоматологического лечения, диагностики и профилактики

ЖУРНАЛ «КЛИНИЧЕСКАЯ СТОМАТОЛОГИЯ» ВЫХОДИТ С 1997 ГОДА.

Периодичность – 4 номера в год. Тираж – 4000 экз. Полноцветный.

ЖУРНАЛ ВКЛЮЧЕН В ПЕРЕЧЕНЬ ВЕДУЩИХ НАУЧНЫХ ЖУРНАЛОВ И ИЗДАНИЙ ВАК

Сфера распространения:

- Подписка по России и СНГ
- Медицинские организации
- Производственные и торговые компании
- Выставочные центры
- Целевая рассылка по заказу рекламодателей

У В А Ж А Е М Ы Е Ч И Т А Т Е Л И !

Вы можете оформить подписку:

Через Агентство «Роспечать». **Индекс 46329.** Каталог «Газеты, журналы»
Через Агентство «Книга-Сервис». **Индекс 43036.** Каталог «Пресса России»

Ч Е Р Е З О Ф И С Р Е Д А К Ц И И

Для этого необходимо отправить по факсу (495) 637-3876 или по эл. почте melis1@yandex.ru письмо, в котором будет указано:

- название организации
- почтовый адрес, по которому будут высылаться журналы
- банковские реквизиты, по которым будет выставлен счет
- ФИО ответственного лица, номер телефона и факс.

После оплаты счета редакция обязуется в кратчайшие сроки отправить журнал по указанному адресу.

CLINICAL DENTISTRY

СТОМАТОЛОГИЧЕСКИМ КОМПАНИЯМ И ФИРМАМ!

Предлагаем Вам разместить свою рекламу или рекламную статью на страницах нашего журнала

С условиями размещения можно ознакомиться на сайте

WWW.KSTOM.RU

С 2018 года журнал издается двумя учредителями:
Иосифом Станиславовичем Бочковским – генеральным директором ООО «ТБИ Компания»,
и Владимиром Петровичем Чуевым – генеральным директором группы компаний «ВладМиВа»

Информация для контакта:
119034, Москва,
ул. Остоженка, 6, стр. 3
Тел.: (495) 637-52-26
+7 (916) 596-89-62
E-mail: melis1@yandex.ru
www.kstom.ru

Журнал входит в перечень рецензируемых научных изданий (ВАК), с 2018 г. – в ядро РИНЦ, с 2019 г. включен в базу данных Russian Science Citation Index на платформе Web of Science.

ООО «СОб. Объединенная стоматологическая поликлиника
Старооскольского городского округа»

СОЦИАЛЬНАЯ СТОМАТОЛОГИЯ БЕЛОГОРЬЯ

качественно и без боли,
в удобное для Вас время
по демократичным ценам



РУКОВОДИТ ПОЛИКЛИНИКОЙ Сергей Николаевич ГОНТАРЕВ

Заслуженный врач РФ
Доктор медицинских наук
Профессор

В настоящее время учреждение, наряду со своей миссией - удовлетворение качественной и доступной стоматологической помощью населения, имеет статус «Университетской клиники» и является базой образовательного центра «ВлагМиВа» для подготовки специалистов в области стоматологии.

УСЛУГИ ПОЛИКЛИНИКИ



**ПРОФЕССИОНАЛЬНАЯ
ГИГИЕНА**
Гигиеническая чистка
зубов



ОТБЕЛИВАНИЕ
Аппарат холодного
света



**ПЛАЗМОЛИФТИНГ
ДЛЯ ДЕСЕН**
Уникальная технология



**ИСПРАВЛЕНИЕ
ПРИКУСА**
Брекеты



**ДЕТСКАЯ
СТОМАТОЛОГИЯ**
Лечение без сверления



**ЛЕЧЕНИЕ ЗУБОВ
ПОД МИКРОСКОПОМ**
Вооруженному глазу
виднее



ПРОТЕЗИРОВАНИЕ
Коронки, виниры,
съёмные протезы



ИМПЛАНТАЦИЯ
Вставить новый зуб
просто



R-ДИАГНОСТИКА
Рентген



УДАЛЕНИЕ ЗУБОВ
Бережно и аккуратно

ПОЧЕМУ МЫ?



ОТСУТСТВИЕ ОЧЕРЕДЕЙ

Принимаем всех пациентов в точно назначенное время



ГАРАНТИРОВАННАЯ БЕЗОПАСНОСТЬ

Наша клиника строго придерживается всех требований санитарных норм.

В работе используются одноразовые расходные материалы и 100% стерильный инструментарий.



ОТВЕЧАЕМ ЗА СВОЮ РАБОТУ

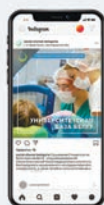Предоставляем гарантию на все виды услуг



beldental.ru



[social.stomat.belogoria](https://www.instagram.com/social.stomat.belogoria)



НАШИ КОНТАКТЫ:

Белгородская область
г. Старый Оскол
м-н Ольминского, д. 6 "А"
пр-т Комсомольский, д. 81

(4725) 32-94-88
(4725) 24-13-84
(4725) 32-57-17

e-mail: ssb.ospsgo@mail.ru

МЕГАДЕЗ

МЕГАДЕЗ СПРЕЙ



экстренная
дезинфекция

МЕГАСЕПТ



обработка
кожи рук

МЕГАДЕЗ КЛИНЕР



дезинфицирующие
салфетки

МЕГАДЕЗ КОНЦЕНТРАТ




дезинфекция
поверхностей

МЕГАДЕЗ ДЛЯ ВЕТ. НАДЗОРА



дезинфекция объектов
ветеринарного надзора

ДЕЗИКОНТ МЕГАДЕЗ



индикатор
экспресс-контроля

МЕГАДЕЗ ФОРТЕ



дезинфекция
высокого уровня

МЕГАДЕЗ ОРТО



дезинфекция
стоматологических
оттисков

Торговый Дом
«ВладМиВа»,
308023, г. Белгород,
ул. Садовая, 118,
т/ф: (4722) 200-555;
market@vladmiva.ru

интернет-магазин
www.tdvladmiva.ru

