

КЛИНИЧЕСКАЯ СТОМАТОЛОГИЯ

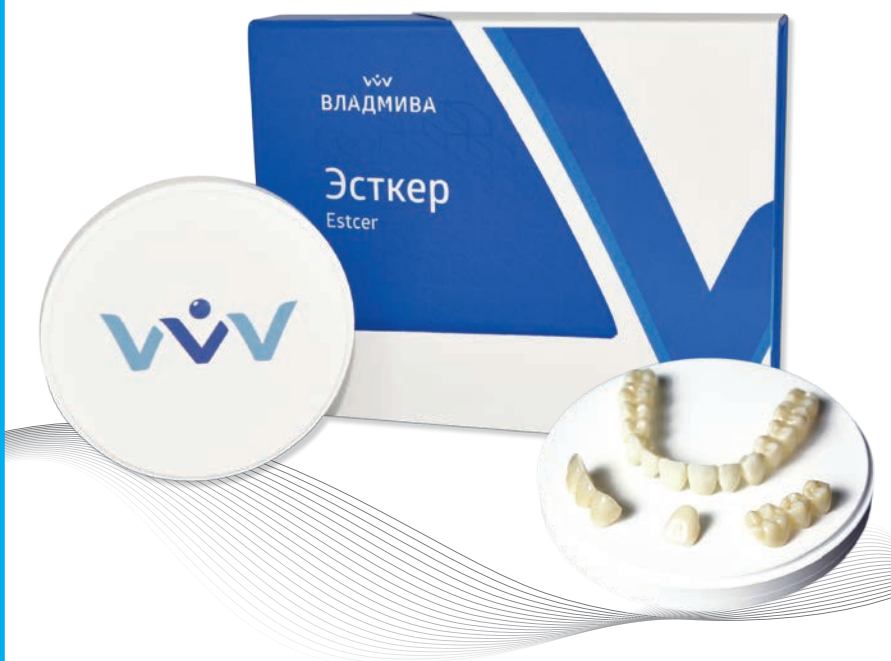ЕЖЕКВАРТАЛЬНЫЙ ЖУРНАЛ ДЛЯ СТОМАТОЛОГОВ - ПРАКТИКОВ

Clinical Dentistry (Russia)

ЦИФРОВАЯ СТОМАТОЛОГИЯ


ВЛАДМИВА
www.vladmiva.ru

КЕРАМИКА БЕЗМЕТАЛЛОВАЯ
НА ОСНОВЕ ОКСИДА ЦИРКОНИЯ
ДЛЯ CAD/CAM-ТЕХНОЛОГИЙ



6

Сравнительная оценка скорости и качества созревания минерального компонента эмали зубов человека при дисплазии соединительной ткани в раннем постнатальном периоде

35

Идентификационные признаки эндодонтических материалов и фрагментов сломанных инструментов в каналах удаленных зубов по данным компьютерной томографии

60

Комбинированная антимикробная химиотерапия (фторхинолоны и имидазолы) в комплексном лечении воспалительных заболеваний пародонта

108

Протоколы цифровых методов диагностики у пациентов со сниженной нижней частью лица

136

Изготовление и установка временной условно-съёмной ортопедической конструкции с применением аналогово-цифрового метода при одномоментной имплантации

150

Оценка прецизионности балочных конструкций с опорой на дентальные имплантаты, изготовленных с помощью CAD/CAM-систем



ВЛАДМИВА

ОБРАЗОВАТЕЛЬНЫЙ
ЦЕНТР

КУРСЫ ПОВЫШЕНИЯ КВАЛИФИКАЦИИ

ДЛЯ ВРАЧЕЙ-СТОМАТОЛОГОВ

- ◇ АКТУАЛЬНЫЕ ПРОГРАММЫ
- ◇ СЕРТИФИКАТЫ
ГОСУДАРСТВЕННОГО ОБРАЗЦА
- ◇ ПРЕПОДАВАТЕЛЬСКИЙ СОСТАВ
ВЕДУЩИХ УЧЕНЫХ
И ПРАКТИКОВ



edu-vladmiva.ru



TOUAREG CloseFit™



Система имплантатов Touareg **CloseFit™** представляет собой уникальную линию имплантатов с крепким и твердым конусным соединением, что позволяет использовать имплантаты по любым показаниям, в любых отделах верхней и нижней челюсти.

D/L	8 мм	10 мм	11.5 мм	13 мм	15 мм	16 мм	18 мм
UNP-2.75 мм	○	●	●	●	○	●	●
NP-3.0 мм	○	●	●	●	○	●	●
RP-3.5 мм	●	●	●	●	●	○	●
WP-4.3 мм	●	●	●	●	●	○	●
WP-5.0 мм	●	●	●	●	●	○	●

Поверхность **OsseoFix™**

(обработка фосфатом кальция)

- Высокая первичная стабильность даже для костей типа IV
- Уникальная конструкция резьбы, способная уплотнять кость
- Высокие саморезные качества
- Внутреннее конусное соединение **CloseFit™**



Посетите наш сайт
adinrussia.ru

office@adinrussia.ru

8 (800) 500-36-60

Эксклюзивный дистрибьютор израильского завода ADIN Dental Implant Systems LTD по оптовым и розничным продажам высококачественных материалов для дентальной имплантации в Российской Федерации, Белоруссии, Казахстане, Армении, Кыргызстане, Узбекистане, Туркменистане, Азербайджане, Таджикистане, Грузии, Молдове, Украине. Приглашаем к сотрудничеству региональных дистрибьюторов.



Научно-практический рецензируемый журнал «Клиническая стоматология» включен в Перечень ведущих российских рецензируемых научных журналов и изданий (ВАК), в ядро РИНЦ, в базу данных Russian Science Index на платформе Web of Science.

Главные редакторы

С.Ю. Иванов, д.м.н., профессор, член-корр. РАН, зав. кафедрой челюстно-лицевой хирургии Первого МГМУ им. И.М. Сеченова, зав. кафедрой челюстно-лицевой хирургии и хирургической стоматологии медицинского института РУДН. **Ответственный за разделы:** хирургическая стоматология, имплантология, ортопедическая стоматология, ортодонтия, обезболивание в стоматологии, организация здравоохранения и общественное здоровье

И.М. Рабинович, д.м.н., профессор, заведующий отделом терапевтической стоматологии ЦНИИСиЧЛХ; зав. кафедрой терапевтической стоматологии РМАНПО, заслуженный врач РФ. **Ответственный за разделы:** терапевтическая стоматология, заболевания слизистой оболочки рта, пародонтология, эстетическая стоматология, эндодонтия, детская стоматология

Научный редактор

О.П. Максимова, к.м.н., доцент детской и терапевтической стоматологии, ООО «Клиническая стоматология»

Ответственный секретарь

Ю.Л. Васильев, д.м.н., доцент кафедры оперативной хирургии и топографической анатомии Первого МГМУ им. И.М. Сеченова

Редколлегия

С.И. Абакаров, д.м.н., профессор, зав. кафедрой ортопедической стоматологии, декан стоматологического факультета РМАНПО

И.М. Байриков, д.м.н., профессор, член-корр. РАН, зав. кафедрой челюстно-лицевой хирургии и стоматологии СамГМУ

И.П. Балмасова, д.м.н., профессор, зав. лабораторией патогенеза и методов лечения инфекционных заболеваний НИМСИ МГМСУ им. А.И. Евдокимова.

Е.А. Булычева, д.м.н., профессор кафедры стоматологии ортопедической и материаловедения с курсом ортодонтии ПСПбГМУ им. И.П. Павлова

В.Д. Вагнер, д.м.н., профессор, заведующий отделом организации стоматологической помощи, лицензирования и аккредитации ЦНИИСиЧЛХ.

Л.А. Григорьянц, д.м.н., профессор, зав. кафедрой постдипломного образования РУДН.

Е.В. Зорян, к.м.н., доцент кафедры обезболивания в стоматологии МГМСУ им. А.И. Евдокимова.

Л.П. Кисельникова, д.м.н., профессор, зав. кафедрой детской стоматологии МГМСУ им. А.И. Евдокимова, главный внештатный специалист Департамента здравоохранения Москвы по детской стоматологии.

Д.А. Лежнев, д.м.н., профессор, зав. кафедрой лучевой диагностики МГМСУ им. А.И. Евдокимова, вице-президент РОО «Общество рентгенологов, радиологов и специалистов ультразвуковой диагностики

в Москве», эксперт научно-технической сферы НИИ РИНКЦЭ

Т.Н. Модина, д.м.н., доцент, профессор кафедры челюстно-лицевой хирургии и стоматологии НМХЦ им. Н.И. Пирогова, генеральный директор пародонтологической клиники ООО «Клиника Модина».

В.Н. Олесова, д.м.н., профессор, проректор по научной работе Академии постдипломного образования ФНКЦ ФМБА РФ, зав. кафедрой стоматологии медико-биологического университета ФМБЦ им. А.И. Бурназяна ФМБА РФ.

Г.Б. Оспанова, д.м.н., научный консультант ЦНИИСиЧЛХ.

Л.Ю. Плахтий, д.м.н., профессор, зав. кафедрой микробиологии с вирусологией и иммунологией Северо-Осетинской государственной медицинской академии Кабардино-Балкарского университета.

С.А. Рабинович, д.м.н., профессор, зав. кафедрой обезболивания в стоматологии МГМСУ им. А.И. Евдокимова.

Р.А. Салеев, д.м.н., профессор кафедры ортопедической стоматологии, декан стоматологического факультета КГМУ, главный врач стоматологической поликлиники КГМУ.

А.Б. Слабковская, д.м.н., профессор кафедры ортодонтии МГМСУ им. А.И. Евдокимова.

В.Н. Царев, д.м.н., профессор, директор Научно-исследовательского медико-стоматологического института, зав. кафедрой микробиологии, вирусологии, иммунологии МГМСУ им. А.И. Евдокимова.

В.Н. Чиликин, д.м.н., профессор, научный консультант НИКИЭТ.

Р.М. Ахмедбейли, д.м.н., доцент кафедры терапевтической стоматологии Азербайджанского медицинского университета, президент Азербайджанской ассоциации эстетической стоматологии.

Б.М. Бризенио, д.м.н., профессор, стоматологическая клиника Бернского университета, Швейцария

Ш. Дирикан-Ипчи, д.м.н., профессор, зав. кафедрой пародонтологии и директор института последипломного образования университета Алтынбаш, Стамбул, Турция.

Т. Ичинохе, профессор, зав. кафедрой анестезиологии в стоматологии Токийского стоматологического колледжа, Япония.

С. Маламед, профессор стоматологического факультета Университета Южной Калифорнии, Лос-Анджелес, председатель общества «Анестезия и медицина», США.

М. Соломонов, д.м.н., профессор, директор программы последипломного образования по эндодонтии департамента эндодонтии госпиталя АОИ «Шибя», Тель-ха-Шомер, Израиль.

КАРИЕСОЛОГИЯ

- 6 В.Д. Вагнер, В.П. Конев, А.С. Коршунов, К.Н. Курятников, А.П. Скурихина, А.А. Бондарь Сравнительная оценка скорости и качества созревания минерального компонента эмали зубов человека при дисплазии соединительной ткани в раннем постнатальном периоде
- 12 И.К. Лукашевич, Г.И. Скрипкина, И.Л. Горбунова Парадигма назначения средств профилактики кариеса у женщин во время беременности
- 22 О.А. Магсумова, Т.М. Ткач, М.А. Постников, Е.А. Рыскина, М.С. Корчагина, С.Е. Дудина, В.А. Полканова, И.И. Однолеткова Этиопатогенетические аспекты возникновения дисколорита зубов

ПРОФИЛАКТИКА

- 30 Ю.Л. Васильев, Э.В. Величко, И.М. Байриков, Н.С. Сметнева, З.Т. Аймалетдинова, Х.М. Дарауше Оценка эффективности применения увлажняющей зубной пасты у пациентов с медикаментозно-индуцированной сухостью полости рта (пилотное исследование)

ЭНДОДОНТИЯ

- 35 Е.А. Ничипор, В.В. Петровская, Д.А. Лежнев Идентификационные признаки эндодонтических материалов и фрагментов сломанных инструментов в каналах удаленных зубов по данным компьютерной томографии

БОЛЕЗНИ СЛИЗИСТОЙ ОБОЛОЧКИ РТА

- 42 В.Н. Завадский Ранние патогномоничные признаки множественной саркомы Капоши на слизистой оболочке рта, особенно при мукокутанном поражении

ПАРОДОНТОЛОГИЯ

- 46 И.И. Антонов, В.П. Мудров, В.Н. Нелюбин, А.А. Мураев Актуальные аспекты иммунопатогенеза хронического пародонтита (обзор)
- 60 Р.В. Ушаков, Н.Н. Нуруев, Т.В. Ушакова, В.М. Карпова, А.А. Арутюнян, А.А. Лабазанов, В.Н. Царев Комбинированная антимикробная химиотерапия (фторхинолоны и имидазолы) в комплексном лечении воспалительных заболеваний пародонта
- 66 С.Г. Ивашкевич, Т.Ф. Асфаров, А.П. Бонарцев, Н.А. Гусейнов, Ш.Д. Хоссаин Противовоспалительное и остеоиндуктивное действие симвастина, возможности его использования для лечения заболеваний пародонта

ОБЕЗБОЛИВАНИЕ

- 75 Т. Ичинохе Характеристика и выбор седативных средств и клинических стратегий внутривенной умеренной седации при лечении зубов

ХИРУРГИЯ

- 80 А.М. Сипкин, С.А. Епифанов, Т.Н. Модина, Г.М. Карачунский, А.Д. Ченосова, О.А. Тонких-Подольская, Е.В. Мамаева Костная пластика верхней челюсти с одномоментной аутоотрансплантацией зубов

у пациента с врожденной расщелиной верхней губы, альвеолярного отростка и нёба

- 86 А.А. Нестеров, Э.Р. Яхъяева, Е.В. Тулаева Состояние костной ткани челюстей на этапах лечения одонтогенных дезоморфических остеонекрозов
- 94 Н.В. Каграманян, Л.А. Григорьянц, В.А. Варданян Планирование операций синус-лифтинга у пациентов с ретенционными кистами различных размеров в верхнечелюстных пазухах на амбулаторном приеме

ОРТОДОНТИЯ

- 102 Е.В. Кирсанова, Н.А. Кондратьева, Л.М. Аветисян Цифровые методики диагностики и планирования ортодонтического лечения с использованием кортикальной опоры
- 108 М.А. Постников, Д.С. Булычева, А.А. Игнатьева, Е.А. Булычева Протоколы цифровых методов диагностики у пациентов со сниженной нижней частью лица
- 114 М.А. Постников, А.С. Серегин, Д.А. Андриянов, П.Г. Ворошина Алгоритм комплексной диагностики и лечения пациента с дистальной окклюзией гнатической формы (клинический пример)

ОРТОПЕДИЯ

- 124 Ю.А. Миняйло, А.А. Копытов, С.Н. Поздняков Основные этапы развития материалов и методов изготовления базисов съемных протезов
- 131 Ю.А. Вокулова, Е.Н. Жулев Результаты изучения цифровых изображений базисов полных съемных протезов, изготовленных с помощью 3D-печати и традиционных технологий
- 136 Р.В. Студеникин Изготовление и установка временной условно-съемной ортопедической конструкции с применением аналогово-цифрового метода при одномоментной имплантации
- 144 Д.И. Грачев, В.Н. Царев, Е.Р. Маджидова, Н.Н. Мальгинов, И.В. Золотницкий, А.В. Цимбалистов, И.В. Войтяцкая, В.П. Чуев, С.Д. Арутюнов Физико-механические и микробиологические характеристики первого отечественного базисного материала гибридной полимеризации
- 150 Р.Ш. Гветадзе, С.Е. Крючков Оценка прецизионности балочных конструкций с опорой на дентальные имплантаты, изготовленных с помощью CAD/CAM-систем

ОРГАНИЗАЦИЯ

- 156 А.А. Сорокина, Ф.Ф. Лосев, В.Д. Вагнер, В.Г. Бутова Затраты рабочего времени врача-стоматолога при оказании стоматологической помощи инфекционным больным
- 160 С.Д. Арутюнов, Д.И. Поляков, С.А. Муслов, А.Э. Харязян, А.Г. Степанов, Н.Б. Асташина Исследование качества жизни с помощью специфического опросника QL PAER пациентов после протетической реконструкции ушной раковины

Учредители



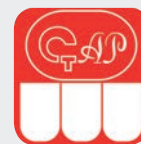ВЛАДМИВА

Группа компаний «ВладМиВа»

ТБИ
COMPANY

ООО «ТБИ Компания»

Издается при поддержке



Стоматологической Ассоциации России



Ассоциации торговых и промышленных предприятий стоматологии «Стоматологическая индустрия»

РЕДАКЦИЯШеф-редактор — М. В. Елисеева
melis1@yandex.ru

+7 916 596-89-62

Корректор — Е.И. Макеева
Технический редактор, верстальщик,
дизайнер — А. А. Капитанников**АДРЕС РЕДАКЦИИ**119034, Москва, ул. Остоженка, 6, стр. 3
Тел.: +7 916 596-89-62ПОДПИСАТЬСЯ НА ЖУРНАЛ
ВЫ МОЖЕТЕ В ЛЮБОМ ОТДЕЛЕНИИ СВЯЗИ:

ПО КАТАЛОГУ «РОСПЕЧАТЬ» — ИНДЕКС 46329

ПО КАТАЛОГУ «ПРЕССА РОССИИ» — 43036

Журнал зарегистрирован в Министерстве РФ по делам печати, телерадиовещания и средств массовых коммуникаций. Свидетельство о регистрации ПИ № 77-1934

Все публикуемые статьи рецензируются. Статья может быть опубликована только после получения положительной экспертной оценки не менее чем от двух рецензентов.

Ответственность за содержание рекламных материалов несет рекламодатель. Ответственность за достоверность приводимых в опубликованных материалах сведений несут авторы статей.

Перепечатка только с письменного разрешения редакции. Эксклюзивные материалы журнала являются собственностью ООО «Клиническая стоматология».

Тираж 4000 экз. Цена свободная.
© ООО «Клиническая стоматология», 2021



The peer-reviewed scientific-practical
journal for dentists

ISSN 1811-153X (print)
ISSN 2713-2846 (online)

№ 1/2021

The scientific and practical peer-reviewed journal “Clinical dentistry (Russia)” is included into the Russian peer-reviewed scientific journals and publications leading list (HAC), in the core of the RSCI, in the Russian Science Index database on the Web of Science platform.

Chief editors

Ivanov S.Yu., Grand PhD in Medical Sciences, RAS corresponding member, professor of the Maxillofacial surgery department at the Sechenov University (Moscow, Russia), the head of maxillofacial surgery and surgical dentistry department at the RUDN university. *Ivanov S.Yu. is responsible for the next sections: surgical dentistry, implantology, orthopedic dentistry, orthodontics, analgesia in dentistry, health management and public health*

Rabinovich I.M., Grand PhD in Medical Sciences, professor of the Therapeutic dentistry department the Central research Institute of dentistry and maxillofacial surgery; head of the Therapeutic dentistry department at the Russian medical academy of continuing professional education; honored physician of the Russian Federation. *Rabinovich I.M. is responsible for the next sections: therapeutic dentistry, oral mucosa diseases, periodontics, aesthetic dentistry, endodontics, children's dentistry.*

Science editor

Maksimova O.P., PhD in Medical Sciences, associate professor of pediatric and therapeutic dentistry, “Clinical dentistry” LLC

Executive secretary

Vasil'ev Yu.L., Grand PhD., associate professor of the Operative surgery and topographic anatomy department at Sechenov university.

Editorial board

Abakarov S.I., Grand PhD in Medical Sciences, professor of the Prosthodontics Department, dean of the Dentistry department at the Russian medical academy of continuing professional education (Moscow, Russia).

Bayrikov I.M., Grand PhD in Medical Sciences, RAS corresponding member, professor of the Maxillofacial surgery and dentistry Department at the Samara state medical university (Samara, Russia).

Balmasova I.P., Grand PhD in Medical Sciences, professor of the Infectious diseases pathogenesis and treatment Department at the Moscow state university of medicine and dentistry (Moscow, Russia).

Bulycheva E.A., Grand PhD in medical sciences, professor of the Prosthodontics and material science Department at the Pavlov University (Saint-Petersburg, Russia)

Vagner V.D., Grand PhD in Medical sciences, professor of the Dental service organization, licensing and accreditation department at the Central research institute of dental and maxillofacial surgery (Moscow, Russia).

Grigoriants L.A., Grand PhD in Medical sciences, professor, head of Postgraduate education department at the RUDN University (Moscow, Russia).

Zoryan E.V., PhD in Medical sciences, associate professor of the Therapeutic dentistry department at the Moscow state university of medicine and dentistry (Moscow, Russia).

Kiselnikova L.P., Grand PhD in Medical sciences, professor of the Paediatric dentistry department at the Moscow state university of medicine and dentistry (Moscow, Russia).

Lezhnev D.A., Grand PhD in Medical sciences, professor of the Radiodiagnosis Department at the Moscow State University of Medicine and Dentistry, vice-president of the “Moscow society of radiologists and ultrasound specialists,” scientific expert of the Republican research and consulting center of expertise (Moscow, Russia).

Modina T.N., Grand PhD in Medical Sciences, professor of the Maxillofacial dentistry department at Pirogov National Medical & Surgical Center (Moscow, Russia); General Director of the periodontal “Modina Clinic” (Moscow, Russia).

Olesova V.N., Grand PhD in Medical Sciences, professor, vice-rector for science of the Postgraduate education Academy at the Federal Scientific and Practical Center (Moscow, Russia); head of the Dentistry department at the Medicine and Biology University of the Federal agency for medicine and biology (Moscow, Russia).

Ospanova G.B., Grand PhD in Medical Sciences, scientific advisor of the Central research institute of dental and maxillofacial surgery (Moscow, Russia).

Plakhtiy L.Yu., Grand PhD in Medical Sciences, professor of the Microbiology, Virology and Immunology Department at the North-Ossetian State Medical Academy (Vladikavkaz, Russia).

Rabinovich S.A., Grand PhD in Medical Sciences, professor of the Pain management in dentistry Department at the Moscow State University of Medicine and Dentistry (Moscow, Russia).

Saleev R.A., MD, professor of the Prosthodontics department at Kazan State Medical University, chief doctor of the University Dental Clinic (Kazan, Russia).

Slabkovskaya A.B., Grand PhD in Medical Sciences, professor of Prosthodontics Department at the Moscow State University of Medicine and Dentistry (Moscow, Russia).

Tsarev V.N., Grand PhD in Medical sciences, professor of the Microbiology, virology, immunology department, director of the Medico-dental research Institute at the Moscow State University of Medicine and Dentistry (Moscow, Russia).

Chilikin V.N., Grand PhD in Medical Sciences, professor, scientific advisor of N.A. Dollezhal Research and Development Institute of Power Engineering (Moscow, Russia).

Ahmedbeyli R.M., DDS, MD, PhD, DMSci, professor of the Therapeutic dentistry Department at the Azerbaijan Medical University, President of the Azerbaijan Association of Esthetic Dentistry (Baku, Azerbaijan).

Brizenio B., PhD, professor of Clinic for Dental Medicine, University of Bern (Switzerland).

Dirikan İpçi Ş., PhD, professor of the Periodontology department, director of Postgraduate health science Institute at Altınbaş University (Istanbul, Turkey).

Ichinohe T., professor and chairman of the Dental anesthesiology department at the Tokyo dental college (Tokyo, Japan).

Malamed S.F., professor of dentistry at the University of Southern California, Los Angeles, the chairperson of the Anesthesia and medicine society (USA).

Solomonov M., DMD Endodontist, director of Postgraduate Endodontic Program at the IDF «Sheba» Medical Center Tel-Ha-Shomer (Israel).

CARIESOLOGY

- 6 V.D. Vagner, V.P. Konev, A.S. Korshunov, K.N. Kuryatnikov, A.P. Skurikhina, A.A. Bondar
Comparative assessment of the rate and quality of enamel mineral component maturation of human teeth with connective tissue dysplasia in the early postpartum period
- 12 I.K. Lukashevich, G.I. Skripkina, I.L. Gorbunova
The paradigm of caries prevention remedies administration for pregnant women
- 22 O.A. Magsumova, T.M. Tkach, M.A. Postnikov, E.A. Ryskina, M.S. Korchagina, S.E. Dudina, V.A. Polkanova, I.I. Odnoletkova
Etiopathogenetic aspects of the occurrence of dental discolouration

PROPHYLAXIS

- 30 Yu.L. Vasil'ev, E.V. Velichko, I.M. Bairikov, N.S. Smetneva, Z.T. Aymaletdinova, H.M. Darawsheh
Evaluation of the effectiveness of moisturizing toothpaste in patients with medical-induced dry mouth (pilot study)
- 35 E.A. Nichipor, V.V. Petrovskaya, D.A. Lezhnev
Radiological characteristics of endodontic materials and fragments of broken instruments in the canals of extracted teeth according to computed tomography

ORAL MUCOSAL DISEASES

- 42 V.N. Zavadsky
Early pathognomonic signs of multiple Kaposi's sarcoma on oral mucosa, especially in mucocutaneous lesion

PERIODONTOLOGY

- 46 I.I. Antonov, V.P. Mudrov, V.N. Nelyubin, A.A. Muraev
Topical aspects of the chronic periodontitis immunopathogenesis (review)
- 60 R.V. Ushakov, N.N. Nuruev, T.V. Ushakova, V.M. Karpova, A.A. Arutyunjan, A.A. Labazanov, V.N. Tsarev
Combined antimicrobial chemotherapy (fluoroquinolones and imidazoles) in the complex treatment of inflammatory diseases of the periodontal
- 66 S.G. Ivashkevich, T.F. Asfarov, A.P. Bonartsev, N.A. Guseynov, Sh.J. Hossain
The anti-inflammatory and osteoinductive effect of Simvastatin, possibilities of its use for treatment of periodontal diseases

ANESTHESIA

- 75 T. Ichinohe
Characteristics and selection of the sedative agents and clinical strategies of intravenous moderate sedation during dental treatment

SURGERY

- 80 A.M. Sipkin, S.A. Epifanov, T.N. Modina, G.M. Karachunskii, A.D. Chenosova, O.A. Tonkih-Podolskaya, E.V. Mamaeva
Autologous dental transplantation in a patient congenital cleft of the lip, alveolar process and palate

- 86 A.A. Nesterov, E.R. Yakhyaeva, E.V. Tulaeva
Conditions of the jaw bone tissue at the stages of odontogenic desomorphine osteonecrosis treatment

- 94 N.V. Kagramanyan, L.A. Grigoryanc, V.A. Vardanyan
Planning of sinus lift on patients with maxillary mucous retention cysts of various sizes on an outpatient appointment

ORTHODONTICS

- 102 E.V. Kirsanova, N.A. Kondratieva, L.M. Avetisyan
Digital diagnostics and planning of orthodontic treatment with cortical anchorage
- 108 M.A. Postnikov, D.S. Bulycheva, A.A. Ignat'eva, E.A. Bulycheva
Protocols of digital diagnostics in patients with reduced lower third of the face
- 114 M.A. Postnikov, A.S. Seryogin, D.A. Andriyanov, P.G. Voroshnina
Algorithm for comprehensive diagnosis and treatment of patients with gnathic form of malocclusion class II (clinical case)

PROSTHODONTICS

- 124 Yu.A. Minyaylo, A.A. Kopytov, S.N. Pozdnyakov
Main stages of development of materials production technology for removable prosthesis bases
- 131 Yu.A. Vokulova, E.N. Zhulev
Results of the study of digital images of the bases of complete removable prostheses made using 3D printing and traditional technologies
- 136 R.V. Studenikin,
Manufacturing and installation of a temporary conditionally removable orthopedic structure using the analog-digital method for one-stage implantation
- 144 D.I. Grachev, V.N. Tsarev, E.R. Majidova, N.N. Malginov, I.V. Zolotnisky, A.V. Tsimbalistov, I.V. Voytyatskaya, V.P. Chuev, S.D. Arutyunov
Physical, mechanical and microbiological characteristics of the first domestic base material hybrid polymerization
- 150 R.Sh. Gvetadze, S.E. Kryuchkov
Evaluation of the precision of CAD/CAM-fabricated dental implant-supported bar systems

ORGANIZATION

- 156 A.A. Sorokina, F.F. Losev, V.D. Vagner, V.G. Butova
Dentist's work time expenditures while providing dental care to patients with infectious diseases
- 160 S.D. Arutyunov, D.I. Polyakov, S.A. Muslov, A.E. Kharazyan, A.G. Stepanov, N.B. Astashina
Study of the quality of life of patients using the QL PAER specific questionnaire after prosthetic auricular reconstruction

Founders



VLADMIVA

"VladMiVa" company group



"TBI Company" LLC

Supported by



Russian Dentistry Association



Association of commercial and industrial enterprises of dentistry "Dental industry"

EDITORIAL

Editor-in-Chief: M.V. Eliseeva

e-mail: melis1@yandex.ru

Tel: +7 916 596-89-62

Proof-reader: E.I. Makeeva


Technical editing, layout

and pre-press: A.A. Kapitannikov

PUBLISHER ADDRESS:

119034, Moscow, Ostozhenka str., 6, bld. 3

Tel: +7 916 596-89-62

 SUBSCRIPTION TO THE JOURNAL 
 AVAILABLE AT ANY POST OFFICE BY
 THE CATALOGUES OF:

the "Rospechat" — cat. no. 46329

the "Russian Press" — cat. no. 43036

 The journal is registered in the Department
 of press, broadcasting and mass media of the
 Russian Federation. Registration certificate:
 PR № 77-1934

 All published articles are reviewed. An article
 can be published only after receiving a
 positive expert assessment from at least
 2 reviewers.

 The advertiser is responsible for the advertising
 materials content. The article's authors
 are responsible for the accuracy of the information
 provided in the published materials.

 Reprints permitted only with the written
 permission of the editorial board. "Clinical
 dentistry" journal exclusive materials are
 the property of LLC "Clinical dentistry".

Circulation is 4000 copies. Free price.

© "Clinical dentistry", 2021

DOI: 10.37988/1811-153X_2021_1_6

В.Д. Вагнер¹,

д.м.н., профессор, зав. отделом организации стоматологической службы, лицензирования и аккредитации

В.П. Конев²,

д.м.н., профессор, профессор кафедры судебной медицины, правоведения

А.С. Коршунов²,

ассистент кафедры стоматологии ДПО

К.Н. Курятников²,

клинический ординатор кафедры стоматологии ДПО

А.П. Скурихина²,

студент III курса стоматологического факультета

А.А. Бондарь²,

студент III курса стоматологического факультета

¹ ЦНИИСиЧЛХ² ОмГМУ

Сравнительная оценка скорости и качества созревания минерального компонента эмали зубов человека при дисплазии соединительной ткани в раннем постнатальном периоде

Реферат. Цель работы — изучить размеры эмалевых призм человека в различные периоды постнатального онтогенеза при дисплазии соединительной ткани (ДСТ) методом атомно-силовой микроскопии. **Материалы и методы.** В исследовании приняли участие 150 мужчин, которых поделили на две группы: с дисплазией и без нее, и дополнительно по возрастам — 15—20, 21—30 и 31—40 лет. Каждому пациенту удаляли зуб 3.8 или 4.8. Из удаленных зубов готовили шлифы эмали до 14-го класса чистоты с максимальным сохранением граней эмалевых призм в пределах поверхностного слоя. В программе Image Analysis NT-VDT исследовали количество граней, форму, длину и ширину эмалевых призм. **Результаты.** В возрасте 15—30 лет структура эмалевых призм упорядоченная, в большом количестве (50—60%) встречаются 5-гранные формы. Постоянная форма эмалевых призм отмечалась в 31—40 лет — доля 6-гранных фигур составляет 30%. При ДСТ темп роста на плоскости, увеличивающий ширину призмы, очень похож на скорость роста длины до 30 лет, что приводит к нарушению их пространственной конфигурации относительно органического матрикса. **Заключение.** Созревание эмали носит строго индивидуальный характер и зависит от наличия ДСТ, которая оказывает негативное влияние на скорость созревания, а после прорезывания может привести к патологическим состояниям твердых тканей зубов.

Ключевые слова: созревание, полиморфизм, эмалевые призмы, дисплазия соединительной ткани

ДЛЯ ЦИТИРОВАНИЯ:

Вагнер В.Д., Конев В.П., Коршунов А.С., Курятников К.Н., Скурихина А.П., Бондарь А.А. Сравнительная оценка скорости и качества созревания минерального компонента эмали зубов человека при дисплазии соединительной ткани в раннем постнатальном периоде. — *Клиническая стоматология*. — 2021; 1 (97): 6—11. DOI: 10.37988/1811-153X_2021_1_6

V.D. Vagner¹,

Grand PhD in Medical sciences, professor and head of the Dental service organization, licensing and accreditation Department

V.P. Konev²,

Grand PhD in Medical sciences, professor of the Forensic medicine and jurisprudence Department

A.S. Korshunov²,

assistant of the Dentistry Department

K.N. Kuryatnikov²,

clinical resident of the Dentistry Department

A.P. Skurikhina²,3rd year student at the Dentistry Department

Comparative assessment of the rate and quality of enamel mineral component maturation of human teeth with connective tissue dysplasia in the early postpartum period

Abstract. Objective. It is necessary to study the human enamel prisms size at different periods of postpartum ontogenesis in connective tissue dysplasia by atomic force microscopy. **Materials and methods.** The study involved 150 males divided into a group with and without connective tissue dysplasia (each additionally by age: 15—20, 21—30, 31—40 years). Each examined was removed one of the low wisdom teeth (3.8 or 4.8 by ISO). Prepared thin sections of human tooth enamel samples up to grade 14, with maximum preservation of the edges of the enamel prisms within the surface layer. The Image Analysis NT-VDT software was used to analyze the number of faces, shape, length, and width of enamel prisms. **Results.** It was found that at 15—30 years old there is an ordered structure of enamel prisms, a large number of 5-sided forms (50—60%). A permanent form of enamel prisms at 31—40 years old, where the share of 6-sided figures is 30%.

A.A. Bondar²,3^d year student at the Dentistry Department¹ Central Research Institute of Dental and Maxillofacial Surgery, Moscow, Russia² Omsk State Medical University, Omsk, Russia

With CTD, the growth rate on the plane, which increases the width of the prism, is very similar to the growth rate of length up to 30 years, which leads to a violation of their spatial configuration relative to the organic matrix. **Conclusions.** The maturation of human enamel is strictly individual, depending on the connective tissue dysplasia, which has a negative effect on the rate of maturation, and after eruption can lead to pathological conditions of hard dental tissues.

Key words: maturation, polymorphism, enamel prisms, connective tissue dysplasia

FOR CITATION:

Vagner V.D., Konev V.P., Korshunov A.S., Kuryatnikov K.N., Skurikhina A.P., Bondar A.A. Comparative assessment of the rate and quality of enamel mineral component maturation of human teeth with connective tissue dysplasia in the early postpartum period. — *Clinical Dentistry (Russia)*. — 2021; 1 (97): 6–11.
DOI: 10.37988/1811-153X_2021_1_6

ВВЕДЕНИЕ

Эмалевые призмы имеют сложную многоуровневую иерархическую систему, они видоизменяются в течение всей жизни человека [1–11]. До прорезывания зубов на изменчивость минерального компонента оказывают влияние не только амелогенины и энамелины, но и органический матрикс: его отдельные структурные элементы изолированно или в совокупности определяют длину, ширину, толщину эмали, формируя ее трехмерную конфигурацию [1–5, 9, 12–17]. После прорезывания зубов минеральный компонент видоизменяется за счет взаимодействия с ротовой жидкостью, представленной у разных людей индивидуальным количественным и качественным составом, определяющей степень развития, созревания эмали зуба человека, сохраняя долговечность отдельных групп зубов и зубного ряда [6, 7, 18, 19]. Таким образом, в современной стоматологической литературе накоплено достаточно информации о факторах, оказывающих влияние на процесс созревания и минерализации эмали зубов [1–5, 16, 17, 20, 21]. Многие авторы утверждают, что полное созревание эмали зуба происходит до прорезывания, другие указывают на созревание эмали после его прорезывания [6, 16, 17, 22]. Современная гипотеза свидетельствует об индивидуальных сроках созревания, определяющихся в совокупности факторами внешней и внутренней среды организма, влияющих на полноценность и сформированность каркаса и абриса коронковой части зуба [6, 16, 17, 23–25].

На ранних стадиях созревания зубов мутации генов вызывают нарушение процесса амелогенеза с формированием фенотипов незрелой, некачественной эмали зубов человека с тяжелым гипопластическим феноменом [3, 5, 26]. Важность передачи сигналов раннему процессу развития обуславливается типами генетических дефектов, которые его нарушают. Генетические изменения, которые влияют на ранние процессы развития и созревания включают транскрипционные факторы и сигнальные молекулы — их рецепторы приводят к наследственному зубному агенезу (гены *MSX1*, *PAX9*, *AXIN2*, *EDA*) или образованию сверхкомплектных зубов (*RUNX2*, *APC*) [26].

Активный обмен минеральными ионами между эмалью и ротовой жидкостью приводит к минимальному дополнительному обызвествлению только поверхностного слоя эмали, тогда как в более глубоких слоях после прорезывания этот эффект незначителен — основной каркас эмали зуба формируется до прорезывания [1, 2, 4, 6, 11, 19]. Однако при различных формах нарушения амелогенеза, возникающих на определенных стадиях развития и созревания зубов, обызвествления может не происходить, что приводит к некоторым клиническим фенотипам и внешнему виду эмали [3, 5, 26].

В литературе недостаточно сведений о характере и скорости раннего развития и созревания минерального компонента эмали зубов человека при наследственных состояниях, влияющих на физические и механические параметры эмали зубов. Следовательно, исследование можно считать актуальным.

Цель исследования — сравнить скорость и качество созревания эмалевых призм зубов человека в раннем постнатальном периоде при дисплазии соединительной ткани (ДСТ) с помощью атомно-силовой микроскопии.

МАТЕРИАЛЫ И МЕТОДЫ

В исследовании приняли участие 150 человек мужского пола, которые были разделены на группу I с ДСТ и без нее (группа II) (каждую группу дополнительно ранжировали по возрастам: 15–20, 21–30, 31–40 лет). Наличие ДСТ определяли по суммарному коэффициенту фенотипических проявлений и стоматологических признаков с помощью методики ОмГМУ [27].

По медицинским показаниям (из линии перелома в области угла нижней челюсти, по ортодонтическим показаниям) удаляли по одному зубу 3.8 или 4.8, не имеющему контакта с ротовой жидкостью, для возможного исключения ее влияния на изменчивость формы и структуры минерального компонента исследуемых зубов. Поэтапную и последовательную подготовку образцов эмали зубов проводили с помощью шлифовальных и полировальных кругов с доведением поверхности до 14-го класса чистоты под контролем глубины сошлифованных тканей эмали зубов

с помощью глубиномера стоматологического, разработанного в ОмГМУ [28–30].

После механической обработки шлифы охлаждали дистиллированной водой, высушивали препараты с использованием горелки пропановой при температуре 36 °С, протравливали исследуемую поверхность 37%-ной ортофосфорной кислотой с окончательным промыванием под струей дистиллированной воды [29, 30]. Таким способом удалось максимально сохранить грани эмалевых призм в пределах поверхностного слоя эмали.

Полученные шлифы помещали в поле зрения сканирующего зондового микроскопа Solver Pro (NT-MPT, Россия), полученные АСМ-изображения подвергали компьютерной обработке в программе Image Analysis NT-VDT. Анализировали форму, шероховатость, длину и ширину эмалевых призм.

Обработку данных проводили методами вариационной статистики.

РЕЗУЛЬТАТЫ И ОБСУЖДЕНИЕ

Эмалевые призмы при ДСТ имеют неправильную, неупорядоченную форму с 5-, 6- и 7-гранными фигурами. Наиболее постоянная форма эмалевых призм встречается в 31–40 лет — доля 6-гранных фигур составляет 30% (без ДСТ — 35%), при этом встречаются множественные 7-гранные фигуры (при ДСТ — 50%, без ДСТ — 60%). В 15–20, 21–30 лет эмалевые призмы имеют менее упорядоченную форму строения, в большом

количестве встречаются 5-гранные (15–20 лет — 60%, 21–30 лет — 50%) и 6-гранные фигуры (15–20 лет — 50%, 21–30 лет — 40%), 7-гранные фигуры эмалевых призм практически не визуализируются (15–20, 21–30 лет — 10%; табл. 1).

Исследование ультраструктуры эмали у пациентов с ДСТ методом атомно-силовой микроскопии показало, что эмалевые призмы имеют прямоугольную, остроколючую или квадратную форму с такими же формами у основания. Противоположный конец призм остроколючий, вытянутый, им она вклинивается в нижележащие призмы (рис. 1).

При детальном анализе компьютерных снимков видно, что эмалевые призмы имеют волнообразную форму в обеих группах, для них характерно наличие участков сужения и варикозного расширения.

Эмаль зуба человека с ДСТ во всех возрастах представлена мелкими призмами, величина которых достоверно увеличивается с возрастом и максимальна в 31–40 лет ($\chi^2=8,24$; $p=0,0177$ относительно группы 15–20 лет; табл. 2).

Полиморфизм эмалевых призм по величине можно обнаружить во всех возрастах при ДСТ, чаще он выражен в 15–20 лет ($\chi^2=8,24$; $p=0,0177$ относительно группы 31–40 лет) и в 21–30 лет ($\chi^2=6,92$; $p=0,0402$ относительно группы 31–40 лет), где эмалевые призмы с мелкими размерами имеют множественный характер (см. рис. 1а и б). Основную массу в 31–40 лет составляют призмы больших размеров, однако в единичных количествах встречаются призмы маленького размера (рис. 1с).

Следует отметить, что эмалевые призмы расположены менее плотно друг к другу по сравнению с аналогичными возрастными группами без ДСТ (рис. 2). В 15–20, 21–30 лет эмалевые призмы расположены хаотично относительно друг друга (см. рис. 1а и б). В 31–40 лет эмалевые призмы расположены более плотно друг к другу, прослеживается четкий рисунок эмалевых призм с минимальным характером шероховатости (см. рис. 1с). Следовательно, можно утверждать, что эмалевые призмы при ДСТ отличаются низкой скоростью созревания

Таблица 1. Частота обнаружения эмалевых призм разной формы в различные периоды постнатального онтогенеза (в %)
[Table 1. The detection frequency of enamel prisms in various shapes in different periods of postpartum ontogenesis (in %)]

Число граней	Возраст и группа					
	15—20 лет		21—30 лет		31—40 лет	
	I	II	I	II	I	II
5	60	30	50	10	20	5
6	30	40	40	50	30	35
7	10	30	10	40	50	60




Рис. 1. Типичное строение эмалевых призм у пациентов I группы в различные периоды постнатального онтогенеза (атомно-силовая микроскопия, 100×100 нм): а — в 15–20 лет, б — в 21–30 лет, с — в 31–40 лет

[Fig. 1. Typical enamel prisms structure in patients of group I at different periods of postpartum ontogenesis (atomic force microscopy, 100×100 nm): a — in 15–20 years old, b — in 21–30 years old, c — in 31–40 years old]

относительно групп без ДСТ (рис. 2а и б), наименее зрелой можно считать эмаль зубов в 15–20 и 21–30 лет при ДСТ (см. рис. 1а и б).

В обеих группах самый быстрый темп роста эмалевых призм наблюдается в направлении, увеличивающем длину призмы в 15–20 лет ($\chi^2=11,99$; $p=0,0019$ относительно группы 31–40 лет) и 21–30 лет ($\chi^2=9,09$; $p=0,0112$ относительно группы 31–40 лет), однако темп роста на плоскости, увеличивающий ширину призмы, очень схож с темпом роста длины: в 15–20 лет показатель длины относительно ширины в группе $rs=0,49$ ($p=0,721$); в 21–30 лет — $rs=0,21$ ($p=0,526$); в 31–40 лет — $rs=0,692$ ($p=0,042$), что приводит к неправильным пропорциям, изменению формы эмалевых призм, напоминающей различные геометрические фигуры, особенно в группах 15–20 и 21–30 лет. В 31–40 лет эмалевые призмы увеличивают темп роста в длину ($\chi^2=8,21$; $p=0,0293$ относительно группы 21–30 лет; $U=10,7719$; $p=0,0049$ между I и II группой в 31–40 лет), они начинают изменять форму, принимая пирамидальную, со схожей площадью поперечного сечения в основе и в верхушке (табл. 2).

Подобное строение, характер развития и созревания при ДСТ обеспечивают меньшую жесткость эмали, большую подверженность растворимости с возрастом, уже после прорезывания зуба.

В результате анализа полученных данных по морфофункциональной организации эмали зубов можно констатировать влияние ДСТ на ее созревание до прорезывания зуба в сторону ухудшения качества и снижения скорости в раннем постнатальном периоде. Методом атомно-силовой микроскопии установлено, что при ДСТ скорость резорбции органического матрикса снижена. Характерные изменения приводят к замедлению роста эмалевых призм, со временем рост ускоряется, но призмы приобретают вид различных геометрических фигур. Следовательно, проведенное исследование

Таблица 2. Размеры эмалевых призм в различные периоды постнатального онтогенеза (в нм)

[Table 2. Enamel prisms sizes in different periods of postpartum ontogenesis (in nm)]

Параметр	Возраст и группа					
	15—20 лет		21—30 лет		31—40 лет	
	I	II	I	II	I	II
Длина	3,46±0,13	5,14±0,21	3,51±0,12	5,23±0,16	4,26±0,24*	5,58±0,22
Ширина	3,25±0,46	4,32±0,12	3,46±0,33	4,45±0,31	4,01±0,21*	4,76±0,25

Примечание. Все межгрупповые значения статистически достоверны ($p<0,05$), для отмеченных звездочкой (*) — $p<0,01$.

демонстрирует важность фоновых генетически детерминированных состояний на формирование качественного и зрелого каркаса эмали зубов человека, определяя дальнейшую судьбу зуба после прорезывания, когда факторы внешней среды организма активно вмешиваются в обменные процессы.

ЗАКЛЮЧЕНИЕ

Подводя итог исследованию минерального компонента эмали зубов при ДСТ в сравнении с лицами без таковой, мы можем констатировать, что структура минерального компонента эмали зубов при ДСТ отличается выраженным полиморфизмом. Эмалевые призмы имеют неправильную, неупорядоченную форму, она наиболее выражена в 15–20, 21–30 лет при ДСТ. При ДСТ процесс созревания эмалевых призм проходит более медленными темпами до 40 лет. Об этом можно судить по изменению их формы, изменчивость которой наиболее ярко выражена при ДСТ и характеризуется своеобразными «уродствами» эмалевых призм в 15–20, 21–30 лет. Возможно, такие образования связаны с незавершенным процессом созревания или с изменением пространственной конфигурации самих призм относительно органического матрикса.

Исследования с помощью атомно-силовой микроскопии позволяют констатировать сложность механизмов созревания эмали, которые активно протекают

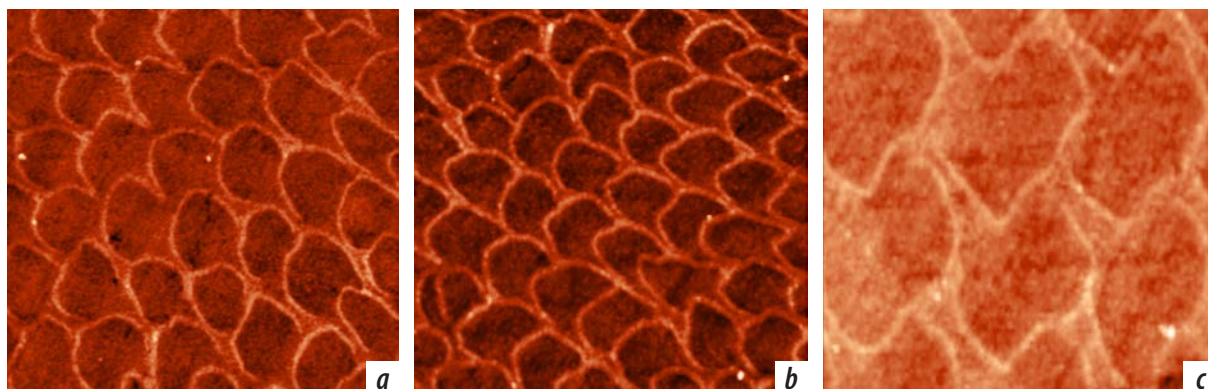


Рис. 2. Типичное строение эмалевых призм у здоровых мужчин в различные периоды постнатального онтогенеза (атомно-силовая микроскопия, 100×100 нм): а — в 15–20 лет, б — в 21–30 лет, с — в 31–40 лет
[Fig. 2. Typical enamel prisms structure in healthy men at different periods of postpartum ontogenesis (atomic force microscopy, 100×100 nm): a — at 15–20 years old, b — at 21–30 years old, c — at 31–40 years old]

на протяжении длительного периода жизни человека, заканчиваются в разные возрастные периоды и зависят от взаимоотношения минерального компонента и органического матрикса. При этом процесс созревания эмали у человека носит строго индивидуальный характер, зависящий от фоновых состояний, таких как ДСТ, которая при неблагоприятном воздействии оказывает влияние на степень и скорость созревания эмали,

а после прорезывания может привести к патологическим состояниям твердых тканей зубов.

Конфликт интересов. Авторы декларируют отсутствие конфликта интересов.

Conflict of interests. The authors declare no conflict of interests.

Поступила/Accepted: 16.11.2020

ЛИТЕРАТУРА / REFERENCES:

- 1. Вагнер В.Д., Конев В.П., Коршунов А.С.** Изучение возрастных изменений минерального компонента и органического матрикса эмали зубов человека методами электронной и атомно-силовой микроскопии. — *Клиническая стоматология*. — 2019; 91 (3): 4—6 [Vagner V.D., Konev V.P., Korshunov A.S. Age changes in mineral component and organic matrix of human teeth enamel by electronic and atomic-power microscopy methods. — *Clinical Dentistry (Russia)*. — 2019; 91 (3): 4—6 (In Russ.).] eLIBRARY ID: 41188345
- 2. Вагнер В.Д., Конев В.П., Коршунов А.С., Курятников К.Н., Суркова В.О., Скурихина А.П., Бондарь А.А.** Исследование структуры минерального компонента эмали зубов при дисплазии соединительной ткани методом денситометрии и атомно-силовой микроскопии в раннем постнатальном периоде онтогенеза. — *Стоматология*. — 2020; 99 (6): 7—12 [Vagner V.D., Konev V.P., Korshunov A.S., Kuryatnikov K.N., Surkova V.O., Skurikhina A.P., Bondar A.A. Research of the structure of the mineral component of tooth enamel in connective tissue dysplasia by densitometry and atomic force microscopy in the early postpartum ontogenesis period. — *Stomatology*. — 2020; 99 (6): 7—12 (In Russ.).] eLIBRARY ID: 44298765
- 3. Вагнер В.Д., Конев В.П., Коршунов А.С.** Изменение минерального компонента эмали зубов при дисплазии соединительной ткани в возрастном аспекте. — *Институт стоматологии*. — 2019; 83 (2): 20—1 [Vagner V.D., Konev V.P., Korshunov A.S. Change of the mineral component of the teeth enamel during connective tissue dysplasia in the age aspect. — *The Dental Institute*. — 2019; 83 (2): 20—1 (In Russ.).] eLIBRARY ID: 39184688
- 4. Вагнер В.Д., Конев В.П., Коршунов А.С., Серов Д.О.** Исследование призматических оболочек органического матрикса эмали зубов человека методом атомно-силовой микроскопии в постнатальном периоде онтогенеза. — *Институт стоматологии*. — 2019; 84 (3): 94—5 [Vagner V.D., Konev V.P., Korshunov A.S., Serov D.O. The research of prismatic shells of human teeth enamel's organic matrix by the atomic-force microscopy method in the postnatal period of ontogenesis. — *The Dental Institute*. — 2019; 84 (3): 94—5 (In Russ.).] eLIBRARY ID: 40872545
- 5. Конев В.П., Вагнер В.Д., Коршунов А.С., Серов Д.О.** Особенности созревания минерального компонента эмали ретинированных зубов при дисплазии соединительной ткани. — *Институт стоматологии*. — 2019; 84 (3): 102—3 [Konev V.P., Vagner V.D., Korshunov A.S., Serov D.O. The specifics of maturation of impacted teeth enamel's mineral component with connective tissue dysplasia. — *The Dental Institute*. — 2019; 84 (3): 102—3 (In Russ.).] eLIBRARY ID: 40872548
- 6. Леонтьев В.К.** Эмаль зубов как биокбернетическая система. — М.: ГЭОТАР-Медиа, 2016. — С. 72 [Leont'ev V.K. Tooth enamel as biocybernetic system. — Moscow: GEOTAR-Media, 2016. — P. 72 (In Russ.).] eLIBRARY ID: 26074164
- 7. Шумилов В.Б., Воробьева Ю.Б., Мрыхина И.Е., Чертовских А.В.** Современные представления о кристаллической структуре гидроксиапатита и процессах возрастных изменений эмали зуба (исследование in vitro). — *Журнал анатомии и гистопатологии*. — 2015; 4 (1): 77—86 [Shumilovich B.R., Vorob'yeva Yu.B., Malykhina I.E., Chertovskikh A.V. Modern views on the crystal structure of hydroxyapatite and processes age-related changes of tooth enamel (in vitro study). — *Journal of Anatomy and Histopathology*. — 2015; 4 (1): 77—86 (In Russ.).] eLIBRARY ID: 23570153
- 8. Poggio C., Ceci M., Beltrami R., Lombardini M., Colombo M.** Atomic force microscopy study of enamel remineralization. — *Ann Stomatol (Roma)*. — 2014; 5 (3): 98—102. PMID: 25506414
- 9. Cerci B.B., Roman L.S., Guariza-Filho O., Camargo E.S., Tanaka O.M.** Dental enamel roughness with different acid etching times: Atomic force microscopy study. — *Eur J Gen Dent*. — 2012; 1: 187—91 DOI: 10.4103/2278-9626.105385
- 10. Risnes S., Li C.** Aspects of the final phase of enamel formation as evidenced by observations of superficial enamel of human third molars using scanning electron microscopy. — *Arch Oral Biol*. — 2018; 86: 72—9. PMID: 29190456
- 11. Warshawsky H.** Organization of crystals in enamel. — *Anat Rec*. — 1989; 224 (2): 242—62. PMID: 2672889
- 12. Koldehoff J., Swain M.V., Schneider G.A.** The geometrical structure of interfaces in dental enamel: A FIB-STEM investigation. — *Acta Biomater*. — 2020; 104: 17—27. PMID: 31917293
- 13. Pandya M., Diekwisch T.G.H.** Enamel biomimetics-fiction or future of dentistry. — *Int J Oral Sci*. — 2019; 11 (1): 8. PMID: 30610185
- 14. Beniash E., Stifler C.A., Sun C.-Y., Jung G.S., Qin Z., Buehler M.J., Gilbert P.U.P.A.** The hidden structure of human enamel. — *Nat Commun*. — 2019; 10 (1): 4383. PMID: 31558712
- 15. Hogg R.T., Richardson C.** Application of image compression ratio analysis as a method for quantifying complexity of dental enamel microstructure. — *Anat Rec (Hoboken)*. — 2019; 302 (12): 2279—86. PMID: 31512393
- 16. Вагнер В.Д., Конев В.П., Коршунов А.С., Курятников К.Н., Скурихина А.П., Бондарь А.А.** Сравнительная оценка скорости и качества созревания минерального компонента эмали зубов человека при дисплазии соединительной ткани в позднем постнатальном периоде онтогенеза. — *Институт стоматологии*. — 2020; 89 (4): 72—3 [Vagner V.D., Konev V.P., Korshunov A.S., Kuryatnikov K.N., Skurikhina A.P., Bondar A.A. Comparative assessment of the rate and quality of the enamel mineral component maturation of human teeth with connective tissue dysplasia in the late

- postpartum period of ontogenesis. — *The Dental Institute*. — 2020; 89 (4): 72—3 (In Russ.)). eLIBRARY ID: 44287055
17. Вагнер В.Д., Конев В.П., Коршунов А.С., Курятников К.Н., Скурихина А.П., Бондарь А.А. Исследование структуры минерального компонента эмали зубов при дисплазии соединительной ткани методами денситометрии и атомно-силовой микроскопии в позднем постнатальном периоде онтогенеза. — *Клиническая стоматология*. — 2020; 96 (4): 19—24 [Vagner V.D., Konev V.P., Korshunov A.S., Kuryatnikov K.N., Skurikhina A.P., Bondar A.A. Research of the structure of teeth enamel mineral component in connective tissue dysplasia by densitometry and atomic force microscopy in the late postpartum ontogenesis period. — *Clinical Dentistry (Russia)*. — 2020; 96 (4): 19—24 (In Russ.)). eLIBRARY ID: 44476495
18. Ерофеева Е.С., Гилева О.С., Морозов И.А., Пленкина Ю.А., Свистков А.Л. Экспериментальное исследование микроструктуры поверхности эмали человеческих зубов. — *Материаловедение*. — 2012; 184 (7): 50—5 [Erofeeva E.S., Gileva O.S., Plenkina U.A., Morozov I.A., Svistkov A.L. Experimental investigation of the enamel microstructure on stages of professional bleaching. — *Material Science*. — 2012; 7 (184): 50—5 (In Russ.)). eLIBRARY ID: 17867387
19. Lechner B.-D., Röper S., Messerschmidt J., Blume A., Magerle R. Monitoring demineralization and subsequent remineralization of human teeth at the dentin-enamel junction with atomic force microscopy. — *ACS Appl Mater Interfaces*. — 2015; 7 (34): 18937—43. PMID: 26266571
20. Dean M.C., Humphrey L., Groom A., Hassett B. Variation in the timing of enamel formation in modern human deciduous canines. — *Arch Oral Biol*. — 2020; 114: 104719. PMID: 32361553
21. Nurbaeva M.K., Eckstein M., Feske S., Lacruz R.S. Ca²⁺ transport and signalling in enamel cells. — *J Physiol*. — 2017; 595 (10): 3015—39. PMID: 27510811
22. Lacruz R.S. Enamel: Molecular identity of its transepithelial ion transport system. — *Cell Calcium*. — 2017; 65: 1—7. PMID: 28389033
23. Eckstein M., Lacruz R.S. CRAC channels in dental enamel cells. — *Cell Calcium*. — 2018; 75: 14—20. PMID: 30114531
24. Carreon A.H., Funkenbusch P.D. Nanoscale properties and deformation of human enamel and dentin. — *J Mech Behav Biomed Mater*. — 2019; 97: 74—84. PMID: 31100488
25. Ortiz-Ruiz A.J., de Dios Teruel-Fernández J., Alcolea-Rubio L.A., Hernández-Fernández A., Martínez-Beneyto Y., Gispert-Guirado F. Structural differences in enamel and dentin in human, bovine, porcine, and ovine teeth. — *Ann Anat*. — 2018; 218: 7—17. PMID: 29604387
26. Shen L., de Sousa F.B., Tay N.B., Lang T.S., Kaixin V.L., Han J., Kilpatrick-Liverman L.T., Wang W., Lavender S., Pilch S., Gan H.Y. Deformation behavior of normal human enamel: A study by nanoindentation. — *J Mech Behav Biomed Mater*. — 2020; 108: 103799. PMID: 32469721
27. Конев В.П., Московский С.Н., Шестель И.Л., Коршунов А.С., Абубакирова Д.Е., Шишкина Ю.О., Смирнов М.В. Скрининг-тест дисплазии соединительной ткани методом атомно-силовой микроскопии. — Свидетельство о государственной регистрации программы для ЭВМ RU № 2018617014, действ. с 28.04.2018 [Konev V.P., Moskovskij S.N., Shestel' I.L., Korshunov A.S., Abubakirova D.E., Shishkina Yu.O., Smirnov M.V. Screening test of connective tissue dysplasia by atomic force microscopy. — Certificate of state registration of a computer program RU № 2018617014, effective from 28.04.2018 (In Russ.)). eLIBRARY ID: 39296732
28. Коршунов А.С., Мухин А.Н., Серов Д.О., Конев В.П., Московский С.Н., Альжанов А.М., Фирсова В.О., Курятников К.Н. Глубиномер стоматологический. — Патент RU № 187021, действ. с 02.07.2018 [Korshunov A.S., Muhin A.N., Serov D.O., Konev V.P., Moskovskij S.N., Al'zhanov A.M., Firsova V.O., Kuryatnikov K.N. Dental depthometer. — Patent RU № 187021, effective from 02.07.2018 (In Russ.)). eLIBRARY ID: 38143488
29. Шестель И.Л., Коршунов А.С., Лосев А.С., Шестель Л.А., Давлеткильдеев Н.А., Конев В.П. Способ изготовления препаратов зубов для морфологических исследований эмалевых призм в атомно-силовом (АСМ) и инвертированном микроскопах. — Патент RU № 2458675, действ. с 04.05.2011 [Shestel' I.L., Korshunov A.S., Losev A.S., Shestel' L.A., Davletkil'deev N.A., Konev V.P. The method of making dental preparations for morphological studies of enamel prisms in atomic force (AFM) and inverted microscopes. — Patent RU № 2458675, effective from 04.05.2011 (In Russ.)). eLIBRARY ID: 37496277
30. Коршунов А.С., Конев В.П., Серов Д.О., Московский С.Н. Способ изготовления препаратов зубов для морфологических исследований эмалевых призм поверхностного слоя в атомно-силовом (АСМ) и инвертированном микроскопах. — Патент RU № 2702903, действ. с 14.03.2018 [Korshunov A.S., Konev V.P., Serov D.O., Moskovskij S.N. The method of making dental preparations for morphological studies of enamel prisms in the surface layer in atomic force (AFM) and inverted microscopes. — Patent RU № 2702903, effective from 14.03.2018 (In Russ.)). eLIBRARY ID: 41185196

DOI: 10.37988/1811-153X_2021_1_12

И.К. Лукашевич,
ассистент кафедры детской стоматологии

Г.И. Скрипкина,
д.м.н., доцент, зав. кафедрой детской
стоматологии

И.Л. Горбунова,
д.м.н., ассистент кафедры терапевтической
стоматологии

ОмГМУ

Парадигма назначения средств профилактики кариеса у женщин во время беременности

Реферат. Цель исследования — повышение эффективности профилактики кариеса зубов у женщин в период беременности путем оценки влияния полиморфизма гена калликреина-4 (KLK-4) в мутационных точках G2664153A и G2142A на состояние зубной эмали.

Материалы и методы. Обследованы 322 беременные женщины европеоидной расы, состоящие на учете в женских консультациях Омска. Группу сравнения составила 261 небеременная пациентка аналогичного возраста, обратившаяся на прием к врачу-стоматологу для плановой санации или профилактического осмотра. У пациенток обеих групп проведено изучение стоматологического статуса, исследование ротовой жидкости, определено распределение полиморфизма гена KLK-4 в мутационных точках G2664153A и G2142A. Состояние зубной эмали беременных после проведения курса карие-с-профилактических мероприятий оценивали по электропроводности. О степени подверженности зубной эмали процессам деминерализации и ее способности к реминерализации после нанесения трехкомпонентного кальций-фторфосфат-содержащего геля у женщин группы сравнения судили по интенсивности прокрашивания и скорости исчезновения очага искусственной деминерализации эмали путем постановки КОСРЭ-теста по методике Т.Л. Рединовой

и соавт. Проведен также опрос и анкетирование 52 врачей-стоматологов об эффективности средств профилактики кариеса у беременных. **Результаты.** Установлены биологически значимые связи между полиморфизмами G/G, G/A и A/A гена KLK-4 и клиническими показателями интенсивности и темпа прироста кариеса. В ходе исследования обосновано оптимальное средство профилактики кариеса — трехкомпонентный кальций-фторфосфат-содержащий гель, а электропроводность зубной эмали подтвердила его клиническую эффективность у беременных различного возраста.

Ключевые слова: полиморфизм, ген калликреина-4, KLK-4, беременные, профилактика кариеса, кальций-фторфосфат-содержащий гель

ДЛЯ ЦИТИРОВАНИЯ:

Лукашевич И.К., Скрипкина Г.И., Горбунова И.Л. Парадигма назначения средств профилактики кариеса у женщин во время беременности. — *Клиническая стоматология*. — 2021; 1 (97): 12—20.

DOI: 10.37988/1811-153X_2021_1_12

I.K. Lukashevich,
assistant at the Pediatric dentistry
Department

G.I. Skripkina,
Grand PhD in Medical Sciences, assistant
professor and head of the Pediatric dentistry
Department

I.L. Gorbunova,
Grand PhD in Medical Sciences, assistant
professor of the Pediatric dentistry
Department

Omsk State Medical University, Omsk, Russia

The paradigm of caries prevention remedies administration for pregnant women

Abstract. The aim of this study is to improve the effectiveness of dental caries prevention in women during pregnancy due to the influence of kallikrein-4 gene polymorphism in mutation points G2664153A and G2142A on the state of tooth enamel. **Materials and methods.** The study involved 322 pregnant women of the European race registered in antenatal clinics in Omsk. The comparison group consisted of 261 non-pregnant patients of the same age who applied to a dentist for a planned sanitation or preventive examination. Patients of both groups underwent a study of the dental status, a study of the oral fluid, the distribution of the polymorphism of the kallikrein-4 gene in the mutation points G2664153A and G2142A was determined, and a statistical analysis of the results was carried out. The condition of the tooth enamel of pregnant women after a course of caries-preventive measures was assessed using an electrometric study. The degree of susceptibility of tooth enamel to demineralization processes and its ability to remineralize after application of a three-component calcium-fluorophosphate-containing gel in women of the comparison group was judged by the intensity of staining and the rate of disappearance of the focus of artificial demineralization of the enamel by performing the clinical assessment of enamel remineralization rate according to the T.L. Redinova et al. A survey and questionnaire survey of 52 dentists was also conducted regarding the effectiveness means of caries prevention

in pregnant women. **Results.** Biologically significant links were established between the G/G, G/A and A/A polymorphisms of the KLK-4 gene and clinical indicators of the intensity and rate of caries growth. The study substantiated the optimal means of caries prevention — a three-component calcium-fluorophosphate-containing gel, and the electrical conductivity of tooth enamel confirmed its clinical efficacy in pregnant women of different ages.

Key words: polymorphism, kallikrein-4 gene, KLK-4, pregnant women, caries prevention, calcium-fluorophosphate-containing gel

FOR CITATION:

Lukashevich I.K., Skripkina G.I., Gorbunova I.L. The paradigm of caries prevention remedies administration for pregnant women. — *Clinical Dentistry (Russia)*. — 2021; 1 (97): 12–20.

DOI: 10.37988/1811-153X_2021_1_12

ВВЕДЕНИЕ

Профилактике кариеса во все времена уделялось пристальное внимание. И сегодня эта проблема не утратила своей значимости [1]. В этой связи на государственном уровне разрабатываются и внедряются комплексные программы профилактики кариеса зубов, направленные на охват определенных категорий населения: учащихся школ, работников промышленных предприятий, беременных [2]. Среди последних профилактика кариеса наиболее актуальна, так как направлена на коррекцию стоматологического статуса женщины и антенатальную профилактику кариеса будущего ребенка [3].

Вместе с тем приходится констатировать, что стоматологическая профилактика среди беременных зачастую оказывается малоэффективной, а показатели, характеризующие интенсивность кариеса и темп его прироста во время беременности, находятся на достаточно высоком уровне [4–9]. В этой связи необходимо дальнейшее изучение факторов, определяющих эффективность профилактических воздействий при беременности.

Резистентность зубов к кариесу определяется физико-химическими особенностями строения эмали, которые, в свою очередь, закреплены генетически [10–12].

За формирование зубной эмали отвечает множество генов, которые кодируют матричные белки и протеиназы, необходимые для управления процессами минерализации и кристаллизации созревающей эмали [13]. Ген калликреина-4 (KLK-4) — основной фермент стадии созревания зубной эмали; он отвечает за замещение белковой матрицы на минералы и формирование правильной организации кристаллов [14]. Влияние мутаций гена KLK-4 проявляется в нарушении минерализации кристаллов гидроксиапатита и увеличении остаточного количества белка в эмали [15–17].

Цель настоящего исследования — повышение эффективности профилактики кариеса зубов у женщин в период беременности путем оценки влияния полиморфизма гена KLK-4 в мутационных точках G2664153A и G2142A на состояние зубной эмали.

МАТЕРИАЛЫ И МЕТОДЫ

Проведен опрос 52 врачей (23 мужчины и 29 женщин) — стоматологов-терапевтов, врачей-стоматологов общей практики Омска и Омской области со стажем работы от 5 лет. Врачи указывали применяемое средство профилактики кариеса у беременных, высказывали субъективное мнение об основных причинах низкой эффективности программ профилактики кариеса зубов у беременных. Средний возраст опрашиваемых составил $39,4 \pm 4$ года.

Кроме того, были изучены 298 медицинских карт беременных, состоящих на учете в женских консультациях, с целью выявления наиболее часто используемых кариес-профилактических средств, применяемых врачами-стоматологами во время беременности.

Обследованы 322 беременных женщины, на 13–36-й неделе беременности (II и III триместры), в возрасте 25–35 лет (средний возраст — 29,9 года), европеоидной расы, состоящих на учете в женских консультациях Омска. Динамическое наблюдение проводили в период с 23-й по 34-ю неделю беременности (III триместр). Группу сравнения составила 261 небеременная пациентка аналогичного возраста, обратившаяся на прием к врачу-стоматологу для плановой санации или профилактического осмотра (табл. 1). Количество пациентов, необходимых для исследования, было рассчитано с учетом численности генеральной совокупности и ожидаемого уровня распространенности изучаемого явления.

В обеих группах встречались кариесподверженные пациентки, у которых индекс КПУ на момент осмотра

Таблица 1. Характеристика групп наблюдения
[Table 1. Characteristics of observation groups]

Возраст	Беременные	Небеременные	Всего
До 30 лет	178 (55,3%)	141 (54,0%)	319 (54,7%)
После 30 лет	144 (44,7%)	120 (46,0%)	264 (45,3%)
Всего	322	261	583

был больше 0, и кариесрезистентные пациентки, с индексом КПУ, равным 0.

Оценку гигиенического состояния полости рта проводили с помощью упрощенного индекса гигиены (ОИ-С) по методике Грина—Вермиллона. Интенсивность поражения зубов кариесом определялась путем подсчета индексов КПУ зубов и КПУ полостей. Структура индекса КПУ и КПУп рассматривалась в процентах. По изменению этих индексов в динамике беременности (ΔКПУ и ΔКПУп) судили о темпе прироста кариеса. Кариесогенность мягкого зубного налета (КЗН) определяли по методике Hardwick и Manley в модификации В.Б. Недосеко и соавт.

Исследование ротовой жидкости проводили на базе научной лаборатории стоматологического факультета ОмГМУ. В надосадочной жидкости определяли рН, концентрацию общего кальция, неорганического фосфора, активного кальция, активного калия, активного натрия. Также изучали утилизирующую способность и деминерализующую активность осадка ротовой жидкости.

Определяли распределение полиморфизма гена KLK-4 в мутационных точках G2664153A и G2142A, при этом носительство аллеля А в мутационных точках G2664153A и G2142A расценивали как предиктор высокого риска развития кариеса у конкретной пациентки. Образцы ДНК получали из венозной крови. Для определения точечных мутаций G2664153A и G2142A гена KLK-4 использовали наборы SNP-Экспресс («Литех», Россия).

Состояние зубной эмали беременных после проведения курса кариес-профилактических мероприятий оценивали в ходе электрометрического исследования на приборе «ДентЭст» («Геософт», Россия), так как процессы реминерализации эмали обусловлены ее проницаемостью. Измерение проводили при постоянном напряжении 4,26 В, а полученные результаты в микроамперах говорили об электропроводности твердых тканей зуба.

Таблица 2. Сравнительная характеристика основных показателей ротовой жидкости беременных и женщин группы сравнения
[Table 2. Comparative characteristics of the main indicators of oral fluid of pregnant women and women of the comparison group]

Показатель	Группа		p
	основная	сравнения	
Скорость секреции, мл/мин	0,57±0,03	0,26±0,04	0,001
рН	6,62±0,02	7,04±0,01	0,01
Са, г/л	0,054±0,001	0,057±0,003	—
Р, г/л	0,1508±0,0042	0,1222±0,0039	0,01
Са/Р	0,36±0,01	0,47±0,04	0,01
Са ²⁺ , ммоль/л	0,34±0,09	0,24±0,06	0,01
К ⁺ , ммоль/л	1,77±0,03	1,22±0,07	0,001
Na ⁺ , ммоль/л	0,109±0,024	0,074±0,033	0,01
Na/К	0,06±0,03	0,06±0,05	—

О степени подверженности зубной эмали процессам деминерализации и ее способности к реминерализации после нанесения трехкомпонентного СаРФ-геля у женщин группы сравнения судили по интенсивности прокрашивания и скорости исчезновения очага искусственной деминерализации эмали путем постановки КОСРЭ-теста по методике Т.Л. Рединовой и соавт.

Во всех процедурах статистического анализа критический уровень значимости *p* принимали равным 0,05. При этом значения *p* могли ранжироваться по 3 уровням достигнутых статистически значимых различий: *p*<0,05; *p*<0,01; *p*<0,001. В исследовании применяли методы анализа таблиц сопряженности, корреляционный анализ. Направление и силу связи между явлениями определяли с помощью коэффициента Пирсона (или Спирмена, при распределении, отличном от нормального). Для проверки статистических гипотез применяли непараметрические методы. Для сравнения числовых данных двух независимых групп — *U*-критерий Манна—Уитни, числовых данных более чем двух групп — *H*-критерий Краскела—Уоллиса. Показатель силы влияния наблюдаемых факторов на результативные признаки (η^2) рассчитывали в ходе одно- и двухфакторного дисперсионного анализа качественных и количественных признаков для пропорциональных и неравномерных комплексов.

РЕЗУЛЬТАТЫ

При определении корреляционных связей между интенсивностью кариеса и индексом КЗН было выявлено, что как в группе беременных, так и в группе небеременных женщин интенсивность кариеса в некоторой степени определяется качественными характеристиками налета на зубах (в частности его кариесогенностью). В обеих группах обнаружена корреляционная связь умеренной силы, определяющая статистическую значимость, между индексами КПУп и КЗН (*p*<0,01).

Основные параметры ротовой жидкости беременных и женщин группы сравнения представлены в табл. 2. Выявлено, что в группе беременных такие показатели, как скорость секреции ротовой жидкости, общая концентрация неорганического фосфора и концентрация растворимого кальция, были статистически достоверно выше, чем в группе сравнения. Отмечается статистически достоверное увеличение активных концентраций калия и натрия в ротовой жидкости беременных. Количество осадка ротовой жидкости также было статистически значимо больше в группе беременных пациенток, чем у пациенток группы сравнения. Деминерализующая активность осадка ротовой жидкости была статистически значимо выше у беременных пациенток по сравнению с небеременными (табл. 3).

При проведении вероятностной оценки влияния изучаемых факторов на индексы КПУп и ΔКПУп, установлено, что у беременных в возрасте до 30 лет индекс КПУп находится в прямой зависимости от кальций-фосфорного мольного коэффициента, кариесогенности

мягкого зубного налета, количества осадка ротовой жидкости, скорости ее секреции и утилизирующей способности осадка ротовой жидкости. У беременных после 30 лет индекс КПУп находится в прямой зависимости от деминерализующей активности и утилизирующей способности осадка ротовой жидкости, его количества, состояния гигиены полости рта, мольного соотношения кальция и фосфора в ротовой жидкости, скорости ее секреции.

Из приведенных данных следует, что для каждой группы беременных, ранжированных по возрасту, один и тот же фактор оказывает неодинаковое вероятностное влияние на индекс КПУп.

При изучении записей в медицинских картах беременных из женских консультаций выявлено, что наиболее часто используемыми кариес-профилактическими средствами являются глубокое фторирование препаратом «Эмаль-герметизирующий ликвид» (Humanchemie, ФРГ) и нанесение на эмаль фторсодержащего геля (рис. 1) [18, 19]. В 2017–2019 гг. указанные средства профилактики кариеса встречались приблизительно с одинаковой частотой. По результатам анкетирования 90,9% опрошенных врачей считают эти средства достаточно эффективными, отмечая в то же время, что в некоторых случаях использование этих препаратов малоэффективно и в динамике беременности отмечается прирост кариеса.

Нами была проведена сравнительная оценка эффективности двух наиболее популярных средств профилактики кариеса у беременных — «Эмаль-герметизирующий ликвид» (ЭГЛ) и трехкомпонентного кальций-фторфосфат-содержащего геля (СаPF-гель) с соотношением Са:Р:Ф=2:1:1.

В динамике наблюдения состояния зубной эмали беременных статистически значимые различия показателей электропроводности зафиксированы как после применения ЭГЛ по методике Кнаррвост, так и при использовании СаPF-гель, разработанного группой ученых на кафедре детской стоматологии ОмГМУ (рис. 2).

Однако значения электропроводности зубной эмали в группе, где применялся ЭГЛ по стандартной методике Кнаррвост, статистически значимо превосходили аналогичный показатель в группе, где использовался СаPF-гель. Повторная оценка электропроводности зубной эмали осуществлялась по истечении 6 и 12 месяцев после курса кариес-профилактики. Значения электропроводности зубной эмали в группе женщин, где в качестве средства профилактики кариеса использовался ЭГЛ, значимо превосходило аналогичный показатель в группе женщин, где применялся СаPF-гель в обеих контрольных точках. При этом показатели электропроводности зубной эмали в группе женщин, где в качестве средства профилактики кариеса применялся СаPF-гель, имели статистически значимое снижение по отношению к исходному уровню (до проведения кариес-профилактических мероприятий при первичном стоматологическом обследовании во II триместре беременности) (табл. 5).

Таблица 3. Сравнительная характеристика некоторых показателей осадка ротовой жидкости беременных и женщин группы сравнения [Table 3. Comparative characteristics of some indicators of oral fluid sediment in pregnant women and women of the comparison group]

Показатель	Группа		p
	основная	сравнения	
Количество осадка, г/л	112,5±9,1	75,0±6,8	0,01
Утилизирующая способность (ДрН)	4,51±0,02	4,48±0,04	—
Деминерализующая активность (ΔСа)	18,4±0,07	9,6±0,09	0,001

Таблица 4. Распределение пациенток основной группы на подгруппы в зависимости от используемого кариес-профилактического средства и возраста [Table 4. Distribution of patients of the main group into subgroups, depending on the caries prophylactic agent used and age]

Возраст	ЭГЛ	СаPF-гель
До 30 лет	132	131
После 30 лет	126	123

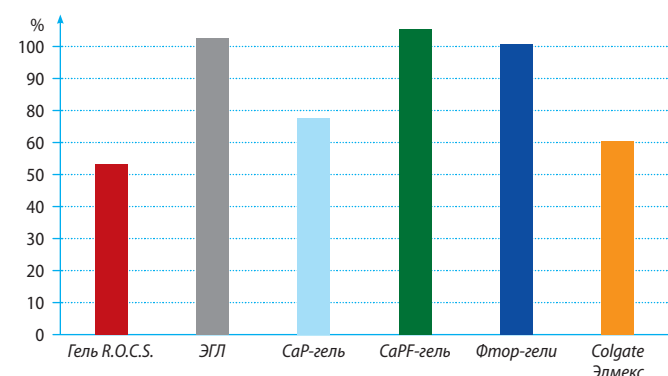


Рис. 1. Рейтинг основных средств профилактики кариеса у беременных, применяемых врачами-стоматологами женских консультаций [Fig. 1. Rating of the main means of prevention of caries in pregnant women, used by dentists of women's consultations]

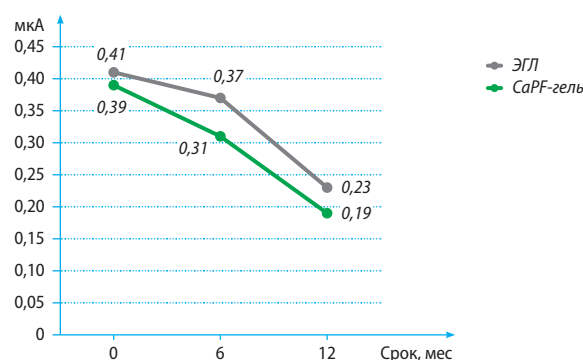


Рис. 2. Электропроводность зубной эмали в динамике профилактики кариеса у беременных, мкА [Fig. 2. Electrical conductivity of tooth enamel in the dynamics of caries prevention in pregnant women, μA]

Таблица 5. Электропроводность эмали зубов 58 беременных при использовании «Эмаль-герметизирующего ликвида» и кальций-фторфосфат-содержащего геля (в мкА)

[Table 5. Electrical conductivity of tooth enamel of 58 pregnant women when using “Enamel-sealing liquid” and calcium-fluorophosphate-containing gel (in μA)]

Срок наблюдения	ЭГЛ	СаPF-гель
После процедуры	0,41±0,03	0,39±0,02
Через 6 месяцев	0,37±0,01*	0,31±0,01*
Через 12 месяцев	0,23±0,02*	0,19±0,01*†

Примечание. * – различия статистически достоверны по сравнению с начальным значением ($p < 0,01$); † – различие статистически достоверно в сравнении с ЭГЛ ($p < 0,01$).

Проведенное исследование позволяет сделать вывод о более высокой клинической эффективности СаPF-геля. Сочетание этих трех компонентов в геле демонстрирует очевидные преимущества перед использованием метода глубокого фторирования в его классическом варианте (Кнаррвост), что подтверждается электрометрией зубов обследуемых. В связи с этим препаратом выбора при назначении средств профилактики кариеса при беременности можно считать СаPF-гель. При этом истинные механизмы противокариозного действия фторидов остаются предметом дискуссий до настоящего времени. В этой связи разработка и научное обоснование новых подходов к своевременной донозологической профилактике кариеса у беременных фторсодержащими гелями продолжает оставаться актуальной.

В нашем исследовании мы предлагаем новую парадигму проведения профилактики кариеса у беременных с использованием СаPF-геля, основанную на том утверждении, что реализация кариеса во многом зависит от устойчивости зубной эмали к процессам деминерализации, закрепленной генетически [26]. Поэтому именно с генетических позиций должна быть интерпретирована эффективность профилактики кариеса у беременных.

При анализе генотипов гена KLK-4 среди некоторых беременных в мутационных точках G2664153A и G2142A, ответственных за формирование белковой матрицы зубной эмали, зафиксировано статистически

значимое преобладание патологического аллеля А, а также частот генотипов А/А по отношению к генотипам G/G и G/A, в то время как у других беременных была значимо выше частота генотипа G/G (нормальная гомозигота) и преобладание нормального аллеля G (табл. 6).

Так, при анализе генотипов аллельного полиморфизма гена KLK-4 у 96 (30%) беременных в мутационной точке 1 (G2664153A) не зафиксировано статистически значимых различий между частотами генотипов А/А, G/G и G/A, а также между аллелями А и G. В то же время у 226 (70%) беременных в мутационной точке 1 (G2664153A) отмечаются статистически значимые различия полиморфизмов G/G и А/А ($p < 0,01$), а также частот генотипов А/А и G/A ($p_1 < 0,05$).

В мутационной точке 2 (G2142A) аллельного полиморфизма гена KLK-4 у 296 (92%) беременных отмечается статистически значимое ($p < 0,001$) увеличение не только патологических гомозигот А/А, но и значительное преобладание патологического аллеля А. У 26 (8%) обследованных, напротив, отмечается статистически значимое увеличение полиморфизма G/G (нормальная гомозигота) по сравнению с полиморфизмами G/A и А/А.

При оценке частоты выявления аллелей G и А (мутация 1, G2664153A) величина относительного риска развития кариеса (OR, OP) составила 1,374 (CI95%: 1,062–1,776), величина отношения шансов (ОШ) составила 1,778 (1,122–2,816). При оценке частоты выявления аллелей G и А (мутация 2, G2142A) величина относительного риска (OR, OP) составила 2,517 (CI95%: 1,902–3,333), величина отношения шансов развития кариеса (ОШ) – 6,014 (3,65–9,91).

Клиническими исследованиями были установлены существенные различия в интенсивности, распространенности и темпе прироста кариеса у беременных, являющихся носителями патологического аллеля А, и беременных с преобладанием нормального аллеля G гена KLK-4 (рис. 3).

Было выявлено, что и в группе беременных с преобладанием генотипа G/G и аллеля G гена KLK-4, и в группе беременных с преобладанием генотипа А/А

Таблица 6. Распределение полиморфизмов гена KLK-4 среди беременных (в %)

[Table 6. Distribution of kallikrein-4 gene polymorphisms among pregnant women (in percent)]

Полиморфизм	Беременные с преобладанием патологического аллеля А				Беременные с преобладанием нормального аллеля G			
	аллель	распространенность аллеля	генотип	распространенность генотипа	аллель	распространенность аллеля	генотип	распространенность генотипа
Мутация 1 (G2664153A)	G	37,9*	G/G	13,5	G	52,0	G/G	19,7
	A	61,2	G/A	48,6	A	48,0	G/A	64,5
			A/A	27,8*			A/A	15,8
Мутация 2 (G2142A)	G	27,7†	G/G	10,8*	G	69,7†	G/G	47,4*
	A	72,3	G/A	33,8	A	30,3	G/A	44,7
			A/A	55,4			A/A	7,9

Примечание: * – различия статистически достоверны по сравнению с генотипами G/A и А/А ($p < 0,01$); † – различия статистически достоверны в сравнении с аллелем А ($p < 0,01$).

и аллеля А как на момент первичного осмотра, так и после проведения курса карие-профилактики с использованием СаPF-геля показатели, характеризующие состояние гигиены полости рта и кариеогенность зубного налета, не имели статистически значимых различий (см. табл. 4, 5). При этом было установлено, что величина индекса КПУп в группе беременных, являющихся носителями патологического аллеля А гена KLK-4, имела тенденцию к увеличению показателя по сравнению с первичным осмотром, несмотря на проведение карие-профилактических мероприятий. Этого, очевидно, не произошло в группе пациенток с преобладанием нормального аллеля G гена KLK-4 (табл. 7).

При сравнении основных показателей ротовой жидкости беременных с преобладанием патологического аллеля А и беременных с преобладанием нормального аллеля G гена KLK-4 после нанесения СаPF-геля установлено наибольшее значение активной концентрации кальция в группе беременных с преобладанием нормального аллеля G гена KLK-4, которое имело статистически значимые различия с аналогичным показателем в группе беременных с преобладанием патологического аллеля А гена KLK-4 (табл. 8).

Концентрация фосфора в ротовой жидкости женщин с преобладанием аллеля G составила 0,0791 г/л и было значимо ниже, чем аналогичный показатель у беременных с преобладанием аллеля А — 0,2224 г/л. Соотношение Са/Р среди беременных с преобладанием нормального аллеля G было значимо выше по сравнению с аналогичными показателями в группе беременных с преобладанием патологического аллеля А. Исходя из вышеизложенного следует, что максимальный кариеостатический эффект при использовании СаPF-геля достигается у беременных женщин — носительниц нормального аллеля G и генотипа G/G.

В ходе клинического исследования выявлено, что статистически значимое снижение интенсивности прокрашивания очага искусственной деминерализации эмали в динамике проведения карие-профилактики СаPF-гелем, отмечается у пациенток с генотипом G/G гена KLK-4. У пациенток с генотипом G/A и A/A гена KLK-4 по истечении курса карие-профилактики регистрируется снижение интенсивности прокрашивания очага искусственной деминерализации эмали с меньшей степенью статистической значимости (табл. 9).

Таким образом, максимальный эффект от профилактики карие-профилактики с помощью СаPF-геля достигается у пациенток с генотипом G/G гена KLK-4. В данной группе беременных для профилактики карие-профилактики достаточно

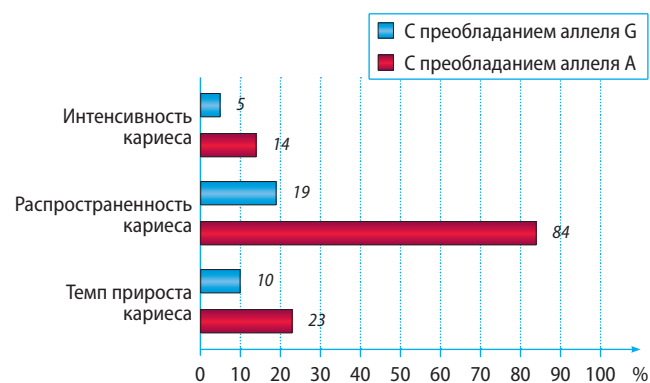


Рис. 3. Сравнение интенсивности, распространенности и темпов прироста карие-са у беременных с преобладанием в гене KLK-4 аллеля А и аллеля G

[Fig. 3. Comparison of the intensity, prevalence, and growth rate of caries in pregnant women with a predominance of the A and G alleles in the KLK4 gene]

Таблица 7. Клинические показатели состояния полости рта беременных с носительством аллелей А и G гена KLK-4 до и после нанесения СаPF-геля

[Table 7. Clinical indicators of the oral cavity of pregnant women with the A and G alleles of the KLK-4 gene before and after applying the СаPF-containing gel]

Показатель	До обработки		После обработки	
	A	G	A	G
ОНИ-S, баллы	1,59±0,13	1,49±0,22	1,44±0,09	1,52±0,17
КЗН, баллы	1,87±0,25	1,74±0,19	2,11±0,13	1,93±0,12
КПУп, %	7,77±0,29	5,24±0,33	10,14±0,53*	5,43±0,28

Примечание. * — отличие статистически достоверно по сравнению со значением до обработки ($p < 0,05$).

Таблица 8. Сравнение показателей реминерализующей активности ротовой жидкости у беременных с преобладанием в гене KLK-4 аллеля А и аллеля G

[Table 8. Comparison of indicators of the remineralizing activity of oral fluid in pregnant women with a predominance of the A and G alleles in the KLK-4 gene]

	С преобладанием аллеля А	С преобладанием аллеля G
Активная концентрация кальция, моль/л	0,0145	0,0700
Концентрация неорганического фосфора, г/л	0,2620	0,0795
Са/Р-мольный коэффициент	0,43	1,77

Таблица 9. Показатели КОСРЭ-теста у пациенток с разными генотипами гена KLK-4

[Table 9. Indicators of enamel remineralization rate in patients with different genotypes of the KLK-4 gene]

Показатель	Сразу после карие-профилактики			По истечении 2 месяцев		
	G/G	G/A	A/A	G/G	G/A	A/A
Интенсивность окрашивания, %	20,00±1,16	23,09±1,38	24,83±1,24	15,25±2,11*	16,12±1,29*	20,15±4,87*
Скорость реминерализации, сутки	3,00±1,11	3,54±1,29	3,70±1,16	1,50±1,18*	3,35±1,56	3,47±1,22

Примечание. * — отличие статистически достоверно по сравнению со значением до обработки ($p < 0,05$).

чистки зубов в рамках проведения гигиенических мероприятий по стандартной методике и однократного применения СаPF-геля во II триместре беременности.

При генотипах G/A и A/A гена KLK-4 рекомендуется многократное применение СаPF-геля во II и в III триместрах беременности для постоянного замедления процесса деминерализации зубной эмали беременных, влияния на кинетику реминерализованной эмали и оптимизации кристаллического состава эмали за счет фторида кальция и фторапатита на протяжении всего периода беременности.

В этой связи мы рекомендуем включить в спектр обследования беременных женщин определение полиморфизмов гена KLK-4 для выяснения высокой или низкой степени податливости зубной эмали процессам деминерализации и дальнейшего построения стратегии профилактики кариеса с помощью СаPF-геля для максимального эффекта создания среды, содержащий ионизированный фторид, вокруг зубной эмали в динамике беременности.

ОБСУЖДЕНИЕ

В настоящее время предложен ряд методов диагностики и предиагностики кариеса зубов, основанных на определении состава и свойств ротовой жидкости. Так, предлагается оценивать индивидуальную предрасположенность к развитию кариеса по ряду физико-химических показателей смешанной слюны, среди которых удельная электропроводность, вязкость, pH, количество общего белка, активная концентрация калия и натрия, концентрация общего кальция и фосфора у кариес-резистентных лиц. Подобные тесты позволяют судить о состоянии различных сторон системы «слюна — зубной налет — эмаль» и наличии факторов риска, свидетельствующих о предрасположенности к развитию кариеса. Выявление таких прогностических параметров ротовой жидкости и изучение их в динамике на фоне кариес-профилактических мероприятий имеет высокую практическую значимость, особенно применительно к беременным женщинам.

Большое количество исследований посвящено изучению концентрации кальция и неорганического фосфора в ротовой жидкости. Интерес к данным параметрам обусловлен тем, что именно количество Ca^{2+} и PO_4^{3-} в ротовой жидкости, а также ее ионная сила и pH определяют минерализующий потенциал и степень пересыщенности относительно гидроксиапатита. Высокая вариабельность содержания кальция и фосфора в слюне может оказывать выраженное влияние на интенсивность процессов минерализации и реминерализации в полости рта, обуславливая индивидуальную резистентность к кариесу.

В результате проведенного исследования установлены существенные различия содержания некоторых неорганических компонентов в ротовой жидкости беременных. При этом сам факт беременности и прием беременными витаминных комплексов, содержащих

микроэлементы, на наш взгляд, не приводит к уменьшению концентрации одних компонентов и увеличению других в ротовой жидкости. Вероятно, это связано с тем, что с возрастом нарушается функция слюнных желез, в частности симпатическая иннервация их секреторных элементов.

При сравнении основных показателей беременных с преобладанием патологического аллеля A и беременных с преобладанием нормального аллеля G гена KLK-4 установлено, что концентрация общего кальция в ротовой жидкости не имела статистически значимых различий. Концентрация фосфора в ротовой жидкости женщин с преобладанием аллеля G составила 0,0791 г/л и была значимо ($p < 0,0001$) ниже, чем аналогичный показатель у беременных с преобладанием аллеля A — 0,2224 г/л. Соотношение Са/Р среди беременных с преобладанием нормального аллеля G было значимо ($p < 0,0001$) выше по сравнению с аналогичными показателями в группе беременных с преобладанием патологического аллеля A.

Значение активной концентрации кальция было наибольшим в группе беременных с преобладанием нормального аллеля G гена KLK-4 (0,49 ммоль/л) и имело статистически значимые различия с аналогичным показателем в группе беременных с преобладанием патологического аллеля A гена KLK-4 (0,19 ммоль/л; $p < 0,001$).

При изучении активных концентраций натрия и калия в ротовой жидкости обследуемых групп установлено статистически значимое ($p < 0,001$) увеличение активной концентрации калия в группе беременных с преобладанием патологического аллеля A гена KLK-4 по сравнению с аналогичным показателем в группе женщин с преобладанием нормального аллеля G гена KLK-4. Активная концентрация натрия в ротовой жидкости обеих обследованных подгрупп не имеет статистически значимых различий. Na^+/K^+ — коэффициент в группе женщин с преобладанием нормального аллеля G гена KLK-4 был значимо выше, чем у женщин с преобладанием патологического аллеля A гена KLK-4 ($p < 0,001$).

При изучении осадка ротовой жидкости стоматологических обследуемых беременных удалось установить, что деминерализующая активность осадка ротовой жидкости была значимо ($p < 0,001$) выше у беременных с преобладанием нормального аллеля G гена KLK-4 по сравнению с деминерализующей активностью осадка беременных с преобладанием патологического аллеля A гена KLK-4.

Результаты исследования свидетельствуют об информативности полиморфизма гена KLK-4 в мутационных точках G2664153A и G2142A.

Отсутствие прямой связи между частотой генотипа A/A и заболеваемостью кариесом в группах беременных с различным преобладанием аллелей G и A гена KLK-4 позволяет предполагать, что реализация патогенного потенциала аллеля A зависит от внешних факторов. Нельзя также исключать возможность влияния других компонентов генома, сцепленных или не сцепленных с полиморфизмами G2664153A и G2142A. Присутствие

аллеля А, по-видимому, следует рассматривать как необходимый, но недостаточный фактор для развития кариеса. В этом контексте можно объяснить отсутствие менделевского наследования этого заболевания.

Высокая распространенность и большая интенсивность поражения кариесом зубов женщин во время беременности выдвигает проблему профилактики именно среди этой категории населения в число особо актуальных и первостепенных. Вместе с тем приходится констатировать, что назначаемые во время беременности средства профилактики кариеса зачастую оказываются малоэффективными.

В настоящее время в арсенале врачей-стоматологов имеется большое количество средств и методов профилактики кариеса зубов. Они основаны на местном применении препаратов фтора, кальций-фосфат-содержащих соединений, соблюдении гигиены полости рта, рационализации питания и культуры потребления углеводов.

При этом во время беременности в полости рта наряду с типичными физиологическими процессами могут иметь место и патологические изменения, что подтверждено многими исследователями. Так, С.В. Тармаевой (1989) отмечена значительная активизация кариозного процесса. Причину этого И.К. Луцкая (1990) видит в снижении кислотоустойчивости эмали зубов во время беременности. О.Б. Левахина (2004) отмечает, что даже при физиологическом течении беременности распространенность кариеса зубов составляет 91,4%, а поражение ранее интактных зубов с преимущественным острым течением кариозного процесса встречается у 38% беременных пациенток. Все эти особенности развития кариеса при беременности объясняются влиянием функциональных изменений организма женщины на состояние органов и тканей полости рта, поэтому проведение стереотипных профилактических мероприятий среди беременных не дает возможности надеяться на высокий конечный результат.

Клиническая эффективность методики глубокого фторирования эмали зубов как средства профилактики кариеса доказана и многократно подтверждена на практике. Последовательное нанесение двух жидкостей позволяет создать между эмалевыми призмами депо фтора, обеспечивая его оптимальную концентрацию от полугода до года. Это в свою очередь приводит к тому, что скорость процесса реминерализации эмали превышает скорость деминерализации.

Омскими учеными разработаны и широко внедрены в стоматологическую практику кальций-фосфат-содержащие гели на основе агар-агара. Гели очень эффективны для процесса реминерализации твердых тканей зубов благодаря диффузии активных ионов кальция и фосфора в слюну и зубные ткани непосредственно.

Нами предпринята сравнительная оценка эффективности средств экзогенной профилактики кариеса, назначаемых беременным.

Установлено, что электропроводность зубной эмали беременных до проведения профилактических

мероприятий статистически значимо превосходит электропроводность зубной эмали после курса кариес-профилактики как в случае использования ЭГЛ, так и в случае аппликации СаPF-геля. При этом наилучшие показатели электропроводности зубной эмали беременных зарегистрированы после применения СаPF-геля. Этот препарат демонстрирует очевидные преимущества перед остальными, обуславливая более глубокое проникновение в зубную эмаль, что подтверждается электрометрией зубов обследуемых. Это обстоятельство позволяет считать СаPF-гель препаратом выбора при назначении средств профилактики беременным.

Оценка эффективности кариес-профилактических средств среди беременных с различной частотой носительства патологических аллелей гена KLK-4 осуществлялась по истечении 1 года после проведения курса кариес-профилактики по окончании беременности.

В группе женщин с низкой частотой носительства патологических аллелей гена KLK-4 показатели электропроводности зубной эмали имели статистически значимое снижение по отношению к исходному уровню после нанесения СаPF-геля и процедуры глубокого фторирования.

Электропроводность зубной эмали женщин с высокой частотой носительства патологических аллелей гена KLK-4 после 1 года кариес-профилактических мероприятий статистически значимо снизились по сравнению с исходным уровнем исключительно только в случае использования СаPF-геля.

Вышеизложенное свидетельствует о необходимости отказа от шаблонного подхода к профилактике кариеса зубов среди беременных и требует обязательной оценки потенциальной эффективности того или иного средства.

ВЫВОДЫ

1. Установлена сильная корреляционная связь полиморфизма гена KLK-4 в мутационных точках G2664153A и G2142A с клиническими показателями, характеризующими интенсивность и темп прироста кариеса зубов: у беременных с генотипами A/A и G/A гена KLK-4 увеличивается риск развития кариеса даже при исходно высоком уровне резистентности, полиморфизм G/G гена KLK-4 ассоциирован с устойчивостью зубной эмали к реализации кариозного процесса.
2. Эффективность кариес-профилактических препаратов при их использовании у беременных зависит от генотипического разнообразия полиморфизма гена KLK-4 в мутационных точках G2664153A и G2142A. В случае применения в качестве средства профилактики кариеса СаPF-геля показатели, характеризующие интенсивность и темп прироста кариеса зубов, не имеют значимых различий в динамике беременности и через 1 год после проведения первичного курса кариес-профилактики. У беременных с генотипами G/G, G/A и A/A гена KLK-4 при использовании в качестве средства

профилактики кариеса СаPF-геля наблюдается значимое увеличение активной концентрации кальция, электролитного состава ротовой жидкости и утилизирующей способности осадка ротовой жидкости, а также снижение деминерализующей активности осадка ротовой жидкости.

Конфликт интересов. Авторы декларируют отсутствие конфликта интересов.

Conflict of interests. The authors declare no conflict of interests.

Поступила/Accepted: 15.10.2020

**ЛИТЕРАТУРА /
REFERENCES:**

- 1. Reich E.** Профилактика кариеса сегодня. — *Новое в стоматологии*. — 2011; 6 (178): 6—15 [Reich E. Prevention of dental caries today. — *New in dentistry*. — 2011; 6 (178): 6—15 (In Russ.)].
- 2. Якубова И.И., Кузьмина В.А.** Опыт внедрения программы профилактики стоматологических заболеваний у беременных женщин в условиях большого города. — *Пародонтология*. — 2016; 2 (79): 76—9 [Yakubova I.I., Kuzmina V.A. Experience introduction of the program for prevention of dental diseases in pregnant women in the big city. — *Parodontologiya*. — 2016; 2 (79): 76—9 (In Russ.)]. **eLIBRARY ID: 26140012**
- 3. Волошина И.М.** Взаимосвязь состояния здоровья беременных женщин и стоматологического статуса их детей. — *Стоматология детского возраста и профилактика*. — 2013; 1 (44): 26—9 [Voloshina I.M. The relationship of health of pregnant women and their children's dental status. — *Pediatric dentistry and prophylaxis*. — 2013; 1 (44): 26—9 (In Russ.)]. **eLIBRARY ID: 19034137**
- 4. Бахмудов Б.Р., Алиева З.Б., Бахмудов М.Б.** Анализ распространенности кариеса зубов среди беременных женщин Дербента в динамике за 10 лет наблюдения. — *Стоматология*. — 2012; 4: 60—2 [Bakhmudov B.R., Alieva Z.B., Bakhmudov M.B. 10-years caries incidence and intensity dynamics in pregnant women of Dербent city. — *Stomatology*. — 2012; 4: 60—2 (In Russ.)]. **eLIBRARY ID: 18022681**
- 5. Бахмудов Б.Р., Муртузалиев Г.М., Бахмудов Б.Б.** Динамика нуждаемости в лечении кариеса зубов у беременных женщин. — *Вестник Дагестанской государственной медицинской академии*. — 2014; 3 (12): 52—6 [Bakhmudov B.R., Murtuzaliyev G.G., Bakhmudov M.B. Dynamics of rehabilitation needs in dental caries pregnant women for 2003—2012 years. — *Bulletin of the Dagestan State Medical Academy*. — 2014; 3 (12): 52—56 (In Russ.)]. **eLIBRARY ID: 22589176**
- 6. Курязов А.К., Рустамова Х.Е.** Показатели заболеваемости кариесом зубов у беременных. — *Уральский медицинский журнал*. — 2012; 1: 64—7 [Kuryazov A.K., Rustamova H.E. The prevalence and intensity of dental caries among pregnant women living. — *Ural Medical Journal*. — 2012; 1: 64—7 (In Russ.)]. **eLIBRARY ID: 17334890**
- 7. Леонова Л.Е., Омигова Е.Ю.** Заболеваемость кариесом у беременных. — *Пермский медицинский журнал*. — 2006; 1: 105—7 [Leonova L.E., Omigova E.Yu. Caries morbidity in pregnant women. — *Perm Medical Journal*. — 2006; 1: 105—7 (In Russ.)]. **eLIBRARY ID: 15100592**
- 8. Максюков С.Ю., Проходная В.А., Новосядлая Н.В.** Особенности течения кариеса у беременных женщин и кормящих матерей в Ростовской области. — *Российский стоматологический журнал*. — 2014; 6: 55—7 [Maksjukov S.J., Prohodnaja V.A., Novosjadlaja N.V. Features of dental caries in pregnant women and nursing mothers in the rostov region. — *Russian Journal of Dentistry*. — 2014; 6: 55—7 (In Russ.)]. **eLIBRARY ID: 22801199**
- 9. Данилина Т.Ф., Ткаченко Л.В., Касибина А.Ф., Денисенко Л.Н.** Поражаемость зубов кариесом у беременных женщин. — В сб. тр. конф. «Актуальные вопросы экспериментальной, клинической и профилактической стоматологии». — Волгоград, 2005. — С. 49—52 [Danilina T.F., Tkachenko L.V., Kasibina A.F., Denisenko L.N. The incidence of dental caries in pregnant women. — Proceedings of the "Topical issues of experimental, clinical and preventive dentistry" conference. — Volgograd, 2005. — Pp. 49—52 (In Russ.)]. **eLIBRARY ID: 23228142**
- 10. Steinberg B.J., Hilton I.V., Iida H., Samelson R.** Oral health and dental care during pregnancy. — *Dent Clin North Am.* — 2013; 57 (2): 195—210. **PMID: 23570802**
- 11. Горбунова И.Л.** Молекулярно-генетические аспекты реализации кариеса зубов. — *Стоматология для всех*. — 2006; 1: 6—9 [Gorbunova I.L. Molecular genetic aspects of the implementation of dental caries. — *International Dental Review*. — 2006; 1: 6—9 (In Russ.)]. **eLIBRARY ID: 12516235**
- 12. Короленкова М.В.** Молекулярные механизмы одонтогенеза. — *Стоматология*. — 2016; 2: 79—83 [Korolenkova M.V. Molecular mechanisms of odontogenesis. — *Stomatology*. — 2016; 2: 79—83 (In Russ.)]. **eLIBRARY ID: 26094179**
- 13. Wright J.T., Hart T.C., Hart P.S., Simmons D., Suggs C., Daley B., Simmer J., Hu J., Bartlett J.D., Li Y., Yuan Z.-A., Seow W.K., Gibson C.W.** Human and mouse enamel phenotypes resulting from mutation or altered expression of AMEL, ENAM, MMP20 and KLK4. — *Cells Tissues Organs*. — 2009; 189 (1—4): 224—9. **PMID: 18714142**
- 14. Микаелян Н.П., Комаров О.С.** Биохимия твердых тканей полости рта в норме и при патологии. — М., 2019. — 71 с. [Mikaelyan N.P., Komarov O.S. Biochemistry of oral hard tissues in norm and pathology. — Moscow, 2019. — 71 p. (In Russ.)].
- 15. Hart P.S., Hart T.C., Michalec M.D., Ryu O.H., Simmons D., Hong S., Wright J.T.** Mutation in kallikrein 4 causes autosomal recessive hypomaturation amelogenesis imperfecta. — *J Med Genet.* — 2004; 41 (7): 545—9. **PMID: 15235027**
- 16. Gerreth K., Zaorska K., Zabel M., Borysewicz-Lewicka M., Nowicki M.** Chosen single nucleotide polymorphisms (SNPs) of enamel formation genes and dental caries in a population of Polish children. — *Adv Clin Exp Med.* — 2017; 26 (6): 899—905. **PMID: 29068589**
- 17. Кнаппвост А.** О роли системного и локального фторирования в профилактике кариеса. Метод глубокого фторирования. — *Новое в стоматологии*. — 2004; 1: 39—42 [Knappvost A. On the role of systemic and local fluoridation in the prevention of caries. Deep fluoridation method. — *New in dentistry*. — 2004; 1: 39—42 (In Russ.)].
- 18. Голочалова Н.В., Дистель В.А., Жорова Т.Н.** Применение лечебно-профилактических гелей в стоматологической практике. — Омск: ОмГМА, 2007. — 164 с. [Golochalova N.V., Distel' V.A., Zhorova T.N. The use of therapeutic and prophylactic gels in dental practice. — Omsk: Omsk State Medical University, 2007. — 164 p. (In Russ.)].

Москва, Россия
26-28.04.2021



ДЕНТАЛ САЛОН

49-Й МОСКОВСКИЙ
МЕЖДУНАРОДНЫЙ
СТОМАТОЛОГИЧЕСКИЙ
ФОРУМ И ВЫСТАВКА

Крокус Экспо,
павильон 2, залы 7, 8

dental-expo.com



КРУПНЕЙШАЯ ВЫСТАВКА, ПЛОЩАДКА ОБУЧЕНИЯ И НЕТВОРКИНГА

Организатор:

DENTALEXPO®

+7 499 707 23 07 | info@dental-expo.com

Стратегический партнер:



СТОМАТОЛОГИЧЕСКАЯ
АССОЦИАЦИЯ РОССИИ

Стоматологическая
Ассоциация
России (СТАР)

DOI: 10.37988/1811-153X_2021_1_22

О.А. Магсумова¹,
ассистент кафедры терапевтической
стоматологии

Т.М. Ткач¹,
к.м.н., доцент кафедры терапевтической
стоматологии

М.А. Постников¹,
д.м.н., профессор кафедры
терапевтической стоматологии

Е.А. Рыскина²,
д.б.н., старший научный сотрудник

М.С. Корчагина¹,
ассистент кафедры терапевтической
стоматологии

С.Е. Дудина¹,
к.м.н., доцент кафедры терапевтической
стоматологии

В.А. Полканова¹,
студентка V курса стоматологического
факультета

И.И. Однолеткова³,
заместитель главного врача

¹ СамГМУ

² Институт биоорганической химии им. акад.
М.М. Шемякина и Ю.А. Овчинникова РАН

³ Стоматологическая клиника «Импладент»
на Славянском бульваре, Москва

Этиопатогенетические аспекты возникновения дисколорита зубов

Реферат. Актуальной проблемой современной эстетической стоматологии является лечение измененных в цвете зубов. В большинстве случаев дисколорит зубов имеет полиэтиологическое происхождение, что дает обоснование для более глубокого изучения не только этиологии, но и патогенеза формирования изменений цвета твердых тканей зубов. Все чаще внимание врачей привлекают минимально инвазивные методики лечения данной патологии, однако подход к лечению различных видов дисколоритов должен быть комплексным, с учетом этиопатогенетических механизмов развития для обеспечения не только эстетического, но и функционального результата. Значение этиологии и патогенеза развития изменений цвета твердых тканей зубов позволит сделать диагностику более точной, а также упростит выбор тактики лечения в той или иной клинической ситуации.

Ключевые слова: дисколорит зубов, этиология, патогенез

ДЛЯ ЦИТИРОВАНИЯ:

Магсумова О.А., Ткач Т.М., Постников М.А., Рыскина Е.А., Корчагина М.С., Дудина С.Е., Полканова В.А., Однолеткова И.И. Этиопатогенетические аспекты возникновения дисколорита зубов. — *Клиническая стоматология*. — 2021; 1 (97): 22—9.

DOI: 10.37988/1811-153X_2021_1_22

О.А. Magsumova¹,
assistant at the Therapeutic dentistry
Department

Т.М. Tkach¹,
PhD in Medical Sciences, associate professor
of the Therapeutic dentistry Department

М.А. Postnikov¹,
Grand PhD in Medical Sciences, professor
of the Therapeutic dentistry Department

Е.А. Ryskina²,
Grand PhD in Biology, Senior Researcher

М.С. Korchagina¹,
assistant at the Therapeutic dentistry
Department

С.Е. Dudina¹,
PhD in Medical Sciences, associate professor
of the Therapeutic dentistry Department

В.А. Polkanova¹,
5th year student of the Dentistry faculty

Etiopathogenetic aspects of the occurrence of dental discolouration

Abstract. The actual problem of modern aesthetic dentistry is the treatment of teeth discolored. In most cases, discoloration of teeth has a polylogical origin, which provides a rationale for a deeper study of not only the etiology, but also the pathogenesis of the formation of discoloration of the hard tissues of the teeth. Increasingly, the attention of doctors is attracted by minimally invasive methods of treating this pathology, however, the approach to the treatment of various types of discoloration should be comprehensive, taking into account the etiopathogenetic mechanisms of development to ensure not only an aesthetic, but also a functional result. The significance of the etiology and pathogenesis of the development of changes in the color of hard tissues of teeth will make the diagnosis more accurate, and also simplify the choice of treatment tactics in a particular clinical situation.

Kew words: tooth discoloration, etiology, pathogenesis

I.I. Odnoletkova³,
deputy chief

¹ Samara State Medical University, Samara,
Russia

² Institute of bioorganic chemistry RAS,
Moscow, Russia

³ Dental clinic "Impladent" on Slavyansky
boulevard, Moscow, Russia

FOR CITATION:

Magsumova O.A., Tkach T.M., Postnikov M.A., Ryskina E.A., Korchagina M.S., Dudina S.E., Polkanova V.A., Odnoletkova I.I. Etiopathogenetic aspects of the occurrence of dental discoloration. — *Clinical Dentistry (Russia)*. — 2021; 1 (97): 22–9.

DOI: 10.37988/1811-153X_2021_1_22

ВВЕДЕНИЕ

Эстетическая стоматология стала неотъемлемой частью современной стоматологии [1–3]. Для большинства пациентов цвет твердых тканей зубов является более важным параметром, чем расположение зубов в зубном ряду. По своей природе зубы полихроматичны, их цвет зависит от комбинации собственно внутреннего цвета, который определяется дентином, а также толщиной и прозрачностью эмали, и возможных наружных пигментаций, расположенных на поверхности зуба [4–8]. На сегодняшний день диагностика дисколорита в основном сводится к определению цвета зубов. Роль этиологических факторов и патогенез изменения цвета зубов врачами-стоматологами, как правило, не учитываются, как следствие, лечение дисколорита зубов включает главным образом симптоматические аспекты. Показано, что только комплексный подход к лечению дисколорита зубов с учетом этиопатогенетических механизмов развития может обеспечить его эстетическую и функциональную эффективность [9].

Цель данной работы — обзор отечественной и зарубежной литературы об этиологии и патогенезе возникновения дисколорита зубов.

ПОНЯТИЕ «ДИСКОЛОРИТ ЗУБОВ»

Впервые в отечественной литературе термин «дисколорит» зубов появился в 1985 г. (М.И. Грошиков); он подразумевает изменение цвета твердых тканей зубов. Эта патология может встречаться как во временных, так и в постоянных зубах, она относится к одной из наиболее актуальных проблем современной эстетической стоматологии. По данным многих авторов, распространенность дисколорита зубов у пациентов различных возрастных групп составляет 96% [10, 11].

ВНЕШНИЙ ДИСКОЛОРИТ ЗУБОВ

Дисколорит зубов классифицируют по происхождению, количеству измененных в цвете зубов, жизнеспособности пульпы, а также механизму проникновения красящих веществ. Ю.М. Максимовский с соавт. (2002) дисколорит, затрагивающий 1–2 зуба, называют локальным, а поражающий большее количество зубов — системным. По данным Н.И. Крихели (2011),

дисколорит зубов может быть обусловлен одной или несколькими причинами внутреннего или внешнего характера. Наиболее часто встречается внешний дисколорит зубов [12–14].

Отрицательный заряд эмали приводит к образованию на ее поверхности пелликулы — приобретенной, генетически не детерминированной пленки, состоящей из протеинов слюны, связанных электростатическими связями. Внешнее окрашивание зубов обычно является следствием накопления хромогенных веществ на наружной поверхности зуба, что обусловлено взаимодействием гликопротеинов пелликулы зуба с типичными танинами. Употребление продуктов, которые содержат большое число красителей (кофе, чай, красное вино, голубика, черника, гранат, соевый соус и др.) вызывает различное окрашивание пелликулы [15]. Наличие в составе большого количества пищевых продуктов кверцетина приводит к его взаимодействию с пролином, входящим в состав полипептидных цепей эмалинов и амелогенинов. Особую роль в возникновении дисколорита зубов играют газированные напитки, имеющие в качестве регулятора кислотности лимонную кислоту и содержащие большое количество углеводов, прежде всего сахара, что способствует увеличению кариесогенных бактерий в ротовой полости, появлению участков деминерализации эмали, в которые впоследствии проникают красящие вещества. По данным Н.А. Прядезникова и соавт. (2014), наиболее агрессивным напитком является кока-кола, красители которого проникают в эмаль на глубину 0,81 мм [16].

Курение способствует образованию желто-коричневого окрашивания. Причиной его возникновения является оседание табачных смол на внешнюю поверхность зубов, а разница температур, возникающая при затяжке, способствует образованию микротрещин, на которые оседают ядовитые продукты табачного дыма. Употребление жевательного табака приводит к образованию на эмали темных пятен, а курение марихуаны вызывает образование четких колец в пришеечной области [17].

Присутствие в составе ополаскивателей для ротовой полости таких катионных агентов, как хлоргексидин, этакридинлактат, перманганат калия, или поливалентных солей металлов (олово и железо) также приводит к окрашиванию твердых тканей зубов. По данным Hoffmann и соавт. (2001), при использовании растворов хлоргексидина различной концентрации наблюдается

окрашивание эмали, интенсивность которого находится в прямой зависимости от концентрации антисептика [18–21].

Данные Л.М. Цепова (2008), А.В. Шумского (2008), свидетельствуют о том, что заболевания пародонта, сопровождаемые кровотечением, вызывают окрашивание налета в бурый или зеленый цвет, что обусловлено разрушением сульфметгемоглобина, а также существованием агрессивных пародонтопатогенных бактерий в полости рта [26].

По данным Н.В. Куракиной (2003), причиной зеленого окрашивания зубного налета является грибок *Lichen dentalis*, который синтезирует хлорофилл. Однако ряд авторов окрашивание зубного налета в зеленый цвет связывают с бактериями *Zichen dentalis* [22].

При заболеваниях желудочно-кишечного тракта, особенно при дисбактериозе, у детей появляется черный налет «Пристли», который является результатом жизнедеятельности хромогенных бактерий. К оранжевому окрашиванию зубного налета приводит употреблением доксицилина, металлов и хромогенных бактерий [23, 24].

В исследованиях ряда авторов (Кича Д.И., 2001; Тумшевиц О.Н., 2007 и др.) установлено, что различное окрашивание зубов вызывают профессиональные вредности: свинец, сулема и ртуть от ярко-желтого до темно-коричневого цвета, кадмий — золотистое окрашивание, а пары йода и брома приводят к изменениям цвета в желтых оттенках. Определенный окрашивающий потенциал содержит фторид олова. Он может вызывать образование на поверхности эмали желто-золотистых пятен. Это обусловлено низким рН фторида олова, что способствует разрушению структуры белка пелликулы эмали зубов при взаимодействии с сульфгидрильными группами, в результате данной реакции образуется сульфид олова, окрашивающий зуб [25, 26].

Возрастные изменения — одна из самых распространенных причин изменения цвета зубов. Они обусловлены физиологическими процессами, происходящими в дентине, в сочетании с физическим и химическим факторами. Чем старше человек, тем темнее становится цвет его зубов в результате образования вторичного

дентина и вследствие изменения оптических свойств зуба, а также сокращения объема пульповой камеры, которая придает зубу розоватый цвет. Немаловажное значение в возникновении дисколорита имеет стираемость эмали. Визуально сочетание данных факторов с окрашиванием в результате употребления красящих продуктов и курения создает впечатление неухоженной полости рта [27].

ВНУТРЕННИЙ ДИСКОЛОРИТ ЗУБОВ

Одним из причин внутреннего дисколорита зубов являются некариозные поражения.

Гипоплазия зубов — это порок развития эмали, характеризующийся нарушением метаболических процессов и сопровождающийся качественными и количественными изменениям твердых тканей зуба. По мнению В.К. Леонтьева и Л.П. Кисельниковой (2017), гипоплазия эмали является результатом замедленной функции амелобластов. Это приводит к нарушению секреции органической матрицы клеток эмали и уменьшению процесса минерализации. В этиологии данной патологии важную роль играют травмы зачатка постоянного зуба, в результате которых происходит нарушения метаболизма внутри зачатка, а также изменения не только минерального, но и белкового обмена эмали. На эмали образуются пятна или полосы белого цвета, а также дефекты различной глубины поражения, упрощающие диффузию пищевых красителей вглубь твердых тканей (рис. 1). Существует мнение о взаимосвязи цвета зубов со степенью минерализации эмали: чем светлее цвет, тем менее минерализована эмаль [28, 29].

Несовершенный амелогенез — наследственное заболевание, характеризующееся истончением эмали вплоть до полного ее отсутствия, что является результатом нарушения синтеза молекул дезоксирибонуклеиновой кислоты, на матрице которой осуществляется кодирование белков с нарушенной первичной структурой, приводя к окрашиванию зубов от серо-желтого до темно-коричневого цвета [30, 31].

Несовершенный дентиногенез представляет собой наследственное заболевание, характеризующееся нарушением формирования дентина. При первом типе, который чаще всего наследуют по доминантному признаку, цвет молочных зубов имеет опаловый оттенок. Второй тип часто называют «наследственный опаловый дентин», который в тяжелой форме в большей степени встречается в молочных зубах. При этом происходит облитерация пульповой камеры зубов. В случае скола эмали дентин имеет янтарное, серое или пурпурно-голубое окрашивание. Изменение цвета зубов объясняется проникновением хромогенов в дентин при наличии сколов эмали.

Флюороз зубов — это системное нарушение формирования твердых тканей зубов в результате избыточного поступления фтора в организм человека в процессе развития зуба. Патогенез данной патологии изучен не до конца. При флюорозе возможны как цветовые

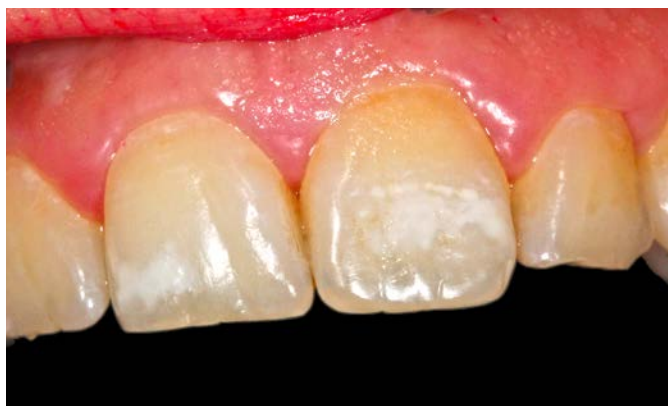

Рис. 1. Гипоплазия эмали зубов
[Fig. 1. Hypoplasia of tooth enamel]

изменения эмали, так и поверхностные дефекты (рис. 2). По данным О.В. Fejerskov (1981), в результате воздействия фторидов происходит нарушение способности амелобластов к удалению из созревающих участков эмали воды и белков, а также функции синтезировать протеолитические ферменты, которые участвуют в процессе разрушения амелогенина. Автор представляет свою схему патогенеза данного заболевания, разделяя его на секреторную, фазу созревания и фазу прямого воздействия на минеральный обмен веществ.

Ряд авторов (Алимский А.В и соавт., 2000; Jalavik В., 2001) считают флюороз одним из видов гипоплазии эмали, который имеет специфическую этиологию. По их мнению, данная патология сопровождается поражением амелобластов, а также нарушением их минерализации. В своих работах А.К. Николишин (1995) выделяет следующие стадии патогенеза данной патологии:

- 1. Первая фаза протекает в стадию энамелогенеза при повышенном попадании ионов фтора в формирующиеся клетки эмали через кровеносные сосуды зубного мешочка. В результате взаимодействия фтора с кальций-связывающимся белком происходит образование гидроксифторapatита.**
- 2. Вторая фаза или период внутричелюстного развития — на гидроксиapatит эмали накладывается фторид кальция.**
- 3. Третья фаза или период внечелюстного развития — процесс продолжается после прорезывания зуба и происходит формирование фторида кальция. Механические факторы приводят к деструкции эмали, что обусловлено непрочной связью фторapatита с фторидом кальция, который располагается в поверхностном слое эмали**

Важным звеном патогенеза флюороза зубов является нарушение баланса антиокислительной системы защиты. Это приводит к активизации процесса липидпероксидации и перекисного окисления белков. Под воздействием больших концентраций фтора нарушается нормальная экспрессия гена, который отвечает за формирование матричного белка, и в белковом обмене возникает сбой. По данным Л.В. Быкова (1998), при поступлении фтора в больших количествах в фазу созревания эмали происходит нарушение процесса ее минерализации, что вызывает аномальное обызвествление [32—36].

Прием некоторых лекарственных средств, в частности тетрациклина в период одонтогенеза, может способствовать чрезмерному окрашиванию эмали от желтого до коричневого оттенка (рис. 3). Тетрациклин относят к бактериостатическим препаратам, которые подавляют синтез белка. Изменение цвета при приеме лекарств может происходить как до, так и после полного формирования зуба. Тетрациклин способен проникать через плацентарный барьер, в основном включаться в дентин и в меньшей степени в эмаль зубов во время кальцификации зубов, вероятно, путем хелатирования с кальцием, образуя ортофосфат тетрациклина, который вызывает изменение цвета на всех зубах, а если тетрациклин назначался курсами, оно бывает в виде

полос. Данная реакция инициируется лучами солнечного света, поэтому в основном поражение локализуется на вестибулярной поверхности фронтальной группы зубов. Помимо этого, благодаря процессу фотоокисления происходит снижение интенсивности окраски зубов. Кроме того, использование миноциклина в процессе лечения акне у подростков приводит к изменению цвета зубов в результате хелатного взаимодействия с ионами железа и возникновения нерастворимых комплексов во вторичном дентине.

Выделяют несколько степеней окрашивания тетрациклиновых зубов:

- I — слабая степень окраски зубов, преимущественно желтого, серого или коричневого цвета, равномерно окрашивающая все вестибулярную поверхность зубов.**
- II — окраска зубов становится более насыщенной, без образования полос.**
- III — сильно выраженная окраска зубов темно-серого или голубого цвета в виде полос, расположенных горизонтально.**

Использование аналогов тетрациклина также способствует возникновению разнообразных изменений цвета твердых тканей зубов: например хлортетрациклин вызывает серовато-синее окрашивание, окситетрациклин придает эмали кремовый оттенок [37].

Среди идиопатических причин изменения цвета зубов выделяют молярно-резцовую гипоминерализацию эмали резцов и первых постоянных моляров. Данная патология является только качественным дефектом эмали, который обусловлен нарушениями, происходящими

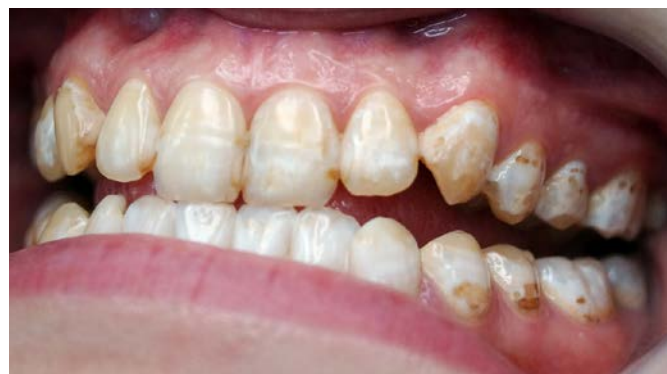

Рис. 2 Флюороз зубов
[Fig. 2. Fluorosis tooth]

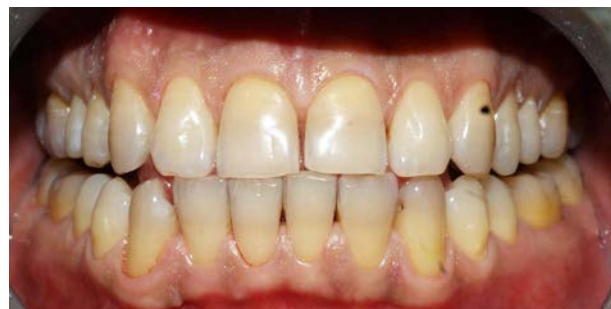

Рис. 3 Тетрациклиновое окрашивание зубов
[Fig. 3. Tetracycline staining of teeth]

на ранних этапах кальцификации или в период ее созревания. В результате эмаль становится хрупкой и более пористой, она менее способна противостоять нагрузкам. Поражение асимметричное, имеет цвет от белого до желтого и даже коричневого оттенка с четкой границей между очагом поражения и здоровыми тканями. Данная патология в редких случаях может встречаться на постоянных клыках, премолярах, вторых молярах, а также на вторых временных молярах [38].

Острая травма зуба (ушиб, удар, вывих), а также ортодонтическое лечение с использованием нагрузки, превосходящей величину резервных сил пародонта, приводит к разрыву сосудисто-нервного пучка и, соответственно, к пульпарным кровоизлияниям различной

степени. При этом кровь проникает в дентинные каналы, где молекула гемоглобина распадается с выделением ионов Fe^{3+} , которые могут восстанавливаться в Fe^{2+} . Ион Fe^{3+} — сильный окислитель, который может вступать в химическую реакцию с сероводородом. В результате реакции образуется темно-серый осадок сульфида железа, что делает зуб менее прозрачным. Хроническая травма зубов (заболевания пародонта, потеря жевательной эффективности, ортодонтическое лечение, нерациональное протезирование) может приводить к некрозу пульпы и всасыванию продуктов тканевого распада (в основном клеток крови) в дентинные каналы, в результате чего ткани зуба приобретают коричневатое или сероватое окрашивание (рис. 4). Также последствием травмы может быть резорбция в области эмалево-цементной границы в виде небольшого точечного участка розового цвета [39, 40].

По статистике, кариес и его осложнения в 45% случаев являются причиной изменения цвета зубов. При проведении ортодонтического лечения зубов с использованием несъемных конструкций неизбежно происходит процесс **очаговой деминерализации эмали зубов**, особенно если у пациента неудовлетворительный уровень гигиены полости рта. Участки деминерализации формируются вокруг брекетов и колец с типичным расположением в пришеечной области зубов (рис. 5). По мере развития данного процесса глубина поражения увеличивается, приводя к образованию полости, и процесс приобретает необратимый характер. Помимо повышенного употребления углеводов существует множество факторов возникновения дисколоритов зубов, например скорость секреции и состав слюны, недостаточное поступление фторидов в твердые ткани зуба, наличие ретенционных пунктов, которые являются местом для скопления зубного налета и другие [41–45].

Применение в качестве пломбировочных материалов амальгамы приводит к серо-голубому окрашиванию коронковой части зуба, а использование метода серебрения для лечения кариеса молочных зубов и гиперестезии твердых тканей — к темно-серому окрашиванию. Нарушение краевого прилегания пломб с течением времени приводит к тому, что микроорганизмы и пищевые красители проникают из полости рта на различную глубину в твердые ткани зуба, вызывая изменение их цвета. Периодонтит и некоторые силеры для пломбирования корневых каналов, например резорцин-формалин, могут окрашивать зуб в розовый цвет. Применение в качестве силера препаратов, имеющих в своем составе эвгенол, приводит к оранжево-желтому окрашиванию (рис. 6), а окисление ионов серебра при использовании штифтов из данного металла способствует серо-черному цвету коронок зубов [46].

К внутреннему дисколориту зубов относят наследственные заболевания. Гемолитическая болезнь новорожденных или эритроblastоз возникает в результате несовместимости матери и ребенка по резус-фактору. В редких случаях причиной заболевания может быть несовместимость по другим антигенным системам,

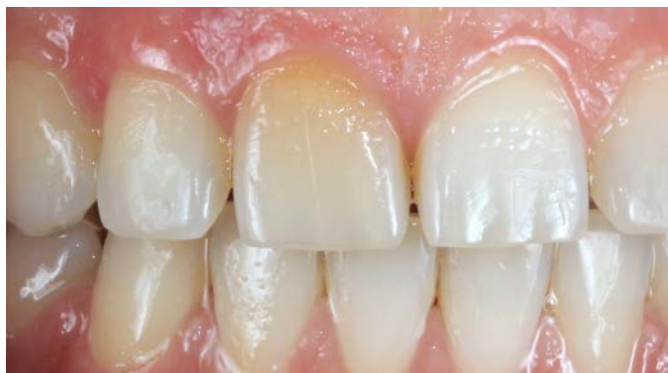

Рис. 4. Травма зуба 1.1
[Fig. 4. Trauma of tooth 1.1]

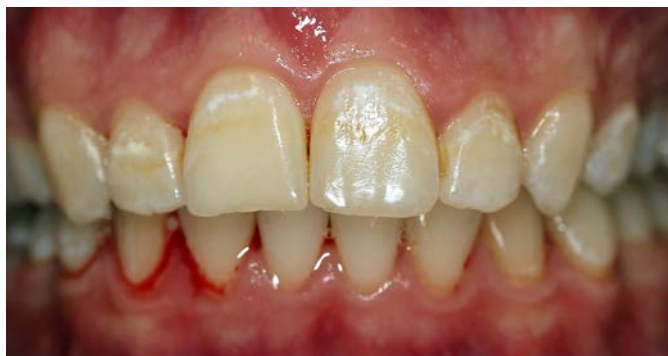

Рис. 5. Очаговая деминерализация эмали
[Fig. 5. Focal enamel demineralization]

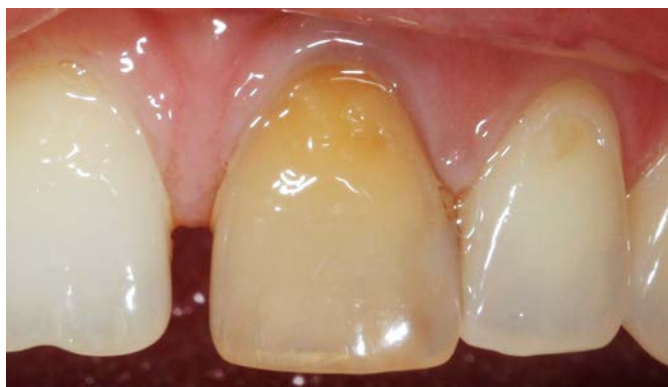

Рис. 6. Окрашивание зуба 2.1 в результате воздействия силера
[Fig. 6. Staining of the tooth 2.1 as a result of exposure to sealer]

которые имеют меньшую иммуногенность (ABO, M, N, Kidd и др.). Антигены плода проходят через плацентарный барьер в кровяное русло матери, приводя к образованию Rh-антител, проникающих в кровь плода и вызывающих гемолиз эритроцитов. Иммунная реакция со стороны матери развивается только после предварительной сенсибилизации. К последствиям гемолиза эритроцитов относятся гипербилирубинемия и анемия. Гемолитическая желтуха новорожденных в результате повышенного содержания билирубина в крови с последующим накоплением и разрушением его в дентине приводит к окрашиванию молочных зубов сначала в желтый, а потом в коричневый и голубо-зеленый. Билирубин может оказывать влияние на процесс гистогенеза, способствуя возникновению системной гипоплазии временных зубов. Интенсивность окрашивания зубов с возрастом уменьшается [47, 48].

Нарушение развития билиарной системы приводит к окрашиванию зубов в желтый или коричневый цвет. Причиной развития данной патологии могут быть частичное или полное отсутствие протоков внутри или вне печени, перегибы желчного пузыря, поликистоз, а также холестаза. Нарушение оттока желчи способствует ее застою, что приводит к распаду печеночных балок и, как следствие, сообщению между желчными протоками и сосудами капиллярного русла. В результате этого уровень билирубина увеличивается, в большей мере фракции прямого и в меньшей степени непрямого билирубина. Происходит окрашивание как временных, так и постоянных зубов [49].

Врожденные заболевания, сопровождающиеся нарушениями обмена аминокислот в организме, такие как алкаптонурия, могут способствовать красно-коричневым изменениям цвета зубов. В основе данного заболевания лежит нарушение синтеза тирозина, который останавливается на образовании гомогентизиновой кислоты. Из-за врожденного недостатка фермента оксидазы становится невозможна последующая трансформация гомогентизиновой кислоты, поэтому происходит

ее окисление и превращение в алкаптон, меланиноподобный пигмент [50, 51].

Изменение цвета твердых тканей зубов возможно вследствие врожденной порфирии или болезни Гюнтера. В основе последней патологии лежит недостаточность уропорфиноген-3-синтетазы из-за дефекта гена *UROS*. Это приводит к излишнему образованию уро- и копропорфириногена эритроидными клетками костного мозга, которые проникают в твердые ткани зуба, придавая им пурпурно-коричневый оттенок, в ультрафиолетовых лучах зубы приобретают красный или оранжевый оттенок, т.е. флюоресцируют. Поражение затрагивает не только временные, но и постоянные зубы [52].

Эмаль приобретает голубой и синий оттенок при гипертиреозе, также возможны изменения цвета зубов у больных холерой, брюшным тифом, сифилисом, дизентерией и ревматизмом.

ЗАКЛЮЧЕНИЕ

Таким образом, обзор литературы свидетельствует о полиэтиологичности дисколорита зубов. Профилактику возникновения эндогенного дисколорита зубов следует начинать уже в перинатальный период развития плода и в раннем детском возрасте. Врачи-стоматологи должны помнить об ятрогенных факторах возникновения дисколорита зубов, что также сыграет определенную роль в профилактике экзогенного дисколорита зубов. Гигиеническое воспитание пациентов, устранение вредных привычек, в частности курения, позволит уменьшить частоту регрессии цвета зубов после процедуры офисного отбеливания.

Конфликт интересов. Авторы декларируют отсутствие конфликта интересов.

Conflict of interests. The authors declare no conflict of interests.

Поступила/Accepted: 15.01.2021

ЛИТЕРАТУРА / REFERENCES:

.....

- 1. Mashko O.A.** Эстетические аспекты в ортопедической стоматологии. — *Научное обозрение. Медицинские науки*. — 2017; 4: 54—7
[Mashko O.A. Aesthetic considerations in prosthetic dentistry. — *Scientific Review. Medical sciences*. — 2017; 4: 54—7 (In Russ.)]. eLIBRARY ID: 28781651
- 2. Titova O.Yu.** Возрастные аспекты лечения дисколорита зубов. — *Проблемы стоматологии*. — 2019; 4: 61—5
[Titova O. Age aspects of treatment of teeth discoloritis. — *Actual problems in dentistry*. — 2019; 4: 61—5 (In Russ.)]. eLIBRARY ID: 42364558
- 3. Titova O.Yu.** Решетникова Ю.В., Трунин Д.А. Изучение стойкости покрытия зубной эмали декоративным лаком при дисколоритах. — *Проблемы стоматологии*. — 2018; 2: 52—5
[Titova O., Reshetnikova Y., Trunin D. Study of the stability of covering of tooth enamel with decorative lacquer with diseases of teeth. — *Actual problems in dentistry*. — 2018; 2: 52—5 (In Russ.)]. eLIBRARY ID: 35295785
- 4. Spagreeva V.B.** Факторы, определяющие цвет коронки зубов. — *Научное обозрение. Медицинские науки*. — 2017; 4: 110—3
[Spagreeva V.B. The factors, that determine the color of the crowns of the teeth. — *Scientific Review. Medical sciences*. — 2017; 4: 110—3 (In Russ.)]. eLIBRARY ID: 28781664
- 5. Лавриненко В.И., Боташев Ф.Х.** Анализ цвета зубов у разных национальных групп. — *Научные исследования*. — 2017; 5: 71—2
[Lavrinenko V.I., Botashev F.Kh. Analysis of tooth color in different national groups. — *Scientific research*. — 2017; 5: 71—2 (In Russ.)]. eLIBRARY ID: 29034691
- 6. Kim M., Kim B., Park B., Lee M., Won Y., Kim C.-Y., Lee S.** A digital shade-matching device for dental color determination using the support vector machine algorithm. — *Sensors (Basel)*. — 2018; 18 (9): 3051. PMID: 30213046

7. **Ragain J.C.** A review of color science in dentistry: Shade matching in the contemporary dental practice. — *Journal of Dentistry, Oral Disorders & Therapy*. — 2016; 4(2): 1–5. DOI: 10.15226/jdodt.2016.00156
8. **Магсумова О.А., Рыскина Е.А., Постников М.А., Ткач Т.М., Полканова В.А.** Изменение чувствительности твердых тканей зубов после проведения процедуры офисного отбеливания зубов. — *Институт стоматологии*. — 2020; 3 (88): 62–3 [Magsumova O.A., Ryskina E.A., Postnikov M.A., Tkach T.M., Polkanova V.A. Changes in the hard tissue sensitivity of the teeth after office teeth whitening procedure. — *The dental institute*. — 2020; 3 (88): 62–3 (In Russ.)]. eLIBRARY ID: 44076251
9. **Крихели Н.И., Юхананова Б.В.** Опыт применения метода микроабразии для лечения флюороза зубов. — *Российская стоматология*. — 2016; 3: 14–6 [Krikheli N.I., Yukhananova B.V. The experience with the application of the microabrasion technique for the treatment of dental fluorosis. — *Russian Stomatology*. — 2016; 3: 14–6 (In Russ.)]. eLIBRARY ID: 27186793
10. **Ragain J.C.** A review of color science in dentistry: Colorimetry and color space. — *Journal of Dentistry, Oral Disorders & Therapy*. — 2016; 4 (1): 1–5. DOI:10.15226/jdodt.2016.00148
11. **Григорян М.М., Короткая А.Р.** Причины дисколорита зубов и методы его лечения путем отбеливания. — *Современные тенденции развития науки и технологий*. — 2017; 2–4: 34–5 [Grigoryan M.M., Korotkaya A.R. Causes of teeth discoloration and methods of its treatment by bleaching. — *Modern trends in the development of science and technology*. — 2017; 2–4: 34–5 (In Russ.)]. eLIBRARY ID: 28784133
12. **Дудникова М. О.** Современные аспекты этиологии дисколоритов зубов. — *Молодой ученый*. — 2015; 6–3: 64–6 [Dudnikova M.O. Modern aspects of teeth discoloration etiology. — *Molodiy vcheniy*. — 2015; 6–3: 64–6 (In Russ.)]. eLIBRARY ID: 25996661
13. **Евтеев С.С., Лебедева С.Н., Харитонова Т.Л.** Этиологические факторы дисколоритов зубов. — *Бюллетень медицинских интернет-конференций*. — 2017; 9: 1446–9 [Evteev S.S., Lebedeva S.N., Kharitonova T.L. Etiological factors of teeth discoloration. — *Bulletin of Medical Internet Conferences*. — 2017; 9: 1446–9 (In Russ.)]. eLIBRARY ID: 30775061
14. **Крихели Н.И.** Домашнее отбеливание зубов. Современные методы. — *Российская стоматология*. — 2011; 4 (1): 45–64 [Krikheli N.I. At-home teeth bleaching. Modern approaches. — *Russian Stomatology*. — 2011; 4 (1): 45–64 (In Russ.)]. eLIBRARY ID: 20809927
15. **Бордина Г.Е., Лопина Н.П., Блинова А.В., Бордин Д.А.** Дисколориты зубов: химия возникновения и эффективного отбеливания. — *Российский стоматологический журнал*. — 2018; 3: 124–8 [Bordina G.E., Lopina N.P., Blinova A.V., Bordin D.A. The discoloring teeth: the chemistry of the emergence and effective whitening. — *Russian Stomatology*. — 2018; 3: 124–8 (In Russ.)]. eLIBRARY ID: 35419628
16. **Прядезникова Н.А., Медова М.Р., Колодезникова Н.А.** Анализ влияния различных напитков на состояние зубов. — В сб. матер. всерос. научно-практ. конф. в рамках «Форума научной молодежи федеральных университетов». — Киров, 2014. — С. 820–825 [Pryadeznikova N.A., Medova M.R., Kolodeznikova N.A. Analysis of the influence of various drinks on the condition of the teeth. — Proceedings of the “Forum of Scientific Youth of Federal Universities”. — Kirov, 2014. — Pp. 820–825 (In Russ.)]. eLIBRARY ID: 22437002
17. **Мамедов Ф.Ю., Сафаров Д.А., Алескерова С.М.** Патогенетические аспекты влияния курения на состояние органов и тканей полости рта. — *Вісник проблем біології і медицини*. — 2017; 2: 124–8 [Mamedov F.Yu., Safarov D.A., Aleskerova S.M. Pathogenetic aspects of the effect of smoking on the state of organs and tissues of the oral cavity. — *Bulletin of problems of biology and medicine*. — 2017; 2: 124–8 (In Russ.)]. eLIBRARY ID: 36310710
18. **Лоренц К., Брун Г., Хойманн С., Нетушил Л., Брекс М., Гофман Т.** Влияние двух ополаскивателей с хлоргексидином на развитие зубной бляшки, гингивита и пародонтита. Рандомизированное слепое плацебо-контролируемое исследование. — *Клиническая стоматология*. — 2015; 4 (76): 74–81 [Lorenz K., Brun G., Heumann S., Netushil L., Brecks M., Gofman T. Effect of two chlorhexidine oral rinses on mucous plaque accumulation, gingivitis and dental discoloration. Randomized blind placebo-controlled study. — *Clinical Dentistry (Russia)*. — 2015; 4 (76): 74–81 (In Russ.)]. eLIBRARY ID: 25136370
19. **Jyothi M., Girish K. et al.** Conservative management of discoloured anterior teeth — a case series. — *Scholars Journal of Dental Sciences*. — 2016; 3(2): 58–62.
20. **James P., Worthington H.V. et al.** Chlorhexidine mouthrinse as an adjunctive treatment for gingival health. — *Cochrane Database Syst Rev*. — 2017; 3 (3): CD008676. PMID: 28362061
21. **Raszewski Z., Nowakowska-Toporowska A., et al.** Design and characteristics of new experimental chlorhexidine dental gels with anti-staining properties. — *Adv Clin Exp Med*. — 2019; 28 (7): 885–90. PMID: 30888120
22. **Якубова И.И.** Классификация пигментированного зубного налета. — *Цифровая стоматология*. — 2018; 2: 14–20 [Yakubova I.I. Classification of pigmented dental plaque. — *Digital dentistry*. — 2018; 2: 14–20 (In Russ.)]. eLIBRARY ID: 39175193
23. **Порошина А.В., Маркова К.А., Русанова Т.А.** Неспецифический бактериальный налет Пристли у детей. Этиология. Клиника. Лечение. — *Молодежный инновационный вестник*. — 2015; 1: 121–4 [Poroshina A.V., Markova K.A., Rusanova T.A. Priestley's non-specific bacterial plaque in children. Etiology. Clinic. Treatment. — *Youth Innovation Bulletin*. — 2015; 1: 121–4 (In Russ.)]. eLIBRARY ID: 29815626
24. **Pöyhönen H., Nurmi M., Peltola V., Alaluusua S., Ruuskanen O., Lähdesmäki T.** Dental staining after doxycycline use in children. — *J Antimicrob Chemother*. — 2017; 72 (10): 2887–90. PMID: 29091225
25. **Флейшер Г.М.** Неинвазивное протезирование люминирами. — *Актуальные проблемы гуманитарных и естественных наук*. — 2016; 2–4: 122–30 [Fleischer G.M. Non-invasive prosthetics with lumineers. — *Actual problems of the humanities and natural sciences*. — 2016; 2–4: 122–30 (In Russ.)]. eLIBRARY ID: 25612611
26. **Каменева С.В.** Клинико-экспериментальное исследование влияния отбеливающих зубных паст на качество пломб и реставраций из наноуполненного композиционного материала: автореф. дис. ... к.м.н. — СПб.: ВМА им. С.М. Кирова, 2017. — 22 с. [Kateneva S.V. Clinical and experimental study of the effect of whitening toothpastes on the quality of fillings and restorations made of nanofilled composite material: master's thesis. — St. Petersburg: S.M. Kirov Military Medical Academy, 2017. — 22 p. (In Russ.)]. eLIBRARY ID: 30444081

27. **Байтис Н. А.,** Новак Н. В. Клинические и экспериментальные особенности проведения вкрукоронкового отбеливания девитальных зубов. — *Вестник Витебского государственного медицинского университета*. — 2020; 5: 94—100
[*Baitus N.A., Novak N.V.* Clinical and experimental features of intracrown whitening of devital teeth. — *Bulletin of Vitebsk State Medical University*. — 2020; 5: 94—100 (In Russ.)].
eLIBRARY ID: 44144688
28. **Patel A., Aghababae S., Parekh S.** Hypomineralisation or hypoplasia?. — *Br Dent J*. — 2019; 227 (8): 683—6.
PMID: 31654000
29. **Ткаченко Т.Б., Савушкина Н.А., Карпова Л.С.** Приобретенные пороки развития твердых тканей зубов: молярно-резцовая гипоминерализация эмали (обзор литературы). — *Ученые записки СПбГМУ им. И.П. Павлова*. — 2019; 4: 18—22
[*Tkachenko T.B., Savushkina N.A., Karpova L.S.* Acquired malformations of hard dental tissue: molar-incisor-hypomineralisation (review of literature). — *The Scientific Notes of the Pavlov University*. — 2019; 4: 18—22 (In Russ.)].
eLIBRARY ID: 42564992
30. **da Cunha Coelho A.S.E., Mata P.C.M. et al.** Dental hypomineralization treatment: A systematic review. — *J Esthet Restor Dent*. — 2019; 31 (1): 26—39. **PMID: 30284749**
31. **Sabandal M.M.I., Schäfer E.** Amelogenesis imperfecta: review of diagnostic findings and treatment concepts. — *Odontology*. — 2016; 104 (3): 245—56. **PMID: 27550338**
32. **Гажва С.И., Гадаева М.В.** Этиопатогенетические механизмы развития флюороза зубов. — *Фундаментальные исследования*. — 2014; 7—1: 181—6
[*Gazhva S.I., Gadaeva M.V.* Etiopathogenic mechanisms of dental fluorosis. — *Fundamental research*. — 2014; 7—1: 181—6 (In Russ.)].
eLIBRARY ID: 21711861
33. **Giovanni T.D., Eliades T., Papageorgiou S.N.** Interventions for dental fluorosis: A systematic review. — *J Esthet Restor Dent*. — 2018; 30 (6): 502—8. **PMID: 30194793**
34. **Gu L.S., Wei X., Ling J.Q.** [Etiology, diagnosis, prevention and treatment of dental fluorosis]. — *Zhonghua Kou Qiang Yi Xue Za Zhi*. — 2020; 55 (5): 296—301 (In Chinese).
PMID: 32392970
35. **Shahroom N.S.B., Mani G., Ramakrishnan M.** Interventions in management of dental fluorosis, an endemic disease: A systematic review. — *J Family Med Prim Care*. — 2019; 8 (10): 3108—13. **PMID: 31742127**
36. **Meireles S.S., Goettems M.L., Castro K.S., Sampaio F.C., Demarco F.F.** Dental fluorosis treatment can improve the individuals' OHRQoL? Results from a randomized clinical trial. — *Braz Dent J*. — 2018; 29 (2): 109—16.
PMID: 29898055
37. **de Baat C., Zweers P.G.M.A., Loveren C., Vissink A.** [Medicaments and oral healthcare 5. Adverse effects of -medications and over-the-counter drugs on teeth]. — *Ned Tijdschr Tandheelkd*. — 2017; 124 (10): 485—91 (In Dutch).
PMID: 29036235
38. **Taylor G.D.** Molar incisor hypomineralisation. — *Evid Based Dent*. — 2017; 18 (1): 15—6. **PMID: 28338027**
39. **Monaca G.L., Pranno N., Voza I., Annibali S., Polimeni A., Bossù M., Cristalli M.P.** Sequelae in permanent teeth after traumatic injuries to primary dentition. — *Minerva Stomatol*. — 2019; 68 (6): 332—340.
PMID: 32052622
40. **Hujoel P.P., Lingström P.** Nutrition, dental caries and periodontal disease: a narrative review. — *J Clin Periodontol*. — 2017; 44 Suppl 18: S79—S84. **PMID: 28266117**
41. **Шаковец Н.В.** Кариозный процесс: современный взгляд на патогенез и влияние на пульпу. — *Медицинские новости*. — 2018; 4 (283): 42—5
[*Shakovets N.V.* The caries process: modern view on pathogenesis and effect on the pulp. — *Medical news*. — 2018; 4 (283): 42—5 (In Russ.)].
eLIBRARY ID: 34878645
42. **Лобач О.И., Лапина Н.В.** Современные аспекты этиологии и патогенеза кариеса зубов. Обзор литературы, ч. I. — *Клиническая стоматология*. — 2017; 3 (83): 26—30
[*Lobach O.I., Lapina N.V.* Contemporary aspects of etiology and pathogenesis of dental caries (literature review, part I). — *Clinical Dentistry (Russia)*. — 2017; 3 (83): 26—30 (In Russ.)].
eLIBRARY ID: 29960532
43. **Лапина Н.В., Лобач О.И.** Современные аспекты этиологии и патогенеза кариеса (обзор литературы). Часть II. — *Клиническая стоматология*. — 2017; 4 (84): 76—9
[*Lapina N.V., Lobatch O.I.* Contemporary aspects of etiology and pathogenesis of dental caries (literature review). Part II. — *Clinical Dentistry (Russia)*. — 2017; 4 (84): 76—9 (In Russ.)].
eLIBRARY ID: 30684156
44. **Carvalho J.C., Dige I., Machiulskiene V., Qvist V., Bakshandeh A., Fatturi-Parolo C., Maltz M.** Occlusal caries: Biological approach for its diagnosis and management. — *Caries Res*. — 2016; 50 (6): 527—42. **PMID: 27658123**
45. **Gannam C.V., Chin K.L., Gandhi R.P.** Caries risk assessment. — *Gen Dent*. — 2018; 66 (6): 12—7.
PMID: 30444701
46. **Бердиева Р.Р.** Сравнительный анализ материалов при пломбировании корневых каналов зубов с хроническими периодонтитами при повторном эндодонтическом лечении. — *Вестник Кыргызско-Российского славянского университета*. — 2018; 9: 94—7
[*Berdieva R.R.* Comparative analysis of materials for root canal filling of teeth with chronic periodontitis in reendo treatment. — *Vestnik KRSU*. — 2018; 9: 94—7 (In Russ.)].
eLIBRARY ID: 36527125
47. **Hendrickson J.E., Delaney M.** Hemolytic disease of the fetus and newborn: Modern practice and future investigations. — *Transfus Med Rev*. — 2016; 30 (4): 159—64.
PMID: 27397673
48. **Fasano R.M.** Hemolytic disease of the fetus and newborn in the molecular era. — *Semin Fetal Neonatal Med*. — 2016; 21 (1): 28—34. **PMID: 26589360**
49. **Бурак Ж.М., Бутвиловский А.В., Яцук А.И.** Этиология, клинические проявления и врачебная тактика при изменениях цвета зубов, возникающих до их прорезывания. — *Стоматологический журнал*. — 2011; 1: 81—6
[*Burak Zh.M., Butvilovskiy A.V., Yatsuk A.I.* Etiology, clinical manifestations and medical tactics for changes in the color of the teeth that occur before their eruption. — *Stomatologičeskij žurnal*. — 2011; 1: 81—6 (In Russ.)].
50. **Gallagher J.A., Dillon J.P., Sireau N., Timmis O., Ranganath L.R.** Alkaptonuria: An example of a «fundamental disease»—A rare disease with important lessons for more common disorders. — *Semin Cell Dev Biol*. — 2016; 52: 53—7. **PMID: 26891864**
51. **Сердюк А.В., Ковражкина Е.А., Кулькова А.О.** Алкаптонурия у пациента с вертебрально-базиллярной недостаточностью: описание случая и обзор литературы. — *Consilium Medicum*. — 2017; 2: 51—5
[*Serdiuk A.V., Kovrazhkina E.A., Kulkova A.O.* Alcaptonuria patient with vertebrobasilar insufficiency: case report and literature review. — *Consilium Medicum*. — 2017; 2: 51—5 (In Russ.)].
eLIBRARY ID: 29914232
52. **Erwin A.L., Desnick R.J.** Congenital erythropoietic porphyria: Recent advances. — *Mol Genet Metab*. — 2019; 128 (3): 288—297. **PMID: 30685241**

DOI: 10.37988/1811-153X_2021_1_30

Ю.Л. Васильев¹,
д.м.н., доцент кафедры оперативной
хирургии и топографической анатомии
Института клинической медицины
им. Н.В. Склифосовского

Э.В. Величко²,
к.м.н., доцент кафедры пропедевтики
стоматологических заболеваний

И.М. Байриков³,
д.м.н., член-корр. РАН, профессор,
зав. кафедрой челюстно-лицевой хирургии
и стоматологии

Н.С. Сметнева⁴,
к.м.н., доцент кафедры клинической
медицины

З.Т. Аймалетдинова²,
ассистент кафедры пропедевтики
стоматологических заболеваний

Х.М. Дарауше⁵,
врач-исследователь, челюстно-лицевой
хирург

¹ Первый МГМУ им. И.М. Сеченова

² РУДН

³ СамГМУ

⁴ Московский медицинский университет
«Реавиз»

⁵ Стоматологическая клиника
ООО «Новодента», Москва

Оценка эффективности применения увлажняющей зубной пасты у пациентов с медикаментозно-индуцированной сухостью полости рта (пилотное исследование)

Реферат. Целью пилотного исследования стала оценка эффективности применения увлажняющей зубной пасты у пациентов с медикаментозно-индуцированной сухостью полости рта на фоне проводимой терапии основного заболевания. **Материалы и методы.** В исследовании принимали участие 80 человек, из них 40 страдали от сухости в полости рта на фоне лечения основного заболевания (I группа) и 40 здоровых добровольцев с эпизодическими проявлениями сухости рта (II группа, сравнения). Эффективность гигиены полости рта оценивали по индексу РНР, а качество жизни — по опроснику OHIP-14. Всем пациентам выполняли профессиональную гигиену полости рта с использованием воздушно-абразивных технологий с порошком на основе глицина с размером частиц 65 мкм. Пациентам I группы для домашней гигиены полости рта назначали увлажняющую зубную пасту с пироглутаматом натрия, бетаином, мальвой и ксилитом. **Результаты.** Исходно определили неудовлетворительный уровень гигиены как в I (2,1±0,3), так и во II группе (1,8±0,1). На 15-й день этот показатель улучшился на 62% в I группе (до 1,3±0,2) и на 67% во II группе (до 1,2±0,1). Через 1 месяц в I группе индекс РНР улучшился на 46% и достиг 0,7±0,1, а во II группе — на 50% — до 0,6±0,2. Оценка качества жизни в I группе статистически достоверно улучшилась с 44,3±0,4 до 25,2±0,3, а во II группе — с 16,7±0,1 до 14,1±0,2 (p<0,05). **Выводы.** Показана клиническая эффективность применения увлажняющей зубной пасты у пациентов с медикаментозно индуцированной сухостью полости рта на фоне проводимой терапии основного заболевания.

Ключевые слова: сухость полости рта, гигиена полости рта, глицин, качество жизни

ДЛЯ ЦИТИРОВАНИЯ:

Васильев Ю.Л., Величко Э.В., Байриков И.М., Сметнева Н.С., Аймалетдинова З.Т., Дарауше Х.М. Оценка эффективности применения увлажняющей зубной пасты у пациентов с медикаментозно-индуцированной сухостью полости рта (пилотное исследование). — Клиническая стоматология. — 2021; 1 (97): 30—4. DOI: 10.37988/1811-153X_2021_1_30

Yu.L. Vasil'ev¹,
Grand PhD in Medical Sciences, associate
professor of Operative surgery and
topographic anatomy Department

E.V. Velichko²,
PhD in Medical sciences, associate professor
of the Dentistry diseases propaedeutics
Department

I.M. Bairikov³,
Grand PhD in Medical Sciences, corresponding
member of the Russian Academy of Sciences,
professor of the Maxillofacial dentistry
Department

N.S. Smetneva⁴,
PhD in Medical Sciences, associate professor
of the Clinical medicine Department

Evaluation of the effectiveness of moisturizing toothpaste in patients with medical-induced dry mouth (pilot study)

Abstract. The aim of the pilot study was to evaluate the effectiveness of the use of moisturizing toothpaste in patients with drug-induced dry mouth during therapy of the underlying disease. **Materials and methods.** According to the inclusion criteria, 80 people took part in the study, of whom 40 had dry mouth during treatment of the underlying disease and 40 people were healthy volunteers with episodic dry mouth. The effectiveness of oral hygiene was assessed using the PHP index, as well as the quality of life was assessed using the OHIP-14 questionnaire. All patients underwent professional oral hygiene using air-abrasive technology with a glycine-based powder with a particle size of 65 μm. The experimental group was prescribed for home oral hygiene using a moisturizing toothpaste with sodium PCA, betaine, mallow, xylitol. **Results.** Initially, an unsatisfactory level was determined both in the experimental group (2.1±0.3) and in the control group (1.8±0.1). On the 15th day of the study, the improvement in indicators was determined by 62% in the experimental group (1.3±0.2) and by 67% in the control group (1.2±0.1). A month

Z.T. Aymaletdinova²,
assistant professor of the Dentistry diseases
propaedeutics Department

H.M. Darawsheh⁵,
researcher, maxillofacial surgeon

¹ Sechenov University, Moscow, Russia

² RUDN University, Moscow, Russia

³ Samara State Medical University,
Samara, Russia

⁴ Moscow medical university "REAVIZ",
Moscow, Russia

⁵ "Novodenta" dental clinic, Moscow, Russia

later, in the experimental group, the index was 0.7 ± 0.1 , which is 54% in comparison with the intermediate situation, and in the control group, 0.6 ± 0.2 , accounting for 50% of the increase in efficiency. Assessment of the quality of life showed an improvement from 44.3 ± 0.4 to 25.2 ± 0.3 ($p < 0.05$) and in the control group from 16.7 ± 0.1 up to 14.1 ± 0.2 ($p < 0.05$). **Conclusions.** The clinical efficacy of the use of a moisturizing toothpaste in patients with drug-induced dry mouth during treatment of the underlying disease has been shown.

Key words: dry mouth, oral hygiene, glycine, quality of life

FOR CITATION:

Vasil'ev Yu.L., Velichko E.V., Bairikov I.M., Smetneva N.S., Aymaletdinova Z.T., Darawsheh H.M. Evaluation of the effectiveness of moisturizing toothpaste in patients with medical-induced dry mouth (pilot study). — *Clinical Dentistry (Russia)*. — 2021; 1 (97): 30—4.

DOI: 10.37988/1811-153X_2021_1_30

ВВЕДЕНИЕ

Слюна является естественной смазкой: она повышает подвижность слизистых оболочек рта и губ во время разговора, жевания, глотания, а также смачивает пищевой комок, смывает микроорганизмы, нейтрализует часть из них в местах прямого контакта с тканями и снижает риск развития механической травмы последних [1, 2]. Снижение саливации приводит к возникновению сначала гигиенических проблем, а затем к появлению кариеса и воспалительных заболеваний рта. Чем меньше секретируется слюны, тем тяжелее с должным качеством атравматично проводить стоматологические мероприятия по санации рта и улучшению качества жизни [3].

Сухость рта представляет важную проблему современной стоматологии. Это состояние часто беспокоит пациентов с различными заболеваниями органов и систем человека или же возникает как временное явление при волнении, тяжелой физической работе и на фоне приема лекарственных препаратов, в том числе при лечении заболеваний сердечно-сосудистой, нервной, костно-мышечной и других систем [4]. Кроме того, ожидаемая продолжительность жизни значительно увеличилась за последнее столетие, а следовательно, будет расти число людей с острыми и хроническими заболеваниями, и повышается вероятность того, что чаще будут возникать нежелательные лекарственные реакции, связанные с приемом препаратов [5]. Многочисленные исследования показывают, что использование увлажняющих зубных паст может положительно влиять на качество жизни пациентов, страдающих от синдрома сухого рта [6, 7].

Вследствие синдрома сухого рта слизистая оболочка рта может быть подвергнута травматизации, гальванозу и галитозу, возрастает риск заболеваний пародонта, а также кариозного поражения зубов, особенно в областях, где мануальная гигиена затруднена. Также в литературе отмечаются случаи изменения голоса, снижение вербальной активности или появление привычек смачивать губы и/или слизистую рта. В более сложных случаях, при выраженной ксеростомии, используют заместители слюны, способствующие функциональному облегчению [8, 9]. При ксеростомии слизистая оболочка

рта нуждается в постоянном ежедневном увлажнении. Оптимальным методом облегчения состояния пациентов является стимулирование секреции и обязательное использование увлажняющих средств для слизистой рта [10].

Цель работы — оценка эффективности применения увлажняющей зубной пасты у пациентов с медикаментозно индуцированной сухостью рта на фоне проводимой терапии основного заболевания.

МАТЕРИАЛЫ И МЕТОДЫ

В исследовании приняли участие 86 пациентов, у которых после проведения анкетирования были выявлены жалобы на ощущение сухости во рту. Анкеты были разработаны авторами самостоятельно и включали критерии, по которым можно было оценить жалобы пациентов. Согласно критериям включения в исследование были отобраны 80 пациентов и сформированы две группы:

- I — 40 пациентов (средний возраст — $57,6 \pm 7,3$ года) с длительностью основного заболевания $11,0 \pm 4,9$ года;
- II — 40 добровольцев без или с редкими жалобами на появление сухости во рту (средний возраст — $56,1 \pm 8,2$ года), не получавших на постоянной основе лекарственные препараты (контроль).

Критерии включения: совершеннолетние; заболевания сердечно-сосудистой системы в анамнезе длительностью более 10 лет; регулярный прием антигипертензивных препаратов; постоянное ощущение сухости рта, вызванное приемом антигипертензивных препаратов; отсутствие аллергических реакций на компоненты зубных паст.

Клиническую часть исследования проводили в стоматологических клиниках «Вин-Клиник» и «Новодента» (Москва), а также в клиническом отделении кафедры челюстно-лицевой хирургии и стоматологии СамГМУ.

При первичном осмотре у пациентов обеих групп определяли исходный индекс гигиены полости рта (Podshadley, Haley, 1968) и оценивали качество жизни по OHIP-14. Рабочая гипотеза базировалась на двух предположениях:

1. Субъективное ощущение сухости полости рта негативно сказывается на качестве жизни социально активных людей.
2. Использование увлажняющей зубной пасты позволяет провести коррекцию субъективных ощущений пациента, а также повысить уровень гигиены за счет понижения вязкости слюны.

Всех пациентов индивидуально обучали гигиене полости рта с помощью зубной щетки, ершиков и нити. Ход исследования:

1. Определение исходного уровня гигиены и окрашивание биопленки с помощью специализированного красителя.
2. Воздушно-абразивная обработка с применением порошка на основе глицина с размером частиц 65 мкм («ВладМиВа»).
3. Обработка ультразвуковым наконечником при наличии минерализованных образований.
4. Полирование зубов вращающимися резиновыми колпачками и пастой.

После проведения профессиональной гигиены полости рта всем пациентам подбирали средство по уходу за полостью рта в домашних условиях: участникам I группы рекомендовали зубную пасту President Profi Aqua Xerostomed (RDA 75), во II группе — зубную пасту (RDA 75) без лаурилсульфата натрия. Всем пациентам предписывали проводить индивидуальную гигиену полости рта 2 раза в день в течение 3 мин.

В состав зубной пасты, которой пользовались участники I группы, входят пироглутамат натрия, бетаин, мальва и ксилит. Выбор данной комбинации основан в том числе на необходимости повышения резистентности к кариесогенной флоре, рост которой возникает при росте биопленки и ухудшении качества слюны.

Через 15 дней и через 1 месяц проводили повторный осмотр пациентов. Необходимо отметить, что данное исследование является пилотным и направлено на качественную оценку эффективности разработанной зубной пасты.

При статистической обработке результатов использовали *t*-критерий Стьюдента.

РЕЗУЛЬТАТЫ

Выявлено снижение качества жизни в связи с наличием сухости рта, особенно у социально активных людей.

В I группе отмечено улучшение качества жизни по OHIP-14 с $44,3 \pm 0$ до $25,2 \pm 0,3$. Во II группе отмечали положительное субъективное восприятие зубной пасты и незначительное улучшение качества жизни с $16,7 \pm 0,1$ до $14,1 \pm 0,2$ (табл. 1).

Большинство пациентов определяли положительное субъективное восприятие ими увлажняющей зубной пасты: ощущение увлажненной полости рта; хорошая переносимость; отсутствие вяжущего эффекта; отсутствие аллергических реакций. В большинстве случаев пациенты, страдающие сердечно-сосудистыми заболеваниями, принимали β -адреноблокаторы и блокаторы

рецепторов ангиотензина II, реже использовали агонисты имидазолиновых рецепторов, диуретики, ингибиторы ангиотензинпревращающего фермента и блокаторы медленных кальциевых каналов (антагонисты кальция).

Полученные значения индекса эффективности гигиены полости рта (РНР) подтверждают вторую рабочую гипотезу: использование увлажняющей зубной пасты позволяет повысить уровень гигиены за счет понижения вязкости слюны. Исходно мы наблюдали неудовлетворительный уровень как в исследуемой группе ($2,1 \pm 0,3$), так и в контрольной ($1,8 \pm 0,1$). На 15-й день индекс РНР достоверно улучшился: в I группе на 62% — до $1,3 \pm 0,2$ и на 67% — до $1,2 \pm 0,1$ — во II группе.

Спустя месяц на повторной оценке в I группе определили улучшение индекса РНР на 54% — до нижней границы оценки «удовлетворительно» ($0,7 \pm 0,1$) — в сравнении с промежуточной ситуацией, а во II группе индекс РНР улучшился на 50% — до $0,6 \pm 0,2$ (оценка «хорошо»; табл. 2).

Таким образом, пилотное исследование показало клиническую эффективность применения увлажняющей зубной пасты у пациентов с медикаментозно-индуцированной сухостью полости рта на фоне проводимой терапии основного заболевания.

ОБСУЖДЕНИЕ

Проблема вторичной ксеростомии, т.е. состояния сухости полости рта, обусловленной приемом лекарственных препаратов, влияющих на активность ацинусов слюнных желез, остается актуальной по сей день [11]. Не все пациенты понимают, что сухость в полости рта вызвана нежелательным эффектом назначенных для терапии основного заболевания препаратов. Для своевременного выявления гипосаливации врач-стоматолог, собирая анамнез, должен не забывать спрашивать у пациента обо всех лекарственных средствах, получаемых им. Для упрощения этой процедуры уточняющие вопросы следуют вносить в анкеты-опросники, заполняемые стоматологическими пациентами, уделяя особое внимание группам лекарственных средств и их связи с появлением синдрома сухого рта. Учитывая проводимую основную терапию всем больным, находящимся на лечении препаратами, угнетающими продукцию слюнными железами слюны,

Таблица 1. Оценка качества жизни по OHIP-14

[Table 1. Oral Health Impact Profile-14]

Группа	Исходно	Через 15 дней	Через 1 месяц
I	$44,3 \pm 0,4$	$34,7 \pm 0,1$	$25,2 \pm 0,3$
II	$16,7 \pm 0,1$	$15,9 \pm 0,2$	$14,1 \pm 0,2$

Таблица 2. Индекс эффективности гигиены полости рта (РНР)

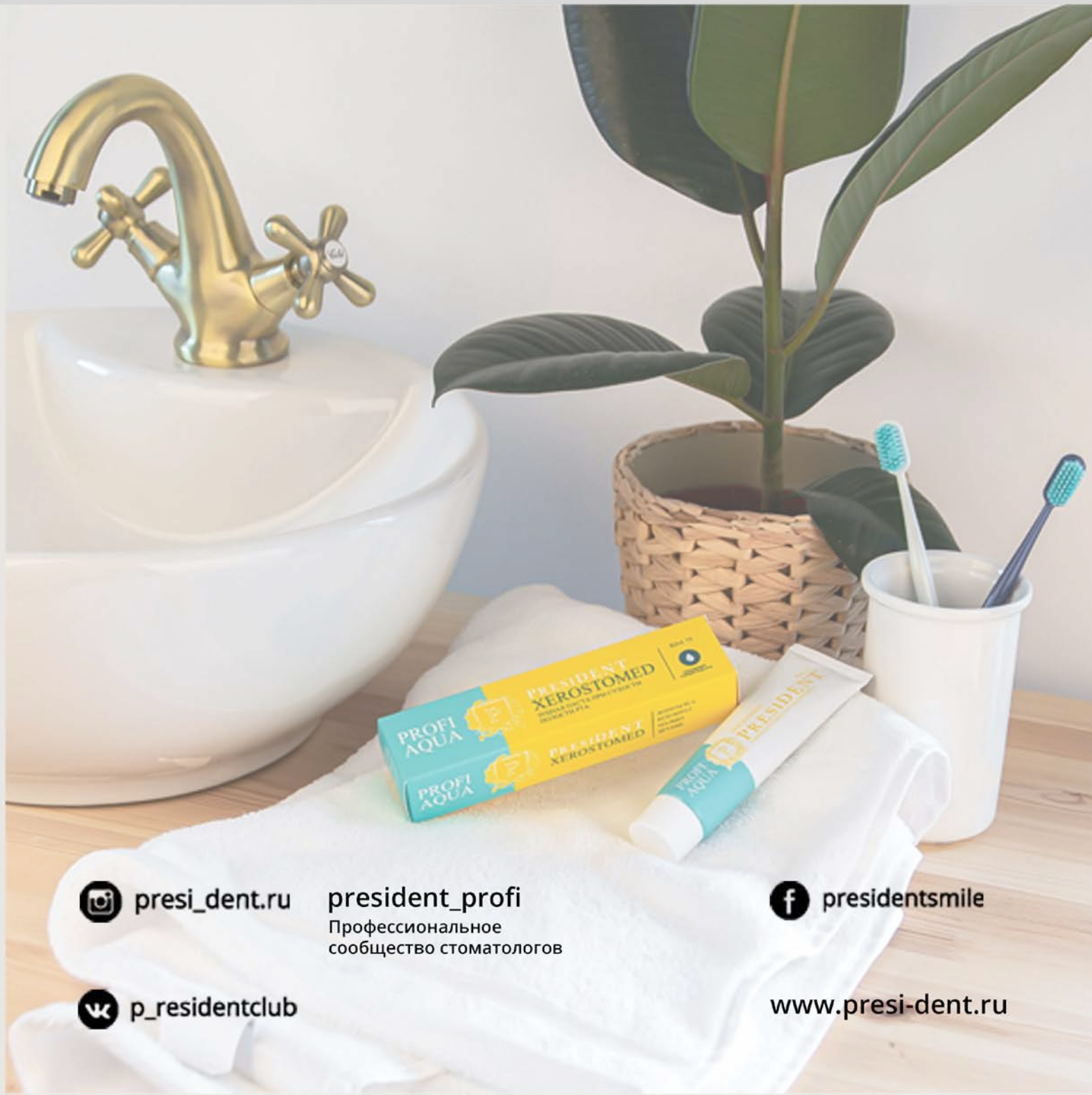[Table 2. Hygiene performance (PHN) score]


Группа	Исходно	Через 15 дней	Через 1 месяц
I	$2,1 \pm 0,3$	$1,3 \pm 0,2$	$0,7 \pm 0,1$
II	$1,8 \pm 0,1$	$1,2 \pm 0,1$	$0,6 \pm 0,2$




PRESIDENT®


Зубная паста **PRESIDENT Xerostomed PROFI Aqua** при сухости полости рта



 [presi_dent.ru](https://www.instagram.com/presi_dent.ru)

[president_profi](https://www.instagram.com/president_profi)
Профессиональное
сообщество стоматологов

 [presidentsmile](https://www.facebook.com/presidentsmile)

 [p_residentclub](https://vk.com/p_residentclub)

www.presi-dent.ru

рекомендовано применение зубных паст, усиливающих увлажнение слизистой оболочки полости рта. Следуя общепринятым рекомендациям стоматологов мирового сообщества, для снижения вероятности развития кариеса и его осложнений пациентам с особым состоянием слизистой профессиональная гигиена рта должна проводиться обязательно, в положенные сроки. Так, по сообщениям Z.C. Shi (2020) и Aloy-Prósper (2020), водно-воздушная полировка с применением порошка на основе глицина является более эффективной, чем обработка ультразвуком и гидрокарбонатом натрия [12, 13].

Наши результаты показывают, что применение данного метода у пациентов со слизистой, склонной к травматизации, не вызывает осложнений и может быть рекомендовано ведущим в комплексной гигиене рта. Принимая во внимание положительный эффект мягкости порошка глицина по сравнению с порошком на основе карбоната натрия, пациентам с синдромом сухого рта лучше проводить профессиональную гигиену ротовой полости, используя щадящие химические соединения с минимальным механическим эффектом в отношении мягких тканей [14]. Как показало исследование М.Г. Аракелян, вследствие более пролонгированного (30–40 мин)

увлажняющего действия спрея на основе ксилита субъективные ощущения пациентов, использовавших его, значительно лучше, чем у пациентов, применявших спрей на основе сорбита [15]. Это утверждение находит поддержку в работах иностранных авторов, свидетельствующих о клинической эффективности как ксилита, так и бетаина в качестве добавки при ксеростомии [16, 17].

ВЫВОД

Доказана клиническая эффективность применения увлажняющей зубной пасты с активными компонентами пироглутаматом натрия бетаином, мальвой и ксилитом у пациентов с медикаментозно-индуцированной сухостью рта на фоне проводимой терапии основного заболевания.

Конфликт интересов. Авторы декларируют отсутствие конфликта интересов.

Conflict of interests. The authors declare no conflict of interests.

Поступила/Accepted on: 20.11.2020

ЛИТЕРАТУРА / REFERENCES:

1. Xu F., Laguna L., Sarkar A. Aging-related changes in quantity and quality of saliva: Where do we stand in our understanding? — *J Texture Stud.* — 2019; 50 (1): 27–35. PMID: 30091142
2. Chaudhury N.M.A., Shirlaw P., Pramanik R. et al. Changes in saliva rheological properties and mucin glycosylation in dry mouth. — *J Dent Res.* — 2015; 94 (12): 1660–7. PMID: 26446936
3. Pedersen A., Sørensen C.E. et al. Salivary functions in mastication, taste and textural perception, swallowing and initial digestion. — *Oral Dis.* — 2018; 24 (8): 1399–416. PMID: 29645367
4. Васильев Ю.Л., Слюсар О.И., Коломийченко М.Е. Опыт использования зубных паст без лаурилсульфата у пациентов с ксеростомией. — *Стоматология детского возраста и профилактика.* — 2015; 1: 62–4 [Vasil'ev Yu.L., Slijsar O.I., Kolomijchenko M.E. Experience of use of toothpastes without laurilsulfat-sodium at patients with dry mouth. — *Pediatric dentistry and prophylaxis.* — 2015; 1: 62–4 (In Russ.)). eLIBRARY ID: 23382548
5. Горобец С.М., Романенко И.Г., Бобкова С.А. и соавт. Ксеростомия. Современный взгляд на проблему. — *Таврический медико-биологический вестник.* — 2019; 2: 83–9 [Gorobets S.M., Romanenko I.G., Bobkova S.A. et al. Xerostomia. Modern view on the problem. — *Tavrichesky medico-biological Bulletin.* — 2019; 2: 83–9 (In Russ.)). eLIBRARY ID: 41206374
6. López-Pintor R.M., Ramírez L., Serrano J., de Pedro M., Fernández-Castro M., Casañas E., Hernández G. Effects of Xerostom products on xerostomia in primary Sjögren's syndrome: A randomized clinical trial. — *Oral Dis.* — 2019; 25 (3): 772–780. PMID: 30561129
7. Sluijs E., Slot D.E., Weijden G.A. Prevention and treatment of periodontal diseases and bad breath]. — *Ned Tijdschr Tandheelkd.* — 2018; 125 (1): 49–51 (In Dutch). PMID: 29377970
8. Григорьев С.С. и соавт. Синдром сухого рта (обзор литературы). — *Уральский медицинский журнал.* — 2019; 12 (180): 18–25 [Grigoriev S.S. et al. Dry mouth syndrome (literature review). — *Ural medical journal.* — 2019; 12 (180): 18–25 (In Russ.)). eLIBRARY ID: 41468231
9. Tanner K., Pierce J.L., Merrill R.M. et al. The quality of life burden associated with voice disorders in Sjögren's syndrome. — *Ann Otol Rhinol Laryngol.* — 2015; 124 (9): 721–7. PMID: 25841042
10. Макеева И.М., Дорошина В.Ю., Аракелян М.Г. Ксеростомия и средства, облегчающие ее проявления. — *Стоматология.* — 2013; 5: 12–3 [Makeeva I.M., Doroshina V.Iu., Arakelian M.G. Xerostomia and means that facilitate its symptoms. — *Stomatology.* — 2013; 5: 12–3 (In Russ.)). eLIBRARY ID: 21084660
11. Wolff A., Fox P.C., Porter S., Konttinen Y.T. Established and novel approaches for the management of hyposalivation and xerostomia. — *Curr Pharm Des.* — 2012; 18 (34): 5515–21. PMID: 22632391
12. Shi Z.-C., Wang L.-M., Song Z.-F., Ao S.-Y., Dong C. Investigation of the clinical effect of 65 µm glycine powder air-polishing (GPAP) after ultrasonic scaling during subgingival polishing. — *Shanghai Journal of Stomatology.* — 2020; 29 (3): 321–4 (In Chinese). <http://www.sjso.cn/EN/10.19439/j.sjso.2020.03.018>
13. Aloy-Prósper A., Pellicer-Chover H., Peñarocha-Oltra D., Peñarocha-Diago M. Effect of a single initial phase of non-surgical treatment of peri-implantitis: Abrasive air polishing versus ultrasounds. A prospective randomized controlled clinical study. — *J Clin Exp Dent.* — 2020; 12 (10): e902–8. PMID: 33154790
14. Schlossman M., Montana M. Preventing damage to oral hard and soft tissues. — In: Spolarich A.E., Panagakos F.S. (eds) Prevention across the lifespan: A review of evidence-based interventions for common oral conditions. — Charlotte, NC, USA: Professional Audience Communications, 2017. — P. 110–111. <https://saskohc.ca/images/pdf/reports/rep4.pdf#page=119>
15. Аракелян М.Г. Сравнительная оценка средств, облегчающих проявления ксеростомии: автореф. дис. ... к.м.н. — М., 2017. — 24 с [Arakelyan M.G. Comparative assessment of the means that facilitate the manifestations of xerostomia: master's thesis. — Moscow, 2017. — 24 p. (In Russ.)).
16. Spirk C., Hartl S., Pritz E., et al. Comprehensive investigation of saliva replacement liquids for the treatment of xerostomia. — *Int J Pharm.* — 2019; 571: 118759. PMID: 31622744
17. Martín M., Marín A., López M. et al. Products based on olive oil, betaine, and xylitol in the post-radiotherapy xerostomia. — *Rep Pract Oncol Radiother.* — 2017; 22 (1): 71–6. PMID: 27920611

DOI: 10.37988/1811-153X_2021_1_35

Е.А. Ничипор¹,
аспирант кафедры лучевой диагностики

В.В. Петровская¹,
д.м.н., доцент кафедры лучевой
диагностики

Д.А. Лежнев^{1,2},
д.м.н., профессор, зав. кафедрой лучевой
диагностики; профессор кафедры
терапевтической стоматологии

¹ МГМСУ им. А.И. Евдокимова² РМАНПО

Идентификационные признаки эндодонтических материалов и фрагментов сломанных инструментов в каналах удаленных зубов по данным компьютерной томографии

Реферат. Микрофокусная конусно-лучевая компьютерная томография (микро-КЛКТ) совмещает технологию конусно-лучевой компьютерной томографии (КЛКТ) с микрофокусной рентгеновской трубкой. Микро-КЛКТ в медицине используется в относительно небольшом количестве экспериментальных научных работ, результаты которых демонстрируют, что микро-КЛКТ — перспективная новая диагностическая методика. **Цель** данной работы — сравнительный анализ результатов исследований КЛКТ и микро-КЛКТ корней удаленных зубов до и после лечения, определение идентификационных признаков некоторых пломбировочных материалов.

Материалы и методы. В ходе работы применялись томографы «Kavo OP 3D Vision» (США) и «МРКТ-04» (Россия) для исследования 136 непролеченных и 91 эндодонтически пролеченных корней удаленных зубов. По результатам сканирований КЛКТ и микро-КЛКТ был проведен сравнительный анализ реконструкций. **Результаты и обсуждение.** С помощью микро-КЛКТ были обнаружены особенности строения непролеченных корней зубов, незаметные на КЛКТ-томограммах, такие как дополнительные каналы в апексах корней, содержащееся в корневых каналах, продольные переломы корня. По данным обеих методик компьютерной томографии были определены идентификационные признаки использованных стоматологических материалов: кальций-алюмосиликатный цемент, гуттаперчевые штифты для латеральной конденсации холодной гуттаперчи, цинкоксид-эвгенольный силер, термопластифицированная гуттаперча на пластиковом носителе, силер на основе эпоксидной смолы. Структуру материалов на микроскопическом уровне можно

было описать только по результатам микро-КЛКТ. Была проведена сравнительная оценка КЛКТ и микро-КЛКТ корней зубов, каналы которых содержали преднамеренно сломанные в ходе лечения металлические инструменты. По данным КЛКТ, присутствие металла снижало информативность реконструкций сильнее, чем по результатам микро-КЛКТ. **Заключение.** По сравнению с КЛКТ микро-КЛКТ характеризуется более высоким пространственным разрешением и четкостью изображений, менее выраженными артефактами от металла, позволяет обнаружить дополнительные корневые каналы, линии перелома и включения в полости зубов, дает возможность охарактеризовать строение пломбировочных материалов на микроскопическом уровне.

Ключевые слова: КЛКТ, микро-КЛКТ, кальций-алюмосиликатный цемент, метод латеральной конденсации холодной гуттаперчи, цинкоксид-эвгеноловая паста, термопластифицированная гуттаперча, силер на основе эпоксидной смолы

ДЛЯ ЦИТИРОВАНИЯ:

Ничипор Е.А., Петровская В.В., Лежнев Д.А. Идентификационные признаки эндодонтических материалов и фрагментов сломанных инструментов в каналах удаленных зубов по данным компьютерной томографии. — *Клиническая стоматология*. — 2021; 1 (97): 35—41.

DOI: 10.37988/1811-153X_2021_1_35

Е.А. Nichipor¹,
postgraduate of the Radiology Department

V.V. Petrovskaya¹,
Grand PhD in Medical Sciences, associate
professor of the Radiology Department

D.A. Lezhnev^{1,2},
Grand PhD in Medical Sciences, professor
of the Radiology Department; professor of the
Therapeutic dentistry Department

¹ Moscow State University of Medicine and Dentistry, Moscow, Russia² Russian Medical Academy of Continuous Professional Education, Moscow, Russia

Radiological characteristics of endodontic materials and fragments of broken instruments in the canals of extracted teeth according to computed tomography

Abstract. Microfocus cone-beam computed tomography (micro-CBCT) combines the technology of cone beam-computed tomography (CBCT) with a microfocus X-ray tube. Micro-CBCT is used in medicine in a relatively small number of experimental scientific works, the results of which demonstrate that micro-CBCT is a promising new diagnostic technique. **The purpose** of this work is a comparative analysis of the results of CBCT and micro-CBCT studies of the roots of extracted teeth before and after endodontic treatment, identification of the radiological characteristics of endodontic materials. **Materials and methods.** Devices Kavo OP 3D Vision (USA) and “Micron”

(Russia) were used in order to scan 136 untreated and 91 endodontically treated roots of extracted teeth. A comparative analysis of the acquired CBCT and micro-CBCT reconstructions was performed. **Results and discussion.** Additional canals in the apexes of the roots, contents of the root canals and longitudinal fractures of the roots were imperceptible on the CBCT images of the untreated roots, but could be discovered with the help of micro-CBCT. The radiological characteristics of calcium-aluminosilicate cement, gutta-percha pins for lateral condensation of cold gutta-percha, zinc oxide-eugenol sealer, thermoplasticized gutta-percha on a plastic carrier, and epoxy resin-based sealer were determined for both of the computed tomography techniques. The microscopic structure of the materials could only be observed using the micro-CBCT reconstructions. A comparative analysis of the CBCT and micro-CBCT scans of the roots which contained intentionally broken metal instruments was performed. The presence of metal fragments resulted in stronger distortions on CBCT images compared to the results of micro-CBCT. **Conclusion.** Compared to CBCT, micro-CBCT is characterized by a higher spatial

resolution and clarity of images, less pronounced artifacts from metal, allows to detect additional root canals, fracture lines and inclusions in root canals, makes it possible to characterize the structure of filling materials at the microscopic level.

Key words: CBCT, micro-CBCT, calcium-aluminosilicate cement, cold lateral condensation of gutta-percha, zinc oxide eugenol paste, thermoplasticized gutta-percha, epoxy resin-based sealer

FOR CITATION:

Nichipor E.A., Petrovskaya V.V., Lezhnev D.A. Radiological characteristics of endodontic materials and fragments of broken instruments in the canals of extracted teeth according to computed tomography. — *Clinical Dentistry (Russia)*. — 2021; 1 (97): 35–41.

DOI: 10.37988/1811-153X_2021_1_35

ВВЕДЕНИЕ

Конусно-лучевая компьютерная томография (КЛКТ) в стоматологии используется для планирования и контроля терапевтических и хирургических вмешательств [1–5], в том числе для анализа строения корневых каналов зубов и оценки результатов эндодонтического лечения [6–8]. Микрофокусная конусно-лучевая компьютерная томография (микро-КЛКТ) совмещает технологию КЛКТ с применением рентгеновской трубки с фокусным пятном диаметром менее 100 мкм [9]. Современные микрофокусные томографы предназначены только для исследования неподвижных объектов ограниченных размеров, поэтому микро-КЛКТ в стоматологии применяется в относительно небольшом количестве экспериментальных научных работ [10–26]. Известны единичные случаи использования микро-КЛКТ для изучения препаратов зубочелюстной системы в России [27–35]. На основании существующих исследований можно ожидать, что микро-КЛКТ раскроет новые возможности в рентгенологическом исследовании в стоматологии.

Цель исследования — проанализировать и сравнить возможности КЛКТ и микро-КЛКТ при визуализации корней удаленных зубов, некоторых пломбировочных материалов и обломков металлических инструментов внутри корневых каналов, а также описать идентификационные признаки материалов для эндодонтического лечения.

МАТЕРИАЛЫ И МЕТОДЫ

В исследовании применялись конусно-лучевой компьютерный томограф «Kavo OP 3D Vision» (Imaging Sciences International, США; 120 кВ, 5 мА, размер вокселя 125 мкм) и микрофокусный конусно-лучевой компьютерный томограф «МРКТ-04» (кафедра ЭПУ «ЛЭТИ», Санкт-Петербург, 92–115 кВ, 40–60 мА,

размер вокселя 8,5–20,77 мкм). Исследование проводилось в два этапа.

На первом этапе были проведены КЛКТ и микро-КЛКТ исследования 136 корней у 71 удаленного зуба. На втором — инструментальная обработка и эндодонтическое лечение корней удаленных зубов. В результате после лечения корни удаленных зубов можно было разделить на группы в зависимости от содержимого корневых каналов:

- фрагменты преднамеренно сломанных стальных и никель-титановых инструментов для эндодонтического лечения (K-file, H-file, ProFile, ProTaper, каналонаполнители) — 26 корней;
- кальций-алюмосиликатный цемент (Trioхидент) — 20 корней;
- стандартная гуттаперча для латеральной конденсации холодной гуттаперчи (штифты) и цинкоксид-эвгенольный силер (Эодент) — 31 корень;
- термопластифицированная гуттаперча на пластиковом носителе в сочетании с силером на основе эпоксидной смолы (Adseal) и без силера — 8 и 6 корней соответственно.

После обработки каждый зуб был исследован при помощи КЛКТ и микро-КЛКТ. По результатам сканирования на обоих этапах были построены дву- и трехмерные реконструкции с помощью программного обеспечения Radiant и 3D Slicer и проведен их сравнительный анализ.

РЕЗУЛЬТАТЫ И ОБСУЖДЕНИЕ

Коронковые части зубов были частично разрушены и не рассматривались при анализе результатов исследования.

При анализе строения 136 корней у 71 удаленного зуба с помощью КЛКТ обнаружены дополнительные корневые каналы в апикальной части у 36 (26,5%) корней, а с помощью микро-КЛКТ — у 79 (58,1%) корней.

Количество дополнительных корневых каналов в одном и том же корне, по данным КЛКТ и микро-КЛКТ, совпадало только в 9 случаях, а во всех остальных на микро-КЛКТ обнаруживалось больше дополнительных каналов, чем на КЛКТ (рис. 1).

По данным КЛКТ в 30 (14,7%) случаях в корневых каналах находились включения. По результатам микро-КЛКТ содержимое обнаружили в 99 (72,8%) корнях. В некоторых случаях это были плотные точечные включения, также на изображениях микро-КЛКТ можно было обнаружить структуры низкой плотности неправильной формы и неоднородные обызвествления, что соответствовало пульпе, которая сохранилась в корневых каналах после удаления (рис. 2).

Для дентина зубов, которые подвергались при удалении травмирующему физическому воздействию, а затем хранились в высушенном виде, характерны хрупкость, наличие мелких и крупных трещин. На КЛКТ у 29 (23,8%) корней обнаружены продольные переломы, достигавшие полости корневого канала. По данным микро-КЛКТ, такие трещины имелись у 62 (45,6%) корней (рис. 3).

На втором этапе исследования проводилась оценка томограмм, построенных по данным КЛКТ

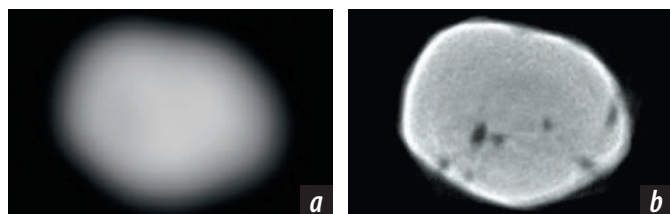


Рис. 1. Томограммы апикальной части корня удаленного зуба в аксиальной плоскости. На КЛКТ можно различить только слабозаметные очертания одного из каналов (а). На микро-КЛКТ корневой канал разделен на несколько мелких, и каждый из них заканчивается апикальным отверстием (б)

[Fig. 1. Two-dimensional reconstructions of the apex of an extracted tooth in the axial section. Only one root canal is visible on the CBCT image (a). Micro-CBCT shows several microscopic root canals (b)]

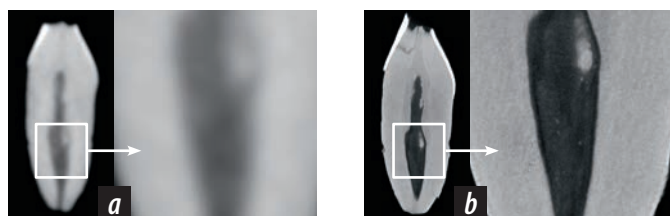


Рис. 2. Фрагменты томограмм средней части корня удаленного зуба в продольной плоскости. На КЛКТ оттенки серого в проекции корневого канала распределены неравномерно, нельзя сказать, чему соответствует данная картина: содержимому в корневом канале или шумам на изображении (а). На микро-КЛКТ видно неоднородное содержимое в корневом канале, плотность его ниже дентина, с несколькими точечными включениями (б)

[Fig. 2. Fragments of two-dimensional reconstructions of an extracted tooth in the longitudinal section. Shades of gray inside the root canal on the CBCT image are distributed unevenly, it is impossible to tell whether this should be interpreted as the contents of the canal or image noise (a). Micro-CBCT reveals heterogeneous structure inside the root canal, its density is lower than dentin, with several high-density inclusions (b)]

и микро-КЛКТ-сканирований 91 корня эндодонтически пролеченных *ex vivo* зубов. Получена обобщенная картина рентгенологической семиотики для каждого использованного стоматологического материала.

Кальций-алюмосиликатный цемент на изображениях КЛКТ выглядел однородным с нечеткими контурами. На микро-КЛКТ его структура была зернистой, со множеством точечных включений высокой плотности, расположенных хаотично, сливающихся в конгломераты. Очертания материала были четкими (рис. 4).

На КЛКТ корней зубов, пролеченных методом латеральной конденсации холодной гуттаперчи, отдельные гуттаперчевые штифты не определялись, если несколько штифтов располагались близко друг к другу. Силер в корневых каналах невозможно было отличить от гуттаперчи. На изображениях микро-КЛКТ были видны отдельные гуттаперчевые штифты вне зависимости от их взаимного положения и количества. Только

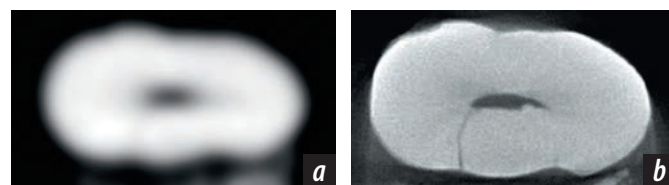


Рис. 3. Томограммы средней части корня удаленного зуба в аксиальной плоскости. На КЛКТ линия перелома, достигающая корневого канала, практически неразличима (а). На микро-КЛКТ линия перелома в поперечном сечении достигает полости канала (б)

[Fig. 3. Two-dimensional reconstructions of an extracted tooth with a fracture line in the axial section. The fracture line is practically indistinguishable on the CBCT reconstruction (a). The fracture line reaches the root canal on the micro-CBCT image (b)]

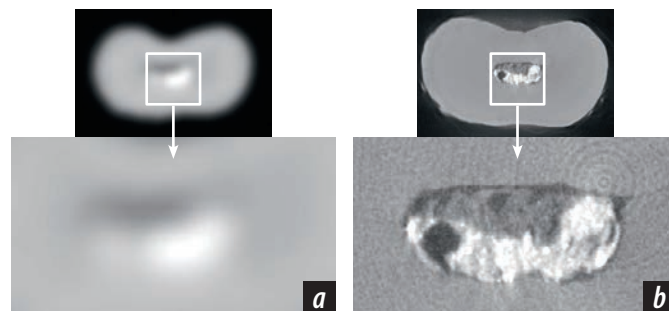


Рис. 4. Фрагменты томограмм корня зуба в аксиальной плоскости, корневой канал заполнен кальций-алюмосиликатным цементом. На КЛКТ пломбировочный материал однородный, его очертания размытые, корневой канал заполнен цементом наполовину (а). На микро-КЛКТ видна неоднородная зернистая структура пломбировочного материала, с точечными включениями высокой плотности, а также несколько пустот различной формы и размеров в толще материала и на его границе с дентином; корневой канал наполовину заполнен фрагментами дентина, которые не были удалены после механической обработки (б)

[Fig. 4. Fragments of two-dimensional reconstructions of an extracted tooth in the axial section, the root canal is filled with calcium-aluminosilicate cement. The filling material is homogeneous and its outlines are blurred on the CBCT image, the root canal is half filled with cement (a). Micro-CBCT shows the granular structure of the filling material that contains high-density inclusions, as well as several voids of various shapes and sizes; the root canal is partially filled with dentin fragments that were not removed after mechanical preparation (b)]

в плотно запломбированных каналах очертания штифтов могли сливаться, чаще всего в апикальной части. Рядом с гуттаперчевыми штифтами в корневых каналах был виден цинкоксид-эвгенольный силер — однородный, с небольшим количеством высокоплотных точечных включений (рис. 5 и 6).

На КЛКТ каналов, пролеченных термопластифицированной гуттаперчей, не были различимы пластиковый носитель, гуттаперча и силер. Содержимое каналов выглядело однородным, вызвало умеренно выраженные артефакты, очертания близлежащих структур были нечеткими. На микро-КЛКТ хорошо определялась




Рис. 5. Фрагменты томограмм корня зуба в аксиальной плоскости, корневой канал содержит гуттаперчевый штифт для метода латеральной конденсации холодной гуттаперчи и цинкоксид-эвгенольный силер. На КЛКТ штифт и силер не различаются, очертания содержимого корневого канала размыты (а). На микро-КЛКТ виден один гуттаперчевый штифт, силер с единичными точечными высокоплотными включениями, промежуток между штифтом, силером и дентином. Корневой канал щелевидной формы пролечен неполностью, частично заполнен фрагментами дентина, которые не были удалены после механической обработки (б)

[Fig. 5. Fragments of two-dimensional reconstructions of an extracted tooth in the axial section, the root canal contains one gutta-percha pin for lateral condensation of cold gutta-percha and a zinc oxide-eugenol sealer. The endodontic materials are not visible on the CBCT image, their outlines are blurred (a). Micro-CBCT shows a gap between the gutta-percha pin and the sealer. The sealer contains several microscopic hyperdense granules. The narrow root canal is partially filled with dentin fragments that were not removed after mechanical preparation (b)]




Рис. 6. Фрагменты томограмм корня зуба в аксиальной плоскости, корневой канал содержит гуттаперчевые штифты для метода латеральной конденсации холодной гуттаперчи и цинкоксид-эвгенольный силер. На КЛКТ штифты и силер не различаются, очертания содержимого корневого канала размыты (а). На микро-КЛКТ видно несколько гуттаперчевых штифтов, силер между стенками корневого канала и штифтами, канал заполнен не полностью (б)

[Fig. 6. Fragments of two-dimensional reconstructions of an extracted tooth in the axial section, the root canal contains gutta-percha cones for cold lateral condensation and a zinc oxide-eugenol sealer. The endodontic materials are not visible on the CBCT image, the outlines of the root canal are blurred (a). The sealer and the gutta-percha cones are clearly visible inside the root canal on the micro-CBCT image. The pins remain in a deformed state. Two of the pins appear to have hollow centers (b)]

граница между однородным веществом гуттаперчи и более плотным пластиковым носителем. Силер на основе эпоксидной смолы и гуттаперча визуально отличались только плотностью, поэтому на большинстве реконструкций граница между ними не определялась. Очертания окружающих структур были хорошо различимы (рис. 7).

Полости внутри пломбировочных материалов или на их границе с дентином были видны на изображениях КЛКТ только в случае выраженного неоднородного пломбирования корневых каналов. На изображениях микро-КЛКТ обнаруживались микроскопические пустоты округлой или неправильной формы внутри пломбировочных материалов, на границе между ними, а также в области контакта пломбировочных материалов и дентина даже в равномерно и непрерывно запломбированных каналах. В глубине кальций-алюмосиликатного цемента и цинкоксид-эвгенольного силера находились пустоты различной формы и размеров (см. рис. 4—6). Вдоль продольной оси гуттаперчевых штифтов для метода латеральной конденсации холодной гуттаперчи могло находиться скопление множества мелких пустот, что создавало картину полой сердцевинки. При деформации гуттаперчевых штифтов в них возникали линии разрыва, деформированные механическим воздействием штифты сохраняли измененную форму (см. рис. 6). Термопластифицированная гуттаперча могла содержать единичные мелкие полости, а также отслаиваться от пластикового носителя.

Металлические фрагменты на двумерных изображениях, полученных при КЛКТ, всегда имели округлую форму в поперечном сечении, на трехмерных реконструкциях рельеф их поверхности был сглажен. Металл вызывал артефакты, из-за которых контуры прилежащих объектов были плохо различимы. На двумерных




Рис. 7. Фрагменты томограмм корня зуба в аксиальной плоскости, корневой канал содержит термопластифицированную гуттаперчу на пластиковом носителе и силер на основе эпоксидной смолы. На КЛКТ гуттаперча, носитель и силер не определяют, корневой канал заполнен не полностью (а). На микро-КЛКТ видно пластиковый носитель на фоне гуттаперчи, корневой канал заполнен не полностью, между гуттаперчей и дентином слой силера. Последний распространяется в линии перелома корня зуба. Слои гуттаперчи в виде спирали после введения obturator в канал вращательным движением (б)

[Fig. 7. Fragments of two-dimensional reconstructions of an extracted tooth in the axial section, the root canal contains thermoplasticized gutta-percha on a plastic carrier and an epoxy resin-based sealer. CBCT shows a partially filled root canal, the endodontic materials inside the root canal are blurred (a). Micro-CBCT makes it possible to observe that homogenous gutta-percha is clearly divided from the plastic carrier, the root canal is partially filled, there is a layer of sealer between gutta-percha and dentin and the sealer spreads inside the fracture lines of the root; gutta-percha forms a spiral shape because the obturator was rotated inside the canal (b)]

изображениях по результатам микро-КЛКТ инструменты имели округлую, треугольную, четырехугольную форму в поперечном сечении. Артефакты от металла были ярко выражены, но при этом только мелкие низкоплотные структуры вблизи поверхности металла оказывались скрыты от наблюдения (рис. 8 и 9).

Построение трехмерных реконструкций сломанных инструментов, а также проведение измерений с ними при КЛКТ было затруднено, так как на изображении невозможно было определить границу размытых очертаний металлических фрагментов. По результатам КЛКТ визуально наблюдалось увеличение объема металла по сравнению с микро-КЛКТ. Для 26 корней зубов, каналы которых содержали только сломанные инструменты, были построены трехмерные модели фрагментов металла и подсчитан их объем. По результатам КЛКТ объем металлического фрагмента всегда был больше, чем по данным микро-КЛКТ, причем в 89,5% случаев более чем в 3 раза (см. рис. 9).

ВЫВОДЫ

Микро-КЛКТ характеризуется более высоким пространственным разрешением и четкостью получаемых изображений по сравнению с КЛКТ. Микро-КЛКТ позволяет обнаружить дополнительные корневые каналы, апикальные отверстия, линии перелома и включения в полости зубов, незаметные на изображениях КЛКТ.

КЛКТ позволяла только установить присутствие пломбирочных материалов в корневых каналах и обнаружить крупные дефекты пломбирования, в то время как с помощью микро-КЛКТ можно было различить несколько материалов внутри одного канала, охарактеризовать их структуру, обнаружить мелкие полости. Артефакты от объектов высокой плотности на микро-КЛКТ были выражены слабее, чем на КЛКТ. Микро-КЛКТ позволила установить форму поперечного сечения фрагментов сломанных инструментов и построить более детальные трехмерные модели металлических объектов.




Рис. 8. Томограммы корня зуба в аксиальной плоскости, корневой канал содержит фрагмент металлического инструмента. На КЛКТ — металлический фрагмент округлой формы в поперечном сечении (а). На микро-КЛКТ — металлический фрагмент четырехугольной формы в поперечном сечении, в корневом канале также находятся фрагменты дентина, на фоне артефактов от металла видны линии перелома корня зуба (b)

[Fig. 8. Two-dimensional reconstructions of an extracted tooth in the axial section, the root canal contains a fragment of a metal instrument. The metal fragment is round on the CBCT image in the axial section (a). Micro-CBCT shows that the metal fragment is tetragonal in the axial section; fragments of dentin inside the root canal and fracture lines in the root are clearly visible against the background of metal artifacts (b)]




Рис. 9. Трехмерные реконструкции фрагментов металлических инструментов в корневых каналах удаленного зуба. На КЛКТ поверхность трехмерной модели сглажена (а). На микро-КЛКТ трехмерные модели фрагментов спиральной формы, видны детали на поверхности и в области поломки инструмента (b)

[Fig. 9. Three-dimensional reconstructions of two broken metal instruments inside the root canals of an extracted tooth. The CBCT the models show simplified shapes of the fragments (a). The micro-CBCT models are spiral in shape, with visible details on the surface and in the area of instrument fracture (b)]

Конфликт интересов. Авторы декларируют отсутствие конфликта интересов.

Conflict of interests. The authors declare no conflict of interests.

Поступила/Accepted on: 29.01.2021

ЛИТЕРАТУРА / REFERENCES

1. Васильев А.Ю., Петровская В.В., Топольницкий О.З., Боровицкая Н.Н. Конусно-лучевая томография врожденных расщелин альвеолярного отростка и неба. — *Вестник рентгенологии и радиологии*. — 2011; 2: 004—006
[Vasilyev A.Yu., Petrovskaya V.V., Topolnitsky O.Z., Borovitskaya N.N. Cone-beam tomography of congenital fissures of the alveolar process and palate. — *Journal of Radiology and Nuclear Medicine*. — 2011; 2: 004—006 (In Russ.).]
eLIBRARY ID: 20886415
2. Нечаева Н.К., Долгалева А.А. Планирование стоматологической имплантации на верхней челюсти с помощью конусно-лучевой томографии. — *Медицинский алфавит*. — 2018; 8 (345): 44—7
[Nechaeva N.K., Dolgaleva A.A. Planning dental

implantation on upper jaw by means of cone-beam tomography. — *Medical alphabet*. — 2018; 8 (345): 44—7 (In Russ.).]

eLIBRARY ID: 35085920

3. Chogle S., Zwaitar M., Sarkis R., Saadoun M., Mecham A., Zhao Y. The Recommendation of Cone-beam Computed Tomography and Its Effect on Endodontic Diagnosis and Treatment Planning. — *J Endod*. — 2020; 46 (2): 162—8. PMID: 31837812
4. Patel S., Brown J., Pimentel T., Kelly R.D., Abella F., Durack C. Cone beam computed tomography in Endodontics — a review of the literature. — *Int Endod J*. — 2019; 52 (8): 1138—52. PMID: 30868610
5. Yeung A.W.K., Jacobs R., Bornstein M.M. Novel low-dose protocols using cone beam computed tomography in dental medicine: a review focusing on indications,

- limitations, and future possibilities. — *Clin Oral Investig.* — 2019; 23 (6): 2573—81. PMID: 31025192
6. Долгалева А.А., Нечаева Н.К., Иванчева Е.Н., Назорянский В.Ю. Применение конусно-лучевой компьютерной томографии в эндодонтии (часть I). Анализ топографии корневых каналов. — *Эндодонтия Today.* — 2017; 1: 68—71 [Dolgaleva A.A., Nechaeva N.K., Ivancheva E.N., Nagoryansky V.Yu. The use of cone beam computed tomography in endodontics (Part I). Analysis of root canal topography. — *Endodontics Today.* — 2017; 1: 68—71 (In Russ.)]. eLIBRARY ID: 29265635
7. Долгалева А.А., Нечаева Н.К., Иванчева Е.Н. Применение конусно-лучевой компьютерной томографии в эндодонтии (часть II). Диагностика и оценка одонтогенных очагов деструкции челюстной кости. — *Эндодонтия Today.* — 2017; 2: 69—73 [Dolgaleva A.A., Nechaeva N.K., Ivancheva E.N. The use of cone beam computed tomography in endodontics (Part II). Analysis of root canal topography. — *Endodontics Today.* — 2017; 2: 69—73 (In Russ.)]. eLIBRARY ID: 29969390
8. Соловьева О.А., Винниченко Ю.А., Гоман М.В., Долгалева А.А., Заборовец И.А. Применение конусно-лучевой компьютерной томографии в эндодонтии (часть III). Метод инструментальной обработки корневого канала зуба при наличии в нем отломка инструмента. — *Эндодонтия Today.* — 2017; 3: 29—33 [Solovyova O.A., Vinnichenko Yu.A., Goman M.V., Dolgaleva A.A., Zaborovets I.A. The use of cone beam computed tomography in endodontics (Part III). The instrumental method of treatment of the canal if it contains fragments tool. — *Endodontics Today.* — 2017; 3: 29—33 (In Russ.)]. eLIBRARY ID: 30043113
9. Ободовский А.В. Разработка и исследование технических средств микрофокусной рентгеновской томографии: дис. ... к.т.н. — СПб., 2018. — 135 с. [Obodovskij A.V. Development and research of technical means of microfocus x-ray tomography: PhD dissertation. — Saint-Petersburg, 2018. — 135 p. (In Russ.)].
10. Bayram H.M., Bayram E., Ocak M., Uzuner M.B., Geneci F., Celik H.H. Micro-computed tomographic evaluation of dentinal microcrack formation after using new heat-treated nickel-titanium systems. — *J Endod.* — 2017; 43 (10): 1736—9. PMID: 28756963
11. Castagnola R., Marigo L., Pecci R., Bedini R., Cordaro M., Coppola E.L., Lajolo C. Micro-CT evaluation of two different root canal filling techniques. — *Eur Rev Med Pharmacol Sci.* — 2018; 22 (15): 4778—83. PMID: 30070311
12. Elenjikal M.J., Latheef A.A., Kader M.A.M., Ganapathy S., Mohamed A.B., Sainudeen S.S., Abdulla A.M., Saquib S.S. A comparative evaluation of five obturation techniques in the management of simulated internal resorptive cavities: An ex vivo study. — *J Pharm Bioallied Sci.* — 2019; 11 (Suppl 2): S450—6. PMID: 31198386
13. Irie M.S., Rabelo G.D., Spin-Neto R., Dechichi P., Borges J.S., Soares P.B.F. Use of micro-computed tomography for bone evaluation in dentistry. — *Braz Dent J.* — 2018; 29 (3): 227—38. PMID: 29972447
14. Jho W., Park J.-W., Kim E., Song M., Seo D.-G., Yang D.-K., Shin S.-J. Comparison of root canal filling quality by mineral trioxide aggregate and gutta percha cones/AH plus sealer. — *Dent Mater J.* — 2016; 35 (4): 644—50. PMID: 27477231
15. Kierklo A., Tabor Z., Pawińska M., Jaworska M. A micro-computed tomography-based comparison of root canal filling quality following different instrumentation and obturation techniques. — *Med Princ Pract.* — 2015; 24 (1): 84—91. PMID: 25359228
16. Lacerda M.F.L.S., Marceliano-Alves M.F., Pérez A.R., Provenzano J.C., Neves M.A.S., Pires F.R., Gonçalves L.S., Rôças I.N., Jr J.F.S. Cleaning and shaping oval canals with 3 instrumentation systems: A correlative micro-computed tomographic and histologic study. — *J Endod.* — 2017; 43 (11): 1878—84. PMID: 28951035
17. Leoni G.B., Versiani M.A., Silva-Sousa Y.T., Bruniera J.F.B., Pécora J.D., Sousa-Neto M.D. Ex vivo evaluation of four final irrigation protocols on the removal of hard-tissue debris from the mesial root canal system of mandibular first molars. — *Int Endod J.* — 2017; 50 (4): 398—406. PMID: 26992452
18. Meng Y., Xu J., Pradhan B., Tan B.K., Huang D., Gao Y., Zhou X. Micro-computed tomographic investigation of the trepan bur/microtube technique for the removal of fractured instruments from root canals without a dental operating microscope. — *Clin Oral Investig.* — 2020; 24 (5): 1717—25. PMID: 31346785
19. Neves A.B., Bergstrom T.G., Fonseca-Gonçalves A., Dos Santos T.M.P., Lopes R.T., de Almeida Neves A. Mineral density changes in bovine carious dentin after treatment with bioactive dental cements: a comparative micro-CT study. — *Clin Oral Investig.* — 2019; 23 (4): 1865—70. PMID: 30218229
20. Jr J.F.S., Pérez A.R., Marceliano-Alves M.F., Provenzano J.C., Silva S.G., Pires F.R., Vieira G.C.S., Rôças I.N., Alves F.R.F. What happens to unprepared root canal walls: a correlative analysis using micro-computed tomography and histology/scanning electron microscopy. — *Int Endod J.* — 2018; 51 (5): 501—8. PMID: 28196289
21. Rossi-Fedele G., Ahmed H.M.A. Assessment of root canal filling removal effectiveness using micro-computed tomography: A systematic review. — *J Endod.* — 2017; 43 (4): 520—6. PMID: 28214018
22. Suguro H., Takeichi O., Hayashi M., Okamura T., Hira A., Hirano Y., Ogiso B. Micro-computed tomographic evaluation of techniques for warm gutta-percha obturation. — *J Oral Sci.* — 2018; 60 (2): 165—169. PMID: 29657249
23. Torres F.F.E., Bosso-Martelo R., Espir C.G., Cirelli J.A., Guerreiro-Tanomaru J.M., Tanomaru-Filho M. Evaluation of physicochemical properties of root-end filling materials using conventional and Micro-CT tests. — *J Appl Oral Sci.* — 2017; 25 (4): 374—80. PMID: 28877275
24. de Faria Vasconcelos K., Dos Santos Corpas L., da Silveira B.M., Laperre K., Padovan L.E., Jacobs R., de Freitas P.H.L., Lambrichts I., Bóscolo F.N. MicroCT assessment of bone microarchitecture in implant sites reconstructed with autogenous and xenogenous grafts: a pilot study. — *Clin Oral Implants Res.* — 2017; 28 (3): 308—13. PMID: 26932194
25. Vellozo C., Albuquerque D. Micro-computed tomography studies of the effectiveness of XP-endo shaper in root canal preparation: A review of the literature. — *Scientific World Journal.* — 2019; 2019: 3570870. PMID: 31531000
26. Zuolo M.L., De-Deus G., Belladonna F.G., da Silva E.J.N.L., Lopes R.T., Souza E.M., Versiani M.A., Zaia A.A. Micro-computed tomography assessment of dentinal micro-cracks after root canal preparation with TRUShape and self-adjusting file systems. — *J Endod.* — 2017; 43 (4): 619—22. PMID: 28216274
27. Доменюк Д.А., Чуков С.З., Анфиногенова О.И., Ржепаковский И.В., Иванюта О.О. Применение компьютерной микротомографии в изучении морфоструктурных особенностей твердых тканей зубов при ранних формах кариозных поражений. — *Кубанский научный*

- медицинский вестник. — 2018; 6 (25): 57—67
[Domenyuk D.A., Chukov S.Z., Anfinogenova O.I., Rzhepakovsky I.V., Ivanyuta O.O. Application of computer microtomography in the study of morphostructural peculiarities of hard tissues of teeth in early forms of carious lesions. — *Kuban Scientific Medical Bulletin*. — 2018; 6 (25): 57—67 (In Russ.).]
eLIBRARY ID: 36643894
- 28. Доменюк Д.А., Давыдов Б.Н.** Возможности микрокомпьютерной томографии в диагностике ранних форм кариеса жевательной поверхности постоянных моляров у детей. Часть I. — *Стоматология детского возраста и профилактика*. — 2018; 4 (67): 61—4
[Domenyuk D.A., Davydov B.N. Possibilities of microcomputer tomography in the diagnostics of early forms of caries of a chewing surface of permanent molars in children. Part I. — *Pediatric Dentistry and Profilaxis*. — 2018; 4 (67): 61—4 (In Russ.).]
eLIBRARY ID: 37027394
- 29. Доменюк Д.А., Давыдов Б.Н.** Возможности микрокомпьютерной томографии в диагностике ранних форм кариеса жевательной поверхности постоянных моляров у детей. Часть II. — *Стоматология детского возраста и профилактика*. — 2019; 2 (70): 4—12
[Domenyuk D.A., Davydov B.N. Possibilities of microcomputer tomography in the diagnostics of early forms of caries of a chewing surface of permanent molars in children. Part II. — *Pediatric Dentistry and Profilaxis*. — 2019; 2 (70): 4—12 (In Russ.).]
eLIBRARY ID: 39135630
- 30. Васильев А.Ю., Петровская В.В., Хижняк А.Ю., Силягина А.С., Потрахов Н.Н.** Анализ эндодонтического лечения зубов при использовании различных методов лучевой диагностики (в эксперименте). — *Биотехносфера*. — 2017; 5 (53): 57—61
[Vasilev A.Yu., Petrovskaya V.V., Khizhnyak A.Yu., Silyagina A.S., Potrakhov N.N. Analysis of endodontic treatment of teeth using various methods of radiology (in the experiment). — *Biotechnosfera*. — 2017; 5 (53): 57—61 (In Russ.).]
eLIBRARY ID: 32476933
- 31. Васильев А.Ю., Петровская В.В.** Микро-КТ как новая перспективная технология в стоматологии. — *Лучевая диагностика и терапия*. — 2018; 1 (9): 62—3
[Vasilev A.Yu., Petrovskaya V.V. Micro-CT as a new promising technology in dentistry. — *Diagnostic Radiology and Radiotherapy*. — 2018; 1 (9): 62—3 (In Russ.).]
eLIBRARY ID: 35193507
- 32. Левицкая А.Д., Сюткина Е.С., Гилева О.С., Галкин С.В., Ефимов А.А., Савицкий Я.В.** Оценка микроструктуры и минеральной плотности очага искусственного кариеса эмали по данным рентгеновской компьютерной микротомографии. — *Российский журнал биомеханики*. — 2018; 4 (22): 485—502
[Levitskaya A.D., Syutkina E.S., Gileva O.S., Galkin S.V., Efimov A.A., Savitskiy Ya.V. The evaluation of microstructure and mineral density of the focus of artificial enamel caries using X-ray computer microtomography. — *Russian Journal of Biomechanics*. — 2018; 4 (22): 485—502 (In Russ.).]
eLIBRARY ID: 38072900
- 33. Митронин А.В., Собкина Н.А., Помещикова Н.И., Дмитриева Л.А.** Использование компьютерной микротомографии для оценки качества эндодонтического обработки зуба при использовании современных инструментов. — *Эндодонтия Today*. — 2018; 1: 2—26
[Mitronin A.V., Sobkina N.A., Pomeschikova N.I., Dmitrieva L.A. Use of computer microtomography to assess the quality of endodontic tooth treatment using modern instruments. — *Endodontics Today*. — 2018; 1: 22—6 (In Russ.).]
eLIBRARY ID: 35001910
- 34. Петровская В.В., Потрахов Н.Н., Васильев А.Ю.** Конусно-лучевая компьютерная томография в анализе эндодонтического лечения зубов (в эксперименте). — *Вестник рентгенологии и радиологии*. — 2019; 2 (100): 89—94
[Petrovskaya V.V., Potrakhov N.N., Vasil'ev A.Yu. Cone beam computed tomography in the analysis of endodontic treatment of teeth (in an experiment). — *Journal of Radiology and Nuclear Medicine*. — 2019; 2 (100): 89—94 (In Russ.).]
eLIBRARY ID: 38590595
- 35. Собкина Н.А., Помещикова Н.И., Дмитриева Л.А.** Анализ качества препарирования корневых каналов зубов эндодонтическими инструментами системы ПроТейпер. — *Российская стоматология*. — 2018; 3 (11): 49—52
[Sobkina N.A., Pomeschikova N.I., Dmitrieva L.A. Analysis of root canal preparation using the ProTaper instruments. — *Russian Stomatology*. — 2018; 3 (11): 49—52 (In Russ.).]
eLIBRARY ID: 36318749

DOI: 10.37988/1811-153X_2021_1_42

В.Н. Завадский,
к.м.н., доцент, профессор кафедры кожных
и венерических болезней

ЯГМУ

Ранние патогномоничные признаки множественной саркомы Капоши на слизистой оболочке рта, особенно при мукокутанном поражении

Реферат. Саркома Капоши (СК) на слизистой оболочке рта — важный индикатор вероятной ВИЧ-инфекции. **Материалы и методы.** Под наблюдением находились 15 больных с СК. Ранние проявления СК на слизистой оболочке рта наблюдались у 7 из них (5 больных с ВИЧ-ассоциированной СК и 2 — с идиопатической СК). Все больные обследованы на ВИЧ. Диагноз СК подтвержден гистологически. **Результаты.** Ранние проявления СК на слизистой оболочке рта чаще всего сочетаются с аналогичными высыпаниями на открытых участках кожи (64—100%, $p=0,05$), образуя единый мукокутанный синдром. Ранние проявления только на слизистой оболочке возникают сравнительно редко. Ранние патогномоничные признаки СК могут быть клинически сходными при ВИЧ-ассоциированной и при идиопатической СК, — на слизистой оболочке и на коже. Они представлены в классической триаде: множественные, геморрагические, пигментные (темно-фиолетовые, багрово-фиолетовые, лилово-бурые) пятна, бляшки. **Заключение.** Распознавание мукокутанного синдрома повышает информативность клинических данных. Анализ крови на ВИЧ необходимо назначить, не дожидаясь гистологического подтверждения СК.

Ключевые слова: саркома Капоши, слизистая оболочка рта, ВИЧ, мукокутанный синдром

ДЛЯ ЦИТИРОВАНИЯ:

Завадский В.Н. Ранние патогномоничные признаки множественной саркомы Капоши на слизистой оболочке рта, особенно при мукокутанном поражении. Клинический случай. — *Клиническая стоматология*. — 2021; 1 (97): 42—5.

DOI: 10.37988/1811-153X_2021_1_42

V.N. Zavadsky,
PhD in Medical sciences, professor of the Skin
and venereal diseases Department

Yaroslavl State Medical University, Yaroslavl,
Russia

Early pathognomonic signs of multiple Kaposi's sarcoma on oral mucosa, especially in mucocutaneous lesion

Abstract. Kaposi's sarcoma (KS) on oral mucosa is an important indicator of probable HIV- infections. **Materials and methods.** 15 patients with KS were under observation; of which 7 were with early manifestations of KS on oral mucosa (5 were with HIV-associated KS, 2 — with idiopathic KS). All patients were examined for HIV. Diagnosis of KS is histologically verified. **Results.** Early manifestations of KS on oral mucosa are combined with analogical rashes on an open areas of the skin in large majority of patients (64—100%, $p=0,05$). It is the unified mucocutaneous syndrome in KS. Early manifestations of KS only on oral mucosa develop rather rare. Early pathognomonic signs of HIV-associated KS and idiopathic KS may be clinical similar — on oral mucosa and on the skin. These signs are presented in "classic" triad [M.Kaposi]: multiple, hemorrhagic, "pigmented" (dark-violet, dark-purple, brownish-lilac) spots, plaques. **Conclusion.** Recognition of mucocutaneous syndrome improves the information of clinical data. Serological HIV-test should be prescribed without waiting for histological confirmation of SK.

Key words: Kaposi's sarcoma, oral mucosa, HIV, mucocutaneous syndrome

FOR CITATION:

Zavadsky V.N. Early pathognomonic signs of multiple Kaposi's sarcoma on oral mucosa, especially in mucocutaneous lesion. Clinical case. — *Clinical Dentistry (Russia)*. — 2021; 1 (97): 42—5.

DOI: 10.37988/1811-153X_2021_1_42

ВВЕДЕНИЕ

Эпидемиологическая ситуация по ВИЧ-инфекции в мире и в России, принявшая характер пандемии, остается неустойчивой, и выявление ВИЧ-инфицированных больных представляется актуальным. Клинически важным индикатором вероятной ВИЧ-инфекции может служить саркома Капоши (син. — ангиосаркома Капоши) [1, 2].

Саркома Капоши (СК) встречается при СПИД в несколько тысяч раз чаще, чем у населения в целом и поражает примерно треть пациентов, страдающих СПИД (Wolff K. et al., 2005; Bork K. et al., 2008). Слизистая оболочка рта (обычно на нёбе или на деснах) вовлекается в процесс при ВИЧ-ассоциированной СК у 22—50% больных. СК на слизистой оболочке рта часто сочетается с проявлениями СК на коже, которая поражается

более чем в 95% случаев [3]. Морфологических различий между идиопатической СК и СК при СПИД пока не обнаружено.

Этиология СК связана с герпесвирусом человека 8-го типа [1]. СК развивается из эндотелия кровеносных капилляров (венозных и артериальных) и мелких лимфатических сосудов. В зависимости от степени поражения венозных и артериальных капилляров цвет геморрагических пятен и бляшек варьируется от темно-фиолетового до багрово-фиолетового. Из-за раннего отложения пигмента гемосидерина возможен бурый оттенок цвета (Леввер У.Ф., 1958; Цветкова Г.М., Мордовцев В.Н., 1986). При вовлечении в процесс лимфатических сосудов возникает отек тканей. Субъективные ощущения часто отсутствуют или они незначительны. Элементы сыпи на ранней стадии болезни не возвышаются, но постепенно формируются бляшки, бугорки, опухоли. Встречается любая локализация множественной СК на слизистых оболочках и на коже. Клинические особенности СК кратко определяются триадой признаков: «множественная, геморрагическая, пигментная» (Kaposi M., 1872; Лайбер Б., Ольбрих Г., 1966). Эти признаки, описанные для идиопатической, классической СК, относятся также к ВИЧ-ассоциированной СК [4, 5]. Вместе с тем представляется целесообразным рассмотреть ранние клинические признаки ВИЧ-ассоциированной СК на слизистой оболочке рта, особенно при множественном, обычно мукокутанном поражении.

Цели сообщения:

- 1) рассмотреть ранние клинические признаки ВИЧ-ассоциированной СК на слизистой оболочке рта, особенно при множественном, обычно мукокутанном поражении;
- 2) оценить информативность и патогномичность классической триады признаков СК применительно к слизистой оболочке рта, особенно при мукокутанном поражении.

МАТЕРИАЛЫ И МЕТОДЫ

Под наблюдением находились 15 больных с СК: 7 мужчин и 8 женщин, в возрасте от 23 до 81 года. Все пациенты обследованы на ВИЧ-инфекцию в областном

кожно-венерологическом диспансере и проконсультированы в Центре по профилактике СПИД с проведением анализа крови на ВИЧ методом иммуноблота. Диагноз СК подтвержден гистологически в областном онкологическом диспансере. Ранние проявления СК на слизистой оболочке рта выявлены у 7 пациентов: у 5 с ВИЧ-ассоциированной СК, и у 2 — с идиопатической (классической) СК. У 8 пациентов проявления СК наблюдались только на коже (группа сравнения).

Метод статистической обработки — определение доверительных границ частоты случаев, в процентах при $p=0,05$, по специальным таблицам для малых выборок.

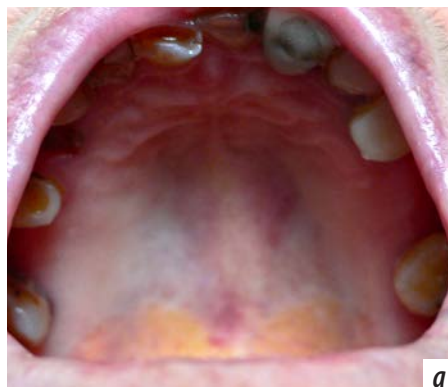РЕЗУЛЬТАТЫ

Ранние проявления СК на слизистой оболочке рта выявлены у 7 из 15 больных с СК (23—61%, при $p=0,05$), как с идиопатической (рис. 1а), так и с ВИЧ-ассоциированной (рис. 2а). Обычно ранние проявления СК локализовались на твердом нёбе и имели вид резко ограниченных продолговатых пятен (параллельно нёбному шву) темно-фиолетового или багрово-фиолетового цвета, без субъективных ощущений. Заметим, что проявления СК на слизистой оболочке рта следует дифференцировать от энантемы при вторичном сифилисе [6]. Субъективные ощущения не характерны для обоих заболеваний. Нёбная эритематозная ангина при сифилисе проявляется в виде «штампованных», четких пятен насыщенно-красного цвета (а не фиолетового), правильной круглой формы (а не вытянутых вдоль нёбного шва). В случае папулезной сифилитической ангины образуются мацерированные папулы, которые легко теряют белый налет, обнажая мясокрасную поверхность. Все сифилитические высыпания самопроизвольно регрессируют в пределах 3 недель (в отличие от стойкой, прогрессирующей СК). Дифференцировать надо также от красного плоского лишая, при котором на слизистой оболочке рта (чаще не на твердом нёбе) возникают мелкие белые папулы, которые располагаются линейно (феномен Кебнера, изоморфная реакция) либо кучно группируются, образуя сетчатый рисунок (Wickham's striae) [5].

Ранние проявления СК на слизистой оболочке рта сочетались с проявлениями СК на коже на открытых,

Рис. 1. Больная М., 81 год, с идиопатической саркомой Капоши: а — на твердом нёбе темно-фиолетовые продолговатые пятна с четкими границами, гладкие, асимптомные; б — темно-фиолетовый («пигментный»), слегка возвышающийся узел над локтем

[Fig. 1. Patient M., 81 year old, with idiopathic classic Kaposi's sarcoma: a — dark-violet, oblong spots on hard palate, sharp outlined, smooth, asymptomatic; b — dark-violet ("pigmented") a slightly elevated node above elbow]

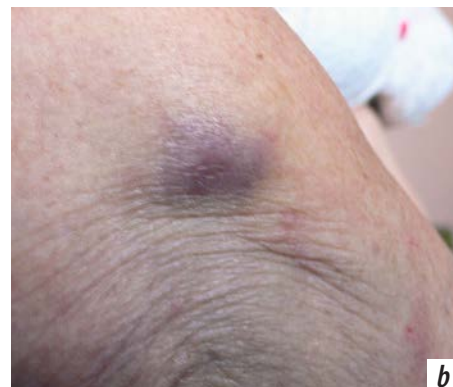

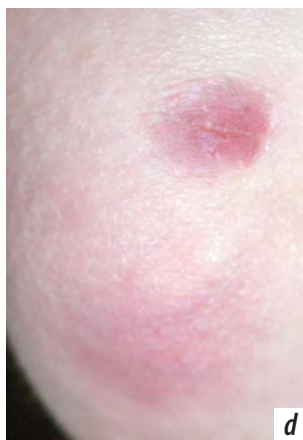
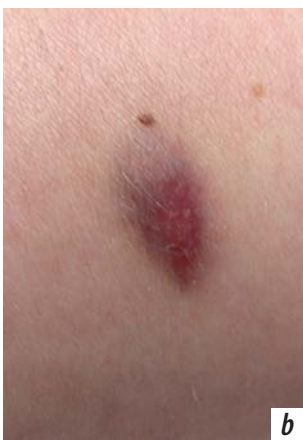
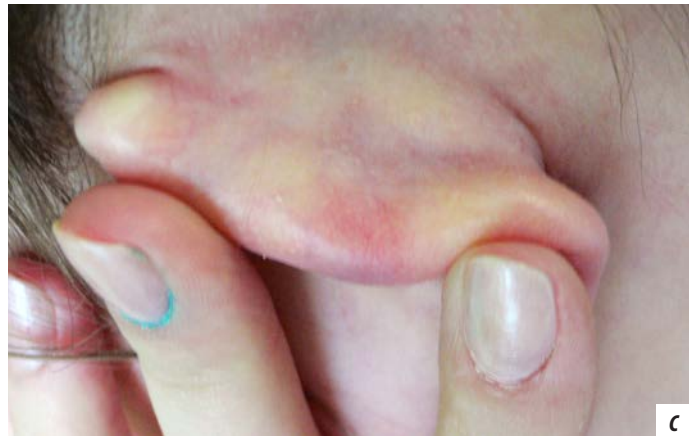
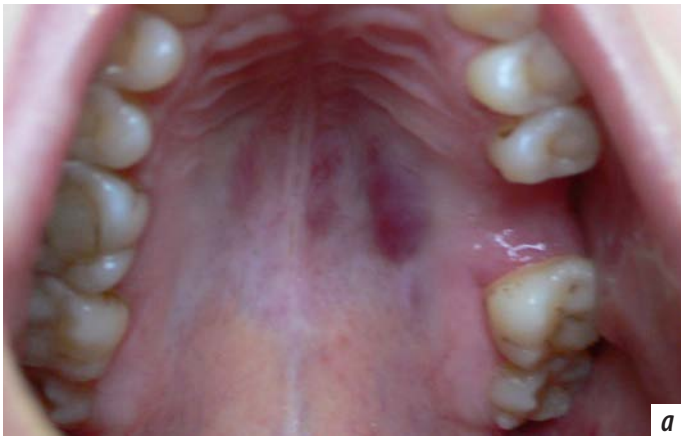Рис. 2. Больная Л., 23 лет, с ВИЧ-ассоциированной саркомой Капоши: а — на твердом нёбе 3 темно-фиолетовых линейных пятна параллельно нёбному шву, резко ограниченных, гладких, асимптомных; б — темно-фиолетовая («пигментная»), слегка возвышающаяся бляшка на предплечье, овальная, резко ограниченная, гладкая, асимптомная; с — розовато-лиловое, нечеткое, асимптомное пятно на ушной раковине (начало поражения); д — над коленом багрово-лиловая круглая бляшка, резко очерченная, гладкая и безболезненная, ниже колена — розовато-лиловое, с нечеткими границами, асимптомное пятно (начало поражения)

[Fig. 2. Patient L., 23 year old, with HIV-associated Kaposi's sarcoma: a — 3 dark-violet linear spots on a hard palate (parallel to the palatine suture), sharply bounded, smooth, asymptomatic; b — dark-violet ("pigmented") a slightly elevated plaque on forearm, oval, sharply outlined, smooth; asymptomatic; c — a mauve, diffuse, asymptomatic spots on cochlea (beginning lesion); d — above the knee: reddish-lilac, round plaque, sharply defined, smooth, and painless; below it there is a mauve, diffuse asymptomatic spot (beginning lesion)]

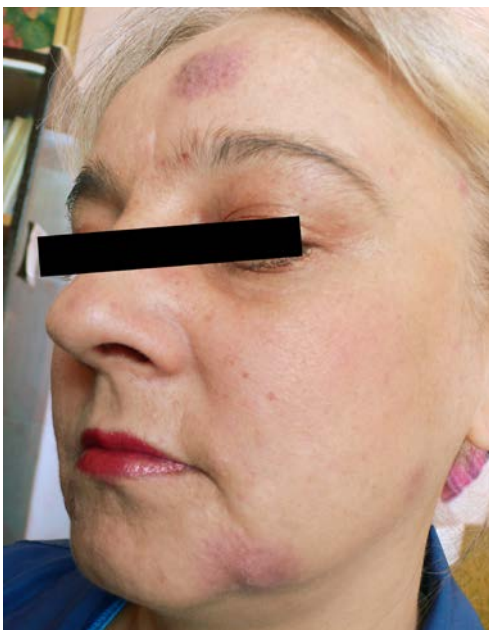

Рис. 3. Больная А., 37 лет, с ВИЧ-ассоциированной саркомой Капоши. На лице багрово-фиолетовые, геморрагические (похожие на синяки) пятна, слегка возвышающиеся, округлые, четкие, безболезненные. Свежие, недавно возникшие пятна — розовато-бледно-лиловые, расплывчатые

[Fig. 3. Patient A., 37 year old, with HIV-associated Kaposi's sarcoma. Purple-violet, hemorrhagic (bruise-like) a slightly elevated spots on face, rounded, sharp; painless. Newly made, a "recent" spots are there pale-mauve, diffuse]

видимых участках у всех 7 из 7 больных (64–100%, $p=0,05$) как при идиопатической (рис. 1b), так и при ВИЧ-ассоциированной СК (рис. 2b, 3).

Ранние проявления СК на коже представляли собой округлые пятна и бляшки, которые были, как и на слизистой оболочке темно-фиолетовые или багрово-фиолетовые. Заметим, что свежие, еще только формирующиеся пятна имели менее четкие очертания и были розовато-лиловыми (рис. 2c). Постепенно цвет высыпаний становится более насыщенным и темным. У пациента часто наблюдаются элементы сыпи на разной стадии развития: свежее пятно (под коленом) — еще розовато-лиловое, с нечеткими границами, а уже сформировавшаяся бляшка (над коленом) — багрово-лиловая, резко очерченная (рис. 2d).

Распознавание СК как единого слизисто-кожного синдрома значительно повышает информативность клинических данных и способствует раннему выявлению больных с ВИЧ-инфекцией. Пациентка А., 37 лет, обратилась к стоматологу для санации полости рта (рис. 3). Она обследовалась в поликлинике по поводу появившихся на лице отежных геморрагических пятен, похожих на синяки и придававших лицу асоциальный вид. Травм не было. Данных за гематологическое заболевание и за аллергию не выявлено. Стоматолог обнаружил на слизистой оболочке твердого нёба тоже багрово-фиолетовые, бессимптомные пятна. Назначены исследования крови на сифилис и на ВИЧ. Анализ

на ВИЧ положительный. Больная направлена в Центр по профилактике СПИД и на консультацию в онкодиспансер. Диагноз — саркома Капоши (подтвержден гистологически). Проводится антиретровирусная терапия.

ОБСУЖДЕНИЕ

Ранние признаки СК на слизистой оболочке рта сочетаются с аналогичными проявлениями множественной СК на коже в 64–100% случаев ($p=0,05$). Высокая частота сочетанного поражения (стремящегося к 100%) позволяет рассматривать этот феномен как мукокутанный синдром, характерный для СК. Он может служить дополнительным диагностическим критерием, который повышает информативность и надежность клинических данных, способствуя раннему распознаванию СК.

Ключевые клинические признаки СК, представленные в классической триаде: множественная, геморрагическая, пигментная — относятся к саркоме Капоши в целом у всех 15 больных (81–100%, $p=0,05$) и в том числе к СК на слизистой оболочке рта у 7 из 7 больных (64–100%, $p=0,05$). Эти признаки вообще патогномны для саркомы Капоши, поскольку они отражают характерные звенья ее патогенеза.

- **Множественная СК.** Поражение многочисленных кровеносных и лимфатических капилляров, из эндотелия которых формируются опухоли.
- **Геморрагическая СК.** Расширение и переполнение кровью капилляров в местах поражения, с возникновением очажков кровоизлияний уже на ранней стадии СК.
- **Пигментная СК.** Этот признак, видимо, надо рассматривать не только в связи с ранним отложением пигмента (гемосидерина), но и несколько

условно — как обозначение отличительного для проявлений СК темного оттенка цвета: темно-фиолетовый (застой венозной крови в капиллярах), темно-багровый (застой крови в расширенных артериальных и в венозных капиллярах).

ЗАКЛЮЧЕНИЕ

1. **Ранние клинические проявления саркомы Капоши на слизистой оболочке рта обычно сочетаются с аналогичными высыпаниями на коже (на открытых, видимых участках), что позволяет рассматривать это сочетание как единый мукокутанный синдром, распознавание которого повышает информативность клинических данных.**
2. **Ранние клинические признаки СК на слизистой оболочке рта, а также в целом при мукокутанном поражении, соответствуют классической триаде: множественные, геморрагические, «пигментные» (темно-фиолетовые, багрово-фиолетовые, буровато-лиловые) пятна и бляшки.**
3. **При обнаружении вероятных признаков СК необходимо назначить больному анализ крови на ВИЧ, не дожидаясь гистологического исследования и подтверждения диагноза СК.**
4. **Проблема СК по сути междисциплинарная, но ее решение может начинаться с визита пациента к стоматологу.**

Конфликт интересов. Автор декларирует отсутствие конфликта интересов.

Conflict of interests. The author declares no conflict of interests.

Поступила/Accepted on: 12.11.2020

ЛИТЕРАТУРА / REFERENCES:

.....

1. **Tschachler E.** Саркома Капоши. — В кн.: Вольф К., Голдсмит Л.А., Кац С.И. и др. (ред.) Дерматология Фицпатрика в клинической практике (пер. с англ.). — Т. 2. — М.: Панфилова; Бином, 2012. — С. 1293–1299 [Tschachler E. Kaposi's sarcoma. — In: Wolff K., Goldsmith L.A., Katz S.L. et al. (eds.) Fitzpatrick's Dermatology in General Medicine. — 7th ed. — NY: McGraw-Hill Medical, 2008. — Vol. 2, chap. 128].
2. **Шатохин А.И., Рабинович И.М.** Ангиосаркома Капоши полости рта как индикатор и предиктор ВИЧ/СПИДа. — *Клиническая стоматология*. — 2017; 3 (83): 36–8 [Shatohin A.I., Rabinovich I.M. Oral Kaposi angiosarcoma — the AIDS indicator and predictor. — *Clinical Dentistry (Russia)*. — 2017; 83 (3): 36–8 (In Russ.)]. eLIBRARY ID: 29960535
3. **Бартлетт Дж., Галлант Дж., Фам П.** Клинические аспекты ВИЧ-инфекции (пер. с англ.). — М.: Валент, 2010. — С. 449–451 [Bartlett J.G., Gallant J.E., Pham P.A. Medical Management of HIV Infection. — USA: Knowledge Source Solutions. — Chapter 7].
4. **Завадский В.Н.** Ранние доопухолевые проявления саркомы Капоши в полости рта, на коже головы и шеи. — *Онкохирургия*. — 2013; S1 (5): 8 [Zavadsky V.N. Early pretumor symptoms of Kaposi's sarcoma. — *Oncosurgery*. — 2013; 5 (Special issue 1): 8 (In Russ.)].
5. **Завадский В.Н., Романова Н.В.** Клинические признаки множественной саркомы Капоши на коже и на слизистой оболочке полости рта: случаи из практики. — *Клиническая дерматология и венерология*. — 2020; 4: 470–5 [Zavadsky V.N., Romanova N.V. Clinical signs of Kaposi's multiple sarcoma on skin and on oral mucosa: cases from practice. — *Russian Journal of Clinical Dermatology and Venereology*. — 2020; 19 (4): 470–475. (In Russ.)]. eLIBRARY ID: 43877082
6. **Завадский В.Н.** Клинические признаки контагиозных проявлений сифилиса на слизистой оболочке рта. — *Клиническая стоматология*. — 2019; 92 (4): 28–31 [Zavadsky V.N. The clinical features of contagious manifestations of syphilis on oral mucosa. — *Clinical Dentistry (Russia)*. — 2019; 4 (92): 28–31 (In Russ.)]. eLIBRARY ID: 41601779

DOI: 10.37988/1811-153X_2021_1_46

И.И. Антонов¹,
аспирант кафедры челюстно-лицевой
хирургии и хирургической стоматологии

В.П. Мудров^{2,3},
к.м.н., врач клинической
лабораторной диагностики; ассистент
кафедры медицинской биохимии
и иммунопатологии

В.Н. Нелюбин⁴,
д.м.н., ведущий научный сотрудник НИМСИ

А.А. Мураев¹,
д.м.н., профессор кафедры челюстно-
лицевой хирургии и хирургической
стоматологии

¹ РУДН

² 9-й Лечебно-диагностический центр
Минобороны, Москва

³ РМАНПО

⁴ МГМСУ им. А.И. Евдокимова

ДЛЯ ЦИТИРОВАНИЯ:

Антонов И.И., Мудров В.П., Нелюбин В.Н.,
Мураев А.А. Актуальные аспекты иммуно-
патогенеза хронического пародонтита
(обзор). — *Клиническая стоматология*. —
2021; 1 (97): 46—58.
DOI: 10.37988/1811-153X_2021_1_46

Актуальные аспекты иммунопатогенеза хронического пародонтита (обзор)

Реферат. В работе представлен анализ исследований ряда российских и зарубежных авторов, посвященных изучению иммунопатогенеза хронического пародонтита. Среди актуальных проблем современной стоматологии заболевания пародонта занимают одно из ведущих мест. Их значимость как медицинской проблемы определяется большой распространенностью различных форм патологии пародонта в мире. Пародонтит характеризуется преимущественно хроническим течением и при отсутствии своевременного лечения приводит к таким серьезным последствиям, как формирование обширных очагов одонтогенной инфекции, ослабление реактивности организма, потеря зубов и атрофия альвеолярной кости. В 2016 г. тяжелые заболевания пародонта, которые могут приводить к выпадению зубов, стали 11-ми по значимости среди распространенных в мире болезней. Большая распространенность и постоянный рост заболеваемости тканей пародонта среди населения, трудности профилактики и лечения данного заболевания поддерживают постоянный научный и практический интерес к поиску новых подходов к решению проблемы. Данные литературы об иммунологической реактивности при заболеваниях пародонта крайне разнообразны и противоречивы, что отмечают многие отечественные и зарубежные исследователи. Это может быть объяснено тем, что иммунологическая реактивность больных пародонтитом переменчива: она зависит от степени тяжести, фазы заболевания, возраста и генетической предрасположенности пациента, типа воспалительной реакции и ряда других обстоятельств. **Цель** данного обзора — изучение современного понимания иммунопатогенеза хронического пародонтита с точки зрения целого комплекса этиологических патогенов. **Материалы и методы.** Проведен поиск литературы по базе PubMed (www.ncbi.nlm.nih.gov), eLibrary (elibrary.ru) и ScienceDirect (www.sciencedirect.com). **Результаты.** В результате проведенного анализа литературы большинством авторов основными этиологическими факторами признаются инфекционные агенты: не только бактерии, но и вирусы, а также грибы и их взаимодействие в процессе иммунопатогенеза хронического пародонтита, однако иммунный ответ макроорганизма определяет интенсивность течения пародонтита и выраженность деструкции тканей пародонта. **Заключение.** Понимание процессов иммунного ответа, формирования и прогрессирования пародонтита, а также выявление биомаркеров воспаления может способствовать расширению знаний о патогенетических механизмах, улучшению диагностики и поддержке различных терапевтических стратегий. **Выводы.** Исследования в области вирусных, грибковых и бактериальных пародонтологических инфекций помогут понять клинические и биологические особенности пародонтита, механизмы ответа иммунной системы и его выраженность, а также сформулировать новые стратегии борьбы с этим заболеванием. Выявление и количественная оценка пародонтальных патогенов может иметь прогностическое значение.

Ключевые слова: пародонтит, иммунопатогенез пародонтита, местный иммунитет при пародонтите, пародонтальный патоген, пародонтология, диагностика пародонтита, иммунология

I.I. Antonov¹,
postgraduate of the Oral and maxillofacial
surgery department

V.P. Mudrov^{2,3},
PhD in Medical sciences, Laboratory physician;
assistant at Medical biochemistry and
immunopathology Department

V.N. Nelyubin⁴,
Grand PhD in Medical sciences, leading
researcher of the Medico-dental research
Institute

Topical aspects of the chronic periodontitis immunopathogenesis (review)

Abstract. The research analysis of a number of Russian and foreign authors devoted to the study of immunopathogenesis of chronic periodontitis is presented in this study. Periodontal disease is one of the leading problems of modern dentistry. Their importance as a medical problem is determined by the high prevalence of various forms of periodontal disease in the world. Periodontitis is characterized mainly by chronic course and in the absence of timely treatment leads to such serious consequences, such as the formation of a huge focus of odontogenic infection, weakening of body reactivity, loss of teeth and alveolar bone atrophy. In 2016, serious periodontal disease, which can lead to tooth loss, became the 11th most important disease in the world. The high prevalence and constant increase in the incidence of periodontal disease among the population, the

A.A. Muraev¹,

Grand PhD in Medical Sciences, professor
of the Oral and maxillofacial surgery
Department

¹ RUDN University, Moscow, Russia

² 9th Medical and diagnostic Center of Russian
Ministry of Defense, Moscow, Russia

³ Russian Medical Academy of Continuous
Professional Education, Moscow, Russia

⁴ Moscow State University of Medicine and
Dentistry, Moscow, Russia

difficulties of prevention and treatment of this disease maintain a constant scientific and practical interest in finding new approaches to solving the problem. Literature data on the immunological reactivity in periodontal disease are extremely diverse and contradictory, which is noted by many domestic and foreign researchers. This can be explained by the fact that the immunological reactivity of periodontitis patients is variable: it depends on the degree of severity, phase of the disease, age and genetic predisposition of the patient, type of inflammatory reaction and a number of other circumstances. The purpose of this review was to study the current understanding of the immunopathogenesis of chronic periodontitis in terms of a whole complex of etiological pathogens. **Materials and methods.** A literature search was conducted for PubMed (www.ncbi.nlm.nih.gov), eLibrary (elibrary.ru) ScienceDirect (www.sciencedirect.com). **Results.** As a result of the analysis of the literature, the main etiological factor recognized by most authors is infectious agents: not only bacteria, but also viruses, fungi and their interaction in the process of immunopathogenesis of chronic periodontitis, as well as the immune response of the host outstrips the intensity of periodontitis flow and severity of periodontal tissue destruction. Opinion. Understanding the processes of the immune response, the formation and progression of apical periodontitis, and the identification of biomarkers of inflammation can contribute to increased knowledge of pathogenetic mechanisms, improved diagnosis, and support for various therapeutic strategies. **Conclusions.** Research on viral, fungal and bacterial periodontal infections will help to understand the clinical and biological features of periodontitis and to formulate new strategies to combat the disease. Identification and quantitative evaluation of periodontal pathogens may have a prognostic value.

Key words: immunopathogenesis of periodontitis, periodontal diagnostics, periodontal immunology, periodontal local immunity, periodontal pathogen

FOR CITATION:

Antonov I.I., Mudrov V.P., Nelyubin V.N., Muraev A.A. Topical aspects of the chronic periodontitis immunopathogenesis (review). — *Clinical Dentistry (Russia)*. — 2021; 1 (97): 46—58.

DOI: 10.37988/1811-153X_2021_1_46

ВВЕДЕНИЕ

Пародонтит — это многофакторное и самое распространенное хроническое воспалительное заболевание человека [1, 2].

Пародонтология превратилась из преимущественно механической в сложную инфекционную дисциплину. Исследования последних десятилетий проложили путь к более глубокому пониманию микробиома пародонта, улучшению пародонтальной диагностики и терапии, а также к признанию того, что пародонтит связан с более чем 50 системными заболеваниями. В развитии этого заболевания участвуют бактериальные и иммунологические факторы. Микробная этиология заболевания хорошо изучена, как и роль иммунной реакции в патогенезе заболевания. Реакция иммунной системы организма при пародонтите включает врожденную и адаптивную реакцию, что приводит к воспалению и прогрессирующему разрушению поддерживающих зубы тканей.

Этиопатология прогрессирующего пародонтита включает специфические бактериальные и грибковые патогены, активные герпесвирусы и провоспалительные иммунные реакции [3].

Бактериальные патогены

Экологическое разнообразие микроокружения пародонта может обеспечить подходящие условия для колонизации видами, обычно не считающимися постоянными членами микробиоты полости рта. Субгингивальная

био пленка пациентов с пародонтитом, гингивитом, генерализованным агрессивным или хроническим пародонтитом может содержать *Neisseria spp.*, *Streptococcaceae*, *Candida albicans*, *Enterobacteria*, *Pseudomonas Aeruginosa*, *Eubacterium Saphenum*, *Clostridium Difficile*, *Olsenella*, *Hafniaalvei*, *Serratia Marcescens* и *Filifactoralocis* [4]. Из многочисленных литературных данных известно, что наибольшей агрессивностью обладают *A. actinomycetemcomitans*, *Porphyromonas gingivalis*, *Porphyromonas endodontalis*, *Prevotella intermedia*, *Treponema denticola*, *Tannerella forsythia*, *Fusobacterium nucleatum* [3, 4]. Указанные патогенные микроорганизмы обладают определенными факторами патогенности, влияющими на течение инфекционного процесса. При этом каждый микробный патоген имеет свои особенности, оказывающие влияние на иммунопатогенез пародонтита. В ряде недавних исследований была предложена новая модель патогенеза пародонтита, указывающая на синергическое и дисбиотическое взаимодействие микроорганизмов, ответственных за инициацию пародонтита, а не за действие отдельных пародонтальных патогенов [5–7].

Бактерии, называемые краеугольными патогенами, обнаруженные в низкой численности в здоровых условиях, могут дестабилизировать сообщество и вызвать развитие дисбиоза. Наиболее изученным патогеном является *P. gingivalis* — анаэробная грамотрицательная *Coccobacillus* из семейства *Bacteroidaceae*. В естественной среде обитания *P. gingivalis* является составной частью многовидовой био пленки, она проникает

в эпителиальные и иммунные клетки десны, оставаясь жизнеспособной и способной к дальнейшему распространению среди клеток и тканей [8]. *P. gingivalis* является важным компонентом микробиома полости рта и высокоадаптированным колонизатором. Бактерия обладает способностью уклоняться от защитных систем хозяина и вмешиваться во взаимоотношения между другими видами полости рта, которые составляют микрофлору, расположенную в супра- и субгингивальной периодонтальной биопленке, приводя к хроническому воспалению, клеточному просурвивальному профилю и последующему повреждению тканей, наблюдаемому у лиц с хроническим пародонтитом. Молекулы, продуцируемые *P. gingivalis*, играют важную роль в иммунопатогенезе хронического пародонтита, действуя как на врожденный, так и на адаптивный иммунитет [9].

Ряд исследований показал, что *P. gingivalis* локализуется в различных субклеточных компартментах клеток хозяина, включая цитоплазму, эндосомы и аутофагосомы. Было обнаружено, что бактерия, вместо того чтобы транспортироваться к эндосомальному пути, перемещается к аутофагосомоподобным вакуолям и пребывает в вакуолях, которые напоминают ранние и поздние аутофагосомы, что может позволить ей выжить, блокируя слияние с лизосомами [10]. Бактериальный трафик по аутофагическому пути позволяет им избегать защитных механизмов хозяина и получить питательные вещества, что особенно выгодно для асахаролитика *P. gingivalis*. Кроме того, везикулы наружной мембраны, продуцируемые *P. gingivalis*, попадают в клетки человека по липид-зависимому эндоцитарному пути, направляются в эндосомы и сортируются в лизосомальные компартменты. Штаммы *P. gingivalis* 33277, 381 и A7436 могут локально вторгаться в ткани пародонта и уклоняться от защитных механизмов хозяина, используя ряд факторов вирулентности, нарушающих врожденные иммунные и воспалительные реакции. Различные факторы вирулентности этой бактерии, такие как компоненты капсулы, липополисахариды (ЛПС), фимбрии, протеазы и белки наружной мембраны, могут способствовать иммуногенности, стимулируя механизм врожденного и адаптивного иммунитета как в гуморальном, так и в клеточном иммунном ответе хозяина [10]. Все это свидетельствует о способности данного патогена внедряться в клетки хозяина, что может быть механизмом ухода от защитных сил хозяина, способствуя проникновению микроорганизма в кровоток и тем самым действуя системно в организме хозяина.

Некоторые исследователи считают *P. gingivalis* ключевым в развитии иммунопатологических событий при пародонтитах с преимущественно провоспалительно-направленными реакциями макроорганизма. Способность *P. gingivalis* уклоняться от иммунного ответа в провоспалительном процессе хозяина и получать доступ к питательным веществам в микроокружении напрямую связана с его выживанием, пролиферацией и инфекцией. К важным особенностям хронического пародонтита, опосредованного *P. gingivalis*, относятся способность

бактерии прилипать к клеткам-хозяевам и захватывать их, распространяться через клетки-хозяева и ткани, а также разрушать механизмы иммунологического надзора и защиты хозяина. Однако детерминанты вирулентности пародонтопатогенов, которые обеспечивают эффективную инфекционность и способствуют синергизму в повышении вирулентности, до сих пор не ясны.

P. gingivalis может модулировать комплемент, активируя и расщепляя компоненты комплемента C3 и C5 своей цистеиновой протеиназой, названной гингипаин-1 [11]. Важно отметить, что продукт расщепления C5a активно генерируется, в то время как полученный C5b дополнительно деградируется, чтобы предотвратить лизис клеток. Гингипаины *P. gingivalis* повышают проницаемость десневого эпителия для патогенных факторов. Впоследствии гингипаины переносятся в более глубокий эпителий, что позволяет ЛПС проникать в десневой эпителий, достигая субэпителиальных тканей и вызывая воспаление в тканях десен.

P. gingivalis стимулирует потерю костной массы частично через TLR2, который играет важную роль в распознавании нейтрофилами *P. gingivalis*. TLR2 сигнализирует через молекулу MyD88. Интересно, что *P. gingivalis* обладают способностью модулировать сигнал комплемента C5a в нейтрофилах, приводя к деградации MyD88 через TLR2-опосредованный путь (перекрестное взаимодействие — c5ar-tlr2 cross-talk) с участием убиквитинлигазы Smurf1, что снижает антимикробное уничтожение. В отсутствие MyD88 альтернативная сигнализация TLR2 происходит через Mal и PI3-киназу (PI3K), вызывая воспалительную активацию, характеризующуюся повышенным уровнем продукции провоспалительных цитокинов. Действительно, блокирование перекрестного взаимодействия C5aR-TLR2 снижает продукцию воспалительных маркеров и позволяет более эффективно элиминировать *P. gingivalis* [12].

Среди множества секретируемых и структурных компонентов, способствующих вирулентности *P. gingivalis*, можно выделить аргинин- (HRgpA и RgpB) и лизин-специфичные гингипаины (Kgp) [13]. Многие исследования показали, что протеазная активность гингипаинов отвечает за различные вирулентные особенности *P. gingivalis* и выживаемость этого патогена в клетках хозяина. Но есть данные о противоречивой роли гингипаинов в манипуляции защитными системами организма хозяина *P. gingivalis*, поскольку они действуют, стимулируя или ингибируя врожденные иммунные реакции [14]. Более того, *P. gingivalis* (штамм HG66) HRgpA и Kgp, но не RgpB, протеолитически независимым образом опосредуют усиление продукции провоспалительных цитокинов в макрофагах. Такой эффект может быть вызван гемагглютинином/адгезионными доменами Kgp и HRgpA [13, 14].

В последнее время описана важная роль в иммунных сигнальных путях не только гингипаинов и ЛПС *P. gingivalis*, но и других белков, продуцируемых этой бактерией, включая серинфосфатазу (SerB), пептидил-аргининдезаминазу, нуклеозиддифосфаткиназу и фимбрию: FimA, HemB, HbR, Hgp44, RagB [15, 16]. Показано,

что сигналы FimA проходят через Toll-подобные рецепторы TLR2 и TLR4, а сигналы HemB — через TLR4.

Гингипаины, продуцируемые *P. gingivalis*, участвуют в нескольких механизмах активации/деактивации белка-хозяина, стимулируя экспрессию матриксных металлопротеиназ (ММП) в фибробластах [14]. ММП — это группа цинк-зависимых ферментов, ответственных за деградацию внеклеточного матрикса при обновлении тканей, а также при воспалительных процессах. Они обычно проявляют низкий уровень экспрессии и активности во взрослых тканях, но могут быть значительно увеличены при различных патологических состояниях, что приводит к разрушению тканей путем воспалительных нарушений, роста опухоли и метастазирования. Гингипаины могут расщеплять коллаген и матрицу соединительной ткани, разрушать ткани пародонта, деградировать цитокины, дезактивировать компоненты комплементарной системы хозяина и расщеплять различные рецепторы, в том числе CD14 на макрофагах и CD4, CD8 на Т-клетках, тем самым ингибируя защитные системы хозяина и облегчая колонизацию *P. gingivalis* [15].

Липополисахарид (ЛПС) *P. gingivalis* структурно отличается от ЛПС других грамотрицательных бактерий и также обладает различными иммуногенными свойствами. Он распознается во врожденных клетках хозяина Toll-подобными рецепторами TLR2 и может взаимодействовать с TLR6. Этот необычный паттерн распознавания зависит от структурной гетерогенности липида А, который позволяет связываться как с TLR2, так и с TLR4 в ассоциации с CD14-клетками [43].

Другие исследования показали, что белок, ранее считающийся фибробласт-активирующим фактором (FAF), усиливал пролиферацию нормальных человеческих десневых и кожных фибробластов. FAF индуцировал более высокие уровни продукции IL-6 в фибробластах десны человека по сравнению с клетками, стимулированными ЛПС *P. gingivalis*, и не проявлял действия в отношении клеток периодонтальной связки человека [16, 17]. Белок HmuY также, по-видимому, задействован в запрограммированной клеточной смерти. Клетки, стимулированные этим белком, вероятно, не могут завершить процесс апоптоза, что приводит к смерти, характеризующейся высвобождением воспалительного клеточного содержимого в микроокружение, и может продлить процесс разрушения ткани [17].

Важным питательным веществом для развития этих бактерий является гем, и HmuY отвечает за его захват из гем-связывающих белков хозяина. Был продемонстрирован воспалительный потенциал HmuY-белка *P. gingivalis*, включающего индукцию высоких уровней провоспалительных цитокинов и CCL2, снижение концентрации IL-8 и повышение концентрации IgG-антител к HmuY у лиц с хроническим пародонтитом. Для получения гема как основного источника железа и протопорфирина IX (PPIX) штаммы *P. gingivalis* a7436 и W83 разработали сложные механизмы, позволяющие поглощать это соединение, связанное с гемопротеинами хозяина.

Для получения гема *P. gingivalis* использует гемагглютинины, протеазы (в частности гингипаины), липопротеины и рецепторы наружной мембраны. Последние данные показали, что HmuY необходим для эффективного *in vivo* роста *P. gingivalis* и инвазии макрофагов [18].

Иммуногенный потенциал HmuY *P. gingivalis* был продемонстрирован через стимулирование воспаления, главным образом путем индукции высоких уровней IL-1 β и IL-6. Кроме того, HmuY, по-видимому, участвует в замедленном ответе хозяина через повышение уровней IL-10, IL-6, анти-HmuY IgG-антител и снижение уровня IL-8 у лиц с хроническим пародонтитом [18]. HmuY также вызывает воспалительные реакции в мононуклеарных клетках периферической крови, полученных от лиц с хроническим пародонтитом, вызывая IL-18, а также ингибируя IL-10 [18]. Можно сделать вывод, что белок HmuY важен, по крайней мере частично, для эффективного роста *P. gingivalis* в ограниченной гемом среде хозяина, где гемофор HmuY секвестрирует гем из гемопротеинов хозяина, что позволяет эффективно заражать клетки хозяина. *P. gingivalis* HmuY может играть важную роль в иммунопатогенезе хронического пародонтита, вызывая воспалительные реакции, ингибируя апоптоз и взаимодействуя с другими бактериальными видами при формировании биопленки [19].

Другой пародонтальный патоген *A. actinomycetemcomitans* с помощью белка HSP60 способен связываться с антителами класса IgM. Этот патоген не только отвечает за поддержание конформации клеточных белков, он также функционирует как мощный фактор вирулентности, вызывающий резорбцию кости при пародонтите [20]. *A. actinomycetemcomitans* связан с развитием агрессивного пародонтита и может способствовать хроническому периодонтиту. Эта бактерия экспрессирует комплексные опероны для двух цитотоксинов: лейкотоксина (Lkt) и цитофосфат-токсина (Cdt) [21].

T. denticola — это грамотрицательная анаэробная оральная спирохета, связанная с хроническим пародонтитом и обладающая множеством факторов вирулентности, включая дентилизин, активную протеазу, расщепляющую фенилаланил/аланил и пролил/аланил. *T. denticola* подавляет продукцию IL-8. Нарушенный ответ эпителиальных клеток на *T. denticola* предполагает вклад в патогенез периодонтита недостаточной инициацией хемотаксиса нейтрофилов в пародонтальный карман. Стимуляция врожденного иммунного ответа с помощью PAMP показала, что жгутики *T. denticola* индуцировали выработку цитокинов TNF- α , IL-1, IL-6, IL-10 и IL-12, активацию ядерного фактора (NF) κ B через TLR2. Эти результаты предполагают, что *T. denticola* активирует врожденный иммунный ответ TLR2-зависимым образом и что жгутики участвуют в качестве ключевых бактериальных компонентов [22].

В отношении *P. endodontalis* было определено, что ЛПС этого микрорганισμού является ключевым фактором индукции иммунного ответа, стимулируя выработку microRNA-146a (miR-146a), влияющую на ген 2 YRPW (Hey2), с образованием петли взаимной отрицательной

обратной связи в регуляции экспрессии IL-6, IL-1 β и TNF- α . Авторы полагают, что вновь обнаруженный механизм регуляции воспалительной реакции имеет важное значение в иммунопатогенезе апикального пародонтита [23].

Fusobacterium nucleatum активирует нейтрофилы и индуцирует нетоз через повышенную регуляцию нуклеотидного домена олигомеризации 1 (NOD1) и рецепторов NOD2. Кроме того, нокаут CRISPR/Cas9 клеток HL-60 и использование лигандов/ингибиторов подтвердили участие рецепторов NOD1 и NOD2. Нейтрофилы показали значительное повышение и снижение уровня миелопероксидазы и эластазы нейтрофилов при лечении лигандами и ингибиторами NOD1/NOD2 соответственно. Взятые вместе нокаут CRISPR/Cas9 клеток NOD1/NOD2 HL-60 и ингибиторы NOD-сигнализации подтвердили роль NLRs в опосредованном *F. nucleatum* нетозе [24].

Важное значение в патогенезе пародонтитов имеют антигены-ферменты пародонтопатогенных бактерий. В этом аспекте определенный интерес представляет одна из последних работ коллектива японских исследователей, в которой показано, что бактериальные дипептидилпептидазы DPP-4, DPP-5, DPP-7 и DPP-11, экспрессируемые в периплазматическом пространстве *P. gingivalis*, *P. endodontalis* и *T. forsythia*, обеспечивают свою персистенцию питательными субстратами *in situ*. В меньшей степени это явление значимо в отношении *T. denticola*, *F. nucleatum* и *A. actinomycetemcomitans*. Бактериальные дипептидилпептидазы обнаруживали как в зубных бляшках, так и в слюне пациентов. Вследствие этого авторы предполагают, что активность дипептидилпептидаз в зубном налете и слюне может служить мощным биомаркером, указывающим на присутствие пародонтопатогенных бактерий [25].

Недавние исследования показали синтрофию между различными бактериальными видами внутри оральной биопленки через взаимное сотрудничество/конкуренцию за получение питательных веществ, особенно между *P. gingivalis*, *T. denticola*, *P. intermedia* и *T. forsythia*, которые образуют полимикробное сообщество и доминируют в пародонтальной биопленке. Биопленки по-разному модулируют эпителиально-клеточный иммунный ответ в зависимости от их свойств и состава. Кератиноциты эпителия десен образуют барьер против бактериальной инфекции и инвазии. Они связаны между собой рядом специализированных трансмембранных молекулярных комплексов, в том числе межклеточными соединениями, включающими плотные соединения, адгезивные соединения и щелевые соединения [26].

Фимбрии *P. gingivalis* связываются с клеточным $\alpha 5\beta 1$ -интегрином, который опосредует прикрепление бактерий к клеткам-хозяевам. Клеточные интегрины представляют собой гетеродимерные рецепторы белков внеклеточного матрикса и, по существу, участвуют в клеточных физиологических процессах, связанных с метаболизмом, активацией, дифференцировкой, подвижностью и пролиферацией. Эти функции зависят

от связывания $\alpha 5\beta 1$ -интегрина с его лигандом фибронектином. Инвазия эпителиальных клеток разрушает эпителиальный барьер, и внутриклеточные патогены влияют на клеточные функции за счет использования динамина, актиновых волокон, микротрубочек, Р1ЗК и липидных рафтов клеток-хозяев. Внутриклеточная локализация позволяет патогенам проникать глубоко в ткани, распространяясь от клетки к клетке, процесс, который, по-видимому, опосредуется выступами мембраны, основанными на полимеризации актина. Это позволяет избежать высвобождения бактерий во внеклеточное пространство, т.е. пародонтальные патогены, такие как *P. gingivalis*, распространяются между клетками, не проникая во внеклеточное пространство, что может способствовать колонизации тканей полости рта, избегая проявления гуморального иммунного ответа [26]. Несмотря на эти характеристики точные механизмы, с помощью которых болезнь инициируется и прогрессирует, остаются не совсем ясны.

Грибковые патогены

В патогенез хронического пародонтита может быть вовлечена *Candida albicans*. Таксономическое профилирование в сочетании с функциональным анализом экспрессии показало, что *Candida albicans*, *Streptococcus mutans* и другие пародонтопатогены не всегда присутствуют или численно важны в очагах кандидоза, кариеса или пародонтита. Однако *Candida albicans* сочетается с *Streptococcus spp.*, и повышение их вирулентности будет совместной колонизацией при инвазивном кандидозе, раннем детском кариесе или периимплантите [27].

C. albicans обнаруживается в полимикробных биопленках, связанных с мукозитом полости рта, стоматитом, кариесом зубов, заболеваниями пародонта, периимплантитом и инфекцией корневых каналов [28]. Хронический пародонтит (ХП), вызванный бактериями и грибами, встречается у 66% ВИЧ-больных. Иммунопатогенез при HIV-инфекции характеризуется активацией CD4⁺-Т-клеток и дисбалансом между Т-хелперами 1 и 2 или смешанным цитокиновым профилем [29]. Метаанализ различных данных показал, что общая распространенность *Candida spp.* в корневых каналах составляет 8,20%, а *Candida albicans* является наиболее часто выявляемым видом [28].

Вирусные патогены

На сегодняшний день бактериальная этиология заболеваний пародонта — это установленный факт. Однако несмотря на успехи в области фармакологии и появление новых и лучших антибиотиков распространенность заболевания не удалось снизить. Более того, непредсказуемые ремиссии и неопределенная клиническая картина, связанная с вирусным инфицированием, заставляют нас вернуться к уточнению этиологии и патогенеза заболевания [30].

Этиопатогенез тяжелого пародонтита включает герпесвирусно-бактериальную коинфекцию. Оценка патогенности герпесвирусов (цитомегаловируса

и вируса Эпштейна—Барр), пародонтопатогенных бактерий (*A. actinomycetemcomitans* и *P. gingivalis*) и коинфекции этих инфекционных агентов показала их роль в инициации и прогрессировании пародонтита. Цитомегаловирус и *A. actinomycetemcomitans*/*P. gingivalis* проявляют синергическую патогенность в развитии локализованного (агрессивного) ювенильного пародонтита. Цитомегаловирус и вирус Эпштейна—Барр ассоциированы с *P. gingivalis* при пародонтите. Герпесвирусы пародонта, поступающие в общий кровоток, также могут способствовать развитию заболевания в различных системах органов. Существует вероятность возникновения двустороннего взаимодействия между пародонтальными — и пародонтопатическими бактериями, причем герпесвирусы способствуют росту бактерий, а бактериальные факторы реактивируют латентные герпесвирусы. Бактериальный гингивит может способствовать герпесвирусной колонизации пародонта, а герпесвирусные инфекции могут препятствовать антибактериальной защите хозяина и изменять клетки пародонта, чтобы предрасполагать к бактериальной адгезии и инвазии. Герпесвирусно-бактериальные синергические взаимодействия, вероятно, составляют важную патогенную детерминанту агрессивного пародонтита. Однако механистические исследования молекулярного и клеточного взаимодействия между пародонтальными герпесвирусами и бактериями по-прежнему немногочисленны [23, 31].

Исследования вирусно-бактериальной коинфекции могут дать значительные новые открытия патогенных детерминантов, а также лекарственных и вакцинных мишеней для минимизации или профилактики пародонтита и связанных с ним системных заболеваний.

Патогенность семейства герпесвирусов комплексна и осуществляется как опосредованно, через модуляцию Т-лимфоцитарного иммунного ответа, так и непосредственно вирусной репликацией и инфицированием тканей. Актуальность изучения данного аспекта патогенеза пародонтита вызвана ростом числа больных его агрессивными формами, а также нарушениями иммунитета. Патологическая роль человеческих герпесвирусов в перимплантационном здоровье нуждается в количественном уточнении. Частота встречаемости вирусов была повышена у пациентов с перимплантитом по сравнению со здоровыми незараженными участками [31—34].

Роль EBV в этиологии пародонтита неизвестна, но исследование пародонтального патогенеза показало, что чрезвычайно высокая продукция IL-8 может индуцироваться латентным мембранным белком-1 EBV через фосфорилирование NF-κB p65, ингибитор NF-κBα (Ibα) и транскрипцию NF-κB в клетках десневого эпителия человека [35].

Определенный интерес представляют исследования, подтверждающие участие вирусов в иммунопатогенезе пародонтопатических заболеваний. Так, была показана диагностическая ценность определения матричных РНК (мРНК) интерферонов (IFN) λ1 (IL-29), λ2 (IL-28A), λ3 (IL-28B) [36]. Вирусная составляющая микробиоты при пародонтопатических

обуславливает усиленную продукцию IL-6, -8 и -10 стимулированными моноцитами и макрофагами [37]. Это, в свою очередь, повышает интенсивность воспалительной реакции с последующей быстрой потерей костной ткани. Более того, бактериальные антигены способны активировать дремлющую герпесвирусную инфекцию. В исследованиях К. Макино с соавт. было показано, что н-масляная кислота, вырабатываемая *P. endodontalis*, активировала латентный вирус Эпштейна—Барр [23]. Аналогичные данные были получены и при дальнейших исследованиях с *F. nucleatum*.

Пародонтальные герпесвирусы, которые распространяются через системную циркуляцию, могут представлять собой важную связь между пародонтитом и системными заболеваниями. Пародонтальная терапия, направленная как на герпесвирусы, так и на бактериальные патогены, может обеспечить долгосрочное клиническое улучшение и потенциально снизить риск системных заболеваний. Молекулярные диагностические тесты для пародонтальных патогенов могут позволить раннюю микробную идентификацию и превентивную терапию [38].

Некоторые данные подтверждают, что EBV присутствует в значительном количестве эндодонтических заболеваний, без точного знания их действия при этих заболеваниях. Вирусы были обнаружены только среди пациентов с клинически установленным диагнозом агрессивного пародонтита. В одном исследовании в общем числе больных с агрессивным пародонтитом HSV-1 и EBV были обнаружены у 4 (44%) и у 1 (11%) соответственно. Средний возраст пациентов, у которых был обнаружен HSV-1 или EBV, составил 29 лет [39].

Бактерии часто упоминаются как возбудитель воспаления десен и разрушения тканей, лежащих в основе патогенеза пародонтита. Однако недавние исследования с некоторыми противоречивыми результатами показали, что герпетическая семья вирусов, включая HCMV и EBV-1, а также папилломавирусы, HIV, человеческий Т-лимфотропный вирус типа 1, торкетеновирус, гепатиты В и С, с высокой частотой встречаются при активных поражениях пародонта. Существует недостаток информации об этом заболевании и роли герпесвирусов в его патофизиологии [30].

Тяжелый пародонтит может быть связан с герпесвирусной инфекцией полости рта. Необходима проспективная оценка роли воспаления пародонта в приобретении и персистенции инфекции HPV полости рта, поскольку скрининг пародонтита может выявить лиц с повышенным риском развития злокачественных новообразований полости рта, связанных с HPV. Ретроспективный анализ показал корреляцию между случаями тяжелого хронического пародонтита и вирусом папилломы человека. Дифференциальное обилие грамотрицательных видов бактерий в образцах с HPV в анаэробных условиях может высвобождать факторы вирулентности, способствующие канцерогенезу. Следовательно, эти виды могут служить хорошим маркером предрасположенности к раку полости рта [40].

Redondoviridae — семейство небольших циркулярных ДНК-вирусов, обнаруженных в данной метагеномной последовательности, которая избирательно обнаруживается в образцах легких и ороглоточной ткани человека. Вполне возможно, что редондовиральная инфекция и репликация помогают поддерживать воспалительное состояние, связанное с пародонтитом, и могут способствовать прогрессированию заболевания. Роль в инициации заболевания представляется менее вероятной, учитывая установленные роли бактерий и гигиены полости рта. Роль редондовиров в развитии пародонтита требует дальнейшего изучения [41].

Современные исследования показывают, что при антиретровирусной терапии инфекция HIV-1 ассоциируется с более тяжелым и рефрактерным хроническим пародонтитом. Терапевтическая революция сделала HIV-1 инфекцию хроническим контролируемым заболеванием, снизила смертность от нее, восстановила, по крайней мере частично, иммунный ответ и резко увеличила продолжительность жизни HIV-1-инфицированных пациентов. Но при инфекционном статусе HIV-1 хронический пародонтит играет важную роль в активации системного воспаления, способствующего вирусной репликации и влияющего на статус HIV-1, выступая в качестве возможного резервуара HIV-1 [42].

Таким образом, заболевание пародонта вызвано переходом от симбиотического к дисбиотическому микробному состоянию. Этот сдвиг приводит к увеличению рекрутирования лейкоцитов и продукции воспалительных цитокинов, хемокинов и окислительного стресса. При пародонтите происходит усиление слабоспецифичного и слабоэффективного воспалительного ответа. Однако иммуносупрессивная среда в очаге воспаления может быть причиной развития хронического процесса, что приводит к прогрессирующему разрушению кости и мягких тканей.

ПАТОЛОГИЧЕСКИЕ ПРОВСПАЛИТЕЛЬНЫЕ ИММУННЫЕ РЕАКЦИИ

Иммунопатологическая реакция в настоящее время признана главным фактором повреждения тканей пародонта, так как развивается дисфункциональное, непрекращающееся воспаление, поддерживающее дисбиоз. Хотя бактериальная инфекция является основным этиологическим фактором, ее недостаточно для того, чтобы вызвать возникновение и прогрессирование пародонтита. Локализованная воспалительная реакция стимулируется компонентами бактерий, что приводит к активации врожденной иммунной системы хозяина. Врожденный ответ включает распознавание микробных компонентов Toll-подобными рецепторами (TLR), экспрессируемыми клетками хозяина в инфицированном микроокружении [43]. Эпителиальные клетки экспрессируют ряд рецепторов распознавания образов, включая TLR, NOD1, NOD2 и PAR, которые способны собирать разные виды инфламмосом и экспрессировать различные провоспалительные цитокины и хемокины. В зависимости от своего

состава биопленки по-разному изменяют клеточный иммунный ответ эпителия. Основные пародонтальные патогены, такие как *P. gingivalis*, обладают рядом различных стратегий, позволяющих преодолеть действие врожденного иммунитета и выжить в тканях, что влияет на эпителиальный барьер, изменяя экспрессию и целостность различных межклеточных соединений.

Рецепторы нуклеотид-связывающих доменов олигомеризации (NOD) представляют собой молекулы распознавания цитозольного паттерна, которые связываются с пептидогликаном (PGN), компонентом стенок бактериальных клеток. Ряд различных типов клеток, включая эпителиальные клетки полости рта, экспрессируют NOD1, который играет важную роль в ответах врожденного иммунитета. Связывание NOD1 и последующая передача сигнала вызывают воспалительную реакцию, индуцируя выработку цитокинов, хемокинов и антимикробных пептидов. Среди этих продуктов некоторые являются провоспалительными: IL-6, IL-8, TNF- α и β -дефензин человека-2 (hBD-2), в то время как другие обладают иммунорегулирующими или антимикробными свойствами (IFN- γ и hBD-1) [44].

TLR широко экспрессируются в эукариотических клетках. Они представляют собой трансмембранные белки, которые распознают молекулярные структуры, классифицированные как молекулярные паттерны, связанные с патогенами (PAMP), таким образом, они принадлежат к рецепторам распознавания паттернов (PRR). TLR представляют собой не только наиболее важный, но и один из первых механизмов иммунной защиты от грибковых, бактериальных и вирусных патогенов. После связывания TLR активируется нижестоящий сигнальный путь, играющий важную роль во врожденных и адаптивных иммунных ответах. В полости рта постоянно присутствует большое количество микроорганизмов, поэтому экспрессия и функция TLR необходимы для поддержания гомеостаза тканей полости рта. У людей в настоящее время идентифицировано 10 типов TLR, включая внеклеточные, а также внутриклеточные рецепторы. TLR1, TLR2, TLR4, TLR5, TLR6 и TLR10 экспрессируются на поверхности клетки для распознавания внеклеточных микроорганизмов и лигандов. TLR3, TLR7, TLR8 и TLR9 локализованы внутри клетки в цитозольном эндосомном компартменте, связывая микроорганизмы и лиганды, которые прошли через мембрану клетки-хозяина. TLR2 образует гетеродимеры с TLR1 или TLR6 и распознает пептидогликан, липопептид и липопротеины, в то время как ЛПС грамотрицательных бактерий является специфическим лигандом TLR4. TLR3 распознает двухцепочечную РНК (dsRNA), TLR5 может обнаруживать бактериальный флагеллин, TLR7 и TLR8, как было показано, распознают одноцепочечную РНК, а TLR9 связывает бактериальную и вирусную ДНК по их парам оснований цитозина и гуанина. мРНК всех 10 TLR была обнаружена в эпителиальных клетках ротовой полости, но фактическая экспрессия и клеточная локализация белков TLR варьируются и индуцируются. TLR2 сильно экспрессируется

в базальном слое эпителия десен. Для TLR1, TLR3, TLR4, TLR5 и TLR9 был продемонстрирован аналогичный паттерн экспрессии. Экспрессия TLR7 и TLR8 демонстрирует одинаковый паттерн в здоровой и в воспаленной ткани. Экспрессия TLR2 и TLR4 повышается при остром и стойком воспалении десен, хотя стимуляция агонистами TLR вызывает не выработку провоспалительных цитокинов, а образование β -дефенсина-2 в эпителиальных клетках, способствуя локальному нижнему иммунному ответу [45].

Наиболее важными адапторными молекулами являются миелоидный фактор дифференцировки 88 (MyD88), адаптерный белок MyD88 (Mal) (адаптерный белок, содержащий домен TIR, TIRAP), адаптерный белок, содержащий домен TIR, индуцирующий интерферон- β (TRIF) (TIR-содержащая адаптерная молекула) и связанная с TRIF адаптерная молекула (TRAM). Передача сигналов TLR может негативно регулироваться множеством ингибирующих молекул: белок, взаимодействующий с TLR (Tollip), протеинкиназа, ассоциированная с рецептором IL-1R (IRAK), адаптер В-клеток или PI3K (BCAP), ингибирующий TLR-зависимый сигнальный каскад. IRAK4, IRAK1 и IRAK2 активируются MyD88 с последующей активацией фактора 6, связанного с рецептором фактора некроза опухоли (TRAF6) через TGF- β . Затем активируются факторы, регулирующие экспрессию генов семейства митоген-активированных протеинкиназ (МАРК) (ERK, JNK, p38) и NF- κ B, регулируя выживаемость и пролиферацию клеток. Они индуцируют активацию иммунных клеток, выработку про-/противовоспалительных медиаторов (цитокины и хемокины), интерферонов и антимикробных продуктов. Активация внутриклеточно расположенных TLR7, TLR8 и TLR9 также передается через MyD88, но она может инициировать TRAF6, IRAK4 и TRAF3-зависимую активацию IRF7, который перемещается в ядро и индуцирует продукцию интерферона I типа [46, 47].

При хронических воспалительных состояниях, таких как пародонтит, в отличие от активации TLR2, экспрессия TLR4 снижается, что может предотвратить обострение воспалительного процесса, т.е. разрушение тканей и костей, за счет сдерживания воспалительной реакции. Было продемонстрировано, что здоровые и воспаленные ткани ротовой полости человека экспрессируют молекулы TLR2, TLR4, NOD1 и NOD2, причем локализация TLR2 и TLR4 на клеточной поверхности может быть более четко выражена в воспаленной, а не в здоровой десне. Стимуляция эпителиальных клеток агонистами TLR и NOD вызывала повышенную регуляцию антимикробного пептида β -дефенсина. Эпителиальные клетки полости рта, в отличие от эпителиальных клеток толстой кишки, не секретируют цитокины, такие как IL-8, моноцитарный хемоаттрактантный белок-1 (MCP-1), фактор, стимулирующий колонии гранулоцитов (G-CSF), фактор, стимулирующий колонию макрофагов гранулоцитов (GM-CSF), и фактор роста эндотелия сосудов (VEGF) после стимуляции бактериальными компонентами, но могут это делать

с усилением экспрессии белков распознавания пептидогликана. Эти результаты предполагают, что часть клеток десенсибилизируется, чтобы предотвратить разрушение тканей из-за чрезмерного врожденного иммунного ответа на бактериальные стимулы, потому что клетки и бактерии взаимодействуют конститутивно [48].

При пародонтите аномальный иммунный ответ, известный как гиперчувствительный фенотип, был продемонстрирован в исследованиях лейкоцитов периферической крови, которые стимулировались агонистами TLR2 и TLR4. Стимуляция приводила к повышению уровня провоспалительных цитокинов, продуцируемых лейкоцитами, которые были получены от пациентов с локализованным агрессивным пародонтитом. Этот измененный иммунный ответ может привести к быстрой потере соединительной ткани и прикрепления пародонта, а также альвеолярной кости, что может привести к ранней потере зубов уже у молодых людей.

Активация клеток в ответ на инфекцию приводит к высвобождению провоспалительных цитокинов и рекрутированию фагоцитов и лимфоцитов. Активация Т-лимфоцитов инициирует адаптивный иммунный ответ, Th1, Th2, Treg или Th17, тогда как В-лимфоциты также участвуют в этом процессе через продукцию антител [49]. CD4⁺- и CD8⁺-Т-клетки активируются после распознавания микробных компонентов; было описано множество функционально различных подмножеств этих лимфоцитов, и каждое из них экспрессировало различные цитокины и факторы транскрипции. NF- κ B (NF κ B) является одним из ключевых комплексов инициации транскрипции, которые играют важную роль в регуляции острого воспалительного ответа путем активации каскада цитокинов и производства других провоспалительных медиаторов, включая молекулы адгезии (например, ICAM-1, VCAM-1, E-selectin), ферменты (например, COX-2, 5-LO, CPLA, and iNOS), цитокины (например, IL-1, TNF, IL-6, GM и G-CSF) и хемокинов (например, IL-8, RANTES, MCP-1, эотаксин, MIP-1 κ). Активированные простые CD4⁺-Т-клетки могут дифференцироваться в Th1-лимфоциты, экспрессирующие Tbet транскрипционный фактор, IL-2, IFN- γ , TNF- β , или Th2-лимфоциты, экспрессирующие GATA-3, IL-4, IL-5, IL-13 или Th17, ROR γ t-лимфоциты, экспрессирующие IL-17A, IL-17F, IL-21, IL-22. Продуцируемые специфические цитокины играют определенную роль в обнаружении воспалительного процесса. Эффекторные Т-клетки могут быть простыми, недавно активированными, или Т-клетками памяти. Последние исследования цитокиновых профилей и транскрипционных факторов показали, что Th17-, Th9- и Th22-профили могут активироваться при заболеваниях пародонта [49, 50].

Сопутствующая клеточная инфильтрация, наблюдаемая на участках с признаками заболевания пародонта, также является сложной, состоящей из мононуклеарных и дендритных клеток, В- и Т-лимфоцитов и нейтрофилов. В дополнение к врожденному иммунному ответу через TLR-рецепторы активация нейтрофилов может происходить через несколько механизмов, включая

компоненты каскада комплемента, такие как C5a. Роль эпителиальных и дендритных клеток в передаче сигналов к иммунной системе как клеток — транспортеров пародонтальных патогенов к отдаленным участкам в организме, а именно к метастатической инфекции, становится все более ясной. В этот процесс вовлечены естественные киллерные клетки, популяции Т-хелперов 1-го и 2-го типов, Т-регуляторные клетки, Th17 и фолликулярные дендритные клетки.

Т-регуляторные клетки (Treg) и Th17-клетки были выявлены в тканях пародонта, что свидетельствует о важности иммунорегуляции при заболеваниях пародонта [51]. Популяция CD4⁺CD25⁺-Treg при пародонтите выше по сравнению с гингивитом. Treg отвечают за механизмы толерантности, а супрессивная функция CD4⁺CD25⁺-клеток оказалась частично зависимой от клеточного контакта, что позволяет предположить, что слизистая оболочка человека индуцирует толерантность к различным антигенам [52]. Поражения пародонта человека характеризуются значительной инфильтрацией иммунными клетками с высокой представленностью Т-клеток внутри инфильтратов. При поражении пародонта растет экспрессия IL-17A и, соответственно, количество CD45⁺-IL-17⁺-клеток, т.е. при пародонтите происходит смещение в сторону дифференцировки клеток Th17. Характеристика подтипов IL-17⁺-клеток показала, что подавляющее большинство, около 80%, являются CD4⁺-IL-17⁺, а минимальное количество CD8⁺IL-17⁺ и TCRγδ+IL-17⁺-Т-клеток. Ассоциированные с пародонтитом Th17-клетки продуцировали цитокины, связанные с патогенностью, GM-CSF ~30% и IFNγ ~15%, IL-22 ~15%, что коррелировало с тяжестью заболевания и отражалось разрушением и потерей костной массы десны [53].

Тγδ-клетки состоят из эволюционно отличающихся тканерезидентных клеток Vу6 и циркулирующих подмножеств Vу1 и Vу4, которые независимо сохраняются в слизистой оболочке полости рта. В особенно сложной барьерной ткани десны из-за ее близости к зубному налету Тγδ-клетки расположены стратегически близко к зубному налету и представляют собой один из основных источников IL-17. Исследования *in vivo* показали, что Тγδ-клетки могут иметь протективное значение при возрастной потере костной массы [54].

Данные клинических и доклинических исследований пародонтальных и периапикальных поражений указывают на высокую активацию рецептора лиганда NF-κB/остеопротегерина (RANKL/OPG) в качестве основного детерминанта остеолитической активности, в то время как низкое соотношение RANKL/OPG часто наблюдается при неактивных поражениях. Провоспалительные цитокины непосредственно модулируют экспрессию RANKL/OPG, а следовательно, способствуют прогрессированию поражения наряду с проостеокластогенной поддержкой, обеспечиваемой Th1-, Th17- и В-клетками. И наоборот, взаимодействие Th2- и Treg создает противовоспалительную и прорепаративную среду. Триггер переключения статуса поражения с активного

на неактивный может исходить из непредвиденной иммунорегуляторной обратной связи RANKL, включающей индукцию Treg и исход реакции хозяина с особенностями иммунологической толерантности. В этом контексте дендритные клетки (ДК) выступают в качестве потенциальных детерминант переключения ответа хозяина, поскольку RANKL импринтирует толерогенный фенотип в ДК, участвующий в генерации иммунологической толерантности. Состояние толерантности системно и локально подавляет развитие обостренных и патогенных реакций и способствует устойчивости очагов поражения. Однако нарушение иммунологической толерантности в результате сопутствующих заболеваний или дисбактериоза может объяснить рецидив поражения в сторону активности [43].

Как уже было сказано выше, значительную роль в иммунопатогенезе пародонтитов играют цитокины, такие как IL-5, -6, -10, -12, -17, -18, ФНО-α, IFN-γ и другие [53, 55, 56]. Кератиноциты способны продуцировать различные цитокины, такие как IL-1, IL-6, IL-8 и фактор некроза опухоли TNF-α. Они поддерживают нормальные гомеостатические механизмы и могут вызывать пролиферативные эффекты при повреждении. Цитокины слизистой оболочки могут иметь как провоспалительные, так и противовоспалительные функции. Дисбаланс в уровнях цитокинов может способствовать воспалительным заболеваниям.

IL-8 имеет решающее значение для здоровья полости рта, поскольку он поддерживает переход активированных иммунных клеток в ткани десен и через них, а также способствует адгезии иммунных клеток, ремоделированию тканей и ангиогенезу. У пациентов с тяжелым периодонтитом IL-8 также обнаруживался в высоких концентрациях на здоровых участках. Было показано, что базальное высвобождение IL-8 варьировало от 9,9 до 98,2 пг/мл, а бактериальные биопленки были характерны для здоровой микробиоты полости рта [18].

IL-33 принадлежит к семейству цитокинов IL-1 и конститутивно экспрессируется в ядрах эпителиальных и эндотелиальных клеток [57]. Недавние исследования продемонстрировали участие IL-33 в патогенезе пародонтита. IL-33, полученный из эпителиальных клеток, усиливает иммунный Th2-ответ при бактериальном заражении. IL-33 был обнаружен в воспаленном эпителии десен у пациентов с хроническим пародонтитом [58]. Гингипаины *P. gingivalis* блокировали индукцию мРНК IL-33 [59].

Уровень IL-10 выступает в качестве предиктора клинического ответа на генерализованный агрессивный пародонтит. Кроме того, прием противомикробных препаратов, по-видимому, перекрывает влияние воспалительного ответа на клинический ответ на лечение [60]. IL-10 также может присутствовать в микроокружении пародонтальных поражений, способствуя отрицательной обратной связи с различными типами клеток, включая Т-клетки, В-клетки, макрофаги, НК-клетки, тучные клетки и нейтрофилы. Дополнительные отрицательные

эффекты IL-10 включают модуляцию IL-1, IL-8, IL-12 и TNF- α и ингибирование фагоцитоза [61].

Ряд исследований показал, что IL-18 также может влиять на патогенез хронического пародонтита [62]. IL-18 является мощным провоспалительным цитокином со структурным сходством с IL-1 β . В присутствии IL-12 IL-18 индуцирует Th1-ответ, тогда как в отсутствие IL-12 стимулируется Th2-ответ. CD4⁺-T-клетки также секретируют проинфламмирующие цитокины, такие как IL-1, IL-6 и IL-17, и каждый из этих цитокинов стимулирует экспрессию активатора рецептора NF κ B лиганда (RANKL) в остео- и фибробластах, что способствует образованию остеокластов через контакт-зависимый процесс [63].

Семейство IL-17, состоящее из IL-17A—IL-17F, играет важную роль в защите хозяина от микробного заражения, а также имеет решающее значение в патогенезе пародонтита [63]. Первоначально IL-17A рассматривался как цитокин, экспрессируемый исключительно клетками Th17, но последующие исследования показали, что другие клеточные источники способны экспрессировать IL-17A, включая γ DT- и NK-клетки, нейтрофилы, эозинофилы, тучные клетки и макрофаги. В тканях десен пациентов с пародонтитом наличие клеток, продуцирующих IL-17, коррелирует с тяжестью воспаления в очагах пародонтита. Уровни IL-17A снижаются после нехирургической терапии. Пациенты с пародонтитом демонстрируют более низкие уровни IL-17E в сыворотке крови, и соотношение IL-17A/IL-17E в сыворотке также положительно коррелирует с клиническими параметрами. IL-17 играет важную роль в воспалительных процессах, которые приводят к проявлению псориаза, ревматоидного артрита, воспалительных заболеваний кишечника и пародонтита. Хотя многое еще предстоит выяснить о его защитных и патологических функциях, современные знания предполагают его роль в качестве мощного провоспалительного медиатора и моста между врожденными и адаптивными иммунными реакциями. Коморбидный пародонтит часто наблюдается у пациентов с диагнозом иммуносупрессивного воспалительного заболевания. Хотя двунаправленная причинно-следственная связь еще не подтверждена, регулярные скрининги, профилактические мероприятия и раннее лечение могут уменьшить бремя пародонтита у этих пациентов, и наоборот. Многие клинические рандомизированные контролируемые исследования доказывают эффективность ингибиторов цитокинов, которые манипулируют IL-17 и связанными с ним путями в лечении псориаза, ревматоидного артрита и воспалительных заболеваний кишечника. К сожалению, сообщения о терапевтическом воздействии ингибиторов цитокинов на десневые, пародонтальные и оральные кожно-слизистые заболевания скудны, что может быть связано с их ограниченным показанием к тяжелым системным состояниям, высокими затратами и неблагоприятными последствиями. Однако для дальнейшего выяснения роли Th17-клеток и оси IL-23/IL-17 в патогенезе пародонтита необходимы дальнейшие клинические исследования по изучению

влияния биологических препаратов на ткани десны, пародонта и полости рта [64].

Баланс иммунновоспалительного состояния со здоровой биопленкой может быть нарушен *P. gingivalis*, *F. nucleatum* и другими патогенами, формирующими дисбиотическую микробиоту. *P. gingivalis* способен подавлять врожденный иммунный ответ с помощью нуклеозиддифосфаткиназы (NDK) после стимуляции внеклеточной eATP. Сигнал опасности eATP связывается с рецепторами P2X7, что приводит к активации инфламмосомы и каспазы-1. В цитоплазме клеток хозяина развивается белковый комплекс в виде мультимера — инфламмосомы, который участвует в иммунном ответе на патогенные микробы или сигналы опасности. Инфламмосома индуцирует продукцию и секрецию зрелых провоспалительных цитокинов, IL-1 и IL-18 и в конечном итоге приводит к пироптозу, особому виду клеточной смерти. Существует множество инфламмосом, которые могут быть активированы различными механизмами, что приводит к созреванию и секреции провоспалительных цитокинов. Внеклеточная ATP (eATP), один из первых активаторов, который, как было обнаружено, индуцирует образование инфламмосомы NLRP3, считается принадлежащей к группе молекулярных паттернов, связанных с эндогенными повреждениями (DAMP), высвобождаемых умирающими или поврежденными клетками. Он незначительно присутствует в здоровых тканях, но может повышаться до высоких микромолярных концентраций в воспаленных участках после повреждения тканей. Исследования показали, что eATP вызывает активацию каспазы-1, за которой следует высвобождение IL-1 β [65].

Сложные взаимодействия, происходящие во время реакции хозяина на бактериальные инфекции полости рта, дополнительно осложняются обнаружением и накоплением микроРНК (небольшие некодирующие молекулы РНК, которые отрицательно регулируют экспрессию белка) в тканях пародонта. Аберрантная экспрессия микроРНК запускает дисрегуляцию множества клеточных процессов, участвующих как во врожденных, так и в адаптивных иммунных реакциях, приводя либо к неэффективному противодействию микробным вызовам, либо к чрезмерным катаболическим реакциям. Дендритные клетки обнаруживают патогены и их компоненты с помощью своих поверхностных рецепторов и продуцируют цитокины, которые опосредуют клеточный ответ. При пародонтальных инфекциях сигнализация дендритных клеток считается критическим этапом в регуляции иммунных реакций. Пути, управляющие функциями дендритных клеток, жестко регулируются микроРНК. Было показано, что подавление экспрессии c-Fos в дендритных клетках с помощью miR-155 имеет решающее значение для созревания и функционирования дендритных клеток, включая их способность вызывать клеточную воспалительную реакцию. Было показано, что miR-451, который был чрезмерно экспрессирован в воспаленных тканях десны, снижает секрецию цитокинов инфицированными дендритными клетками с помощью петли отрицательной обратной связи. Важность

и роль этих малых молекул в патогенезе пародонтита — интересная цель для будущих исследований [66].

Слизистая оболочка полости рта является барьерным участком, постоянно подвергающимся воздействию множества внешних раздражителей, однако механизмы, опосредующие иммунологический надзор и толерантность, способствующие таким образом гомеостазу тканей, окончательно не определены. Непрерывный рекрутинг и экстравазация нейтрофилов в ткани десны в здоровом состоянии, а также тяжелые воспалительные фенотипы полости рта у пациентов с дефектами нейтрофилов подчеркивают жизненно важную роль этого клеточного подмножества в оральном гомеостатическом иммунитете. В связи с этим барьер ротовой полости подвергается воздействию уникальных и разнообразных комменсальных микробных сообществ, играющих иммуностимулирующую роль, особенно в условиях развития воспалительной реакции при пародонтите [67]. Кроме того, продолжающийся тканеспецифический сигнал на оральном/десневом барьере — это непрерывное повреждение от жевания, действующее как триггер для местного иммунитета и тонизирующее гомеостатическую Th17-зависимую барьерно-защитную иммунную реакцию. Однако вопросы о том, как комбинация этих разнородных сигналов участвует в регуляции гомеостатического иммунитета на этом важном барьере и влияют ли местные реакции на функционирование системного иммунитета, требуют дальнейшего изучения [68].

ЗАКЛЮЧЕНИЕ

Понимание процессов иммунного ответа, формирования и прогрессирования пародонтита, а также выявление биомаркеров воспаления может способствовать расширению знаний о патогенетических механизмах, улучшению диагностики и поддержке различных терапевтических стратегий.

Исследования в области вирусных, грибковых и бактериальных пародонтологических инфекций помогут понять клинические и биологические особенности пародонтита, механизмы ответа и выраженность ответа иммунной системы, а также сформировать новые стратегии борьбы с этим заболеванием. Выявление и количественная оценка пародонтальных патогенов может иметь прогностическое значение. В будущем необходима разработка новых методов диагностики вирусных, грибковых и бактериальных патогенов на ранней стадии развития пародонтита, а также разработка новых вакцин против вирусов пародонтита, что может стать перспективным направлением и надеждой на недорогую профилактику пародонтита у большой группы людей.

Конфликт интересов. Авторы декларируют отсутствие конфликта интересов.

Conflict of interests. The authors declare no conflict of interests.

Поступила/Accepted on: 26.08.2020

ЛИТЕРАТУРА / REFERENCES:

1. Global, regional, and national incidence, prevalence, and years lived with disability for 328 diseases and injuries for 195 countries, 1990–2016: a systematic analysis for the Global Burden of Disease Study 2016. — *Lancet*. — 2017; 390 (10100): 1211–59. PMID: 28919117
2. **Gomes-Filho I.S., da Cruz S.S., Trindade S.C., de Santana Passos-Soares J., Carvalho-Filho P.C., Figueiredo A.C.M.G., Lyrio A.O., Hintz A.M., Pereira M.G., Scannapieco F.** Periodontitis and respiratory diseases: A systematic review with meta-analysis. — *Oral Dis*. — 2020; 26 (2): 439–46. PMID: 31715080
3. **Slots J.** Focal infection of periodontal origin. — *Periodontol 2000*. — 2019; 79 (1): 233–5. PMID: 30892771
4. **Colombo A.P.V., Magalhães C.B., Hartenbach F.A.R.R., Souto R.M., da Silva-Boghossian C.M.** Periodontal-disease-associated biofilm: A reservoir for pathogens of medical importance. — *Microb Pathog*. — 2016; 94: 27–34. PMID: 26416306
5. **Chevalier M., Ranque S., Prêcheur I.** Oral fungal-bacterial biofilm models in vitro: a review. — *Med Mycol*. — 2018; 56 (6): 653–67. PMID: 29228383
6. **Ипполитов Е.В.** Мониторинг формирования микробной биопленки и оптимизация диагностики воспалительных заболеваний пародонта: автореф. дис. ... д.м.н. — М.: Первый МГМУ им. И.М. Сеченова, 2016. — 49 с.
[Ippolitov E.V. Monitoring of microbial biofilm formation and optimization of periodontal inflammatory diseases diagnostics: dissertation abstract. — Moscow: Sechenov University, 2016. — 49 p. (In Russ.)] eLIBRARY ID: 30437271
7. **Chen C., Feng P., Slots J.** Herpesvirus-bacteria synergistic interaction in periodontitis. — *Periodontol 2000*. — 2020; 82 (1): 42–64. PMID: 31850623
8. **Olsen I., Progulsk-Fox A.** Invasion of *Porphyromonas gingivalis* strains into vascular cells and tissue. — *J Oral Microbiol*. — 2015; 7: 28788. PMID: 26329158
9. **Carvalho-Filho P.C., Gomes-Filho I.S., Meyer R., Olczak T., Xavier M.T., Trindade S.C.** Role of *Porphyromonas gingivalis* HmuY in immunopathogenesis of chronic periodontitis. — *Mediators Inflamm*. — 2016; 2016: 7465852. PMID: 27403039
10. **Zenobia C., Hajishengallis G.** *Porphyromonas gingivalis* virulence factors involved in subversion of leukocytes and microbial dysbiosis. — *Virulence*. — 2015; 6 (3): 236–43. PMID: 25654623
11. **Jung Y.-J., Jun H.-K., Choi B.-K.** Contradictory roles of *Porphyromonas gingivalis* gingipains in caspase-1 activation. — *Cell Microbiol*. — 2015; 17 (9): 1304–19. PMID: 25759090
12. **Nakayama M., Inoue T., Naito M., Nakayama K., Ohara N.** Attenuation of the phosphatidylinositol 3-kinase/Akt signaling pathway by *Porphyromonas gingivalis* gingipains RgpA, RgpB, and Kgp. — *J Biol Chem*. — 2015; 290 (8): 5190–202. PMID: 25564612
13. **Hutcherson J.A., Bagaitkar J., Nagano K., Yoshimura F., Wang H., Scott D.A.** *Porphyromonas gingivalis* RgB is a proinflammatory signal transducer and activator of transcription 4 agonist. — *Mol Oral Microbiol*. — 2015; 30 (3): 242–52. PMID: 25418117
14. **Bengtsson T., Khalaf A., Khalaf H.** Secreted gingipains from *Porphyromonas gingivalis* colonies exert potent

- immunomodulatory effects on human gingival fibroblasts. — *Microbiol Res.* — 2015; 178: 18—26. PMID: 26302843
15. Lönn J., Ljunggren S., Klarström-Engström K., Demirel I., Bengtsson T., Karlsson H. Lipoprotein modifications by gingipains of *Porphyromonas gingivalis*. — *J Periodontol Res.* — 2018; 53 (3): 403—13. PMID: 29341140
 16. Behm C., Blufstein A., Abhari S.Y., Koch C., Gahn J., Schäffer C., Moritz A., Rausch-Fan X., Andrukhov O. Response of human mesenchymal stromal cells from periodontal tissue to LPS depends on the purity but not on the LPS source. — *Mediators Inflamm.* — 2020; 2020: 8704896. PMID: 32714091
 17. Olczak T., Sosicka P., Olczak M. HmuY is an important virulence factor for *Porphyromonas gingivalis* growth in the heme-limited host environment and infection of macrophages. — *Biochem Biophys Res Commun.* — 2015; 467 (4): 748—53. PMID: 26482851
 18. Trindade S.C., Olczak T., Gomes-Filho I.S., Moura-Costa L.F., Cerqueira E.M.M., Galdino-Neto M., Alves H., Carvalho-Filho P.C., Xavier M.T., Meyer R. Induction of interleukin (IL)-1 β , IL-10, IL-8 and immunoglobulin G by *Porphyromonas gingivalis* HmuY in humans. — *J Periodontol Res.* — 2012; 47 (1): 27—32. PMID: 21848614
 19. Fujita Y., Nakayama M., Naito M., Yamachika E., Inoue T., Nakayama K., Iida S., Ohara N. Hemoglobin receptor protein from *Porphyromonas gingivalis* induces interleukin-8 production in human gingival epithelial cells through stimulation of the mitogen-activated protein kinase and NF- κ B signal transduction pathways. — *Infect Immun.* — 2014; 82 (1): 202—11. PMID: 24126532
 20. Wang C., Hörkkö S. Natural Monoclonal Antibody to Oxidized Low-Density Lipoprotein and Aggregatibacter actinomycetemcomitans. — *Methods Mol Biol.* — 2017; 1643: 155—67. PMID: 28667536
 21. Konig M.F., Abusleme L., Reinholdt J., Palmer R.J., Teles R.P., Sampson K., Rosen A., Nigrovic P.A., Sokolove J., Giles J.T., Moutsopoulos N.M., Andrade F. Aggregatibacter actinomycetemcomitans-induced hypercitrullination links periodontal infection to autoimmunity in rheumatoid arthritis. — *Sci Transl Med.* — 2016; 8 (369): 369ra176. PMID: 27974664
 22. Kumawat R.M., Ganvir S.M., Hazarey V.K., Qureshi A., Purohit H.J. Detection of *Porphyromonas gingivalis* and *Treponema denticola* in chronic and aggressive periodontitis patients: A comparative polymerase chain reaction study. — *Contemp Clin Dent.* — 2016; 7 (4): 481—6. PMID: 27994415
 23. Makino K., Takeichi O., Imai K., Inoue H., Hatori K., Himi K., Saito I., Ochiai K., Ogiso B. *Porphyromonas endodontalis* reactivates latent Epstein-Barr virus. — *Int Endod J.* — 2018; 51 (12): 1410—1419. PMID: 29858508
 24. Alyami H.M., Finoti L.S., Teixeira H.S., Aljefri A., Kinane D.F., Benakanakere M.R. Role of NOD1/NOD2 receptors in *Fusobacterium nucleatum* mediated NETosis. — *Microb Pathog.* — 2019; 131: 53—64. PMID: 30940608
 25. Ohara-Nemoto Y., Shimoyama Y., Nakasato M., Nishimata H., Ishikawa T., Sasaki M., Kimura S., Nemoto T.K. Distribution of dipeptidyl peptidase (DPP) 4, DPP5, DPP7 and DPP11 in human oral microbiota-potent biomarkers indicating presence of periodontopathic bacteria. — *FEMS Microbiol Lett.* — 2018; 365 (22). PMID: 30203018
 26. Groeger S., Meyle J. Oral Mucosal Epithelial Cells. — *Front Immunol.* — 2019; 10: 208. PMID: 30837987
 27. de Cássia Negrini T., Koo H., Arthur R.A. *Candida*-bacterial biofilms and host-microbe interactions in oral diseases. — *Adv Exp Med Biol.* — 2019; 1197: 119—41. PMID: 31732939
 28. Mergoni G., Percudani D., Lodi G., Bertani P., Manfredi M. Prevalence of *Candida* species in endodontic infections: Systematic review and meta-analysis. — *J Endod.* — 2018; 44 (11): 1616—1625.e9. PMID: 30241680
 29. Lomeli-Martinez S.M., Valentin-Goméz E., Varela-Hernández J.J., Alvarez-Zavala M., Sanchez-Reyes K., Ramos-Solano M., Cabrera-Silva R.I., Ramirez-Anguiano V.M., Lomeli-Martinez M.A., Martinez-Salazar S.Y., González-Hernández L.A., Andrade-Villanueva J.F. *Candida* spp. determination and Th1/Th2 mixed cytokine profile in oral samples from HIV+ patients with chronic periodontitis. — *Front Immunol.* — 2019; 10: 1465. PMID: 31316513
 30. Aggarwal T., Lamba A.K., Faraz F., Tandon S. Viruses: Bystanders of periodontal disease. — *Microb Pathog.* — 2017; 102: 54—8. PMID: 27899307
 31. Akram Z., Al-Aali K.A., Alrabiah M., Alonaidan F.A., Abduljabbar T., AlAhmari F., Javed F., Vohra F. Current weight of evidence of viruses associated with peri-implantitis and peri-implant health: A systematic review and meta-analysis. — *Rev Med Virol.* — 2019; 29 (3): e2042. PMID: 30901504
 32. Шатохин А.И., Волчкова Е.В. Роль герпесвирусов в патогенезе воспалительных заболеваний пародонта. — *Стоматология.* — 2016; 95 (2): 89—91 [Shatokhin A.I., Volchkova E.V. Role of herpes viruses in periodontal disease pathogenesis. — *Stomatology.* — 2016; 95 (2): 89—91 (In Russ.)] eLIBRARY ID: 26094182
 33. Slots J., Slots H. Periodontal herpesvirus morbidity and treatment. — *Periodontol 2000.* — 2019; 79 (1): 210—20. PMID: 30892761
 34. Li F., Zhu C., Deng F.-Y., Wong M.C.M., Lu H.-X., Feng X.-P. Herpesviruses in etiopathogenesis of aggressive periodontitis: A meta-analysis based on case-control studies. — *PLoS One.* — 2017; 12 (10): e0186373. PMID: 29036216
 35. Watanabe N., Nodomi K., Koike R., Kato A., Takeichi O., Kotani A.I., Kaneko T., Sakagami H., Takei M., Oga-ta Y., Sato S., Imai K. EBV LMP1 in gingival epithelium potentially contributes to human chronic periodontitis via inducible IL8 production. — *In Vivo.* — 2019; 33 (6): 1793—800. PMID: 31662504
 36. Muzammil, Jayanthi D., Faizuddin M., Ahmad H.M.N. Association of interferon lambda-1 with herpes simplex viruses-1 and -2, Epstein-Barr virus, and human cytomegalovirus in chronic periodontitis. — *J Investig Clin Dent.* — 2017; 8 (2). PMID: 26677065
 37. Santos-Lima E.K.N., Oliveira Y.A., Santos R.P.B., Sampaio G.P., Pimentel A.C.M., Carvalho-Filho P.C., Moura-Costa L.F., Olczak T., Gomes-Filho I.S., Meyer R.J., Xavier M.T., Trindade S.C. Production of interferon-gamma, interleukin-6, and interleukin-1 β by human peripheral blood mononuclear cells stimulated with novel lys-gingipain synthetic peptides. — *J Periodontol.* — 2019; 90 (9): 993—1001. PMID: 30868592
 38. de Sousa Rodrigues P.M., Teixeira A.L., Kustner E.C., Medeiros R. Are herpes virus associated to aggressive periodontitis? A review of literature. — *J Oral Maxillofac Pathol.* — 2015; 19 (3): 348—55. PMID: 26980964
 39. Himi K., Takeichi O., Imai K., Hatori K., Tamura T., Ogiso B. Epstein-Barr virus reactivation by persistent apical periodontal pathogens. — *Int Endod J.* — 2020; 53 (4): 492—505. PMID: 31730263
 40. Chowdhry R., Singh N., Sahu D.K., Tripathi R.K., Mishra A., Singh A., Mukerjee I., Lal N., Bhatt M.L.B., Kant R. Dysbiosis and variation in predicted functions of the granulation tissue microbiome in HPV positive

- and negative severe chronic periodontitis. — *Biomed Res Int.* — 2019; 2019: 8163591. PMID: 31111067
41. **Abbas A.A., Taylor L.J., Dothard M.I., Leiby J.S., Fitzgerald A.S., Khatib L.A., Collman R.G., Bushman F.D.** *Re-dondoviridae*, a family of small, circular DNA viruses of the human oro-respiratory tract associated with periodontitis and critical illness. — *Cell Host Microbe.* — 2019; 25 (5): 719—729.e4. PMID: 31071295
42. **Pólvora T.L.S., Nobre Á.V.V., Tirapelli C., Jr M.T., de Macedo L.D., Santana R.C., Pozzetto B., Lourenço A.G., Motta A.C.F.** Relationship between human immunodeficiency virus (HIV—1) infection and chronic periodontitis. — *Expert Rev Clin Immunol.* — 2018; 14 (4): 315—27. PMID: 29595347
43. **Cavalla F., Letra A., Silva R.M., Garlet G.P.** Determinants of periodontal/periapical lesion stability and progression. — *J Dent Res.* — 2021; 100 (1): 29—36. PMID: 32866421
44. **Cardoso E.M., Reis C., Manzaneres-Céspedes M.C.** Chronic periodontitis, inflammatory cytokines, and interrelationship with other chronic diseases. — *Postgrad Med.* — 2018; 130 (1): 98—104. PMID: 29065749
45. **Moutsopoulos N.M., Konkel J.E.** Tissue-specific immunity at the oral mucosal barrier. — *Trends Immunol.* — 2018; 39 (4): 276—87. PMID: 28923364
46. **Meyle J., Chapple I.** Molecular aspects of the pathogenesis of periodontitis. — *Periodontol 2000.* — 2015; 69 (1): 7—17. PMID: 26252398
47. **Varanat M., Haase E.M., Kay J.G., Scannapieco F.A.** Activation of the TREM-1 pathway in human monocytes by periodontal pathogens and oral commensal bacteria. — *Mol Oral Microbiol.* — 2017; 32 (4): 275—87. PMID: 27448788
48. **Yu X., Hu Y., Freire M., Yu P., Kawai T., Han X.** Role of toll-like receptor 2 in inflammation and alveolar bone loss in experimental peri-implantitis versus periodontitis. — *J Periodontol Res.* — 2018; 53 (1): 98—106. PMID: 28872184
49. **Araujo-Pires A.C., Francisconi C.F., Bigueti C.C., Cavalla F., Aranha A.M.F., Letra A., Trombone A.P.F., Faveri M., Silva R.M., Garlet G.P.** Simultaneous analysis of T helper subsets (Th1, Th2, Th9, Th17, Th22, Tfh, Tr1 and Tregs) markers expression in periapical lesions reveals multiple cytokine clusters accountable for lesions activity and inactivity status. — *J Appl Oral Sci.* — 2014; 22 (4): 336—46. PMID: 25141207
50. **Braz-Silva P.H., Bergamini M.L., Mardegan A.P., De Rosa C.S., Haseus B., Jonasson P.** Inflammatory profile of chronic apical periodontitis: a literature review. — *Acta Odontol Scand.* — 2019; 77 (3): 173—80. PMID: 30585523
51. **Arul D., Rao S.** Isolation of Naturally Induced T-regulatory Cells in Gingival Tissues of Healthy Human Subjects and Subjects with Gingivitis and Chronic Periodontitis. — *Cureus.* — 2019; 11 (3): e4283. PMID: 31183266
52. **da Motta R.J.G., Almeida L.Y., Villafuerte K.R.V., Ribeiro-Silva A., León J.E., Tirapelli C.** FOXP3+ and CD25+ cells are reduced in patients with stage IV, grade C periodontitis: A comparative clinical study. — *J Periodontol Res.* — 2020; 55 (3): 374—80. PMID: 31876956
53. **Stadler A.F., Angst P.D.M., Arce R.M., Gomes S.C., Oppermann R.V., Susin C.** Gingival crevicular fluid levels of cytokines/chemokines in chronic periodontitis: a meta-analysis. — *J Clin Periodontol.* — 2016; 43 (9): 727—45. PMID: 27027257
54. **Hovav A.H., Wilharm A., Barel O., Prinz I.** Development and function of $\gamma\delta$ T cells in the oral mucosa. — *J Dent Res.* — 2020; 99 (5): 498—505. PMID: 32091949
55. **Мудров В.П., Мяндиев М.С., Фоменко И.С., Иванов С.Ю., Лолокова Н.В., Нелюбин В.Н.** Цитокиновая регуляция воспаления при бактериально-вирусной инфекции в тканях пародонта при пародонтите и периодонтите. — *Цитокины и воспаление.* — 2016; 2: 212—5 [Mudrov V.P., Mandiev M.S., Fomenko I.S., Ivanov S.Iu., Lolo-kova N.V., Nelyubin V.N. Cytokine regulation of inflammation and bacterial-viral co-infection in periodontal tissues with periodontitis. — *Citokines and Inflammation.* — 2016; 2: 212—5 (In Russ.)]. eLIBRARY ID: 29452894
56. **Bilichodmath S., Nair S.K., Bilichodmath R., Mangalekar S.B.** mRNA expression of IFN- λ s in the gingival tissue of patients with chronic or aggressive periodontitis: A polymerase chain reaction study. — *J Periodontol.* — 2018; 89 (7): 867—74. PMID: 29717481
57. **da Luz F.A.C., Oliveira A.P.L., Borges D., Brígido P.C., Silva M.J.B.** The physiopathological role of IL—33: new highlights in bone biology and a proposed role in periodontal disease. — *Mediators Inflamm.* — 2014; 2014: 342410. PMID: 24692848
58. **Malcolm J., Awang R.A., Oliver-Bell J., Butcher J.P., Campbell L., Planell A.A., Lappin D.F., Fukada S.Y., Nile C.J., Liew F.Y., Culshaw S.** IL-33 exacerbates periodontal disease through induction of RANKL. — *J Dent Res.* — 2015; 94 (7): 968—75. PMID: 25808546
59. **Tada H., Matsuyama T., Nishioka T., Hagiwara M., Kiyoura Y., Shimauchi H., Matsushita K.** Porphyromonas gingivalis gingipain-dependently enhances IL-33 production in human gingival epithelial cells. — *PLoS One.* — 2016; 11 (4): e0152794. PMID: 27058037
60. **Taiete T., Monteiro M.F., Casati M.Z., Vale H.F., Ambosano G.M.B., Nociti F.H., Sallum E.A., Casarin R.C.V.** Local IL-10 level as a predictive factor in generalized aggressive periodontitis treatment response. — *Scand J Immunol.* — 2019; 90 (6): e12816. PMID: 31448837
61. **Moretti S., Bartolommei L., Galosi C., Renga G., Oikonomou V., Zamparini F. et al.** Fine-tuning of Th17 cytokines in periodontal disease by IL-10. — *J Dent Res.* — 2015; 94 (9): 1267—75. PMID: 26092379
62. **Yoshinaka K., Shoji N., Nishioka T., Sugawara Y., Hoshino T., Sugawara S., Sasano T.** Increased interleukin-18 in the gingival tissues evokes chronic periodontitis after bacterial infection. — *Tohoku J Exp Med.* — 2014; 232 (3): 215—22. PMID: 24646956
63. **Chitrapriya M.N., Rao S.R., Lavu V.** Interleukin-17 and interleukin-18 levels in different stages of inflammatory periodontal disease. — *J Indian Soc Periodontol.* — 2015; 19 (1): 14—7. PMID: 25810587
64. **Bunte K., Beikler T.** Th17 Cells and the IL-23/IL-17 axis in the pathogenesis of periodontitis and immune-mediated inflammatory diseases. — *Int J Mol Sci.* — 2019; 20 (14): 3394. PMID: 31295952
65. **Luo Y., Peng X., Duan D., Liu C., Xu X., Zhou X.** Epigenetic regulations in the pathogenesis of periodontitis. — *Curr Stem Cell Res Ther.* — 2018; 13 (2): 144—50. PMID: 28721820
66. **Lina S., Lihong Q., Di Y., Bo Y., Xiaolin L., Jing M.** microRNA-146a and Hey2 form a mutual negative feedback loop to regulate the inflammatory response in chronic apical periodontitis. — *J Cell Biochem.* — 2019; 120 (1): 645—57. PMID: 30125982
67. **Vigueras S.H., Zúñiga M.D., Jané-Salas E., Navarrete L.S., Segura-Egea J.J., Velasco-Ortega E., López-López J.** Viruses in pulp and periapical inflammation: a review. — *Odontology.* — 2016; 104 (2): 184—91. PMID: 25796386
68. **Dutzan N., Abusleme L.** T Helper 17 Cells as pathogenic drivers of periodontitis. — *Adv Exp Med Biol.* — 2019; 1197: 107—117. PMID: 31732938

МАТЕРИАЛЫ ДЛЯ ПАРОДОНТОЛОГИИ



Здоровье ваших десен



DOI: 10.37988/1811-153X_2021_1_60

Р.В. Ушаков¹,
д.м.н., профессор, зав. кафедрой общей
и хирургической стоматологии

Н.Н. Нуруев¹,
старший лаборант кафедры общей
и хирургической стоматологии

Т.В. Ушакова¹,
к.м.н., доцент кафедры общей
и хирургической стоматологии

В.М. Карпова²,
к.м.н., доцент кафедры пропедевтики
стоматологических заболеваний

А.А. Арутюнян²,
старший лаборант кафедры микробиологии,
вирусологии, иммунологии

А.А. Лабазанов²,
к.м.н., челюстно-лицевой хирург, научный
сотрудник лаборатории молекулярно-
биологических исследований НИМСИ

В.Н. Царев²,
д.м.н., профессор, директор НИМСИ, зав.
кафедрой микробиологии, вирусологии,
иммунологии

¹ РМАНПО² МГМСУ им. А.И. Евдокимова

Комбинированная антимикробная химиотерапия (фторхинолоны и имидазолы) в комплексном лечении воспалительных заболеваний пародонта

Реферат. При воспалительных заболеваниях пародонта ведущая роль в возникновении и развитии процесса отводится микробной биопленке, поэтому одним из требований к антибиотикам, используемым в пародонтологии, является способность препарата легко проникать внутрь микробной биопленки. **Цель работы** — изучить влияние комбинации препаратов группы фторхинолонов (ципрофлоксацина) и группы 5-нитроимидазола (тинидазола) на клинические проявления и микробный состав биопленки при хроническом генерализованном пародонтите (ХГП). **Материалы и методы.** Обследовано 58 пациентов с обостренным ХГП средней тяжести. В основной группе назначали комбинированный препарат цiproфлорксацина и тинидазола (Цифран СТ), в группе сравнения — амоксициллин с клавулановой кислотой (Амоксиклав). Продолжительность курса антимикробной химиотерапии составила 10—12 суток. **Результаты.** В процессе лечения установлена нормализация показателей индексов гигиены, РМА и РВИ в обеих группах. Представители консорциума *P. gingivalis*, *T. forsythia*, *A. actinomycetemcomitans* с помощью ПЦР-диагностики определены у 100% пациентов обеих групп. После проведенного лечения эрадикация пародонтопатогенных видов в основной группе (применение комбинации цiproфлорксацина и тинидазола) была более полной, чем в группе сравнения, а дисбиотические нарушения менее выражены, чем в группе сравнения. **Заключение.** Включение в алгоритмы комплексного лечения ХГП комбинации цiproфлорксацина и тинидазола повышает эффективность эрадикации пародонтального кармана и тканей пародонтального комплекса от пародонтопатогенных видов бактерий.

Ключевые слова: хронический пародонтит, биопленка, системная антибактериальная химиотерапия, цiproфлорксацин, тинидазол, амоксициллин

ДЛЯ ЦИТИРОВАНИЯ:

Ушаков Р.В., Нуруев Н.Н., Ушакова Т.В., Карпова В.М., Арутюнян А.А., Лабазанов А.А., Царев В.Н. Комбинированная антимикробная химиотерапия (фторхинолоны и имидазолы) в комплексном лечении воспалительных заболеваний пародонта. — *Клиническая стоматология*. — 2021; 1 (97): 60—5. DOI: 10.37988/1811-153X_2021_1_60

R.V. Ushakov¹,
Grand PhD in Medical Sciences, professor
of the General and surgical dentistry
Department

N.N. Nuruev¹,
senior laboratory assistant at the General and
surgical dentistry Department

T.V. Ushakova¹,
PhD in Medical Sciences, associate professor
of the General and surgical dentistry
Department

V.M. Karpova²,
PhD in Medical Sciences, associate professor
of the Dentistry diseases propaedeutics
Department

Combined antimicrobial chemotherapy (fluoroquinolones and imidazoles) in the complex treatment of inflammatory diseases of the periodontal

Abstract. In inflammatory periodontal diseases, the leading role in the emergence and development of the process is assigned to the microbial biofilm; therefore one of the requirements for antibiotics used in periodontology is the ability of the drug to easily penetrate into the microbial biofilm. **The aim** is to study the effect of a combination of drugs of the fluoroquinolone group — ciprofloxacin and the 5-nitroimidazole group — tinidazole on the clinical manifestations and microbial composition of biofilms in chronic generalized periodontitis. **Materials and methods.** 58 patients with exacerbation of moderate chronic periodontitis were examined. In the main group, a combined preparation of ciprofloxacin and tinidazole (Tsifran ST) was prescribed, in the comparison group — amoxicillin with clavulanic acid (Amoxiclav). The duration of the course of antimicrobial chemotherapy was 10—12 days. **Results.** In the course of treatment, normalization of the indices of hygiene indices, PMA and PBI in both groups was established. Representatives of the consortium

A.A. Arutyunjan²,
senior laboratory assistant at the Microbiology,
virology, immunology Department

A.A. Labazanov²,
PhD in Medical Sciences, researcher at the
Molecular biology research laboratory of the
Medico-dental research Institute

V.N. Tsarev²,
Grand PhD in Medical sciences, professor,
head of the Microbiology, virology,
immunology Department, director of the
Medico-dental research Institute

¹ Russian Medical Academy of Continuous
Professional Education, Moscow, Russia

² Moscow State University of Medicine and
Dentistry, Moscow, Russia

P. gingivalis, *T. forsythia*, *A. actinomycetemcomitans* were identified by PCR diagnostics in 100% of patients in both groups. complex treatment of chronic generalized periodontitis with a combination of ciprofloxacin and tinidazole increases the efficiency of eradication of the periodontal pocket and tissues of the periodontal complex from periodontal pathogenic bacterial species. After the treatment, the eradication of periodontal pathogenic species in the main group (use of a combination of ciprofloxacin and tinidazole) was more complete than in the comparison group, and dysbiotic disorders were less pronounced than in the comparison group. **Conclusion.** The inclusion of a combination of ciprofloxacin and tinidazole in the algorithms for the complex treatment of chronic generalized periodontitis increases the efficiency of eradication of the periodontal pocket and tissues of the periodontal complex from periodontal pathogenic bacteria species.

Key words: chronic periodontitis, biofilm, systemic antibacterial chemotherapy, ciprofloxacin, tinidazole, amoxicillin

FOR CITATION:

Ushakov R.V., Nuruev N.N., Ushakova T.V., Karpova V.M., Arutyunjan A.A., Labazanov A.A., Tsarev V.N. Combined antimicrobial chemotherapy (fluoroquinolones and imidazoles) in the complex treatment of inflammatory diseases of the periodontal. — *Clinical Dentistry (Russia)*. — 2021; 1 (97): 60–5.
DOI: 10.37988/1811-153X_2021_1_60

ВВЕДЕНИЕ

Особое место в комплексном лечении хронического генерализованного пародонтита (ХГП) играет антимикробная терапия, которая, по мнению большинства исследователей, должна быть направлена на устранение острого воспалительного процесса (обострения), антимикробную санацию тканей пародонта, изменение соотношения между патогенной (пародонтопатогенной) и непатогенной (стабилизирующей) микрофлорой в сторону последней, профилактику системных и местных инфекционных осложнений (в том числе возникающих при инвазивных вмешательствах), предотвращение развития суперинфекции (включая грибковое поражение), снижение микробной нагрузки и помощь организму в борьбе с инфекцией [1–5].

Нисколько ни умаляя роль личной и профессиональной гигиены полости рта и местного медикаментозного лечения при заболеваниях пародонта, которым отводится значительное место в современной литературе [1, 6–8], следует отметить, что механическая обработка и местное антимикробное воздействие при развившемся воспалительном процессе не позволяет полностью удалить пародонтопатогенные микробы из тканей, прежде всего вследствие их внутриклеточной локализации и многослойности формируемой микробной биопленки [3, 9].

Поэтому сочетание механического удаления микробов с системным назначением антимикробных химиопрепаратов и антибиотиков считается наиболее эффективным способом комплексного лечения. Основанием для проведения системной антимикробной терапии при пародонтите является нестойкая и недостаточная санация пародонтальных карманов (тканей пародонтального комплекса) от представителей пародонтопатогенных видов при проведении профессиональной гигиены

и использовании только местной антибактериальной терапии [3, 5, 9–11].

Вместе с тем отмечается множественная резистентность некоторых пародонтопатогенов (*P. gingivalis*, *A. actinomycetemcomitans*, *T. forsythia*, *P. intermedia*, *T. denticola* и др.) к антимикробным химиопрепаратам [12–17]. В связи с этим, помимо монотерапии (назначение одного препарата), при смешанной инфекции, к которой относится и пародонтит, широко используется сочетание антибактериальных химиопрепаратов, что дает возможность перекрыть возможный спектр резистентности к антибиотикам со стороны микроорганизмов [1, 2, 5, 10, 11].

Как известно, при воспалительных заболеваниях пародонта ведущую роль в возникновении и развитии процесса отводится микробной биопленке, в которой присутствуют пародонтопатогенные виды «красного» и «оранжевого» комплекса, по S.S. Socransky (1997) [18], поэтому одним из требований к антибиотикам, используемым в пародонтологии является способность препарата легко проникать внутрь, через защитную мантию микробной биопленки, воздействуя на микробы на всех этапах ее формирования [3, 7, 11].

К группе химиопрепаратов, проникающих в микробную биопленку, относятся, в частности, фторхинолоны и 5-нитроимидазолы, обладающие высокой, хотя и неравнозначной активностью в отношении основных пародонтопатогенных видов, кроме этого, сочетание препаратов перечисленных групп обладает синергичным действием [19–22].

В связи с этим целью работы явилось изучение влияния комбинации химиопрепарата группы фторхинолонов (ципрофлоксацина) и группы 5-нитроимидазола (тинидазола) на клинические проявления и микробный состав биопленки при хроническом генерализованном пародонтите.

МАТЕРИАЛЫ И МЕТОДЫ

Обследовали 58 пациентов с обострением хронического генерализованного пародонтита (ХГП) средней степени тяжести. Диагноз ХГП был поставлен в соответствии с Клиническими рекомендациями (протоколами лечения) при диагнозе пародонтит, утвержденными решением совета ассоциации общественных объединений «Стоматологическая ассоциация России» 23 апреля 2013 г. с изменениями и дополнениями на основании постановления СтАР № 15 от 30 сентября 2014 г. Всем пациентам проведена профессиональная гигиена в соответствии с клиническими рекомендациями (протоколами), при необходимости — коррекция окклюзии.

В I (основной) группе назначали комбинированный препарат 500 мг ципрофлоксацина с 600 мг тинидазола (Цифран СТ), во II группе (сравнения) — амоксициллин с клавулановой кислотой (Амоксиклав). Продолжительность курса антимикробной терапии составила 10–12 суток.

Для оценки состояния пародонта использовали упрощенный индекс гигиены полости рта по Грину—Вермильону (ОНИ-S), папиллярно-маргинально-альвеолярный индекс (РМА) в модификации Парма для оценки интенсивности гингивита и папиллярный индекс кровоточивости по Мюллеману—Саксеру (РВИ), позволяющий судить о степени тяжести воспаления.

Значения пародонтологических индексов определяли у каждого больного трижды: до проведения профессиональной гигиены и через 10–12 дней (после окончания курса антимикробной химиотерапии). При оценке основных параметров состояния тканей пародонтального комплекса учитывали последние международные рекомендации по пародонтологии EFP/ORCA workshop [23].

Выделение и культивирование штаммов проводили до начала лечения и на 12-е сутки, по стандартным протоколам. После забора материала (биопренки) из пародонтального кармана производился посев. Первичный посев для выделения грамотрицательных

факультативных анаэробных бактерий и представителей микроаэрофильной группы осуществляли на питательную среду M832 (HiMedia Labs, Индия) — анаэробный агар по Уилкинсу—Чалгрину с добавлением 5% крови.

Посев помещали в термостат при 37°C на 120 часов, предварительно поместив в анаэрогат. После получения чистой культуры, идентификацию проводили с помощью наборов Biochemical Identification Test Kits (HiMedia Labs, Индия). Для определения чувствительности выделенных штаммов к действию исследуемых пленок применяли модификацию метода серийных разведений [3].

При статистической обработке результатов количественные величины представлены в виде медианы (Me) и квартилей (Q25; Q75). Для определения интервалов высоких и низких значений использовался метод кластерного анализа «К-средние». Соответствие выборочных распределений условиям нормальности определялось критерием Шапиро—Уилка. Для оценки различия связанных показателей использовался критерий Манна—Уитни. Статистически достоверными считали отличия с вероятностью различий $p < 0,05$.

РЕЗУЛЬТАТЫ

При обследовании после лечения у пациентов обеих групп наблюдали улучшение клинического состояния тканей пародонта, что отражалось в статистически значимом снижении индексных показателей (табл. 1), которые приближались к уровню здоровых лиц. Значения ОНИ-S, РМА и РВИ уменьшились в I группе в 6,6, 3 и 4 раза соответственно; во II группе — в 6, 2 и 1,6 раза соответственно. При этом по показателю изменения индекса РМА, характеризующего интенсивность воспалительной реакции, выявлены статистически значимые различия между группами ($p = 0,029$): в основной группе его снижение было более выражено, чем в группе сравнения, так же как и по индексу кровоточивости РВИ. Относительно индексов гигиены достоверных различий между группами не наблюдалось ($p = 0,507$ и $p = 0,215$, соответственно).

Для адекватной характеристики влияния антимикробной химиотерапии в группах сравнения на возбудителей и микробиоценоз пародонтальных карманов оценивали суммарную степень микробной обсемененности, частоту выявления пародонтопатогенов и резидентов, а также грибов рода *Candida* с оценкой степени обсемененности дрожжевыми грибами (табл. 2).

Суммарная степень микробной обсемененности (более 10^9 КОЕ/мл), выраженная через десятичный логарифм составляла $9,5 \pm 0,5$ и $9,7 \pm 0,5$, что соответствовало высокому уровню микробной обсемененности по сравнению с известной нормой ($5-6 \lg$ КОЕ/мл) [3].

До начала пародонтологического лечения представители пародонтопатогенных видов 1-го порядка (хотя бы один из представителей группы *P. gingivalis*, *T. forsythia*, *A. actinomycetemcomitans*) с помощью ПЦР-диагностики определены у 100% пациентов обеих групп.

Таблица 1. Показатели состояния пародонта у больных ХГП до и после лечения (Me [Q25; Q75])

[Index assessment of the periodontal condition in patients with chronic generalized periodontitis before and after treatment by comparison groups: I — with ciprofloxacin/tinidazole, II — with amoxicillin/sodium clavulanate (Me [Q25; Q75])]

Показатель	До лечения		После лечения	
	I группа	II группа	I группа	II группа
ОНИ-S	2,2 [1,7; 2,3]	2,0 [1,5; 2,2]	0,1 [0,1; 0,2]	0,2 [0,1; 0,4]
Индекс РМА, %	60,0 [47,0; 66,7]	49,7 [33,3; 56,7]	18,0 [4,0; 20,0]	23,3 [13,3; 26,7]
РВИ	1,5 [1,0; 2,0]	1,1 [1,0; 1,7]	0,2 [0,1; 0,8]	0,7 [0,4; 1,0]

Различия до и после лечения и между группами после лечения статистически достоверны ($p < 0,05$).

Представители *Candida spp.* культурального исследования определены также у 13,8 и 17,2% пациентов обеих групп (различия не достоверны).

После проведения пародонтологического лечения на фоне системной комбинированной химиотерапии через 2 недели в обеих группах наблюдали статистически достоверное снижение степени микробной обсемененности до нормального уровня, причем не только за счет эрадикации пародонтопатогенов, но и частично за счет резидентов (альфа-зеленящих стрептококков и коринебактерий). Частота выявления этих важных компонентов микробиоценоза уменьшилась со 100 до 86,2 и 68,9% для I и II группы соответственно. При этом отмечались достоверные различия по обсемененности *Candida spp.*, которая во II группе была выше в 1,5 раза по сравнению с I группой, а частота выявления возросла в 2,4 раза.

В контрольные сроки через 1 месяц различия состава микробиоценоза частично нивелировались, однако в I группе показатели были более благоприятными: суммарная микробная обсемененность была достоверно ниже и резидентную микробиоту выявляли у всех пролеченных пациентов, частота выявления пародонтопатогенов была достоверно в 3 раза ниже, а дрожжевых грибов — в 1,7 раза ниже, чем во II группе ($p < 0,05$).

Таким образом, можно утверждать, что через 10–12 дней системного применения антибиотика наблюдали выраженный дисбиотический сдвиг с увеличением популяции дрожжевых грибов, который через 1 месяц нормализовался в I группе, но сохранялся во II группе.

В качестве клинического примера можно привести результаты микробиологических исследований с данными по чувствительности бактерий к антимикробным химиопрепаратам.

Клинический случай 1

Пациент Г., 67 лет, с обострением ХГП средней степени тяжести. Перед лечением взят материал из пародонтального кармана для проведения микробиологических исследований и определения чувствительности к антибиотикам. Выделены α -гемолитические стрептококки

(*S. constellatus*, *S. intermedius*), коринебактерии (*Corynebacterium spp.*), в ассоциации с пародонтопатогенными видами *T. forsythia*, *P. gingivalis* и *A. actinomycetemcomitans*, а также энтеробактериями в значительном количестве. Чувствительность к изучаемым препаратам: ципрофлоксацин — высокочувствительны, тинидазол — чувствительны (за исключением энтеробактерий), амоксициллин/клавуланат — высокочувствительны.

После профессиональной гигиены назначен Цифран СТ по 1 таблетке 2 раза в сутки в течение 12 суток.

При повторном исследовании степень микробной обсемененности соответствует нормальному уровню (5,6 lg КОЕ/мл), микробиота представлена в основном α -зеленящими стрептококками (*S. sanguis*, *S. salivarius*) в ассоциации с *C. albicans* в небольшом количестве (100 КОЕ/мл). Клинически воспалительный процесс купировался.

Клинический случай 2

Пациентка В., 52 года, с ХГП средней степени тяжести. В первичном исследовании выделены представители пародонтопатогенной флоры: α -гемолитические стрептококки (*S. sanguis*, *S. intermedius*), β -гемолитические стрептококки в ассоциации с пародонтопатогенными видами пигментообразующих бактериоидов *T. forsythia*, *A. actinomycetemcomitans* и *P. intermedia*, грибы рода *Candida*. Чувствительность бактериальной микробиоты к изучаемым антимикробным препаратам: ципрофлоксацин — высокочувствительны, тинидазол — высокочувствительны, амоксициллин/клавуланат натрия — высокочувствительны.

После проведения профессиональной гигиены назначен Амоксиклав по 1 таблетке 2 раза в сутки в течение 12 суток.

После окончания курса антимикробной химиотерапии α -гемолитические стрептококки не выявлены, определяется ассоциация пародонтопатогенных бактерий *T. forsythia* с *Candida spp.* в высоком количестве (5,5 lg КОЕ/мл). Клинически сохраняются признаки воспалительного процесса, без выделения экссудата из пародонтальных карманов.

Таблица 2. Микробиологические показатели в ходе лечения
[Microbiological indicators in the dynamics of treatment in comparison groups
(I — with Ciprofloxacin/Tinidazol, II — with amoxicillin/sodium clavulanate 675/125 mg)]

Показатель	До лечения		Через 2 недели		Через 1 месяц	
	I группа	II группа	I группа	II группа	I группа	II группа
Обсемененность бактериями, lg КОЕ/мл	9,7±0,5	9,5±0,5	5,1±0,3*	5,4±0,4*	5,2±0,4**	6,3±0,5*
Частота обнаружения нормобиоты, %	100	100	86,2*	68,9*	100,0**	82,8*
Частота обнаружения пародонтопатогенов, %	100	100	13,8*	17,2*	17,2**	51,7*
Частота обнаружения <i>Candida spp.</i> , %	17,2	13,8	20,7	31,0*	13,8**	24,1
Обсемененность <i>Candida spp.</i> , lg КОЕ/мл	2,6±0,4	2,4±0,3	3,4±0,5**	4,8±0,5*	2,6±0,4**	4,2±0,4

Примечание: * — различия статистически достоверны по сравнению с предыдущим контрольным сроком ($p < 0,05$);

** — различия статистически достоверны по сравнению со II группой ($p < 0,05$).

ОБСУЖДЕНИЕ

В первом клиническом примере, при использовании Цифрана СТ, произошла полная санация пародонтальных карманов, пародонтопатогены не определялись. Во втором случае, несмотря на чувствительность выделенных видов пародонтопатогенов к амоксициллину, сохранился пародонтопатоген 1-го порядка — *T. forsythia*, склонный к внутриклеточному паразитизму, и резко увеличилось количество *Candida spp.*, что свидетельствует о развитии дисбиоза. В последние годы исследователи находят все больше подтверждений роли грибковой или микобиопленки, формируемой дрожжевыми грибами, как основы для колонизации другими патогенами [24–27].

Экспериментальные данные, полученные в наших предыдущих исследованиях с помощью сканирующей электронной микроскопии свидетельствуют, что в концентрации цiproфлоксацина с тинидазолом (Цифран СТ) приближающейся к МПК, определяется полная деструкция мантии биопленки и частичное повреждение микробных клеток *P. gingivalis* [20]. Это подтверждает активное воздействие препарата на полимикробную биопленку пародонта и указывает на его высокую антимикробную и антибиопленочную эффективность.

Вероятно, учитывая практически одинаковую чувствительность большинства пародонтопатогенов к этим препаратам, это можно объяснить разной способностью используемых препаратов проникать в микробную биопленку и воздействовать на ее матрикс. Следует также учитывать, что к тинидазолу высокочувствительны все группы облигатных анаэробов, колонизирующих полость рта (классы бактериоидов, фузобактерий, кластридий и др.) [2, 3, 28].

Применение амоксициллина с клавулановой кислотой, несмотря на достаточно высокую чувствительность многих пародонтопатогенов к нему, по всей видимости, ограничивается тем, что он действует только на внеклеточно расположенные бактерии и бактерии в верхних слоях биопленки, в то время как комбинированный препарат фторхинолона (ципрофлоксацин) с тинидазолом приводит к гибели также внутриклеточно расположенных пародонтопатогенов и к разрушению матрикса биопленки.

Таким образом, резюмируя вышеизложенный материал и данные литературы, можно заключить, что для эффективной эрадикации пародонтопатогенных видов микроорганизмов необходимо преодолеть следующие факторы, определяющие развитие патологии пародонта:

- внутриклеточное расположение пародонтопатогенных микробов [2, 12, 18];
- протективное (защитное) действие микробной биопленки [7, 9, 14, 16, 22];
- глубокое проникновение микробов в ткани (недоступно для механического и местного антимикробного воздействия [5, 11];
- короткое время действия и снижение концентрации антимикробного агента при местном применении за счет разбавления (разведения) ротовой жидкостью [2, 3, 6];
- снижение активности местных факторов мукозального иммунитета и активация провоспалительного цитокинового каскада [12, 29–31].

ЗАКЛЮЧЕНИЕ

Таким образом, через 2 недели системного применения β -лактамов наблюдали выраженный дисбиотический сдвиг с увеличением популяции дрожжевых грибов, который сохранялся во II группе через 1 месяц, а в I основной группе нормализовался.

Включение в алгоритмы комплексного лечения хронического генерализованного пародонтита комбинированной антимикробной химиотерапии препарата цiproфлоксацина с тинидазолом (Цифран СТ) повышает эффективность эрадикации пародонтального кармана и тканей пародонтального комплекса как за счет повреждения матрикса биопленки и более легкого проникновения внутрь биопленки (по сравнению с β -лактамами антибиотиками), так и за счет синергичного действия компонентов препарата на сами бактериальные клетки возбудителей.

Конфликт интересов. Авторы декларируют отсутствие конфликта интересов.

Conflict of interests. The authors declare no conflict of interests.

Поступила/Accepted on: 20.01.2021

ЛИТЕРАТУРА / REFERENCES:

1. Зорян Е.В., Царев В.Н. Медикаментозное лечение заболеваний пародонта. — В кн.: Янушевич О.О., Дмитриева Л.А. (ред.) Пародонтология. Национальное руководство. — М.: ГЭОТАР-Медиа, 2018. — С. 421–496.
[Zoryan E.V., Tsarev V.N. Medication for periodontal disease. — In: Janushевич O.O., Dmitrieva L.A. (eds). Periodontology. National Guide. — Moscow: GEOTAR-Media, 2018. — Pp. 421–496 (In Russ.).]
2. Яковлев С.В., Брико Н.И., Сидоренко С.В., Проценко Д.Н. (ред.) Программа СКАТ (стратегия контроля антимикробной терапии) при оказании стационарной медицинской помощи. Российские клинические рекомендации. — М.: Перо, 2018. — С. 21–32

[Yakovlev S.V., Briko N.I., Sidorenko S.V., Protsenko D.N. (eds.) SCAT program (strategy of control of antimicrobial therapy) in the provision of inpatient medical care. Russian clinical guidelines. — Moscow: Quill, 2018. — Pp. 21–32 (In Russ.).]
eLIBRARY ID: 32766107

3. Ушаков Р.В., Царев В.Н. Антимикробная терапия в стоматологии. Принципы и алгоритмы. — М.: Практическая медицина, 2019. — С. 21–35
[Ushakov R.V., Tsarev V.N. Antimicrobial therapy in dentistry. Principles and algorithms. — Moscow: Practical medicine, 2019. — Pp. 21–35 (In Russ.).]
4. Kassebaum N.J., Bernabé E., Dahiya M., Bhandari B., Murray C.J.L., Marcenes W. Global burden of severe periodontitis in 1990–2010:

- a systematic review and meta-regression. — *J Dent Res*. — 2014; 93 (11): 1045—53. PMID: 25261053
5. **Keestra J.A.J., Grosjean I., Coucke W., Quirynen M., Teughels W.** Non-surgical periodontal therapy with systemic antibiotics in patients with untreated chronic periodontitis: a systematic review and meta-analysis. — *J Periodontol Res*. — 2015; 50 (3): 294—314. PMID: 25142259
6. **Царев В.Н., Атрушкевич В.Г., Ипполитов Е.В., Подпорин М.С.** Сравнительный анализ антимикробной активности пародонтальных антисептиков с использованием автоматизированной системы контроля роста микроорганизмов в режиме реального времени. — *Пародонтология*. — 2017; 1 (82): 4—10 [Tsarev V.N., Atrushkevich V.G., Ippolitov E.V., Podporin M.S. Comparative analysis of periodontal antiseptic antimicrobial activity using the automated control of microbial growth in real-time. — *Parodontologiya*. — 2017; 1 (82): 4—10 (In Russ.)]. eLIBRARY ID: 29233663
7. **Ковалевский А.М., Ушакова А.В. и др.** Бактериальная биопленка пародонтальных карманов: переосмысление опыта пародонтологии. — *Пародонтология*. — 2018; 2 (87): 15—21 [Kovalevskiy A.M., Ushakova A.V. et al. Bacterial biofilm of periodontal pockets: the revision of periodontology experience. — *Parodontologiya*. — 2018; 2 (87): 15—21 (In Russ.)]. eLIBRARY ID: 35786789
8. **Ушаков Р.В., Царев В.Н.** Применение антисептиков в стоматологии. — М: Практическая медицина, 2018. — С. 121—160 [Ushakov R.V., Tsarev V.N. Antiseptics usage in dentistry. — Moscow: Practical medicine, 2018. — Pp. 121—160 (In Russ.)].
9. **Ramich T., Schacher B., Scharf S., Röhlke L., Arndt R., Eickholz P., Nickles K.** Subgingival plaque sampling after combined mechanical and antibiotic nonsurgical periodontal therapy. — *Clin Oral Investig*. — 2015; 19 (1): 27—34. PMID: 24554003
10. **Закиров Т.В., Ворошилина Е.С., Брусицына И.В., Иощенко Е.С., Ожгихина Н.В.** Оценка эффективности основных системных антибиотиков на первом этапе лечения генерализованного агрессивного пародонтита. — *Пародонтология*. — 2019; 3: 213—21 [Zakirov T.V., Voroshilina E.S., Brunsitsyna E.V., Ioshchenko E.S., Ozhgikhina N.V. Evaluation of the effectiveness of the main systemic antibiotics at the first stage of treatment of generalized aggressive periodontitis. — *Parodontologiya*. — 2019; 3: 213—21 (In Russ.)]. eLIBRARY ID: 40548055
11. **Орехова Л.Ю., Лобода Е.С., Косова Е.В., Вашнева В.Ю., Петров А.А.** Актуальная антибиотикотерапия в пародонтологии. — *Пародонтология*. — 2020; 3: 217—23 [Orekhova L.Yu., Loboda E.S., Kosova E.V., Vashneva V.Yu., Petrov A.A. Topical antibiotic therapy in periodontology. — *Parodontologiya*. — 2020; 3: 217—23 (In Russ.)]. eLIBRARY ID: 43865437
12. **Hake S.K., Meyer D.H., Fives-Taylor P.M.** Periodontal pathology. — In: Lamont R.J., Burne R.A., Lantz M.S., LeBlank D.J. (eds.) Oral microbiology and immunology. — ASM Press: Washington (DC), 2019. — Pp. 297—339.
13. **Царев В.Н., Ипполитов Е.В., Николаева Е.Н.** Распространение генетических маркеров резистентности к антибиотикам у биопленко-формирующих штаммов облигатных и факультативных анаэробов. — Журнал микробиологии, эпидемиологии и иммунобиологии. — 2017; 2: 74—80 [Tsarev V.N., Ippolitov E.V., Nikolaeva E.N. Prevalence of genetic markers of resistance to antibiotics in biofilm-forming strains of obligate and elective anaerobes. — *Journal of Microbiology, Epidemiology and Immunobiology*. — 2017; 2: 74—80 (In Russ.)]. eLIBRARY ID: 37330862
14. **Stewart P.S.** Antimicrobial Tolerance in Biofilms. — *Microbiol Spectr*. — 2015; 3 (3): 10.1128/microbiolspec.MB-0010-2014. PMID: 26185072
15. **Li J., Wang X., Wang L. et al.** High in vitro antibacterial activity of Pac-525 against *Porphyromonas gingivalis* biofilms cultured on titanium. — *Biomed Res Int*. — 2015; 2015: 909870. PMID: 25710035
16. **Pöllänen M.T., Paino A., Ihalin R.** Environmental stimuli shape biofilm formation and the virulence of periodontal pathogens. — *Int J Mol Sci*. — 2013; 14 (8): 17221—37. PMID: 23965982
17. **Montagner F., Jacinto R.C., Signoretti F.G.C. et al.** Beta-lactamic resistance profiles in *Porphyromonas*, *Prevotella*, and *Parvimonas* species isolated from acute endodontic infections. — *J Endod*. — 2014; 40 (3): 339—44. PMID: 24565649
18. **Socransky S.S., Haffajee A.D., Cugini M.A., Smith C., Jr R.L.K.** Microbial complexes in subgingival plaque. — *J Clin Periodontol*. — 1998; 25 (2): 134—44. PMID: 9495612
19. **Зуева А.О., Чувилкин В.И., Подпорин М.С. и др.** Микробиологическая оценка фторхинолонов II и III поколений для профилактики и лечения инфекционных осложнений хирургических операций. — *Бактериология*. — 2017; 4: 50—4 [Zueva A.O., Chuvilkin V.I., Podporin M.S. et al. Microbiological evaluation of II and III generation quinolones in prevention and treatment of inflammatory complication in oral surgery. — *Bacteriology*. — 2017; 4: 50—4 (In Russ.)]. eLIBRARY ID: 35010410
20. **Царев В.Н., Ушаков Р.В., Ипполитов Е.В., Подпорин М.С., Нуруев Н.Н.** Экспериментальное исследование антимикробной и антибиопленочной активности комбинации ципрофлоксацина и тинидазола in vitro. — *Пародонтология*. — 2019; 4: 285—92 [Tsarev V.N., Ushakov R.V., Ippolitov E.V., Podporin M.S., Nuruev N.N. Pilot study of antimicrobial and anti-biofilm activity of a combination of ciprofloxacin and tinidazole in vitro. — *Parodontologiya*. — 2019; 4: 285—92 (In Russ.)]. eLIBRARY ID: 41531630
21. **Fàbrega A., Madurga S., Giralte E., Vila J.** Mechanism of action of and resistance to quinolones. — *Microb Biotechnol*. — 2009; 2 (1): 40—61. PMID: 21261881
22. **Sharma D., Misba L., Khan A.U.** Antibiotics versus biofilm: an emerging battleground in microbial communities. — *Antimicrob Resist Infect Control*. — 2019; 8: 76. PMID: 31131107
23. **Sanz M., Beighton D., Curtis M.A. et al.** Role of microbial biofilms in the maintenance of oral health and in the development of dental caries and periodontal diseases. Consensus report of group 1 of the Joint EFP/ORCA workshop on the boundaries between caries and periodontal disease. — *J Clin Periodontol*. — 2017; 44 Suppl 18: S5-S11. PMID: 28266109
24. **Модина Т.Н., Мамаева Е.В., Абдрахманов А.К., Гильфанов Б.Р., Ильинская О.Н.** Идентификация грибов рода *Candida* при воспалительных заболеваниях пародонта. — *Клиническая стоматология*. — 2019; 1 (89): 20—3 [Modina T.N., Mamaeva E.V., Abdrahmanov A.K., Gilfanov B.R., Il'inskaya O.N. Identifying *Candida albicans* of inflammatory periodontal diseases. — *Clinical Dentistry (Russia)*. — 2019; 1 (89): 20—3 (In Russ.)]. eLIBRARY ID: 37128722
25. **Kean R., Rajendran R., Haggarty J., Townsend E.M., Short B., Burgess K.E., Lang S., Millington O., Mackay W.G., Williams C., Ramage G.** *Candida albicans* mycofilms support *Staphylococcus aureus* colonization and enhances miconazole resistance in dual-species interactions. — *Front Microbiol*. — 2017; 8: 258. PMID: 28280487
26. **Ebersole J.L., Dawson D. 3rd, Emecen-Huja P., Nagarajan R., Howard K., Grady M.E., Thompson K., Peyyala R., Al-Attar A., Lethbridge K., Kirakodu S., Gonzalez O.A.** The periodontal war: microbes and immunity. — *Periodontol 2000*. — 2017; 75 (1): 52—115. PMID: 28758303
27. **Mombelli A.** Microbial colonization of the periodontal pocket and its significance for periodontal therapy. — *Periodontol 2000*. — 2018; 76 (1): 85—96. PMID: 29193304
28. **Румянцев В.А., Авакова Д.Р., Блинова А.В.** Модуляция иммунного ответа в пародонтологии и имплантологии: потенциал противовоспалительной, антибактериальной терапии и перспективные лекарственные формы. Обзор. — *Пародонтология*. — 2019; 24 (4): 372—7 [Rumyantsev V.A., Avakova D.R., Blinova A.V. Host response modulation in periodontology and implantology: potential of anti-inflammatory, antibacterial therapy and promising dosage forms. Review. — *Parodontologiya*. — 2019; 24 (4): 372—7 (In Russ.)]. eLIBRARY ID: 41531667
29. **Balmasova I.P., Lomakin Y.A., Babaev E.A., Tsarev V.N., Gabibov A.G., Smirnov I.V., Knorre V.D., Ovchinnikova L.A., Gnuchev N.V., Khurs E.N., Deev M.S., Kostin N.N., Arutyunov S.D.** «Shielding» of cytokine induction by the periodontal microbiome in patients with periodontitis associated with type 2 diabetes mellitus. — *Acta Naturae*. — 2019; 11 (4): 79—87. PMID: 31993238
30. **Silva N., Abusleme L., Bravo D., Dutzan N., Garcia-Sesnich J., Vernal R., Hernández M., Gamonal J.** Host response mechanisms in periodontal diseases. — *J Appl Oral Sci*. — 2015; 23 (3): 329—55. PMID: 26221929

DOI: 10.37988/1811-153X_2021_1_66

С.Г. Ивашкевич¹,

к.м.н., доцент кафедры челюстно-лицевой хирургии и хирургической стоматологии медицинского института

Т.Ф. Асфаров¹,

аспирант кафедры челюстно-лицевой хирургии и хирургической стоматологии медицинского института

А.П. Бонарцев²,

к.б.н., доцент кафедры биоинженерии биологического факультета

Н.А. Гусейнов¹,

аспирант кафедры челюстно-лицевой хирургии и хирургической стоматологии медицинского института

Ш.Д. Хоссаин¹,

ассистент кафедры челюстно-лицевой хирургии и хирургической стоматологии медицинского института

¹ РУДН² МГУ им. М.В. Ломоносова

Противовоспалительное и остеиндуктивное действие симвастатина, возможности его использования для лечения заболеваний пародонта

Реферат. Успешное применение хирургических и медикаментозных методов лечения восстановления костной ткани челюстей убедительно подтверждено в клинической практике. Вместе с тем продолжают развиваться технологии по потенцированию остеиндуктивных свойств остеопластических материалов для восстановления костного объема. Включение в состав остеопластических материалов статинов самостоятельно или в комбинации с МСК — одно из новых и многообещающих направлений регенераторного воздействия. **Цель** обзора — сбор и анализ научных данных о влиянии симвастатина на дифференцировку МСК, участие симвастатина при воспалительных процессах в тканях пародонта, поиск перспектив применения симвастатина как составляющей комплексной терапии заболеваний пародонта. **Материалы и методы.** Поиск данных проводили на основе баз данных pubmed.com, sciencedirect.com, elibrary.ru по ключевым словам: «simvastatin» AND «periodontitis», «simvastatin» AND «stromal mesenchymal cells» с 2014 г. до 2020 г. Были отобраны статьи на основе экспериментальных работ. **Результаты.** Подчеркнуты основные клеточно-генетические пути реализации работы симвастатина по отношению к МСК и заболеваниям пародонта, выявлена корреляционная связь дозозависимого применения симвастатина с дифференцировкой МСК и выраженностью воспалительного ответа при заболеваниях пародонта. **Заключение.** Симвастатин является перспективным средством при заболеваниях пародонта как на воспалительном, так и на реабилитационном этапах.

Ключевые слова: симвастатин, пародонтит, мезенхимальные стволовые клетки, воспаление, регенерация

ДЛЯ ЦИТИРОВАНИЯ:

Ивашкевич С.Г., Асфаров Т.Ф., Бонарцев А.П., Гусейнов Н.А., Хоссаин Ш.Д. Противовоспалительное и остеиндуктивное действие симвастатина, возможности его использования для лечения заболеваний пародонта. — *Клиническая стоматология.* — 2021; 1 (97): 66—74.
DOI: 10.37988/1811-153X_2021_1_66

S.G. Ivashkevich¹,

PhD in Medical Sciences, associate professor of the Oral and maxillofacial surgery Department

T.F. Asfarov¹,

postgraduate of the Oral and maxillofacial surgery Department

A.P. Bonartsev²,

PhD in Biology, associate professor of the Bioengineering Department

N.A. Guseynov¹,

postgraduate of the Oral and maxillofacial surgery Department

Sh.J. Hossain¹,

assistant lecturer of Oral and maxillofacial surgery Department

The anti-inflammatory and osteoinductive effect of Simvastatin, possibilities of its use for treatment of periodontal diseases

Abstract. The successful use of surgical and medical methods for the treatment of jawbone restoration has been convincingly confirmed in clinical practice. At the same time, technologies for potentiating the osteoinductive properties of osteoplastic materials to restore bone volume continue to develop. The inclusion of statins in the composition of osteoplastic materials alone or in combination with MSCs is one of the new and promising areas of regenerative action. **Objectives** — collection and analysis of scientific data on the influence of SMV on the differentiation of MSCs, the participation of SMV in inflammatory processes in periodontal tissues, the search for prospects for the use of SMV as a component of complex therapy of periodontal diseases. **Materials and methods.** The research of data has been carried out on the databases: PubMed.com, ScienceDirect.com, eLibrary.ru, by the following key words: “simvastatin” AND “periodontitis”, “simvastatin” AND “stromal mesenchymal cells” over the time period from 2014 to 2020; the articles have been selected on the basis of a number of experimental works. **Results.** The main cellular and genetic

¹ RUDN University, Moscow, Russia

² Lomonosov Moscow State University, Moscow, Russia

ways of implementing the work of SMV in relation to MSCs and periodontal diseases were emphasized, the correlation between the dose-dependent use of SMV with the differentiation of MSCs and the severity of the inflammatory response in periodontal diseases was revealed. **Conclusion.** SMV is a promising tool for periodontal diseases both at the inflammatory and rehabilitation stages.

Key words: simvastatin, periodontitis, mesenchymal stem cells, inflammation, regeneration

FOR CITATION:

Ivashkevich S.G., Asfarov T.F., Bonartsev A.P., Guseynov N.A., Hossain Sh.J. The anti-inflammatory and osteoinductive effect of Simvastatin, possibilities of its use for treatment of periodontal diseases. — *Clinical Dentistry (Russia)*. — 2021; 1 (97): 66–74. DOI:10.37988/1811-153X_2021_1_66

ВВЕДЕНИЕ

На сегодняшний день количество пациентов с диагнозами «гингивит и болезни пародонта (K05)», «частичная потеря зубов (K08.1)», «атрофия альвеолярного гребня (K08.2)» продолжает увеличиваться. В силу этого становится актуальным анализ и поиск различных методов, нацеленных на повышение эффективности терапии пациентов с указанными диагнозами. Успешное применение хирургических и медикаментозных методов лечения восстановления костной ткани челюстей убедительно подтверждено в клинической практике. Вместе с тем продолжают развиваться технологии по потенцированию остеоиндуктивных свойств остеопластических материалов для восстановления костного объема [1, 2].

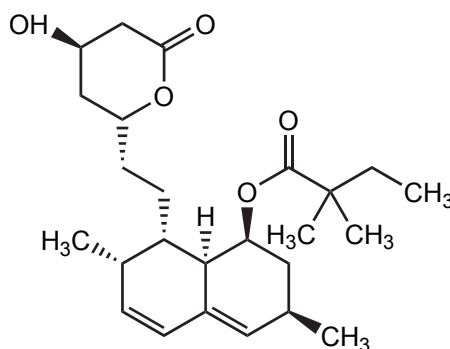
С этой целью в данном обзоре литературы проведен сбор и анализ данных, основанных на экспериментальных работах в направлении противовоспалительной терапии и остеогенной дифференцировки мезенхимальных стволовых клеток (МСК).

Существует множество экспериментальных и клинических работ, направленных на индукцию процесса регенерации костной ткани, а также противовоспалительного ответа при лечении заболеваний пародонта. Включение в состав остеопластических материалов статинов самостоятельно или в комбинации с МСК — одно из таких новых и многообещающих направлений регенераторного воздействия.

Традиционно препараты статинового ряда применяются для снижения системного уровня холестерина при лечении и профилактике атеросклероза. Их действие основано на ингибировании гидроксиметилглутарилкофермента А-редуктазы в печени, который участвует в синтезе холестерина через цикл мевалоновой кислоты. По структуре статины — аналоги гидроксиметилглутарилкофермента А-редуктазы. Данная функция препаратов статинового ряда используется для снижения рисков образования атеросклеротической бляшки и активно применяется при различных заболеваниях сердечно-сосудистой системы.

Ученые выявили другие функции и области применения статинов. В ретроспективных когортных, а также метааналитических исследованиях показано снижение количества переломов конечностей и состоятельная минеральная плотность кости на фоне приема статинов. Из базы данных исследований медицинского страхования Тайваня были отобраны данные 45 342 человека в возрасте от 50 до 90 лет, лечившихся статинами с 1 января 2001 г. до 31 декабря 2013 г. В качестве контрольной группы выступили данные 115 594 пациентов, не получавших терапию статинами. В течение 13 лет у 16 146 (10,03%) из всех включенных в исследование субъектов развился остеопороз: у 3097 (6,83%) пользователей статинов и у 13 049 (11,29%) лиц, не принимавших статины. В целом, статиновая терапия снизила риск развития остеопороза на 48% [3]. Корреляцию между остеопорозом и гиперхолестеринемией W. Wei и соавт. (2015) связывают с индукцией гипофизарного эндогенного рецептора эстрогена альфа. Холестерол является агонистом данного ядерного рецептора. Отсюда следует, что гиперхолестеринемия может приводить к остеопорозу через индукцию эндогенного α-рецептора эстрогена [4]. Гиперхолестеринемия является фактором риска у пациентов с патологией костной ткани [5]. Однако, несмотря на положительные эффекты симвастина на костную ткань, следует учитывать длительность лечения и индивидуальную дозировку [6], биодоступность препарата по отношению к костной ткани [7].

Не остались в стороне результаты исследования генетической связи между симвастином и аномалиями развития челюстно-лицевой области. А. Suzuki и соавт. (2020) экспериментальным путем выявили, что метаболические нарушения холестерина, вызваны нарушением гена DHCR7, участвующего в синтезе холестерина, а также белков INSIG1 и INSIG2, обеспечивающих механизм отрицательной обратной связи для биосинтеза холестерина. Данные ферменты приводят к нарушениям дифференцировки остеобластов. Поразительно, что нормализация метаболизма холестерина с помощью симвастина



приводила к нормализации данных процессов [8]. Также есть данные об ингибировании белка KLF4 симвастатином с последующим снижением метастазирования [9], апоптоза неопластических клеток [10], а также о повышении эффективности комбинированного лечения полицитемии [11]. А. Нореcka и соавт. (2016) считают, что применение симвастатина в терапии остеоартроза у женщин с менопаузой имеет положительный эффект. Авторы выявили положительную корреляцию при изучении концентрации кальция и кремния в крови у пациентов, принимавших симвастатин более 1 года [12].

Доказана противовоспалительная роль симвастатина в работе С.Р. Lin (2016). Симвастатин ослабляет повышение сывороточного TNF- α , растворимого TNFR1, 3-нитротирозина. Провоспалительные цитокины, окислительный стресс и TNFR1 играют роль в индукции кальцификации аорты. В работе С.Р. Lin и соавт. (2015) использовали гладкомышечные клетки аорты человека для исследования роли TNF- α , окислительного стресса и TNFR1 в индукции кальцификации аорты и для выяснения механизма, который способствует защитному эффекту симвастатина от кальцификации аорты. Было показано, что обработка гладкомышечных клеток аорты человека TNF- α приводит к накоплению Ca²⁺ в клетках, увеличению активности щелочной фосфатазы, НАДФ-оксидазы, NF- κ B субъединицы p65, BMP2, MSX2 и экспрессии RUNX2. Симвастатин подавлял TNF- α -индуцированную активацию НАДФ-оксидазной субъединицы p47, вышеупомянутые костные маркеры и экспрессию TNFR1. Кроме того, мРНК p65, p47 и TNFR1 ингибировали опосредованную TNF- α стимуляцию экспрессии BMP2, MSH2, RUNX2. Симвастатин, апоцинин и ацетилцистеин частично ингибируют либо полностью блокируют индуцируемое TNF- α образование H₂O₂ или супероксида. Эти результаты позволяют предположить, что симвастатин независимо от своего эффекта снижения уровня холестерина подавляет прогрессирование сосудистых заболеваний посредством ингибирования медиаторов воспаления TNF- α и TNFR1 [13].

Отмечены и негативные влияния при системном использовании симвастатина. Он может нарушать тромбоз и лейкоцитоз костного мозга [14, 15]. Основным побочными эффектами препаратов статинового ряда является рабдомиолиз [16], однако есть данные, отрицающие побочный эффект на мышечную ткань со стороны симвастатина [17].

Препараты статинового ряда по причине короткого периода полураспада, а также из-за рисков побочных эффектов неэффективны и не рациональны для системного применения по отношению к костной ткани. Поэтому была выдвинута идея их локального применения для оптимизации репаративной регенерации челюстных костей. Еще в 1999 г. G. Mundy и соавт. продемонстрировали влияние статинов на формирование новой кости при подкожном введении симвастатина в область костного дефекта мышей [18].

Существует множество направлений по изучению влияния симвастатина на стоматологические проблемы.

Например, в обзоре S. Gupta и соавт. (2019) показано, что введение симвастатина демонстрирует положительные результаты при лечении пародонтальной инфекции, регенерации альвеолярной кости, трансплантации мягких тканей, купировании воспалительных процессов в ВНЧС и регенерации хряща [19]. Лечение обратимого пульпита консервативным путем прямого наложения на рог пульпы симвастатина также показало положительный результат [20].

СИМВАСТАТИН, КЛЕТочНАЯ ДИФФЕРЕНЦИРОВКА

Любая клетка в организме человека проходит определенные стадии для полноценного созревания — другими словами, дифференцируется. Для дифференцировки клетки необходимы как определенные условия, так и факторы роста. В настоящее время существует множество работ по индуцированию дифференцировки МСК на различных носителях и в комбинации с факторами роста [21, 22].

В работе S. Nantavisai и соавт. (2019) продемонстрирована способность симвастатина в малых дозировках (0,1 и 1 нмоль/л) индуцировать дифференцировку МСК. В то же время при больших дозировках (10 и 100 нмоль/л) наблюдалось ингибирование дифференцировки МСК с параллельным воспалительным ответом. Авторы подчеркнули работу симвастатин-индуцированной дифференцировки при помощи маркеров: регуляторов клеточного цикла Cyclin D1 и Cyclin D2, маркера пролиферации Ki-67, антиапоптотического гена Bcl-2. Интересно, что плюрипотентные маркеры ZFP42 и Oct-4 тоже имели тенденцию к повышению при использовании малых доз [23]. Отсюда следует, что существует определенный критерий в виде дозозависимого эффекта влияния симвастатина на дифференцировку МСК. Однако есть и другие данные симвастатин-индуцированной дифференцировки клеток. А. Babakhani и соавт. (2019) в эксперименте *in vitro* показали положительное влияние симвастатина на дифференцировку стволовых клеток волосяных фолликулов в эпителиоциты. Симвастатин-индуцирующими дозами для дифференцировки и сравнения были 1, 2 и 5 мкмоль/л. Для оценки активности клеток применялся колориметрический МТТ-тест, который отражает метаболическую активность клеток. Наиболее продуктивными результатами были при дозировке симвастатина 5 мкмоль/л [24].

P.L. Shao и соавт. связывают остеогенную дифференцировку МСК под влиянием симвастатина с генной экспрессией интегрин- α 5. Для оценки остеогенной дифференцировки использовали окрашивание ализариновым красным, а также ПЦР-исследование. Было выявлено повышение концентрации щелочной фосфатазы, осаждения кальция, а также количественно уровнем экспрессии мРНК интегрин- α 5 и остеогенных генных маркеров (BMP2, RUNX2, коллаген I типа, щелочной фосфатазы и остеокальцин) [25]. D.L. Zanette и соавт. (2015) выделили МСК из околоплодных вод и костного мозга, а также охарактеризовали их на основе критериев

Международного общества клеточной терапии (ISCT). Клетки, обработанные симвастатином, и контрольные клетки окрашивали для оценки пролиферации, а их РНК использовали для анализа результатов полимеразной цепной реакции (ПЦР). В результате МСК, обработанные симвастатином, показали большее количество клеток в одной популяции, что говорит о медленном старении, а также об индуцированной дифференцировке МСК под влиянием симвастатина [26].

В другой экспериментальной работе R. Wu и соавт. (2015) учитывалась непрямая ревазулиризация костных дефектов, а также дифференцировка МСК под влиянием симвастатина. В контрольной группе из 39 человек операцию проводили только с мобилизацией МСК, а 39 пациентам экспериментальной группы выполняли инъекции симвастатина через неделю после оперативного вмешательства. Продемонстрировано положительное влияние симвастатина на дифференцировку МСК по количеству гемопоэтических клеток-предшественников в мононуклеарных клетках периферической крови пациентов [27].

Исследование I.C. Tai и соавт. (2015) показало, что статины вызывают остеогенную дифференцировку как *in vitro*, так и *in vivo*. Активация передачи сигналов RhoA увеличивает напряжение цитоскелета, которое играет решающую роль в остеогенной дифференцировке МСК. Авторы предположили, что передача сигналов RhoA участвует в симвастатин-индуцированном остеогенезе в МСК костного мозга. Было обнаружено: хотя лечение симвастатином смещает локализацию белка RhoA с мембраны на цитозоль, дозозависимое применение симвастатина активирует RhoA. Симвастатин также увеличивал экспрессию остеогенных белков, плотность нити актина, количество очаговых спаек и клеточное напряжение. Исследование *in vivo* также подтверждает, что плотность актинового филамента увеличивается при индуцированном симвастатином эктопическом образовании кости. Авторы впервые продемонстрировали, что поддержание интактных актиновых цитоскелетов и повышение жесткости клеток имеют решающее значение в симвастатин-индуцированном остеогенезе. Результаты показывают, что симвастатин, который является остеоиндуктивным фактором, действует путем увеличения организации актиновых филаментов и жесткости клеток в сочетании с остеоиндуктивными биоматериалами, а также он может способствовать регенерации кости на основе стволовых клеток [28].

Еще одно положительное свойство симвастатина по отношению к дифференцировке МСК показано в работе G.P. Jahromi и соавт. (2018). Ингибиторы ГАМК-Коа-редуктазы увеличивают выживаемость нейронов и способствуют движению МСК к участкам воспаления. Однако точные механизмы, обеспечивающие улучшение неврологического функционального восстановления в моделях Стокса после комбинированного лечения симвастатином и МСК, все еще остаются недостаточно изученными. В эксперименте была использована модель эмболического инсульта для индуцирования очаговой

ишемической травмы головного мозга путем введения предварительно сформированного сгустка в среднюю мозговую артерию. После инсульта животных лечили внутривенной инъекцией симвастатина, внутримышечной инъекцией МСК или их комбинацией. Через 7 дней после ишемии комбинация симвастатина и МСК приводила к значительному увеличению перемещения МСК, эндогенного нейрогенеза, ангиогенеза и активации астроцитов при одновременном снижении повреждения нейронов по сравнению с лечением только МСК. Эти результаты дополнительно демонстрируют синергетические преимущества применения МСК и симвастатина [29].

В исследовании M. Zhang и соавт. (2018) был рассмотрен следующий вопрос: может ли симвастатин способствовать остеогенной дифференцировке МСК путем модулирования пути Wnt/ β -катенина, способствуя заживлению переломов. МСК III поколения культивировали в средах для остеоиндукции, содержащих симвастатин с градиентной концентрацией или наибольшую дозу симвастатина, которая не вызывала пролиферацию клеток. Влияние симвастатина на остеогенную дифференцировку МСК оценивали по активности щелочной фосфатазы, окрашиванию ализариновым красным и экспрессии генов, специфичных для остеобластов. Антагонист пути Wnt DKK1 и β -катенин-нарушающий агент были добавлены к МСК для определения активности щелочной фосфатазы при помощи окрашивания ализариновым красным остеобласт-специфических генов МСК. Было обнаружено, что концентрация 0,3 нмоль/л является самой высокой дозой, которая не вызывает пролиферацию МСК. После обработки 0,3 нмоль/л симвастатина в течение 7 дней активность щелочной фосфатазы и число кальцифицированных клеток значительно увеличились. Между тем экспрессия генов, связанных с остеобластами, включая щелочную фосфатазу, RUNX2, остеокальцин и OPN, была явно повышена. Однако когда МСК обрабатывали DKK1 в течение 7 дней, активность щелочной фосфатазы и экспрессия генов, связанных с остеобластами, включая щелочную фосфатазу, RUNX2, остеокальцин и OPN, были снижены. Симвастатин заметно усиливал экспрессию белка β -катенина. Отсюда следует, что симвастатин может стимулировать дифференцировку МСК крыс в остеобластоподобные клетки, и его механизм может быть связан с путем Wnt/ β -катенина [30].

В работе T. Voth и соавт. (2018) изучено прямое влияние гидроксихлорина на активность остеобластов, полученных из МСК человека. Культуры обрабатывали различными дозами гидроксихлорина (0, 1 и 5 мкг/мл). Были оценены активности щелочной фосфатазы и кальция, дифференцировка и активность остеобластов. Детальный анализ выполняли при помощи микроматричного анализа и ПЦР. Дополнительно сравнивали влияние симвастатина на дифференцировку МСК. Оказалось, что гидроксихлорин ингибирует дифференцировку и минерализацию остеобластов, полученных из МСК *in vitro*. Микроматричный анализ

и дополнительное ПЦР-исследование выявили весьма значительную активацию биосинтеза холестерина, лизосомального и внеклеточного матрикса в клетках, обработанных 5 мкг/мл гидроксихлорина, по сравнению с контролем (без обработки). Кроме того продемонстрировано, что 1 мкмоль/л симвастатина также снижает дифференцировку и минерализацию остеобластов, полученных из МСК, по сравнению с контролем. По-видимому, положительное влияние гидроксихлорина на минеральную плотность кости нельзя объяснить стимуляцией дифференцировки остеобластов. Несоответствие между высоким МПК и снижением функции остеобластов полученных из МСК вследствие лечения гидроксихлорином может быть вызвано системными факторами, которые стимулируют образование кости, и/или местными факторами, которые уменьшают резорбцию кости, которая отсутствует в клеточных культурах. Работа подчеркнула дозозависимую ингибирование дифференцировки МСК со стороны симвастатина [31].

МСК, полученные из костного мозга, имеют большой терапевтический потенциал для многих заболеваний. Тем не менее локальное применение МСК остается сложной проблемой. Последние данные указывают на то, что симвастатин стимулирует фосфорилирование протеинкиназы В (АКТ), а р-АКТ влияет на экспрессию рецептора-4 хемокина. Следовательно, симвастатин может улучшать экспрессию CXCR4 в МСК, и микроРНК. В своем исследовании W. Bing и соавт. (2016) продемонстрировали, что симвастатин увеличивает как общую, так и поверхностную экспрессию CXCR4 в МСК. Он также стимулировал вызванную SDF-1 α миграцию стромальных клеток, и это действие было ингибировано AMD 3100 (антагонистом рецептора хемокинов для CXCR4). Симвастатин активировал путь PI3K/АКТ. Также стоит отметить избыточную экспрессию LY294002, вызванную симвастатином. MiR-9 прицельно ингибирует CXCR4 в МСК у крыс, а симвастатин снижал экспрессию MiR-9. р-АКТ влиял на экспрессию MiR-9: по мере увеличения фосфорилирования АКТ экспрессия MiR-9 снижалась. Кроме того, LY294002 увеличивал экспрессию miR-9. В итоге симвастатин улучшал миграцию МСК через путь PI3K/АКТ. MiR-9 также участвовал в этом процессе и фосфорилирование АКТ влияло на экспрессию MiR-9. Авторы пришли к выводу, что симвастатин может оказывать благоприятное воздействие при терапии стволовыми клетками [32].

СИМВАСТАТИН И ПАРОДОНТИТ

Воспалительный ответ в организме человека проявляется благодаря клеточно-молекулярным, а также генетическим факторам. Альтерация пародонтального комплекса в различной степени приводит к последующим иммуновоспалительным реакциям. Миграция клеток неспецифической иммунной защиты, провоспалительных цитокинов — это проявления экссудативного этапа воспаления. Резорбция костной ткани является результатом компенсаторных и длительных проявлений

воспалительного процесса в тканях пародонта. Появляется все больше доказательств того, что пародонтит связан с рядом хронических заболеваний, включая остеопороз. Пародонтит и остеопороз являются заболеваниями, сопровождающиеся снижением минеральной плотности кости, а также ее резорбцией. Остеопороз может усиливать некоторые воспалительные факторы, которые также участвуют в прогрессировании пародонтита, способствуя рассасыванию альвеолярной кости. Симвастатин обладает плейотропным действием, в том числе антикатаболическим и анаболическим действием на метаболизм кости. X. Xu и соавт. (2014) изучали местное и системное влияние симвастатина на верхнечелюстную костную ткань у крыс как при остеопорозе, так и при пародонтите. Были отобраны 36 4-месячных крыс Sprague Dawley, которых случайным образом поделили на 6 групп: I — контроль, II — лигатурная, III — овариэктомизированный + лигатурная, IV — овариэктомизированный + лигатурная с местным введением симвастатина, V — овариэктомизированный + лигатурная с симвастатином пероральное, VI — местное и пероральное введение симвастатина крысам с лигатурой овариэктомизированный. Через 1 месяц после овариэктомизированной лигатуры были помещены на верхнечелюстную первую и вторую моляры на 4 недели у всех крыс, кроме тех, что были в контрольной группе, с последующей обработкой симвастатином в течение 2 месяцев. Для дальнейшего исследования были отобраны биоптаты верхней челюсти, сыворотка крови, а также бедренной кости. Основные методы исследования — микрокомпьютерная томография (микро-КТ), гистологическое исследование с окрашиванием гематоксилином и эозином, окрашивание тартрат-устойчивой кислотой фосфатазой, ферментно-связанный иммуносорбентный анализ и трехточечный тест на изгиб. В результате местное введение симвастатина увеличивало высоту альвеолярного гребня и предотвращало локальную потерю альвеолярного отростка без изменения системной потери костной ткани. Пероральное введение предотвращало местную и системную потерю костной ткани без влияния на высоту альвеолярного гребня. Авторы показывают, что симвастатин обладает потенциалом, способствующим формированию кости и уменьшению потери альвеолярного отростка в верхней челюсти после овариэктомии (овариэктомизированный) и размещения лигатуры у крыс [33].

Сахарный диабет является фактором риска развития пародонтальной патологии различной степени тяжести вследствие метаболических нарушений в тканях пародонтального комплекса. Симвастатин оказывает анаболическое действие на кости. A.R. Kim и соавт. (2018) исследовали влияние симвастатина на потерю минеральной плотности большеберцовой и альвеолярной кости у крыс с диабетом I типа и пародонтитом. Пародонтит вызвали лигатурой первых моляров нижней челюсти. Крысам перорально вводили носитель или симвастатин (30 мг/кг) в первые 3 дня, на 10-й и на 20-й день. Потерю минеральной плотности

альвеолярной и большеберцовой кости фиксировали с использованием гистологического анализа и анализа микро-КТ. Количество остеокластов и склеростин-положительные остеоциты в большеберцовой кости оценивали с помощью устойчивой к тартрату кислой фосфатазы и иммуногистохимического окрашивания. Анализ потери костной массы показал, что у животных контрольной I группы по сравнению с крысами, получавшими симвастатин (II группа), во все моменты времени была более низкая объемная фракция кости, минеральная плотность костной ткани, поверхностная плотность кости и количество трабекул в большеберцовой кости. Интересно, что животные II группы продемонстрировали повышение этих показателей на ранних стадиях по сравнению с животными I группы. На 3-й день у животных II группы количество остеокластов и склеростин-положительных остеоцитов на 3-й и 20-й день было достоверно меньше, чем у животных I группы. Эти результаты предполагают, что симвастатин уменьшает потерю минеральной плотности большеберцовой, но не альвеолярной кости у крыс с диабетом 1-го типа с пародонтитом. Более того, ослабление потери минеральной плотности кости большеберцовой кости за счет симвастатина может быть связано с ингибированием образования остеокластов и снижением экспрессии склеростина [34].

В экспериментальной работе М.А. Bahammam и соавт. (2018) изучили взаимосвязь между концентрацией IL-6, TNF- α в жидкости десневой борозды, а также между применением висфатина и симвастатина у пациентов с диабетом и хроническим пародонтитом. На основании рентгенологической картины потери костного объема, уровней клинических симптомов, исследования глубины пародонтальных карманов и показателей критериев десны 80 амбулаторных больных поделили на 4 равные группы: I — здоровый пародонт, II — хронический пародонтит и диабет 2-го типа, III — хронический пародонтит, IV — хронический пародонтит и диабет 2-го типа с терапией симвастатином. Во II группе отмечено значительное повышение уровня IL-6, TNF- α и висфатина по сравнению с I и III группой. Пониженные уровни были замечены в IV группе. Положительная связь наблюдалась между пародонтальными показателями и концентрацией IL-6, TNF- α и висфатина. Альтерация тканей пародонта и диабет оказывают синергетическое влияние на повышение уровня воспалительных цитокинов. Симвастатин может быть полезен для улучшения состояния пародонта у пациентов с диабетом [35].

Лазерная терапия как вспомогательное средство при удалении зубного камня и выравнивании поверхности корней зуба (англ. — SRP, Scaling and Root Planing) в комбинации с симвастатином оценивалось в работе А.А. Swerts (2017). 180 крыс с пародонтитом в области первого моляра нижней челюсти разделили на 2 группы: I — пероральный прием полиэтиленгликоля; II — симвастатин перорально. Через 7 дней лигатура была удалена, а животных разделили на подгруппы в соответствии с методами дальнейших экспериментов: NT — без

лечения; SRP и орошение физиологическим раствором; SRP и лазерная терапия. 10 животных в каждой подгруппе были умерщвлены на 7-й, 15-й и 30-й день. Уровни окислительного стресса анализировали по выраженности трипептидглутатиона, малонового альдегида и карбонилированных белков. У животных II группы уровень трипептидглутатиона был выше, а малонового альдегида и карбонилированных белков ниже по сравнению с животными I группы. Рентгенологически во внутригрупповом анализе лазерная терапия показала меньшую потерю костной массы по сравнению с NT и SRP. Кроме того, более низкий уровень костной массы наблюдался у животных I группы, получавших лазеротерапию, по сравнению с SRP во II. В рамках этого исследования можно сделать вывод, что лазерная терапия была эффективна в качестве адъювантного лечения в группе SRP, защищающего от возникновения окислительной альтерации тканей, а также в комбинации с симвастатином для уменьшения потери альвеолярного отростка у экспериментально индуцированных крыс с пародонтитом [36].

В исследовании S.S. Martande и соавт. (2017) было проведено сравнение эффективности 1,2% аторвастатина и 1,2% симвастатина, в дополнение к SRP при лечении внутрикостных дефектов у пациентов с хроническим пародонтитом. 96 пациентов разделили на 3 группы в зависимости от методики лечения: SRP + аторвастатин, SRP + симвастатин и SRP + плацебо. Сравнивали пародонтальный индекс, индекс кровоточивости зубодесневой борозды, глубину пародонтальных карманов и относительный уровень прикрепления до SRP и через 3, 6 и 9 месяцев. Костные дефекты оценивали рентгенографически. Как аторвастатин, так и симвастатин показали значительное снижение глубины пародонтальных карманов и относительного уровня прикрепления, чем группа плацебо. Группа аторвастатина показала большее среднее снижение глубины пародонтальных карманов и среднего увеличения относительного уровня прикрепления по сравнению с группой симвастатина через 3, 6 и 9 месяцев. Кроме того, через 6 и 9 месяцев в группе аторвастатина наблюдали более значительное уменьшение глубины рентгенографического дефекта по сравнению с группой симвастатина (на 33,23 и 34,84% и на 30,39 и 32,15% соответственно). Аторвастатин привел к более заметному улучшению клинических параметров с более высокой долей уменьшения глубины рентгенографического дефекта по сравнению с симвастатином при лечении внутрикостных дефектов у пациентов с хроническим пародонтитом [37].

V.F. Santos и соавт. (2017) также провели оценку местных эффектов статинов в качестве адъювантов для лечения путем SRP заболеваний пародонта, индуцированных у крыс. У 90 крыс был индуцирован пародонтит с использованием хлопковой нити, помещенной в левый первый нижнечелюстной коренной зуб. После 7 дней индукции раздражитель был удален, и животных разделили на 3 группы: I — без обработки; II — SRP и орошение контрольным гелем; III — SRP и орошение

симвастатином. Из каждой группы через 7, 15 и 30 дней после обработки были умерщвлены 10 животных. Образцы биопсии десны обрабатывали для анализа экспрессии матриксной металлопротеиназы 8 (ММР-8). Нижние челюсти крыс были удалены и подвергнуты рентгенографическим и лабораторным исследованиям. III группа показала значительно более низкую экспрессию ММР-8 и значительно меньшую потерю костной массы по сравнению с I и II группами на всех экспериментальных периодах. В рамках данного исследования можно сделать вывод, что местно применяемый статин был эффективен в качестве вспомогательного средства в комбинации с SRP у крыс с индуцированным заболеванием пародонта [38].

В исследовании S. Agarwal и соавт. (2016) изучена эффективность 1,2 мг симвастатина на биоразлагаемом геле-носителе с контролируемым высвобождением в качестве дополнения к SRP. В общей сложности 60 участков с глубиной кармана ≥ 5 мм, по 2 от каждого из 30 пациентов после SRP, были разделены на 2 группы по методике лечения: I — плацебо субгингивально; II — симвастатин. Клинические параметры были зафиксированы в начале исследования, а также через 1, 3 и 6 месяцев, включая пародонтальные индексы. Объем внутрикостных дефектов оценивали рентгенологически путем измерения вертикального размера (INFRA 1) и угла дефекта (INFRA 2) от исходного уровня до 6 месяцев. Все субъекты переносили препарат без осложнений. Лечение улучшило состояние пародонта в обеих группах, но наблюдалось значительное снижение PPD и INFRA 1 наряду с увеличением уровня клинического прикрепления и INFRA 2 во II группе. На одном участке было обнаружено неожиданное 5-миллиметровое уменьшение INFRA 1. Локальная доставка симвастатина усиливает благоприятный эффект SRP, в плане уменьшения пародонтального кармана, увеличения уровня клинического прикрепления и восстановления

внутрикостного дефекта при заболеваниях пародонта [39].

H.S. Grover и соавт. (2016) также подчеркнули влияние симвастатина, лекарственного средства снижающего уровень холестерина, на метаболизм кости и предположил сложное взаимодействие симвастатина с метаболитами холестерина, гормонами, медиаторами воспаления и факторами роста, что оказывает непосредственное влияние на степень и тяжесть пародонтита. В исследовании проводилась оценка *in vivo* эффекта субгингивально доставленного геля симвастатина (1,2 мг) в качестве местного средства на клинические параметры и на содержание IL-6, IL-8 и IL-10 в жидкости десневой борозды у пациентов с хроническим пародонтитом. Для этого 50 пациентов распределили по двум группам лечения: контрольную (скейлинг и полирование корней) и экспериментальную (скейлинг и полирование корней с нанесением геля симвастатина). Биохимические и клинические параметры оценивали через 1 и 3 месяца. Симвастатин оказал ингибирующее действие на провоспалительные цитокины IL-6, IL-8, и стимулирующее действие на противовоспалительные цитокины (IL-10) в жидкости десневой борозды пациентов с пародонтитом. Применение симвастатина значительно улучшило все клинические параметры, кроме относительного уровня прикрепления. Таким образом, добавление симвастатина дополнительно изменяет концентрацию цитокинов [40].

По итогам анализа литературы можно считать доказанным положительный пролиферативный эффект симвастатина на МСК. В большинстве *in vitro* и *in vivo* исследований влияния симвастатина на дифференцировку МСК, наблюдались различные сигнальные пути индукции дифференцировки МСК (табл. 1). Хотелось бы подчеркнуть дозависимый эффект применения симвастатина (табл. 2). В большинстве исследований, описанных в данном обзоре, использованы различные дозы симвастатина. Некоторые авторы считают дозировку больше 1 мкмоль/л токсичной, а также приводящей к ингибированию дифференцировки МСК, с другой стороны, некоторые считают 5 мкмоль/л наиболее приемлемой дозировкой. Авторы, рассматривающие предположительные пути дифференцировки МСК и влияния симвастатина на них, пользовались критерием генетической экспрессии основных костно-морфогенетических генов и белков: RUNX2, BMP2, остеокальцина, щелочной фосфатазы, остеопротегерина.

Таблица 1. Пути дифференцировки МСК при воздействии симвастатина

[Table 1. Differentiation pathways of MSCs under the influence of simvastatin]

Источник	Путь дифференцировки
Tai I.C. и соавт., 2015 [25]	RhoA
Bing W. и соавт., 2016 [32]	PI3K/АКТ
Zhang M. и соавт., 2018 [30]	Wnt/ β -катенин
Shao P.L. и соавт., 2019 [25]	Интегрин- $\alpha 5$

Таблица 2. Перспективные дозировки симвастатина для дифференцировки МСК

[Table 2. Promising dosages of simvastatin for MSC differentiation]

Источник	Концентрация, мкмоль/л
Both T. и соавт., 2017 [31]	<1,0
Zhang M. и соавт., 2018 [30]	0,0003
Nantavisai S. и соавт., 2019 [23]	0,001
Babakhani A. и соавт., 2019 [24]	5,0

ЗАКЛЮЧЕНИЕ

В данном обзоре литературы также рассматривались экспериментальные работы влияния симвастатина на заболевания пародонта. Удаление бактериального налета и субгингивальная доставка симвастатина значительно модулируют хемокины, присутствующие в жидкости десневой борозды. Симвастатин независимо от своего эффекта снижения уровня холестерина подавляет прогрессирование местных воспалительных

проявлений посредством ингибирования медиаторов воспаления TNF- α и TNFR1, IL-6. Убыль костной ткани при пародонтите — сложный и нерешенный до конца вопрос современной хирургической стоматологии. В данном обзоре литературы описаны несколько работ по стабилизации убыли костной ткани при пародонтите при применении комбинированных методов лечения (SRP, лазерная терапия) совместно с симвастатином. Авторы работ связывают данный эффект стабилизацией остеокластической резорбции. Клинически критериями оценки большинства исследований являлись концентрации трипептидглутатиона, малонового альдегида и карбонилированных белков, уровень костной массы,

пародонтальный индекс, индекс кровоточивости зубодесневой борозды, а также результаты компьютерной томографии. Симвастатин показывает многообещающую роль в лечении пародонтита, а также регенерации костной ткани при использовании совместно МСК и другими методами терапии.

Конфликт интересов. Авторы декларируют отсутствие конфликта интересов.

Conflict of interests. The authors declare no conflict of interests.

Поступила/Accepted on: 18.01.2021

ЛИТЕРАТУРА / REFERENCES:

- 1. Мураев А.А., Иванов С.Ю., Ивашкевич С.Г., Горшенев В.Н., Телешев А.Т., Кибардин А.В., Кобец К.К., Дубровин В.К.** Органотипичные костные имплантаты — перспектива развития современных остеопластических материалов. — *Стоматология*. — 2017; 3: 36—9
[Murav A.A., Ivanov S.Y., Ivashkevich S.G., Gorshenev V.N., Teleshov A.T., Kibardin A.V., Kobets K.K., Dubrovin V.K. Orthotopic bone implants for bone regeneration. — *Stomatology*. — 2017; 3: 36—9 (In Russ.)]. **eLIBRARY ID: 29439300**
- 2. Мураев А.А., Гажва Ю.В., Ивашкевич С.Г., Рябова В.М., Короткова Ю.А., Семенова Ю.А., Мецук И.Н., Файзуллин Р.Л., Иванов С.Ю.** Новый подход к объемной реконструкции сложных дефектов альвеолярной кости. — *Современные технологии в медицине*. — 2017; 2: 37—45
[Murav A.A., Gajhva Y.V., Ivashkevich S.G., Riabova V.M., Korotkova N.L., Semyonova Y.A., Metsuku I.N., Faizullin R.L., Ivanov S.Y. A novel approach to alveolar bone complex defects 3D reconstruction. — *Modern Technologies in Medicine*. — 2017; 2: 37—45 (In Russ.)]. **eLIBRARY ID: 29863595**
- 3. Lin T.-K., Chou P., Lin C.-H., Hung Y.-J., Jong G.-P.** Long-term effect of statins on the risk of new-onset osteoporosis: A nationwide population-based cohort study. — *PLoS One*. — 2018; 13 (5): e0196713. **PMID: 29723231**
- 4. Wei W., Schwaid A.G., Wang X., Wang X., Chen S., Chu Q., Saghatelian A., Wan Y.** Ligand Activation of ERR α by Cholesterol Mediates Statin and Bisphosphonate Effects. — *Cell Metab*. — 2016; 23 (3): 479—91. **PMID: 26777690**
- 5. Soares E.A., Novaes R.D., Nakagaki W.R., Fernandes G.J.M., Garcia J.A.D., Camilli J.A.** Metabolic and structural bone disturbances induced by hyperlipidic diet in mice treated with simvastatin. — *Int J Exp Pathol*. — 2015; 96 (4): 261—8. **PMID: 26175225**
- 6. Şipoş R.S., Fehete R., Chelcea R.I., Moldovan D., Pap Z., Pávai Z., Demco D.E.** Ovariectomized rats: femur treated with fibrates and statins. Assessment of pore-size distribution by $^1\text{H-NMR}$ relaxometry. — *Rom J Morphol Embryol*. — 2015; 56 (2 Suppl): 743—52. **PMID: 26429167**
- 7. Tan J., Yang N., Fu X., Cui Y., Guo Q., Ma T., Yin X., Leng H., Song C.** Single-dose local simvastatin injection improves implant fixation via increased angiogenesis and bone formation in an ovariectomized rat model. — *Med Sci Monit*. — 2015; 21: 1428—39. **PMID: 25982481**
- 8. Suzuki A., Ogata K., Yoshioka H., Shim J., Wassif C.A., Porter F.D., Iwata J.** Disruption of Dhcr7 and Insig1/2 in cholesterol metabolism causes defects in bone formation and homeostasis through primary cilium formation. — *Bone Res*. — 2020; 8 (1): 1. **PMID: 33384405**
- 9. Li Y., Xian M., Yang B., Ying M., He Q.** Inhibition of KLF4 by Statins reverses adriamycin-induced metastasis and cancer stemness in osteosarcoma cells. — *Stem Cell Reports*. — 2017; 8 (6): 1617—1629. **PMID: 28552603**
- 10. Kamel W.A., Sugihara E., Nobusue H., Yamaguchi-Iwai S., Onishi N., Maki K., Fukuchi Y., Matsuo K., Muto A., Saya H., Shimizu T.** Simvastatin-Induced Apoptosis in Osteosarcoma Cells: A Key Role of RhoA-AMPK/p38 MAPK Signaling in Antitumor Activity. — *Mol Cancer Ther*. — 2017; 16 (1): 182—92. **PMID: 27799356**
- 11. Sørensen A.L., Kallenbach K., Hasselbalch H.C.** A remarkable hematological and molecular response pattern in a patient with polycythemia vera during combination therapy with simvastatin and alendronate. — *Leuk Res Rep*. — 2016; 6: 20—3. **PMID: 27489765**
- 12. Horecka A., Hordyjewska A., Blicharski T., Kocot J., Żelazowska R., Lewandowska A., Kurzepa J.** Simvastatin Effect on Calcium and Silicon Plasma Levels in Postmenopausal Women with Osteoarthritis. — *Biol Trace Elem Res*. — 2016; 171 (1): 1—5. **PMID: 26858096**
- 13. Lin C.-P., Huang P.-H., Lai C.F., Chen J.-W., Lin S.-J., Chen J.-S.** Simvastatin attenuates oxidative stress, NF- κ B activation, and artery calcification in LDLR $^{-/-}$ mice fed with high fat diet via down-regulation of tumor necrosis factor- α and TNF receptor 1. — *PLoS One*. — 2015; 10 (12): e0143686. **PMID: 26625143**
- 14. Snarska A., Wysocka D., Rytel L.** Effect of Simvastatin on Thrombopoiesis in Porcine Bone Marrow. — *J Vet Res*. — 2019; 63 (1): 117—121. **PMID: 30989143**
- 15. Snarska A., Wysocka D., Rytel L., Gonkowski S., Pawelec H., Sobiech P.** Simvastatin-induced Changes in the Leukocytic System of Porcine Bone Marrow. — *J Vet Res*. — 2018; 62 (3): 329—33. **PMID: 30584612**
- 16. Mirza Z.B., Hu S., Amorosa L.F.** Bone scintigraphy of severe hypercalcemia following simvastatin induced rhabdomyolysis. — *Clin Cases Miner Bone Metab*. — 2016; 13 (3): 257—61. **PMID: 28228795**
- 17. Yamanaka J.S., Ribeiro K.E.C., Yanagihara G.R., Shimanaka A.C., de Oliveira Penoni Á.C.** Effects of simvastatin associated with exercise on the mechanical resistance of muscle and bone in rats. — *Rev Bras Ortop*. — 2018; 53 (3): 287—92. **PMID: 29892578**
- 18. Mundy G., Garrett R., Harris S., Chan J., Chen D., Rossini G., Boyce B., Zhao M., Gutierrez G.** Stimulation of bone formation in vitro and in rodents by statins. — *Science*. — 1999; 286 (5446): 1946—9. **PMID: 10583956**

19. Gupta S., Fabbro M.D., Chang J. The impact of simvastatin intervention on the healing of bone, soft tissue, and TMJ cartilage in dentistry: a systematic review and meta-analysis. — *Int J Implant Dent.* — 2019; 5 (1): 17. PMID: 30963362
20. Dianat O., Mashhadiabbas F., Ahangari Z., Saedi S., Motamedian S.R. Histologic comparison of direct pulp capping of rat molars with MTA and different concentrations of simvastatin gel. — *J Oral Sci.* — 2018; 60 (1): 57–63. PMID: 29479026
21. Volkov A.V., Muraev A.A., Zharkova I.I., Voinova V.V., Akoulina E.A., Zhuikov V.A., Khaydapova D.D., Chesnokova D.V., Menshikh K.A., Dudun A.A., Makhina T.K., Bonartseva G.A., Asfarov T.F., Stamboliev I.A., Gazhva Y.V., Ryabova V.M., Zlatev L.H., Ivanov S.Y., Shaitan K.V., Bonartsev A.P. Poly(3-hydroxybutyrate)/hydroxyapatite/alginate scaffolds seeded with mesenchymal stem cells enhance the regeneration of critical-sized bone defect. — *Mater Sci Eng C Mater Biol Appl.* — 2020; 114: 110991. PMID: 32994018
22. Мураев А.А., Бонарцев А.П., Гажва Ю.В., Рябова В.М., Волков А.В., Жаркова И.И., Стамболиев И.А., Кузнецова Е.С., Жуйков В.А., Мышкина В.Л., Махина Т.К., Бонарцева Г.А., Яковлев С.Г., Кудряшова К.С., Воинова В.В., Миронов А.А., Шайтан К.В., Гажва С.И., Иванов С.Ю. Разработка и доклинические исследования ортотопических костных имплантатов на основе гибридной конструкции из поли-3-оксибутирата и альгината натрия. — *Современные технологии в медицине.* — 2016; 4: 42–50 [Muraev A.A., Bonartsev A.P., Gazhva Y.V., Riabova V.M., Volkov A.V., Zharkova I.I., Stamboliev I.A., Kuznetsova E.S., Zhuikov V.A., Myshkina V.L., Mahina T.K., Bonartseva G.A., Yakovlev S.G., Kudryashova K.S., Voinova V.V., Mironov A.A., Shaitan K.V., Gazhva S.I., Ivanov S.Y. Development and pre-clinical studies of orthotopic bone implants based on a hybrid construction from poly(3-hydroxybutyrate) and sodium alginate. — *Modern Technologies in Medicine.* — 2016; 4: 42–50 (In Russ.)]. eLIBRARY ID: 28290632
23. Nantavisai S., Rodprasert W., Pathanachai K., Wikanran P., Kitcharoenthaworn P., Smithiwong S., Archasappawat S., Sawangmake C. Corrigendum to «Simvastatin enhances proliferation and pluripotent gene expression by canine bone marrow-derived mesenchymal stem cells (cBM-MSCs) in vitro» [*Heliyon* 5, (10), (October 2019), e02663]. — *Heliyon.* — 2019; 5 (11): e02805. PMID: 31844731
24. Babakhani A., Hashemi P., Ansari J.M., Ramhormozi P., Nobakht M. In vitro Differentiation of Hair Follicle Stem Cell into Keratinocyte by Simvastatin. — *Iran Biomed J.* — 2019; 23 (6): 404–11. PMID: 31104417
25. Shao P.-L., Wu S.-C., Lin Z.-Y., Ho M.-L., Chen C.-H., Wang C.-Z. Alpha-5 integrin mediates simvastatin-induced osteogenesis of bone marrow mesenchymal stem cells. — *Int J Mol Sci.* — 2019; 20 (3): 506. PMID: 30682874
26. Zanette D.L., Lorenzi J.C.C., Panepucci R.A., Palma P.V.B., Dos Santos D.F., Prata K.L., Silva W.A. jr. Simvastatin modulates mesenchymal stromal cell proliferation and gene expression. — *PLoS One.* — 2015; 10 (4): e0120137. PMID: 25874574
27. Wu R., Su N., Zhang Z., Jia F. Treatment of Moyamoya disease by multipoint skull drilling for indirect revascularization combined with mobilization of autologous bone marrow stem cells. — *Genet Mol Res.* — 2015; 14 (3): 7519–28. PMID: 26214430
28. Tai I.-C., Wang Y.-H., Chen C.-H., Chuang S.-C., Chang J.-K., Ho M.-L. Simvastatin enhances Rho/actin/cell rigidity pathway contributing to mesenchymal stem cells' osteogenic differentiation. — *Int J Nanomedicine.* — 2015; 10: 5881–94. PMID: 26451103
29. Jahromi G.P., Shabanzadeh A.P., Hashtjini M.M., Sadr S.S., Vani J.R., Sarshoori J.R., Charish J. Bone marrow-derived mesenchymal stem cell and simvastatin treatment leads to improved functional recovery and modified c-Fos expression levels in the brain following ischemic stroke. — *Iran J Basic Med Sci.* — 2018; 21 (10): 1004–12. PMID: 30524673
30. Zhang M., Bian Y.-Q., Tao H.-M., Yang X.-F., Mu W.-D. Simvastatin induces osteogenic differentiation of MSCs via Wnt/ β -catenin pathway to promote fracture healing. — *Eur Rev Med Pharmacol Sci.* — 2018; 22 (9): 2896–905. PMID: 29771446
31. Both T., de Peppel H.J., Zillikens M.C., Koedam M., Leeuwen J.P.T.M., Hagen P.M., Daele P.L.A., Eerden B.C.J. Hydroxychloroquine decreases human MSC-derived osteoblast differentiation and mineralization in vitro. — *J Cell Mol Med.* — 2018; 22 (2): 873–82. PMID: 28975700
32. Bing W., Pang X., Qu Q., Bai X., Yang W., Bi Y., Bi X. Simvastatin improves the homing of BMSCs via the PI3K/AKT/miR-9 pathway. — *J Cell Mol Med.* — 2016; 20 (5): 949–61. PMID: 26871266
33. Xu X., Chen H., Zhang X., Zhai Z., Liu X., Qin A., Lu E. Simvastatin prevents alveolar bone loss in an experimental rat model of periodontitis after ovariectomy. — *J Transl Med.* — 2014; 12: 284. PMID: 25269614
34. Kim A.R., Kim J.-H., Kim A., Sohn Y., Cha J.-H., Bak E.-J., Yoo Y.-J. Simvastatin attenuates tibial bone loss in rats with type 1 diabetes and periodontitis. — *J Transl Med.* — 2018; 16 (1): 306. PMID: 30413166
35. Bahammam M.A., Attia M.S. Effects of systemic Simvastatin on the concentrations of Visfatin, Tumor Necrosis Factor- α , and Interleukin-6 in gingival crevicular fluid in patients with type 2 diabetes and chronic periodontitis. — *J Immunol Res.* — 2018; 2018: 8481735. PMID: 30186882
36. Swerts A.A., Santos B.F.E., Bruzadelli S.R., Brigagão M.R.P.L., de Lima D.C., Fernandes L.A. Treatment of experimental periodontal disease by laser therapy in simvastatin-modified rats. — *J Appl Oral Sci.* — 2017; 25 (4): 387–395. PMID: 28877277
37. Martande S.S., Kumari M., Pradeep A.R., Singh S.P., Suke D.K. Comparative evaluation of efficacy of subgingivally delivered 1.2% Atorvastatin and 1.2% Simvastatin in the treatment of intrabony defects in chronic periodontitis: a randomized controlled trial. — *J Dent Res Dent Clin Dent Prospects.* — 2017; 11 (1): 18–25. PMID: 28413591
38. Santos B.F.E., Souza E.Q.M., Brigagão M.R.P.L., de Lima D.C., Fernandes L.A. Local application of statins in the treatment of experimental periodontal disease in rats. — *J Appl Oral Sci.* — 2017; 25 (2): 168–76. PMID: 28403357
39. Agarwal S., Chaubey K.K., Chaubey A., Agarwal V., Madan E., Agarwal M.C. Clinical efficacy of subgingivally delivered simvastatin gel in chronic periodontitis patients. — *J Indian Soc Periodontol.* — 2016; 20 (4): 409–16. PMID: 28298823
40. Grover H.S., Kapoor S., Singh A. Effect of topical simvastatin (1.2 mg) on gingival crevicular fluid interleukin-6, interleukin-8 and interleukin-10 levels in chronic periodontitis — A clinicobiochemical study. — *J Oral Biol Craniofac Res.* — 2016; 6 (2): 85–92. PMID: 27195204

DOI: 10.37988/1811-153X_2021_1_75

T. Ichinohe,

DDS, PhD, President of the International Federation of Dental Anesthesiology Societies, professor and chairman of the Dental anesthesiology Department

Tokyo Dental College, Tokyo, Japan

Characteristics and selection of the sedative agents and clinical strategies of intravenous moderate sedation during dental treatment

Abstract. As reported in the previous review, midazolam, propofol and their combination are common choices for intravenous moderate sedation of dental outpatients in Japan. In the “Practice Guidelines for Moderate Procedural Sedation and Analgesia 2018”, midazolam and dexmedetomidine are recommended for “sedative/analgesic medications not intended for general anesthesia”, that is moderate sedation. **The aim** of this review is to introduce modern view of the sedative agents’ characteristics and to present the clinical strategies of intravenous moderate sedation during dental treatment. Practitioners should select the sedative agent or its combination depending on the patient’s condition and coexisting diseases. Suppression of hemodynamic fluctuation is important in the dental treatment of medically compromised patients such as patients with cardiovascular diseases including hypertension and/or ischemic heart disease. Intravenous moderate sedation has stronger sedative effects than inhalation sedation with nitrous oxide (Minimal sedation: Anxiolysis). Both midazolam and propofol are commonly used in phobic and medically compromised patients. In contrast, propofol is a good candidate for patients with gag reflex and receiving prolonged treatment. Patients with acute closed angle glaucoma and myasthenia gravis, and taking HIV protease inhibitor are contraindications of benzodiazepines including midazolam. Systemic condition of the patient should be evaluated before sedation. Practitioners should consult the

family doctor and obtain medical information including laboratory data and regular medications. During sedation basic monitoring items include consciousness, oxygenation, ventilation and circulation such as heart rate and blood pressure. In addition, electrocardiography, capnography and bispectra index monitoring may be appended in some patients with coexisting cardiorespiratory diseases or during deep sedation. Airway protective reflex may be to some degree suppressed during moderate sedation. Airway protective reflex may be to some degree suppressed during moderate sedation. **Conclusion.** Intravenous moderate sedation has wide range of indications and practitioners can propose safe and comfortable dentistry to the patients.

Key words: dentistry, anesthesia, sedation, intravenous controlled sedation, combination of sedatives

FOR CITATION:

Ichinohe T. Characteristics and selection of the sedative agents and clinical strategies of intravenous moderate sedation during dental treatment. — *Clinical Dentistry (Russia)*. — 2021; 1 (97): 75—9.

DOI: 10.37988/1811-153X_2021_1_75

Т. Ичинохе,

д.м.н., президент Международной федерации стоматологических анестезиологических обществ, профессор кафедры стоматологической анестезиологии

Токийский стоматологический колледж

Характеристика и выбор седативных средств и клинических стратегий внутривенной умеренной седации при лечении зубов

Реферат. Как сообщалось в предыдущем обзоре, мидазолам, пропофол и их комбинация являются обычным выбором для внутривенной управляемой седации у стоматологических пациентов в Японии при амбулаторном лечении. В Практических рекомендациях по управляемой седации и анальгезии — 2018 мидазолам и дексмететомидин рекомендуются в качестве «седативных/анальгетических препаратов, не предназначенных для общей анестезии», из-за их умеренного седативного эффекта. **Цель** этого обзора — познакомить читателей с современным взглядом на характеристики седативных средств и представить клинические стратегии управляемой внутривенной седации во время стоматологического лечения. Практикующие врачи должны выбирать седативное средство или его комбинацию в зависимости от функционального состояния пациента и с учетом сопутствующих заболеваний. Нормализация гемодинамики является важной составляющей безопасности при стоматологическом лечении у пациентов с сопутствующей патологией, а именно

с сердечно-сосудистыми заболеваниями, включая гипертоническую болезнь и/или ишемическую болезнь сердца. Внутривенная управляемая седация оказывает более выраженное седативное действие, чем ингаляционная седация закисью азота, при котором достигается состояние минимальной седации — анксиолиз. И мидазолам, и пропофол обычно используются у пациентов с фобиями и у пациентов с компрометированным общим статусом здоровья. Напротив, пропофол является препаратом выбора для пациентов с повышенным рвотным рефлексом, которым предстоит длительное стоматологическое лечение. Пациентам с закрытоугольной глаукомой и миастенией, принимающим ингибиторы протеаз, противопоказаны бензодиазепины, включая мидазолам. Перед седацией необходимо оценить функциональное состояние пациента. Практикующие врачи должны всегда консультироваться с семейным (лечащим) врачом пациента и получить медицинскую информацию, включая лабораторные данные и сведения о препаратах, которые пациент принимает

на регулярной основе. Во время седации основные параметры мониторинга включают контроль сознания, оксигенации, частоты сердечных сокращений и показатели артериального давления. Кроме того, у некоторых пациентов с сопутствующими сердечно-сосудистыми и бронхолегочными заболеваниями во время глубокой седации могут быть добавлены электрокардиография, капнография и мониторинг биспектрального индекса. Защитный рефлекс дыхательных путей до некоторой степени подавляться при управляемой седации, а защитный рефлекс дыхательных путей при умеренной седации. **Заключение.** Управляемая внутривенная седация имеет

широкий спектр показаний, и практикующие врачи могут предложить пациентам безопасное и удобное лечение.

Ключевые слова: стоматология, обезболивание, седация, внутривенная управляемая седация, комбинация седативных средств

ДЛЯ ЦИТИРОВАНИЯ:

Ичинохе Т. Характеристика и выбор седативных средств и клинических стратегий внутривенной умеренной седации при лечении зубов. — *Клиническая стоматология*. — 2021; 1 (97): 75—9.

DOI: 10.37988/1811-153X_2021_1_75

INTRODUCTION

In the previous review in this journal, the author introduced clinical practices and education of intravenous moderate/deep sedation in Japan [1]. In this second review, the author will focus on the characteristics and selection of the sedative agents and clinical strategies of intravenous moderate sedation during dental treatment mainly based on the researches that had been conducted in our department and the “Practice Guidelines for Intravenous Conscious Sedation in Dentistry” established by the Japanese Dental Society of Anesthesiology in 2017 [2].

THE SEDATIVE AGENTS

As reported in the previous review, midazolam, propofol and their combination are common choices for intravenous moderate sedation of dental outpatients in Japan.

In the “Practice Guidelines for Moderate Procedural Sedation and Analgesia 2018”, midazolam and dexmedetomidine are recommended for “sedative/analgesic medications not intended for general anesthesia”, that is moderate sedation [3]. However, dexmedetomidine is not commonly used for dental outpatients in Japan because it requires long recovery period. In the guidelines, it is reported that analgesics administered with sedatives include opioids such as fentanyl and remifentanyl. However, opioid easily induces respiratory depression and sometimes apnea. In addition, opioids are treated as narcotics and strictly controlled for physicians and dentists to use in Japan. Thus, midazolam has been one of the most common agents for moderate sedation during dental treatment.

Another choice for moderate sedation is propofol. Propofol is classified in “sedative/analgesic medications intended for general anesthesia”. These include propofol, ketamine and etomidate. In “Practice Guidelines for Moderate Procedural Sedation and Analgesia 2018” [3], task force members strongly agree with the recommendations to 1) provide care consistent with that required for general anesthesia when moderate sedation with sedative/analgesic medications intended for general anesthesia by any route is intended, and 2) assure that practitioners administering sedative/analgesic medications intended for general anesthesia are able to reliably identify and rescue patients from unintended deep sedation or general anesthesia. Small dose propofol induces moderate sedation, while large dose propofol induces deep sedation and general anesthesia (table 1). Thus, sedation level of the patient depends on the infusion rate of propofol and practitioners must realize the potential risk of unintended loss of consciousness produced by propofol. Fortunately, most Japanese dentists who give propofol for intravenous moderate sedation are certified as the Board Certified Dental Anesthesiology Specialist (BCDAS) or Japanese Board of Dental Anesthesiology (JBDA). They have enough skills and knowledge for general anesthesia and deep sedation as well as intravenous moderate sedation.

1. Midazolam

Midazolam is a benzodiazepine derivative. The standard dose for moderate sedation is 0.05–0.075 mg/kg [2]. Midazolam has four major effects. These include 1) sedative/anxiolytic, 2) amnesic, 3) anticonvulsive, and 4) muscle relaxant effects. Midazolam has stronger anxiolytic and amnesic effects than propofol during moderate sedation. In addition, midazolam

Table 1. Continuum of depth of sedation definition of general anesthesia, and levels of sedation/analgesia

	Minimal (anxiolysis)	Moderate (analgesia/conscious sedation)	Deep (analgesia)	General anesthesia
Responsiveness	Normal response to verbal stimulation	Purposeful response to verbal or tactile stimulation	Purposeful response after repeated or painful stimulation	Unarousable, even with painful stimulus
Airway	Unaffected	No intervention required	Intervention may be required	Intervention often required
Spontaneous ventilation	Unaffected	Adequate	May be inadequate	Frequently inadequate
Cardiovascular function	Unaffected	Usually maintained	Usually maintained	May be impaired

has stronger inhibitory effects on sympathetic nervous activities during simulated anxious stress [4, 5]. Thus, midazolam reduces hemodynamic fluctuations during dental treatment, especially in phobic dental patients. Interestingly, midazolam increases bite force, while reduces grip strength during moderate sedation [6]. Therefore, some patients with intellectual disability might clench by unexpected severe force during insufficient sedation. Anticonvulsive and muscle relaxant effects are effective for moderate sedation of patients with strong muscle tone and/or involuntary movement such as cerebral palsy and epilepsy. Midazolam produces respiratory depression. However, desaturation during moderate sedation with midazolam is prevented by inhalation of 50% oxygen [7].

Estimated maximal plasma concentration of midazolam depends on the injection rate (fig. 1). In a simulation analysis, estimated plasma concentration of midazolam exceeds 100 ng/mL (unconscious level) for 4 minutes after bolus injection of 0.05 mg/kg midazolam. If the same dose of midazolam is administered in 2 minutes, estimated plasma concentration of midazolam exceeds 100 ng/mL for 2.5 minutes. Likewise, if administered in 5 minutes, it exceeds for only 1 minute. Thus, the injection rate is quite important to prevent unintended deep sedation. Practitioners should titrate the dose of midazolam according to patient's symptoms [2].

2. Propofol

Propofol is an intravenous anesthetic and given commonly in an infusion technique. As describe earlier, small dose propofol induces moderate sedation, while large dose propofol induces deep sedation and general anesthesia. The standard dose and infusion rate of propofol for moderate sedation is 6–8 mg/kg/hr for 2 minutes and thereafter 2 mg/kg/hr (or 0.2–0.4 mg/kg bolus injection followed by 2 mg/kg/hr infusion) [2]. To precisely control the effect-site concentration of propofol, the target controlled infusion technique is commonly used in Japan and Europe. For moderate sedation, estimated effect-site concentration of propofol is about 1 µg/mL. However, it may be about 1.5 µg/mL or more in some young patients. Because propofol is commonly administered with an infusion technique, sedation level can be easily controlled and accordingly emergence from sedation is rapid and clear.

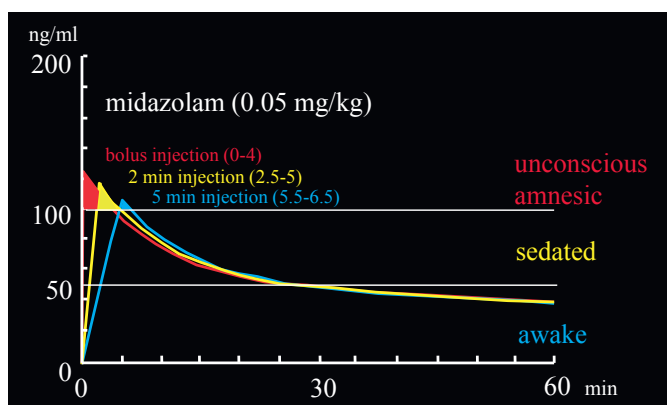


Fig. 1. Midazolam concentration in plasma after various rate of midazolam injection

Propofol has less anxiolytic and amnesic effects than midazolam during moderate sedation. In addition, propofol has less inhibitory effects on sympathetic nervous activities during simulated anxious stress [4, 5]. In contrast, propofol strongly inhibits gag reflex [8]. In a comparative cross-over study of propofol and midazolam in patients with gag reflex, propofol effectively inhibited gag reflex during moderate sedation. This means that the patients were conscious. In contrast, 75% of the patients required to be unconscious to inhibit gag reflex during midazolam sedation. Propofol also increases bite force during moderate sedation like midazolam [9]. Because propofol has moderate to severe pain on injection, the practitioners should administer propofol slowly [10].

3. Midazolam-propofol combination

Intravenous moderate sedation with a combination of smaller doses of midazolam and propofol is widely used in Japan. This method has several advantages. By using smaller doses of midazolam and propofol, the patient can obtain anxiolysis and amnesia produced by midazolam, and stable sedative level and rapid and clear emergence produced by propofol. Meanwhile, side effects can be reduced because of smaller doses of the sedatives.

Sympathetic nervous activations caused by simulated pain sensation was smaller during midazolam-propofol combination compared with propofol alone [11]. Respiratory depression was smaller during midazolam-propofol combination compared with propofol alone [12]. Midazolam-propofol combination increases bite force about twice as much as that before sedation [13].

INDICATIONS AND CONTRAINDICATIONS OF INTRAVENOUS MODERATE SEDATION

Intravenous moderate sedation has stronger sedative effects than inhalation sedation with nitrous oxide (Minimal sedation: Anxiolysis). Indications of intravenous moderate sedation are as follows.

1. Invasive and prolonged treatments
2. Phobic dental patients
3. Medically compromised patients
4. Hyperventilative patients
5. Intellectually disabled patients
6. Patients with strong muscle tone and/or involuntary movement (Cerebral palsy etc.)
7. Epileptic patients
8. Patients with gag reflex

Both midazolam and propofol are commonly used in phobic and medically compromised patients. In addition, midazolam is a good candidate for patients with hyperventilation, strong muscle tone and/or involuntary movement, and epilepsy. In contrast, propofol is a good candidate for patients with gag reflex and receiving prolonged treatment.

Contraindications of intravenous moderate sedation are as follows:

1. Pregnant patients
2. Non-cooperative patients (moderate sedation)
3. Patients with acute closed angle glaucoma

4. Patients with myasthenia gravis
5. Patients taking HIV protease inhibitor

Patients with acute closed angle glaucoma and myasthenia gravis, and taking HIV protease inhibitor are contraindications of benzodiazepines including midazolam.

SELECTION OF THE SEDATIVE AGENTS

Practitioners should select the sedative agent or its combination depending on the patient's condition and coexisting diseases (fig. 2) [14]. Suppression of hemodynamic fluctuation is important in the dental treatment of medically compromised patients such as patients with cardiovascular diseases including hypertension and/or ischemic heart disease. Midazolam is effective for these patients because of its sympatholytic effects. Control of body movement is important for patients with intellectual disability and/or cerebral palsy. Both midazolam and propofol are effective for these patients and are used according to its severity. Mitigation of fear/anxiety is important for phobic dental patients. Midazolam is also effective for these patients because of its strong anxiolytic effects. In patients with gag reflex, propofol is a good choice. Thus, midazolam, propofol or midazolam/propofol combination is used according to patient's condition. Fundamentally, the target level of intravenous sedation is moderate. However, sometimes deep sedation is required especially in patients with intellectual disability, severe fear/anxiety or severe gagging reflex. Some of these patients may undergo general anesthesia instead of intravenous sedation.

CLINICAL STRATEGIES OF INTRAVENOUS MODERATE SEDATION [2]

1. Before sedation

Systemic condition of the patient should be evaluated before sedation. Practitioners should consult the family doctor and obtain medical information including laboratory data and regular medications. Sometimes this information may confine the use of sedative agents.

Restriction of oral intake should be considered for moderate sedation and is mandatory for deep sedation. Patients should be fasting for 2 hours to drink clear liquids and for 8 hours or more to eat routine meals (table 2).

2. During sedation

A person or persons responsible for giving sedatives should be independent from the operator. This person must continuously monitor the patient. Basic monitoring items include consciousness, oxygenation, ventilation and circulation such as heart rate and blood pressure. In addition, electrocardiography, capnography and bispectral index monitoring

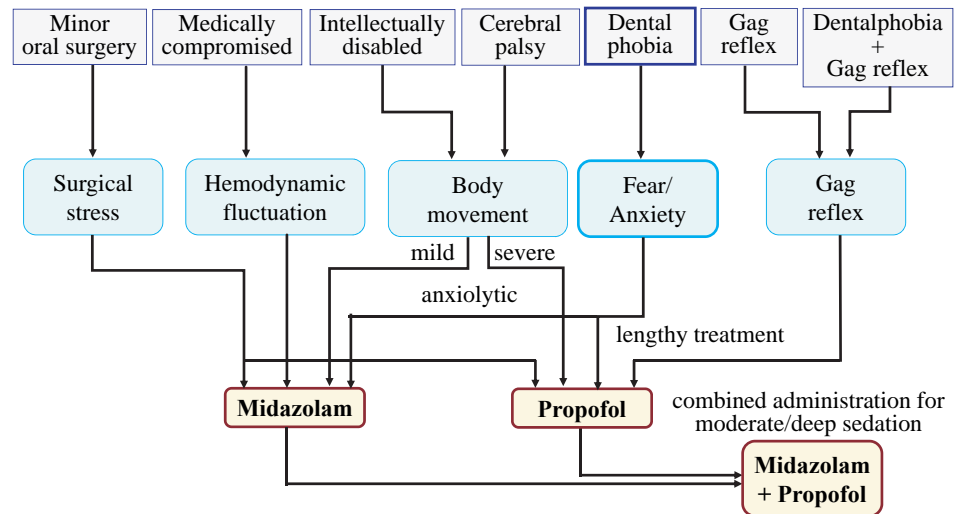


Fig. 2. The schema of drug selection for Intravenous sedation

may be appended in some patients with coexisting cardio-respiratory diseases or during deep sedation. To evaluate the sedation level, Ramsay sedation scale (RSS) is useful (table 3). The target level for moderate sedation is 3 and 4. In this state, the patient shows blepharoptosis (Verrill sign; table 4). Although RSS 2 (anxiolysis) is also acceptable for moderate sedation, this level may be sometimes inadequate for severe phobic patients. Practitioners should realize that oxygenation and ventilation is different monitoring items. Oxygenation can be evaluated by pulse oximetry. Inhalation of oxygen via a nasal cannula is useful. Ventilation should be evaluated by observing the thoracic movement or capnography. If the patient is given oxygen and becomes apneic during sedation, high SpO₂ level may interfere with early detection of respiratory arrest.

Airway protective reflex may be to some degree suppressed during moderate sedation. Thus, aspiration may




Table 2. Restriction of oral intake (minimum fasting period, hours)

Intake	Period, hours
Clear liquids	2
Nonhuman milk	4
Light meal	6
Fried foods, fatty foods or meat	8 or more

Table 3. Ramsay sedation scale

Effect	Level
1. Anxious and agitated or restless or both	—
2. Cooperative, oriented, and tranquil	Minimal (anxiolysis)
3. Responsive to commands only	Moderate
4. Brisk response to light glabellar tap or loud auditory stimulus	
5. Sluggish response to light glabellar tap or loud auditory stimulus	Deep
6. No response to light glabellar tap or loud auditory stimulus	

Table 4. Sedation symptoms

Level	Subjective symptoms	Objective symptoms	
Minimal	Relaxed	Talkative, rapid response	
Moderate	No anxiety, relaxed, sleepy	Relaxed, slurring, blepharoptosis (Ver-rill sign), complying to verbal command	
Deep	Asleep, indifferent	Eye closing, slurring, drowsy response	

occur during dental treatment. Attentions should be paid especially when water is accumulated in the patient's mouth. Rubber dam techniques may be effective to prevent aspiration. During deep sedation, airway protective reflex is considerably suppressed and spontaneous breathing may be inadequate. Thus, equipment for artificial ventilation including anesthesia machine and tracheal intubation should be prepared.

3. After sedation

After finishing dental treatment, the patient emerges from sedation. Practitioners should evaluate street fitness of the patient. Subjectively, the patient does not feel lightheadedness. Objectively, practitioners should confirm the recovery of psychomotor and cardiorespiratory functions. These include 1) recovery from sedative feeling, 2) recovery of ambulatory

ability, and 3) cardiorespiratory stability. It is recommended that the patient returns home with being accompanied by a caretaker. When sedative effect of midazolam is prolonged, flumazenil can be administered to antagonize midazolam. However, practitioners should realize that flumazenil antagonizes the sedative effect of midazolam, while it cannot antagonize disturbance of equilibrium function.

CONCLUSION

The author has introduced the characteristics and selection of the sedative agents and clinical strategies of intravenous moderate sedation during dental treatment. Intravenous moderate sedation has wide range of indications and practitioners can propose safe and comfortable dentistry to the patients. However, to securely perform intravenous sedation, practitioners must learn skills and knowledge of general anesthesia. The author would expect the development of education and training on systemic management of dental patients including intravenous sedation and general anesthesia in Russia. The author would hope to be involved in this development as a good case of Japanese-Russian dental collaboration.

Конфликт интересов. Автор декларирует отсутствие конфликта интересов.

Conflict of interests. The author declares no conflict of interests.

Поступила/Accepted on: 16.12.2020

REFERENCES / ЛИТЕРАТУРА:

1. **Ихиноэ Т.** Клиническая практика и обучение внутривенной умеренной/глубокой седации в Японии. — *Клиническая стоматология*. — 2020; 2 (94): 32—5
[Ichinohe T. Clinical practices and education of intravenous moderate/deep sedation in Japan. — *Clinical Dentistry (Russia)*. — 2020; 2 (94): 32—5 (In Russ.)].
eLIBRARY ID: 43125601
2. Working group on guidelines development for intravenous sedation in dentistry, the Japanese Dental Society of Anesthesiology. Practice Guidelines for Intravenous conscious sedation in dentistry (second edition, 2017). — *Anesth Prog.* — 2018; 65 (4): e1-e18.
PMID: 30702348
3. Practice guidelines for moderate procedural sedation and analgesia 2018: A report by the American Society of Anesthesiologists Task Force on moderate procedural sedation and analgesia, the American Association of Oral and Maxillofacial Surgeons, American College of Radiology, American Dental Association, American Society of Dentist Anesthesiologists, and Society of Interventional Radiology. — *Anesthesiology*. — 2018; 128 (3): 437—79.
PMID: 29334501
4. **Tsugayasu R., Handa T., Kaneko Y., Ichinohe T.** Midazolam more effectively suppresses sympathetic activations and reduces stress feelings during mental arithmetic task than propofol. — *J Oral Maxillofac Surg.* — 2010; 68 (3): 590—6.
PMID: 19959271
5. **Okawa K., Ichinohe T., Kaneko Y.** A comparison of propofol and dexmedetomidine for intravenous sedation: a randomized, crossover study of the effects on the central and autonomic nervous systems. — *Anesth Analg.* — 2010; 110 (2): 415—8.
PMID: 20007736
6. **Huang M.-Y., Matsuura N., Kaneko Y., Ichinohe T.** Midazolam increases bite force during intravenous sedation. — *J Oral Maxillofac Surg.* — 2012; 70 (8): e458—63.
PMID: 22704364
7. **Ninomiya A., Matsuura N., Ichinohe T.** Inhalation of 50% oxygen does not impair respiratory depression during midazolam sedation. — *J Oral Maxillofac Surg.* — 2016; 74 (10): 1932—6.
PMID: 27269306
8. **Sugiyama A., Ichinohe T., Kaneko Y.** Effectiveness of propofol intravenous sedation on dental patients with gag reflex. — *Journal of Anesthesia*. — 1999; 13 Supplement: 388.
9. **Tsai P.-F., Matsuura N., Kaneko Y., Ichinohe T.** Propofol dose-dependently increases bite force during sedation. — *J Oral Maxillofac Surg.* — 2011; 69 (11): 2746—52.
PMID: 21813223
10. **Mamiya H., Noma T., Fukuda K., Kasahara M., Ichinohe T., Kaneko Y.** Pain following intravenous administration of sedative agents: a comparison of propofol with three benzodiazepines. — *Anesth Prog.* — 1998; 45 (1): 18—21.
PMID: 9790005
11. **Sawaguchi K., Matsuura N., Ichinohe T.** Comparison of the Effect of Electrical Stimulations on the Chin Skin on Autonomic Nervous Activities During Propofol Sedation With or Without Midazolam. — *J Oral Maxillofac Surg.* — 2016; 74 (9): 1751.e1—6.
PMID: 27180023
12. **Hagiwara A., Matsuura N., Ichinohe T.** Comparison of changes in respiratory dynamics immediately after the start of propofol sedation with or without midazolam. — *J Oral Maxillofac Surg.* — 2018; 76 (1): 52—9.
PMID: 28672136
13. **Tomita S., Matsuura N., Ichinohe T.** The combined effects of midazolam and propofol sedation on muscle power. — *Anaesthesia*. — 2013; 68 (5): 478—83.
PMID: 23521655
14. **Matsuki Y., Sakurai S., Ichinohe T., Kaneko Y.** Selection of agents for intravenous sedation in the Department of Dental Anesthesiology, Tokyo Dental College Chiba Hospital — On the basis of patient's background. — *Dentistry in Japan*. — 2007; 43: 131—4.

DOI: 10.37988/1811-153X_2021_1_80

А.М. Сипкин¹,

д.м.н., зав. кафедрой челюстно-лицевой хирургии и госпитальной хирургической стоматологии, руководитель отделения челюстно-лицевой хирургии и хирургической стоматологии

С.А. Епифанов²,

д.м.н., зав. кафедрой челюстно-лицевой хирургии и стоматологии

Т.Н. Модина²,

д.м.н., профессор кафедры челюстно-лицевой хирургии и стоматологии института усовершенствования врачей

Г.М. Карачунский¹,

к.м.н., врач отделения челюстно-лицевой хирургии

А.Д. Ченосова¹,

научный сотрудник отделения челюстно-лицевой хирургии

О.А. Тонких-Подольская¹,

м.н.с. отделения челюстно-лицевой хирургии

Е.В. Мамаева³,

д.м.н., профессор кафедры стоматологии детского возраста

¹ МОНИКИ им. М.Ф. Владимирского

² НМХЦ им. Н.И. Пирогова

³ КГМУ

Костная пластика верхней челюсти с одномоментной аутоотрансплантацией зубов у пациента с врожденной расщелиной верхней губы, альвеолярного отростка и нёба

Реферат. В статье рассматривается методика костной пластики альвеолярного отростка с одномоментной аутоотрансплантацией зуба у пациентов с врожденными расщелинами верхней губы, альвеолярного отростка и нёба. На сегодняшний день реабилитация подобных пациентов остается актуальной проблемой современной челюстно-лицевой хирургии. Для оперирующего хирурга ключевым аспектом является не только выбор костнопластических материалов, но и методики проведения оперативного вмешательства для реабилитации зубочелюстной системы с учетом возраста пациента. **Цель работы** — совершенствование костной пластики верхней челюсти с одномоментной аутоотрансплантацией зуба для реабилитации пациентов с врожденной расщелиной верхней губы, альвеолярного отростка и нёба. **Материалы и методы.** В клинике челюстно-лицевой хирургии и госпитальной хирургической стоматологии МОНИКИ им. М.Ф. Владимирского с октября 2016 г. по настоящее время проводили клиническое обследование и лечение 26 пациентов от 9 до 12 лет с врожденной расщелиной верхней губы, альвеолярного отростка и нёба. Пациентам проведена костная пластика альвеолярного отростка верхней челюсти с одномоментной аутологичной трансплантацией зуба и использованием мини-пластин. В течение года проводился мониторинг с рентгенологическим контролем для оценки формирования костной ткани и апикальной части корней аутоотрансплантированных зубов. **Результаты.** Предложенная методика костной пластики альвеолярного отростка с одномоментной аутоотрансплантацией зуба позволила зафиксировать фрагменты верхней челюсти, увеличить объем альвеолярного отростка в области расщелины и восстановить зубной ряд. **Выводы.** Полученные клинические результаты показали, что послеоперационная оценка костной структуры после костной пластики альвеолярного отростка с одномоментной аутологичной трансплантацией зуба и фиксированием фрагментов верхней челюсти при помощи мини-пластин обеспечивает прогнозируемый результат восстановления объема альвеолярного отростка и зубного ряда.

Ключевые слова: дистопия, ретенция, адентия, аутоотрансплантация зубов, аугментация, костная пластика, костные заменители, расщелина, альвеолярный отросток

ДЛЯ ЦИТИРОВАНИЯ:

Сипкин А.М., Епифанов С.А., Модина Т.Н., Карачунский Г.М., Ченосова А.Д., Тонких-Подольская О.А., Мамаева Е.В. Костная пластика верхней челюсти с одномоментной аутоотрансплантацией зубов у пациента с врожденной расщелиной верхней губы, альвеолярного отростка и нёба. — *Клиническая стоматология*. — 2021; 1 (97): 80—5.

DOI: 10.37988/1811-153X_2021_1_80

А.М. Sipkin¹,

Grand PhD in Medical sciences, Head of the Maxillofacial surgery and hospital surgical dentistry Department

S.A. Epifanov²,

Grand PhD in Medical Sciences, Head of the Maxillofacial dentistry Department

T.N. Modina²,

Grand PhD in Medical sciences, professor of the Maxillofacial dentistry Department

Autologous dental transplantation in a patient congenital cleft of the lip, alveolar process and palate

Abstract. This article examines bone grafting of the alveolar process with simultaneous autologous tooth transplantation in patients congenital cleft of the lip, alveolar process and palate. **Materials and methods.** At the Department of maxillofacial surgery and hospital surgical Dentistry from October 2016 to present, 26 patients between the ages of 9 to 12 years with congenital cleft of the upper lip, alveolar process and palate were clinically examined and treated. Patients

G.M. Karachunskii ¹,
PhD in Medical sciences, surgeon
at Maxillofacial surgery Department

A.D. Chenosova ¹,
researcher at Maxillofacial surgery
Department

O.A. Tonkih-Podolskaya ¹,
junior researcher at Maxillofacial surgery
Department

E.V. Mamaeva ³,
Grand PhD in Medical Sciences, professor
of the Pediatric dentistry Department

¹ Moscow Regional Research and Clinical
Institute, Moscow, Russia

² Pirogov National Medical & Surgical Center,
Moscow, Russia

³ Kazan State Medical University, Kazan, Russia

underwent bone grafting of the alveolar process of the upper jaw with simultaneous autologous tooth transplantation and the use of miniplates. During the year monitoring with x-ray control was performed to assess the degree of resorption of bone regenerate and the apical part of the roots of autotransplanted teeth. **Results.** The proposed method of bone grafting of the alveolar process with simultaneous autotransplantation allowed to stabilize the fragments of the upper jaw, restore the volume of the alveolar process in the cleft area, and to restore the dentition. **Conclusion.** The resulting clinical results and postoperative assessment of the bone structure after bone grafting of the alveolar process with simultaneous autologous tooth transplantation and fixation of fragments of the upper jaw using mini-plates provide a predictable result of restoring the volume of the alveolar process and restoring the dentition.

Key words: dystopia, retention, adentia, autologous dental transplantation, augmentation, bone grafting, bone substitutes, cleft, alveolar process

FOR CITATION:

Sipkin A.M., Epifanov S.A., Modina T.N., Karachunskii G.M., Chenosova A.D., Tonkih-Podolskaya O.A., Mamaeva E.V. Autologous dental transplantation in a patient congenital cleft of the lip, alveolar process and palate. — *Clinical Dentistry (Russia)*. — 2021; 1 (97): 80—5.

DOI: 10.37988/1811-153X_2021_1_80

ВВЕДЕНИЕ

Одним из самых распространенных пороков развития челюстно-лицевой области является врожденная расщелина верхней губы, альвеолярного отростка и нёба (ВРГН), которая формируется в процессе гистогенеза при воздействии различных тератогенных факторов [1, 2]. Пациенты с данным пороком нуждаются в длительной многоэтапной реабилитации [3, 4]. Костная пластика альвеолярного отростка верхней челюсти [5] направлена не только на восстановление анатомической целостности, но и на создание объема костной ткани для последующей дентальной имплантации с целью восстановления жевательной функции, дикции и эстетики [6]. Поэтому в комплексную реабилитацию таких пациентов обязательно включают хирургические и ортодонтические мероприятия [7–9].

Наиболее часто у пациентов с ВРГН наблюдаются нарушение зубочелюстных соотношений, дистопия и ретенция или адентия зачатков постоянных зубов, а также недоразвитие верхней и нижней челюсти, что сказывается не только на внешнем виде пациента, но и ведет к таким функциональным нарушениям, как затруднение пережевывания пищи и нарушение функции дыхания [10]. Кроме того, у пациентов имеется ороназальное соустье, приводящее к попаданию пищи в полость носа, вызывающее развитие хронического воспалительного процесса, а также страх приема пищи в общественных местах [11].

По мнению многих авторов, оптимальным возрастом для проведения костной пластики альвеолярного отростка верхней челюсти при врожденной расщелине является 8–11 лет, что соответствует срокам прорезывания постоянного зачатка клыка, так как его последующее прорезывание происходит в область костного регенерата, а это способствует не только его стабилизации

в правильном физиологическом положении [12, 13], но и сохранению объема костного регенерата за счет функциональной нагрузки на него. При невозможности или несвоевременном проведении данного этапа реабилитации прорезывание клыка происходит в область расщелины с отсутствием костной ткани, прилежащей к корневой части зуба, и последующей возможной потере постоянного зуба. А учитывая, что у пациентов с ВРГН зачастую отмечается сопутствующая ретенция или адентия латерального резца на стороне расщелины, это только усугубляет нарушения зубочелюстных соотношений и ухудшает эстетику улыбки.

В настоящий момент восстановление зубного ряда у пациентов с ВРГН осуществляется несколькими способами: частичное съемное протезирование, несъемное протезирование металлокерамическими конструкциями, а также дентальная имплантация. Все вышеперечисленные способы имеют ряд недостатков и, за исключением съемного протеза, не применяются в период скелетного роста.

Таким образом, у пациентов с ВРГН при соблюдении рекомендованного возрастного интервала от проведения костной пластики альвеолярного отростка до установки дентальной имплантата временной интервал составляет около 7–9 лет, такое длительное отсутствие функциональной нагрузки на костный регенерат способствует значительной резорбции и в дальнейшем требует повторной костной пластики.

Один из способов восстановления зубного ряда у пациентов с врожденными адентиями — аутологичная трансплантация зубов [14–19], которую, по мнению авторов, можно проводить в любой возрастной группе [20].

В 8–12 лет проходит активный процесс формирования апикальной части корня и сосудисто-нервного пучка, поэтому предпочтительно выполнять

аутотрансплантацию тех зубов, у которых формировались не менее $\frac{2}{3}$ или $\frac{3}{4}$ от конечной длины корня. Если после трансплантации зубов наблюдается не процесс дальнейшего формирования корня, а резорбция, проводят эндодонтическое лечение для сохранения зуба [21–25].

Цель работы — совершенствование костной пластики верхней челюсти с одномоментной трансплантацией зуба для реабилитации пациентов с врожденной расщелиной верхней губы, альвеолярного отростка и нёба.

МАТЕРИАЛЫ И МЕТОДЫ

В клинике челюстно-лицевой хирургии МОНКИ им. М.Ф. Владимирского с октября 2017 г. по настоящее время лечили 26 пациентов в возрасте от 9 до 12 лет с ВРГН.

По данным клинико-лабораторного обследования и конусно-лучевой компьютерной томографии (КЛКТ) определяли объем дефекта в области расщелины верхней челюсти. После консилиума с ортодонтом были определены показания к экстракции донорского зуба 4.4 и принято решение о проведении костной пластики верхней челюсти с одномоментной аутологичной трансплантацией зуба.

При костной пластике альвеолярного отростка верхней челюсти проводили оперативное вмешательство в следующем объеме: ушивание ороназального

соустья, фиксация фрагментов верхней челюсти мини-пластинами и аутотрансплантация зуба. Для заполнения остаточного объема кости применяли костнопластическую смесь из ксеногенного костного материала и аутостружки, взятой при помощи костного скребка [26]. Вышеуказанную костнопластическую смесь пропитывали аутоплазмой и изолировали от окружающих тканей резорбируемыми мембранами и аутомембранами [27]. После оперативного вмешательства проводили рентгенологический контроль через 1, 3, 6 и 12 месяцев для мониторинга формирования объема костных структур и апикальной части корней аутотрансплантированных зубов.

КЛИНИЧЕСКИЙ СЛУЧАЙ

В клинику обратился пациент В., 11 лет, с жалобами на расщелину альвеолярного отростка, попадание пищи в нос и диагнозом «врожденная полная правосторонняя расщелина верхней губы, альвеолярного отростка и нёба; врожденная адентия зубов 2.2 и 2.4; дистопия и ретенция зуба 1.2». В анамнезе — хейлоринопластика и уранопластика в 2006 г., ортодонтическое лечение в течение 19 месяцев (брекеты).

При осмотре:

- конфигурация лица не изменена;
- на коже верхней губы визуализируется нормотрофический послеоперационный рубец;
- отмечаются деформация и уплощение крыла носа справа;
- открывание рта свободное, в полном объеме;
- в полости рта — полная расщелина альвеолярного отростка верхней челюсти в области зубов 1.1–1.3, диастаз между фрагментами верхней челюсти до 4 мм, адентия зубов 2.2 и 2.4 (рис. 1).

По результатам КЛКТ отмечается диастаз между фрагментами верхней челюсти до 13 мм, костный дефект в области базиса альвеолярного отростка и грушевидного отверстия справа (рис. 2).

Заключение ортодонта: нарушение зубочелюстных соотношений, формирующийся мезиальный прикус, показания для удаления нижних премоляров из-за скученности нижних зубов.

Показано этапное оперативное вмешательство в объеме костной пластики с одномоментной аутотрансплантацией зуба 4.4 в область зуба 1.2. Рекомендовано комплексное лечение:

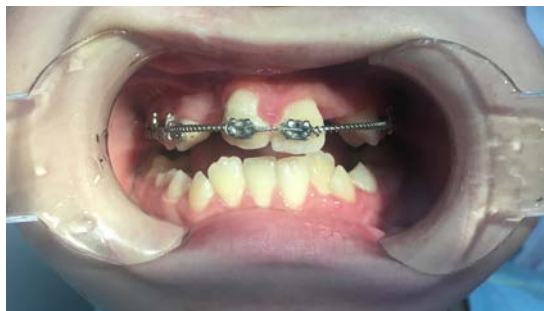

Рис. 1. Пациент В., 11 лет, с врожденной полной правосторонней расщелиной верхней губы, альвеолярного отростка и нёба, врожденной адентией зубов 2.2 и 2.4, дистопией и ретенцией зуба 1.2. Состояние верхней губы и нёба после хейлоринопластики, уранопластики и ортодонтического лечения

[Fig. 1. Patient V., 11 years old, with congenital complete right-sided cleft of the upper lip, alveolar ridge and palate, congenital edentulous teeth 2.2 and 2.4, dystopia and tooth retention 1.2. Condition of the upper lip and palate after cheilorhinoplasty, uranoplasty and orthodontic treatment]

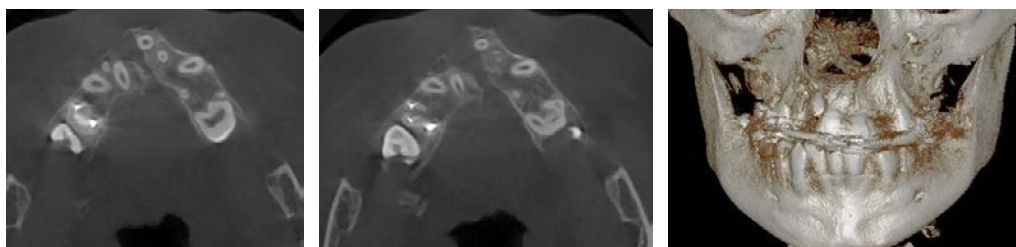


Рис. 2. КЛКТ до оперативного вмешательства
[Fig. 2. CBCT before surgery]

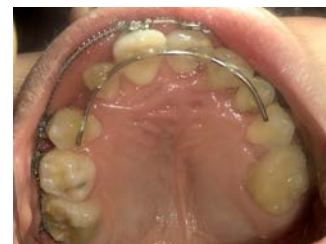
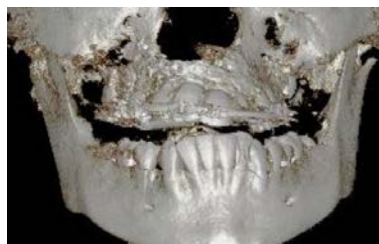
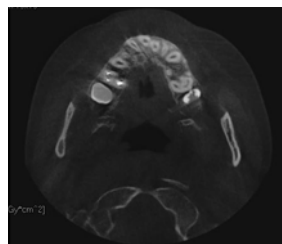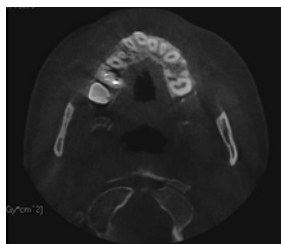Рис. 6. КЛКТ через 6 месяцев после операции
[Fig. 6. CBCT 6 months after surgery]

Рис. 7. Состояние полости рта через 6 месяцев после операции
[Fig. 7. Condition of the oral cavity 6 months after surgery]

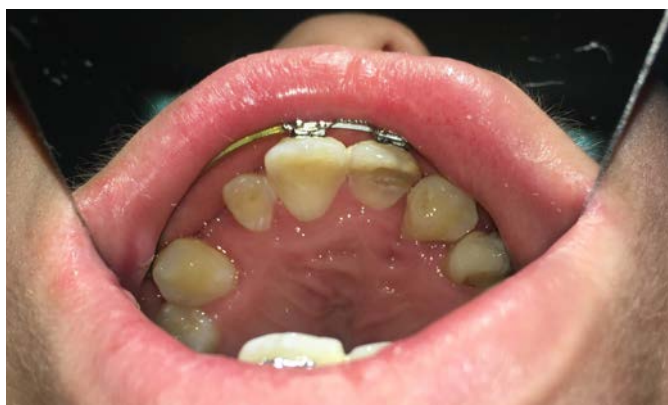
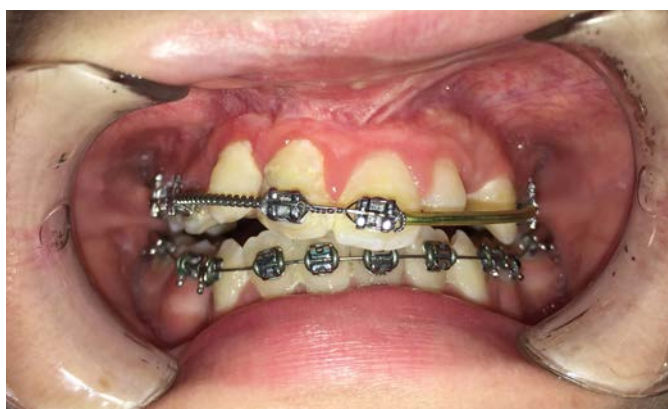
Рис. 8. Состояние полости рта через 12 месяцев после операции
[Fig. 8. Condition of the oral cavity 12 months after surgery]

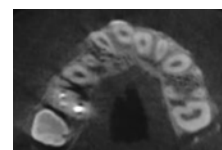
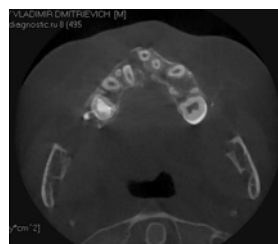

Рис. 9. КЛКТ до операции и через 12 месяцев после костной пластики альвеолярного отростка верхней челюсти с одномоментной аутоотрансплантацией зубов
[Fig. 9. CBCT before surgery and 12 months after bone grafting of the alveolar ridge of the upper jaw with simultaneous dental autotransplantation]

апикальной части зуба, отсутствие резорбции корневой части трансплантированных зубов 1.2 и 2.1 и костного регенерата (рис. 6–9).

ВЫВОДЫ

Известно, что проведение реконструктивной хирургии с использованием аутокости является «золотым стандартом» [30]. В настоящее время современные

биоматериалы природного или синтетического происхождения, которые способны влиять на остеогенез, усиливая репаративные процессы в костной ткани, успешно применяются в челюстно-лицевой области для восстановления объема при утрате костных структур, в том числе в результате врожденных пороков.

Полученные клинические результаты показали, что послеоперационная оценка костной структуры после пластики альвеолярного отростка с одномоментной аутологичной трансплантацией зуба и фиксирования фрагментов верхней челюсти при помощи мини-пластин значительно сокращает хирургические этапы реабилитации пациентов с ВРГН, обеспечивая прогнозируемый результат восстановления объема альвеолярного отростка и зубного ряда.

Конфликт интересов. Авторы декларируют отсутствие конфликта интересов.

Conflict of interests. The authors declare no conflict of interests.

Поступила/Accepted on: 26.08.2020

ЛИТЕРАТУРА / REFERENCES

1. Haj M., Koudstaal M.J., Ramcharan M.S., Hoogboom A.J.M., Koster M.P.H., Srebniak M.I., Cohen-Overbeek T.E. Undetected anomalies in fetuses with a prenatal diagnosis of isolated cleft. — *Int J Oral Maxillofac Surg.* — 2020; 49 (12): 1576–83. PMID: 32546322
2. Depla A.L., Breugem C.C., Horst C.M.A.M., de Heus R., Boogaard M.-J.H., Maas S.M., Pajkrt E., Bekker M.N. Polyhydramnios in isolated oral cleft pregnancies: incidence and outcome in a retrospective study. — *Prenat Diagn.* — 2017; 37 (2): 162–7. PMID: 27943390

- 3. Токарев П.В., Шулаев А.В., Салеев Р.А., Токарева Л.В., Гайсина Е.А.** Применение речевого паспорта в реабилитации детей с врожденными челюстно-лицевыми пороками развития. — *Проблемы стоматологии*. — 2019; 2: 79—83
[Tokarev P.V., Shulaev A.V., Saleev R.A., Tokareva L.V., Gajgina E.A. Use of the speech passport in rehabilitation of children with congenital maxillofacial malformations. — *Actual Problems in Dentistry*. — 2019; 2: 79—83 (In Russ.)].
eLIBRARY ID: 39165966
- 4. Alperovich M., Frey J.D., Shetye P.R., Grayson B.H., Vyas R.M.** Breast milk feeding rates in patients with cleft lip and palate at a North American Craniofacial Center. — *Cleft Palate Craniofac J.* — 2017; 54 (3): 334—7.
PMID: 27043654
- 5. Иванов А.Л., Решетняк Е.И., Старикова Н.В., Удалова Н.В., Надточий А.Г.** Оценка эффективности резорбируемой и нерезорбируемой фиксации трансплантата при костной пластике верхней челюсти у детей с односторонней расщелиной губы и неба. — *Стоматология*. — 2018; 1: 40—6
[Ivanov A.L., Reshetnyak E.I., Starikova N.V., Udalova N.V., Nadtochy A.G. Resorbable vs nonresorbable fixation in alveolar bone grafting in unilateral cleft lip and palate patients. — *Stomatology*. — 2018; 1: 40—6 (In Russ.)].
eLIBRARY ID: 32449468
- 6. Natarajan M.** Three-dimensional assessment of alveolar bone thickness in individuals with nonsyndromic unilateral cleft lip and palate. — *Journal of Cleft Lip Palate and Craniofacial Anomalies*. — 2018; 2: 128—9.
DOI: 10.4103/jclpca.jclpca_14_18
- 7. Арсенина О.И., Малашенкова Е.И., Пащенко С.А.** Алгоритм ортодонтического лечения пациентов с врожденной расщелиной губы, неба и альвеолярного отростка до и после костной аутопластики. — *Стоматология*. — 2017; 5: 62—5
[Arsenina O.I., Malashenkova E.I., Pashchenko S.A. Algorithm of orthodontic treatment of cleft lip and palate patients before and after autogenous bone grafting. — *Stomatology*. — 2017; 5: 62—5 (In Russ.)].
eLIBRARY ID: 30309745
- 8. Shetye P.R.** Orthodontic management of patients with cleft lip and palate. — *APOS Trends in Orthodontics*. — 2016; 6: 281—6.
DOI: 10.4103/2321-1407.194790
- 9. Ушницкий И.Д., Исаков Л.О., Винокуров М.М., Оскольский Г.И.** Динамический анализ частоты и структуры врожденных аномалий челюстно-лицевой области в Якутии. — *Стоматология*. — 2015; 2: 37—9
[Ushnitsky I.D., Isakov L.O., Vinokurov M.M., Oskolsky G.I. Structure and dynamics of congenital maxillofacial malformation in Yakutiya region. — *Stomatology*. — 2015; 2: 37—9 (In Russ.)].
eLIBRARY ID: 23651714
- 10. Джафарова С.М.** Медицинская и социальная реабилитация детей с врожденными расщелинами верхней губы и неба. — В сб. тр. XI международн. научной конф. «Научный диалог: Вопросы медицины». — СПб.: Общественная наука, 2017. — С. 4—10
[Jafarova S.M. Medical and social rehabilitation of children with congenital cleft upper lip and palate. — In Proceedings of the XI international conference “Scientific dialogue: Questions of medicine”. — Saint-Petersburg: Social Science, 2017. — Pp. 4—10 (In Russ.)].
eLIBRARY ID: 32473062
- 11. Rychlik D., Wójcicki P.** Bone graft healing in alveolar osteoplasty in patients with unilateral lip, alveolar process, and palate clefts. — *J Craniofac Surg.* — 2012; 23 (1): 118—23.
PMID: 22337386
- 12. Hadler-Olsen S., Pirttiniemi P., Kerosuo H., Limchaichana N.B., Peterson P., Kallio-Pulkkinen S., Lähdesmäki R.** Root resorptions related to ectopic and normal eruption of maxillary canine teeth — A 3D study. — *Acta Odontol Scand.* — 2015; 73 (8): 609—15.
PMID: 25891229
- 13. Sugai T., Yoshizawa M., Kobayashi T., Ono K., Takagi R., Kitamura N., Okiji T., Saito C.** Clinical study on prognostic factors for autotransplantation of teeth with complete root formation. — *Int J Oral Maxillofac Surg.* — 2010; 39 (12): 1193—203.
PMID: 20630706
- 14. Kvint S., Lindsten R., Magnusson A., Nilsson P., Bjerklín K.** Autotransplantation of teeth in 215 patients. A follow-up study. — *Angle Orthod.* — 2010; 80 (3): 446—51.
PMID: 20050735
- 15. Bae J.-H., Choi Y.-H., Cho B.-H., Kim Y.-K., Kim S.-G.** Autotransplantation of teeth with complete root formation: a case series. — *J Endod.* — 2010; 36 (8): 1422—6.
PMID: 20647110
- 16. Almpani K., Papageorgiou S.N., Papadopoulos M.A.** Autotransplantation of teeth in humans: a systematic review and meta-analysis. — *Clin Oral Investig.* — 2015; 19 (6): 1157—79.
PMID: 25903060
- 17. Rohof E.C.M., Kerdijk W., Jansma J., Livas C., Ren Y.** Autotransplantation of teeth with incomplete root formation: a systematic review and meta-analysis. — *Clin Oral Investig.* — 2018; 22 (4): 1613—24.
PMID: 29525924
- 18. Atala-Acevedo C., Abarca J., Martínez-Zapata M.J., Díaz J., Olate S., Zaror C.** Success rate of autotransplantation of teeth with an open apex: Systematic review and meta-analysis. — *J Oral Maxillofac Surg.* — 2017; 75 (1): 35—50.
PMID: 27725103
- 19. Herford A.S., Nguyen K., Rohjani A.** Alveolar ridge augmentation: An algorithmic approach. — In: Tolstunov L. (ed.). *Horizontal alveolar ridge augmentation in implant dentistry: A surgical manual*. — John Wiley & Sons, 2016. — Pp. 81—92.
DOI: 10.1002/9781119019916.ch08
- 20. Tanaka H., Toyoshima T., Atsuta I., Ayukawa Y., Sasaki M., Matsushita Y., Hiraoka R., Koyano K., Nakamura S.** Additional effects of platelet-rich fibrin on bone regeneration in sinus augmentation with deproteinized bovine bone mineral: Preliminary results. — *Implant Dent.* — 2015; 24 (6): 669—74.
PMID: 26204169
- 21. Sakio R., Sakamoto Y., Ogata H., Sakamoto T., Ishii T., Kishi K.** Effect of platelet-rich plasma on bone grafting of alveolar clefts. — *J Craniofac Surg.* — 2017; 28 (2): 486—8.
PMID: 28033193
- 22. Bagdadi K.E., Kubesch A., Yu X., Al-Maawi S., Orłowska A., Dias A., Booms P., Dohle E., Sader R., Kirkpatrick C.J., Choukroun J., Ghanaati S.** Reduction of relative centrifugal forces increases growth factor release within solid platelet-rich-fibrin (PRF)-based matrices: a proof of concept of LSCC (low speed centrifugation concept). — *Eur J Trauma Emerg Surg.* — 2019; 45 (3): 467—79.
PMID: 28324162
- 23. Fortunato T.M., Beltrami C., Emanuelli C., De Bank P.A., Pula G.** Platelet lysate gel and endothelial progenitors stimulate microvascular network formation in vitro: tissue engineering implications. — *Sci Rep.* — 2016; 6: 25326.
PMID: 27141997
- 24. Morimoto N., Kakudo N., Ogura T., Hara T., Matsui M., Yamamoto M., Tabata Y., Kusumoto K.** Easy-to-use preservation and application of platelet-rich plasma in combination wound therapy with a gelatin sheet and freeze-dried platelet-rich plasma: A case report. — *Eplasty.* — 2016; 16: e22.
PMID: 27555889
- 25. Sivarajasingam V., Pell G., Morse M., Shepherd J.P.** Secondary bone grafting of alveolar clefts: a densitometric comparison of iliac crest and tibial bone grafts. — *Cleft Palate Craniofac J.* — 2001; 38 (1): 11—4.
PMID: 11204675
- 26. Miron R.J., Zucchelli G., Pikos M.A., Salama M., Lee S., Guillemette V., Fujioka-Kobayashi M., Bishara M., Zhang Y., Wang H.-L., Chandad F., Nacopoulos C., Simonpieri A., Aalam A.A., Felice P., Sammartino G., Ghanaati S., Hernandez M.A., Choukroun J.** Use of platelet-rich fibrin in regenerative dentistry: a systematic review. — *Clin Oral Investig.* — 2017; 21 (6): 1913—27.
PMID: 28551729
- 27. Amirlak B., Tang C.J., Becker D., Palomo J.M., Gosain A.K.** Volumetric analysis of simulated alveolar cleft defects and bone grafts using cone beam computed tomography. — *Plast Reconstr Surg.* — 2013; 131 (4): 854—9.
PMID: 23542257
- 28. Oh T.S., Park J.S., Choi J.W., Kwon S.M., Koh K.S.** Risk factor analysis of bone resorption following secondary alveolar bone grafting using three-dimensional computed tomography. — *J Plast Reconstr Aesthet Surg.* — 2016; 69 (4): 487—92.
PMID: 26718845
- 29. Иванов С.Ю., Бизяев А.Ф., Ломакин М.В., Панин А.М.** Стоматологическая имплантология. — М.: ВУНМЦ МЗ РФ, 2000. — 96 с.
[Ivanov S.Yu., Bizyaev A.F., Lomakin M.V., Panin A.M. Dental Implantology. — Moscow: Russian Ministry of Health, 2000. — 96 p. (In Russ.)].
<https://elb-ok2.org/book/2967192/8a298b>
- 30. Иванов С.Ю., Ямуркова Н.Ф., Мураев А.А.** Устранение дефектов альвеолярной части нижней челюсти методом сэндвич-пластики. — *Стоматология*. — 2010; 2: 42—7
[Ivanov S.Iu., Iamurkova N.F., Muraev A.A. Defect elimination of mandible alveolar part by sandwich plastics. — *Stomatology*. — 2010; 2: 42—7 (In Russ.)].
eLIBRARY ID: 16599405

DOI: 10.37988/1811-153X_2021_1_86

А.А. Нестеров,
к.м.н., доцент кафедры стоматологии
и челюстно-лицевой хирургии

Э.Р. Яхьяева,
ассистент кафедры стоматологии
и челюстно-лицевой хирургии

Е.В. Тулаева,
старший лаборант кафедры стоматологии
и челюстно-лицевой хирургии

Астраханский ГМУ

Состояние костной ткани челюстей на этапах лечения одонтогенных дезоморфиновых остеонекрозов

Реферат. В совокупности с наличием множественных хронических одонтогенных очагов инфекции у наркоманов употребление кустарных наркотиков привело к значительному росту одонтогенных остеонекрозов. Приготавливаемый из рецептурных лекарств в домашних условиях дезоморфин — производное кодеина — в значительных количествах содержит побочные продукты получения этого суррогатного опиоида с применением элементарного фосфора. Некротические поражения челюстей у наркозависимых пациентов, как правило, диффузные, без тенденции к демаркации на начальных этапах заболевания. **Цель исследования** — совершенствование оказания медицинской помощи пациентам с остеонекрозами челюстей. **Материалы и методы.** В отделении челюстно-лицевой хирургии областной клинической больницы (Астрахань) с 2008 по 2019 г. проведено хирургическое лечение 90 пациентов (возраст от 19 до 55 лет, 68% мужчин и 32% женщин) с очаговыми и диффузными остеонекрозами челюстей, возникшими вследствие приема кустарного дезоморфина. Клинические наблюдения показали, что костная ткань верхней и нижней челюстей является органом-мишенью из-за острого или хронического отравления фосфором. Пусковые моменты в развитии болезни — обострение хронических одонтогенных очагов инфекции и удаление зубов. При этом ключевая роль фосфора в развитии заболевания считается доказанной, а по этиологии и патогенезу она может рассматриваться как одонтогенный токсический фосфорный остеонекроз. **Результаты.** В статье рассмотрено изменение костной ткани челюстей на этапах лечения одонтогенных остеонекрозов. Выделены типичные группы пациентов: 1) с остеомиелитом зубной ямки после удаления зуба без тенденции к демаркации; 2) с локальным остеонекрозом зубочелюстных сегментов; 3) с диффузными поражениями верхней и нижней челюстей; 4) с тотальными поражениями костей лица и основания черепа; 5) реконвалесценты с дефектами челюстей после завершения некротического воспаления. Описано ремоделирование кости после отторжения и удаления секвестров верхней и нижней челюсти. **Заключение.** Представлена гипотеза о значении сохранения оссифицированных периостальных наслоений, формирующихся вокруг зон остеонекроза, в новообразовании костной ткани после прекращения поступления в организм фосфорсодержащих соединений.

Ключевые слова: остеонекроз, дезоморфин, наркомания

ДЛЯ ЦИТИРОВАНИЯ:

Нестеров А.А., Яхьяева Э.Р., Тулаева Е.В. Состояние костной ткани челюстей на этапах лечения одонтогенных дезоморфиновых остеонекрозов. — *Клиническая стоматология*. — 2021; 1 (97): 86—93.
DOI: 10.37988/1811-153X_2021_1_86

A.A. Nesterov,
PhD in Medical Sciences, associate professor
of Dentistry and maxillofacial surgery
Department

E.R. Yakhyaeva,
teaching assistant at Dentistry and
maxillofacial surgery department

E.V. Tulaeva,
senior assistant at Dentistry and maxillofacial
surgery Department

Astrakhan State Medical University, Astrakhan,
Russia

Conditions of the jaw bone tissue at the stages of odontogenic desomorphine osteonecrosis treatment

Abstract. Plural chronic odontogenic pockets of infection in drug addicts combined with application of fluorinated hand-crafted drugs effected in a growth of number of odontogenic osteonecrosis associated with drug intoxication. Desomorphine drug mixture includes derivatives of codeine and toxic substances. Various versions of surrogate drug synthesis presuppose different combinations of phosphorus, boric acid, alcohol solution of iodine and alcali. As a rule, necrotic lesions of jaws of drug addicts are diffuse ones never showing any tendency for demarcation at the first stages of disease. **The aim** of the study is to improve the provision of medical care to patients with osteonecrosis of the jaw. **Materials and methods.** Within the period between

2008—2019 90 specific patients (19—55 years old, including 68% male patients and 32% female ones) got the surgical treatment at the maxilla-surgical unit. All abovementioned patients suffered from focal and diffuse osteonecrosis of the jaws, connected with the makeshift desomorphine application. Clinic case study shows, that bone tissue of maxilla and mandibula is a target organ, when speaking of the desomorphinic addiction. Exacerbation of chronic odontogenic pockets of infection and teeth extraction are the starting points of disease progression. That said, the integral part of phosphorus in the process of disease progression is supposed to be proven. As regards the etiology and pathogenesis, the disease may be referred to as the odontogenic toxic phosphoric osteonecrosis. **Results.** The present article dwells upon the question of jaw bone tissue structure alteration in the course of odontogenic osteonecrosis treatment provided to the patients, addicted to hand-crafted desomorphine, containing phosphorus. All the patients are subdivided into the following typical groups: 1) those suffering from tooth socket osteomyelitis after extraction of the tooth without tendency for demarcation, 2) those suffering from local osteonecrosis of dental segments, 3) those suffering from diffuse lesions of maxilla and mandibula, 4) those suffering from total lesion of facial skeleton and basis cranii, 5) convalescents with defects of jaws after the termination of necrosis inflammation. The present article describes the remodeling of bone after rejection and extraction of maxilla and mandibula sequestrum. **Conclusions.** The article presents a hypothesis, showing that preservation of the ossified periosteal layers, being formed around osteonecrosis area, is highly important for new formation of bone tissue after the admission of fluorinated hand-crafted drugs to the patient's organism is stopped.

Key words: osteonecrosis, desomorphine, drug addiction

FOR CITATION:

Nesterov A.A., Yakhyaeva E.R., Tulaeva E.V. Conditions of the jaw bone tissue at the stages of odontogenic desomorphine osteonecrosis treatment. — *Clinical Dentistry (Russia)*. — 2021; 1 (97): 86—93. DOI: 10.37988/1811-153X_2021_1_86

ВВЕДЕНИЕ

Рост числа остеонекрозов челюстей различного генеза является одной из самых актуальных проблем современной челюстно-лицевой хирургии и хирургической стоматологии во всем мире [1—3]. Челюстно-лицевая область является зоной риска по развитию воспалительных процессов из-за наличия хронических одонтогенных очагов инфекции, а также из-за анатомических особенностей данной зоны [4, 5]. Появление антиреорбтивных лекарственных средств (бисфосфонаты, деносумаб) и распространение наркотических средств, приготовляемых кустарно с применением элементарного фосфора, привело к росту числа одонтогенных воспалительных заболеваний челюстей с преобладанием некротических процессов [6—11].

Особое место среди одонтогенных воспалительных заболеваний занимает остеонекроз челюстей и других костей лица, развивающийся вследствие инъекционного употребления неочищенной реакционной смеси синтеза дезоморфина в кустарных условиях [12, 13]. Дезоморфин — опиоидный наркотик, производное кодеина — в России и в других странах постсоветского пространства получил известность под названием «крокодил». Последний, помимо собственно дезоморфина, ввиду кустарного способа изготовления является сложной смесью органических веществ, обильно загрязненной элементарным фосфором и его высокоактивными соединениями [14—17].

Очаги хронической одонтогенной инфекции, сами по себе являющиеся звеном патогенеза остеомиелита челюстей, на фоне наркотической интоксикации становятся пусковым моментом для развития диффузных некротических процессов в костной ткани челюстей [18, 19]. Течение одонтогенных гнойно-воспалительных процессов у наркозависимых больных часто происходит атипично, причем с увеличением срока наркотической зависимости проявление инфекции усугубляется [20, 21]. Выявлены следующие закономерности: остеомиелиты (остеонекрозы) челюстей у наркозависимых пациентов, как правило, диффузные, без тенденции к демаркации [22, 23]. Появление тотальных форм некроза челюстей и других костей лица делает прогноз для таких пациентов неблагоприятным — для сохранения жизни больного требуется проведение радикального хирургического лечения [24—26].

Цель исследования — совершенствование оказания медицинской помощи пациентам с остеонекрозами челюстей:

1. Выделение типичных групп пациентов с одонтогенными остеонекрозами челюстей.
2. Определение характерных клинко-рентгенологических симптомов на различных этапах развития болезни.
3. Оценка динамики состояния костной ткани челюстей на различных стадиях заболевания.
4. Разработка оптимальной тактики лечения дезоморфиновых остеонекрозов челюстей.

МАТЕРИАЛЫ И МЕТОДЫ

В отделении челюстно-лицевой хирургии Александровской областной клинической больницы (Астрахань) с 2008 по 2019 г. проведено хирургическое лечение 90 пациентов (возраст — от 19 до 55 лет, 68% мужчин и 32% женщин) с очаговыми и диффузными остеонекрозами челюстей, возникшими вследствие приема кустарного дезоморфина. Изолированное поражение нижней челюсти отмечалось у 47% пациентов, верхней челюсти — у 38%, остеонекроз верхней и нижней челюстей наблюдался в 15% случаев. У 2 пациентов имело место сочетание остеонекроза верхней челюсти, скуловой кости и крыловидного отростка клиновидной кости. Диффузное поражение челюстей наблюдали у 32% пациентов, очаговое — у 66%, тотальное поражение костей лица — у 2%. За время наблюдения из числа прооперированных 2 больных умерло от передозировки наркотических средств, еще 2 — от септических осложнений.

Проведен анализ медицинских карт стационарных и амбулаторных больных, а также ортопантограмм, конусно-лучевых и мультиспиральных томограмм челюстей у пациентов.

РЕЗУЛЬТАТЫ

В 99% случаев начало заболевания было связано с удалением зубов по поводу обострения хронического

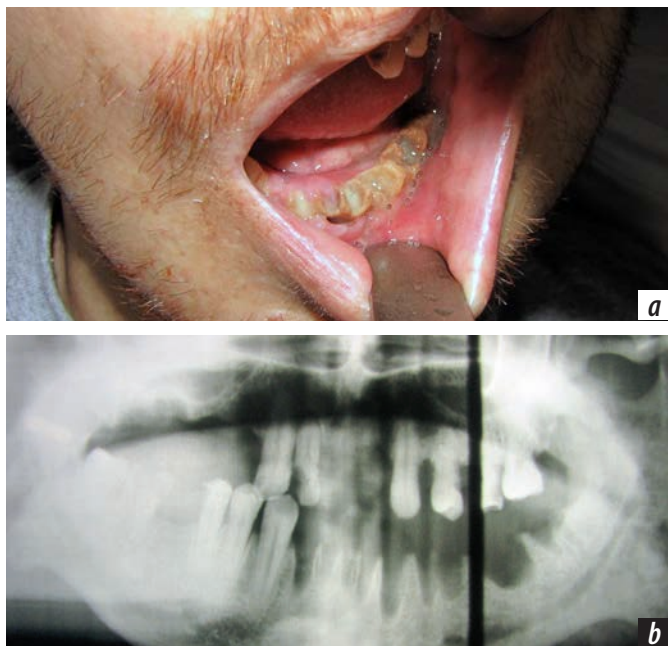

Рис. 1. Больной Т., 31 год: а — некроз альвеолярного отростка верхней челюсти без тенденции к секвестрации на фоне продолжающегося приема кустарного дезоморфина; б — ортопантомограмма челюстей без признаков демаркации некротизированной части альвеолярной части нижней челюсти

[Fig. 1. Patient T., 31 years old: a — upper ridge necrosis on the stage of continuation of hand-made desomorphine intake, showing no tendency for sequestration; b — panoramic tomography of jaws showing no signs of demarcation of the necrotized alveolar part of mandibular

периодонтита. Единственным исключением был случай развития локального остеонекроза беззубого альвеолярного отростка верхней челюсти, развившийся в связи с повреждением слизистой оболочки полости рта при ношении съемного протеза.

Выделены 5 типичных клинико-рентгенологических групп пациентов с различными проявлениями остеонекрозов челюстей и их последствиями.

Первая группа — пациенты с проявлениями остеонекроза зубной лунки, поступившие в стационар спустя 2–4 недели после экстракции зуба, имели в анамнезе несколько неудачных попыток лечения альвеолита в поликлинике.

Вторая группа — пациенты с активными клиническими проявлениями очагового остеонекроза и локальными осложнениями в виде подвижности интактных зубов, расположенных рядом с первичным дефектом, спонтанной перфорации верхнечелюстного синуса или неврита нижнего альвеолярного нерва.

Третья группа — больные с диффузным поражением костной ткани челюсти, некрозом слизистой оболочки над пораженным фрагментом, с зиянием беззубой оголенной кости в полость рта. Типичная диффузная инфильтрация мягких тканей лица без образования абсцессов и флегмон, выраженный болевой синдром. Секвестры не сформированы, на КТ и рентгенограммах — разряжение костной ткани без демаркации, но ячейки зубов могут проследиваться.

Четвертая группа — пациенты с тотальным поражением челюстей и распространением остеонекроза на другие кости лица и на основание черепа. Характерны спонтанные патологические переломы, образование мелких пластинчатых секвестров, полная потеря упорядоченной костной структуры. Признаки демаркации некротизированных участков на КТ и рентгенограммах. Со стороны мягких тканей формируются множественные свищи со скудным гнойным отделяемым. При прекращении наркотической интоксикации постепенно формируются секвестры большого размера.

Пятая группа — пациенты-реконвалесценты после завершения процесса секвестрации с типичным для этого заболевания ремоделированием костной ткани, особенно проявляющимся на нижней челюсти в виде новообразования кости из участков гипертрофированной надкостницы.

Ниже приведены типичные клинические примеры различных групп больных с одонтогенными дезоморфиновыми остеонекрозами костей лица, в которых прослеживаются изменения состояния пораженной костной ткани на этапах развития болезни.

На начальных этапах характерны образование незаживающего дефекта после простого удаления зуба, спонтанная рецессия слизистой оболочки и зияние обнаженной кости в полости рта, длительное отсутствие тенденции к образованию и отторжению секвестров; отсутствие зоны демаркации; усугубление состояния после остеонекрэктомии и распространение поражения на здоровые участки костной ткани.

Типично появление подвижности зубов, их выпадение, секвестрации зубных ячеек, альвеолярного отростка верхней челюсти, фрагментов тела верхней челюсти с последующим образованием сквозных дефектов в полость носа и верхнечелюстного синуса (рис. 2, 3).

В околочелюстных мягких тканях наблюдается диффузная инфильтрация вокруг зоны поражения, образование свищей, но при этом обширные гнойно-воспалительные процессы по типу абсцессов и флегмон встречаются относительно редко — не более чем в 5% наблюдавшихся нами случаев (рис. 4).

Значение фосфора и роль хронических одонтогенных очагов инфекции и удаления зубов в патогенезе остеонекрозов челюстей у наркоманов, принимающих кустарный дезоморфин, вполне очевидна и доказана [27, 28]. Во всех других случаях наблюдается типичная клиническая картина, когда после удаления зуба по поводу обострения хронического периодонтита сначала появляются симптомы альвеолита, а затем остеомиелита зубной ячейки. Далее развивается первично очаговый хронический очаговый остеонекроз с тенденцией к распространению на соседние зубочелюстные сегменты (рис. 5). Сроки формирования секвестров весьма вариabельны, зависят от продолжения или прекращения поступления в организм фосфоросодержащих смесей, а также от локализации участка остеонекроза челюсти [29].

Без адекватного лечения и при продолжении приема наркотика развивается диффузный остеонекроз верхней и нижней челюстей, который может распространяться на скуловую кость и основание черепа (рис. 6).

В процессе демаркации участков диффузного остеонекроза на нижней челюсти у пациентов наблюдаются ремоделирование и новообразование костной ткани за счет оссификации характерных для этого заболевания периостальных отложений по типу гиперпластического хронического остеомиелита (рис. 7). Можно предположить,

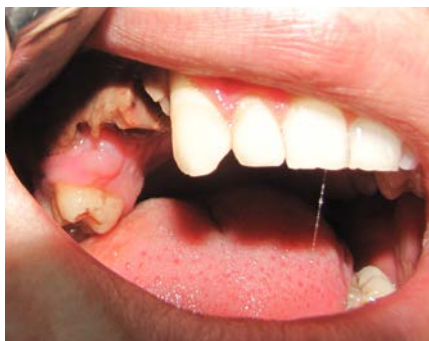

Рис. 2. Больной А., 25 лет: очаговый дезоморфиновый остеонекроз правой верхней челюсти перед проведением секвестрэктомии. Ремиссия наркозависимости — 3 месяца [Fig. 2. Patient A., 25 years old: focal desomorphinic osteonecrosis of the right half of maxilla prior to the sequestrotomy. Duration of drug addiction remission — 3 months]

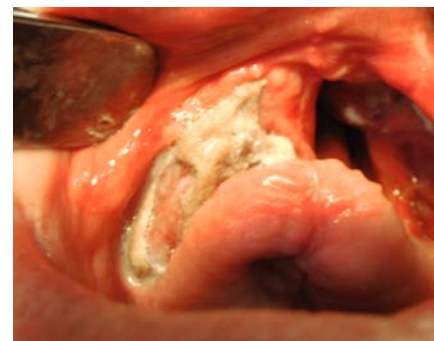

Рис. 3. Больной З., 29 лет: диффузный дезоморфиновый остеонекроз верхней челюсти. Процесс формирования секвестров. Ремиссия наркозависимости — 4 месяца [Fig. 3. Patient Z., 29 years old: diffuse desomorphinic maxilla osteonecrosis. The process of sequestration. Duration of drug addiction — 4 months]

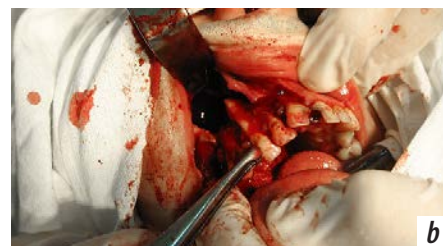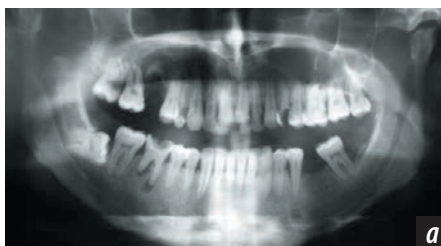


Рис. 4. Больной Р., 33 лет, с диффузным дезоморфиновым остеонекрозом нижней челюсти, очаговым остеонекрозом левой верхней челюсти на фоне приема наркотика: а — диффузная инфильтрация околочелюстных мягких тканей с формированием свищей, без образования абсцессов и флегмон; б — на ортопантомограмме признаки тотального некротического поражения обеих челюстей. Стаж употребления кустарного дезоморфина — 2 года [Fig. 4. Patient R., 33 years old, afflicted with diffuse desomorphinic osteonecrosis of mandibula, focal osteonecrosis of the left part of maxilla on the stage of drugs intake: а — diffuse infiltration of the perimandibular soft tissues, combined with fistula formation (no signs of abscess or phlegmon); б — panoramic tomography showing signs of total necrotic lesion of maxilla and mandibular. Hand-made desomorphine addiction for 2 years]

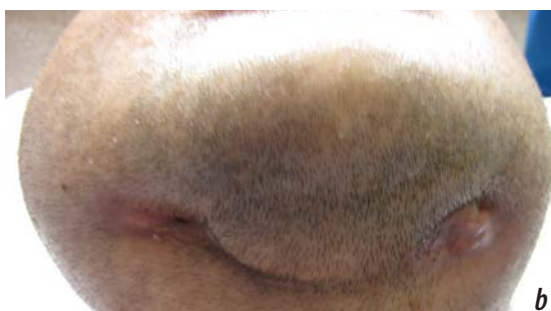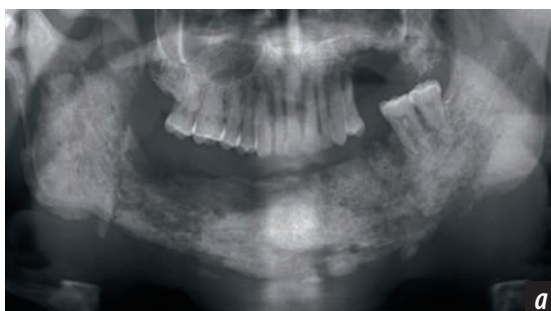


Рис. 5. Больной Д., 25 лет: а — очаговый дезоморфиновый остеонекроз зубной ячейки после удаления зуба 1.6 на фоне продолжающегося приема наркотика; б — подвижность зубов рядом с участками остеоостеонекроза, развившегося после удаления зуба [Fig. 5. Patient D., 25 years old: а — focal desomorphinic osteonecrosis of the tooth socket after tooth 1.6 extraction, combined with continuation of drug intake; б — teeth mobility next to the osteonecrosis area (osteonecrosis emerged after tooth extraction)]

что сохранение оссифицированных периостальных наслоений, формирующихся вокруг зон остеонекроза на нижней челюсти, играет ключевую роль в перестройке и новообразовании костной ткани после прекращения поступления в организм фосфоросодержащих смесей.

После купирования некротического процесса, отторжения или удаления секвестров нами отмечено ремоделирование костной ткани под воздействием жевательной мускулатуры. В некоторых случаях наблюдали прирост костной ткани до 2 см по высоте и до 10 см по длине при условии сохранения непрерывности кости, а в случаях патологических переломов — при иммобилизации реконструктивными пластинами (рис. 8). Описываемый

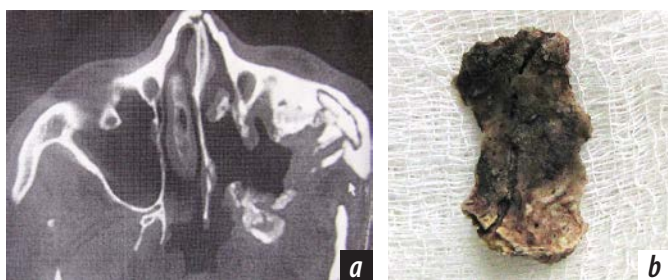


Рис. 6. Больной О., 23 лет: а — поперечный срез мультиспиральной компьютерной томограммы. Признаки сформированного секвестра в области внутренней поверхности скуловой кости и остеонекроза крыловидного отростка клиновидной кости; б — секвестр скуловой кости после удаления доступом через верхнечелюстной синус
[Fig. 6. Patient O., 23 years old: a — cross section of the multi-layer spiral CT, showing signs of the fully developed sequestrum in the area of the inner surface of the zygomatic bone and of the osteonecrosis of the pterygoid process of sphenoid bone; b — sphenoid bone sequestrum after its elimination via maxillary sinus]

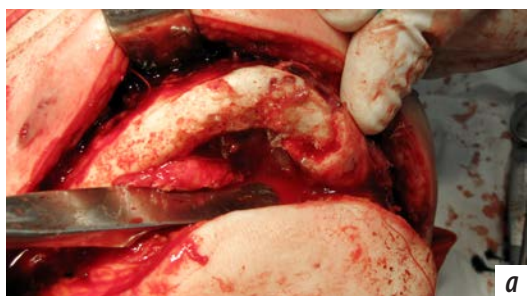

Рис. 7. Пациентка С., 32 лет, с диффузным остеонекрозом нижней челюсти: а — интраоперационное фото на этапе проведения резекции тела нижней челюсти, оссифицированные периостальные наслоения с внутренней и наружной сторон, вдоль нижнего края нижней челюсти; б — фрагменты оссифицированных периостальных наслоений, удаленные в ходе резекции тела нижней челюсти
[Fig. 7. Patient S., 32 years old, afflicted with the diffuse mandibula osteonecrosis: a — intraoperative image in the process of mandibula body excision, ossified periosteal apposition on the external and internal side along the mandibula lower urge; b — fragment of the ossified periosteal apposition, eliminated in the process of the mandibula body excision]

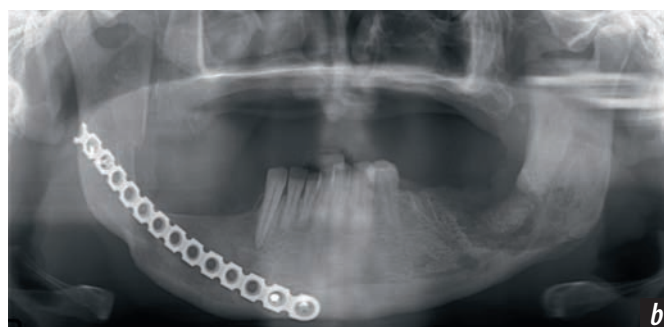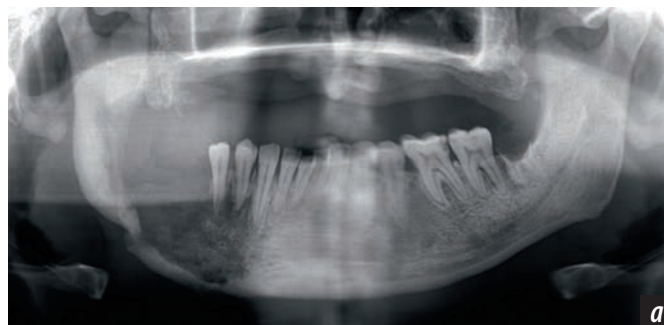

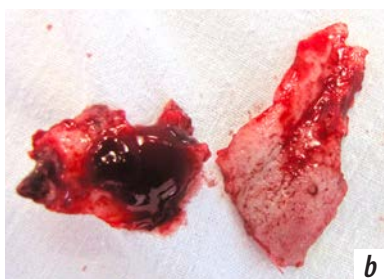
Рис. 8. Пациент Ш., 30 лет, с диффузным дезоморфинным остеонекрозом верхней и нижней челюсти справа (ремиссия наркозависимости — 6 месяцев): а — состояние после секвестротомии в области тела нижней челюсти справа, распространение некротического процесса на ближайшие зубочелюстные сегменты, спонтанный перелом нижней челюсти в области угла справа; б — ремоделирование и новообразование кости тела нижней челюсти в течение 2 лет после секвестротомии и остеосинтеза титановой пластиной Конмет, формирование секвестра тела нижней челюсти слева
[Fig. 8. Patient Sh., 30 years old, afflicted with desomorphinic osteonecrosis of maxilla and mandibular (duration of drug addiction remission — 6 months): a — condition after sequestrotomy in the area of right part of mandibula; necrotic process spreading to the nearest root segments; spontaneous mandibula fracture in the right angle area; b — remodelling and new growth of the bone of the mandibula body within 2 years after sequestrotomy and osteosynthesis by means of titanium plate Conmet; new growth of the sequestrum of the left part of mandibula body]

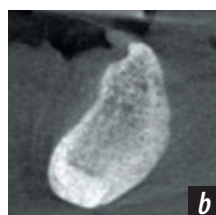
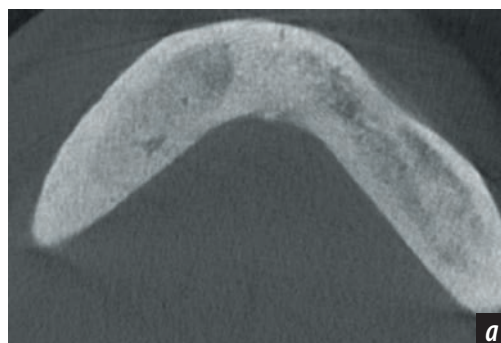
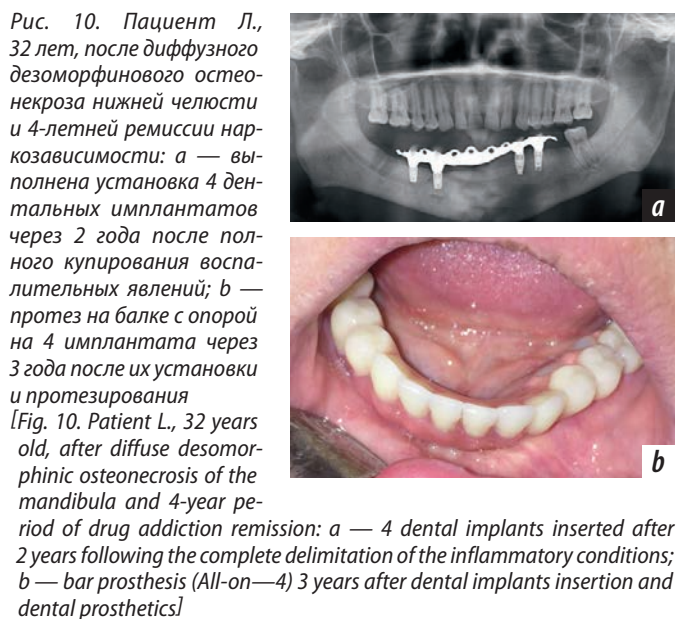


Рис. 9. Пациент Ц., 37 лет, через 8 лет после купирования некротического процесса: а — на продольном срезе КЛКТ на уровне основания альвеолярной части видно состояние после диффузного дезоморфинного остеонекроза нижней челюсти; б — на сагитальном срезе по средней линии челюсти виден остеосклероз костной ткани
[Fig. 9. Patient Ts., 37 years old, 8 years after delimitation of the necrotic process: a — the lengthwise section of CBCT at the level of the base of alveolar part presents a condition after diffuse desomorphinic osteonecrosis of the mandibula; b — sagittal section along the middle line of the jaw presents the picture of the bone tissue osteosclerosis]



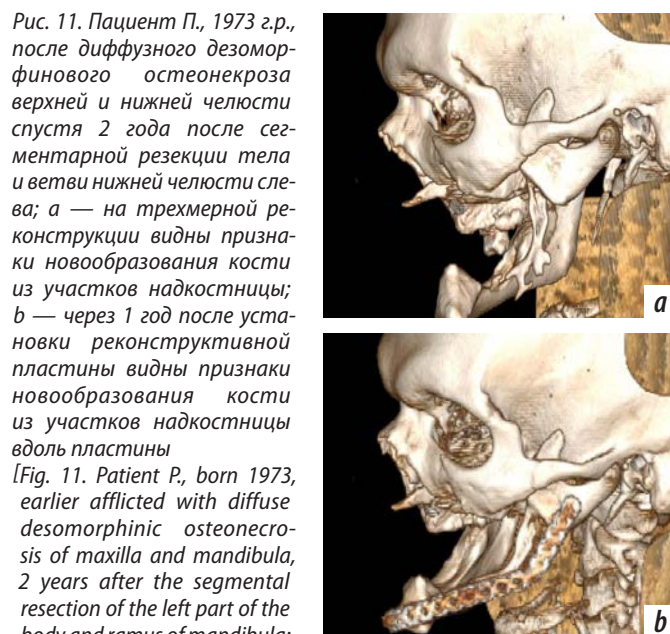
нами феномен новообразования костной ткани находит подтверждение и в работах других авторов [30].

Такая ремоделированная кость отличается пониженной васкуляризацией и высокой плотностью, соответствующей I типу костной ткани по Lekholm—Zarb (рис. 9).

Нами накоплен опыт успешной дентальной имплантации спустя 2 и более года после купирования некротических процессов в костной ткани и излечения от наркозависимости (рис. 10). Также мы наблюдаем клиническо-рентгенологический феномен новообразования костной ткани из оссифицированной надкостницы, оставшейся после субтотальной резекции нижней челюсти у ряда пациентов (рис. 11).

ВЫВОДЫ

Больные с одонтогенными дезоморфиновыми остеонекрозами могут быть разделены на типичные группы по клинико-рентгенологическим симптомам, в зависимости от стадии заболевания и на основании его патогенетических особенностей. Состояние костной ткани динамически изменяется на различных этапах развития фосфорной наркотической интоксикации, при этом ранняя диагностика и своевременное начало комплексного лечения имеют ключевое значение исхода болезни. Оптимальная тактика лечения дезоморфиновых остеонекрозов челюстей заключается в эффективном и раннем



лечения зависимости от наркотиков, прекращении поступления фосфорсодержащих препаратов в организм больного, рациональном хирургическом пособии с учетом возможности ремоделирования и даже новообразования участков костной ткани по периферии зоны остеонекроза после отторжения секвестров.

ЗАКЛЮЧЕНИЕ

Таким образом, состояние костной ткани челюстей у больных одонтогенными дезоморфиновыми остеонекрозами челюстей изменяется в зависимости от степени наркотической и фосфорной интоксикации, а также от медицинской тактики и объемов оперативного пособия. Положительным исходом заболевания может считаться успешная реабилитация пациентов с применением зубных протезов с опорой на дентальные имплантаты.

Конфликт интересов. Авторы декларируют отсутствие конфликта интересов.

Conflict of interests. The authors declare no conflict of interests.

Поступила/Accepted on: 30.10.2020

ЛИТЕРАТУРА / REFERENCES:

1. Fleisher K.E., Kontio R., Otto S. Antiresorptive drug-related osteonecrosis of the jaw (ARONJ) — a guide to research. — Dubendorf (Switzerland): Foundation, 2017. — 64 p.
2. Басин Е.М., Медведев Ю.А. Токсические фосфорные остеонекрозы лицевого черепа у лиц с наркотической

зависимостью от дезоморфина и первитина. Часть I. — *Стоматология*. — 2015; 2: 53—7

[Basin E.M., Medvedev Yu.A. Toxic phosphorous osteonecrosis of facial bones among drug addicts to desomorphine and pervitin. Part I. — *Stomatology*. — 2015; 2: 53—7 (In Russ.)].

eLIBRARY ID: 23651717

3. Yarom N., Shapiro C.L., Peterson D.E. et al. Medication-related osteonecrosis of the jaw: MASCC/ASCO/ASCO clinical practice guideline. — *J Clin Oncol.* — 2019; 37 (25): 2270—90. PMID: 31329513
4. Аюпян К.А. Состояние полости рта у наркозависимых больных остеонекрозом челюстей, принимающих наркотик «крокодил» (дезоморфин). — *Вестник стоматологии и челюстно-лицевой хирургии.* — 2012; 1: 16—9 [Аюпян К.А. The state of the oral cavity of drug-dependent patients with osteonecrosis of the jaws, which takes the drug «crocodile» (desomorphine). — *Journal of Dentistry and Maxillofacial Surgery.* — 2012; 1: 16—9 (in Russ.)].
5. Бабкова А.А. Комплексная диагностика остеонекрозов у дезоморфиновых пациентов на до- и послеоперационных этапах лечения. — *Российский электронный журнал радиологии.* — 2016; 3: 21—9 [Babkova A.A. Complex radiological diagnosis of osteonecrosis in desomorphine dependence patients at the pre- and postoperative stages of treatment. — *Russian Electronic Journal of Radiology.* — 2016; 3: 21—9 (In Russ.)]. eLIBRARY ID: 27253421
6. Hellstein J.W., Adler R.A., Edwards B., Jacobsen P.L., Kalmar J.R., Koka S., Migliorati C.A., Ristic H., American Dental Association Council on Scientific Affairs Expert Panel on Antiresorptive Agents. Managing the care of patients receiving antiresorptive therapy for prevention and treatment of osteoporosis: executive summary of recommendations from the American Dental Association Council on Scientific Affairs. — *J Am Dent Assoc.* — 2011; 142 (11): 1243—51. PMID: 22041409
7. Egloff-Juras C., Gallois A., Salleron J., Massard V., Doolivet G., Guillet J., Phulpin B. Denosumab-related osteonecrosis of the jaw: A retrospective study. — *J Oral Pathol Med.* — 2018; 47 (1): 66—70. PMID: 28977694
8. Hamadeh I.S., Ngwa B.A., Gong Y. Drug induced osteonecrosis of the jaw. — *Cancer Treat Rev.* — 2015; 41 (5): 455—64. PMID: 25913713
9. Booth R.E. “Krokodil” and other home-produced drugs for injection: a perspective from Ukraine. — *Int J Drug Policy.* — 2013; 24 (4): 277—8. PMID: 23764188
10. Тимофеев А.А. Клиническое течение и хирургическое лечение гнойно-воспалительных заболеваний челюстей у людей, употребляющих наркотики. — *Современная стоматология.* — 2015; 1: 62—70 [Timofeev A.A. Clinical course and surgical treatment of purulent-inflammatory diseases of the jaw in people who use drugs. — *Modern dentistry.* — 2015; 1: 62—70 (In Russ.)].
11. King R., Tanna N., Patel V. Medication-related osteonecrosis of the jaw unrelated to bisphosphonates and denosumab—a review. — *Oral Surg Oral Med Oral Pathol Oral Radiol.* — 2019; 127 (4): 289—99. PMID: 30713092
12. Басин Е.М. Токсические фосфорные остеонекрозы лицевого черепа: автореф. дис. ... д.м.н. — М.: Первый МГМУ им. И.М. Сеченова, 2017. — 48 с. [Basin E.M. Toxic phosphorous osteonecrosis of the facial skeleton: dissertation abstract. — Moscow: Sechenov University, 2017. — 48 (In Russ.)].
13. Sergent J.-F., Bader G., Hamon J., Peigne L., Lejeune S. Krokodil (desomorphine)-induced osteonecrosis of the maxilla: a case report and literature review. — *Journal of Oral Medicine and Oral Surgery.* — 2019; 25: 26. DOI: 10.1051/mbcb/2019011
14. Gahr M., Freudenmann R.W., Hiemke C., Gunst I.M., Connemann B.J., Schönfeldt-Lecuona C. Desomorphine goes “crocodile”. — *J Addict Dis.* — 2012; 31 (4): 407—12. PMID: 23244560
15. Skowronek R., Celiński R., Chowaniec C. “Crocodile” — new dangerous designer drug of abuse from the East. — *Clin Toxicol (Phila).* — 2012; 50 (4): 269. PMID: 22385107
16. Hout M.C.V. Kitchen chemistry: A scoping review of the diversionary use of pharmaceuticals for non-medical use and home production of drug solutions. — *Drug Test Anal.* — 2014; 6 (7—8): 778—87. PMID: 24619569
17. Kempen E.E.J., Brand H.S. Effects of krokodil (desomorphine) use on oral health — a systematic review. — *Br Dent J.* — 2019; 227 (9): 806—12. PMID: 31705099
18. Шевченко Л.В., Ложкин Д.А. Особенности лечения пациентов с хроническим остеомиелитом челюстей на фоне приема наркотических препаратов. — В сб. тр. IX конф. «Стоматология славянских государств». — Белгород, 2016. — С. 482—485 [Shevchenko L.V., Lozhkin D.A. Features of treatment of patients with chronic osteomyelitis of the jaw against the background of taking narcotic drugs. — Proceedings of the IX conference “Dentistry of the Slavic States”. — Belgorod, 2016. — Pp. 482—485 (In Russ.)]. eLIBRARY ID: 30071897
19. Саберов Р.З., Дробышев А.Ю. Особенности хирургического лечения остеонекроза челюстей на фоне наркотической зависимости. — *Стоматология для всех.* — 2013; 3: 26—33 [Saberov R.Z., Drobyshev A.U. Characteristics of the surgical service of osteonecrosis jaws on background of the drug dependence. — *International Dental Review.* — 2013; 3: 26—33 (In Russ.)]. eLIBRARY ID: 21083942
20. Маланчук В.А., Бродецкий И.С. Комплексное лечение больных остеомиелитом челюстей на фоне наркотической зависимости. — *Вестник Витебского государственного медицинского университета.* — 2014; 2: 115—23 [Malanchuk V.A., Brodetskiy I.S. Complex treatment of patients with osteomyelitis of the jaws against the background of drug addiction. — *Vestnik of Vitebsk State Medical University.* — 2014; 2: 115—23 (In Russ.)]. eLIBRARY ID: 21769184
21. Рузин Г.П., Ткаченко О.В. Клинические проявления токсического остеомиелита в зависимости от давности употребления наркотика. — *Украинский стоматологический альманах.* — 2015; 1: 47—52 [Ruzin G.P., Tkachenko O.V. Clinical manifestations of toxic osteomyelitis depending on the prescription of drug use. — *Ukrainian Dental Almanac.* — 2015; 1: 47—52 (In Russ.)].
22. Рузин Г.П., Ткаченко О.В., Мирошниченко М.С., Плитень О.Н., Мирошниченко А.А. Хронический токсический остеомиелит у лиц употребляющих наркотик «Первитин». — *Таврический медико-биологический вестник.* — 2013; 1—2; 167—9 [Ruzin G.P., Tkachenko O.V., Myroshnychenko M.S., Pliten O.N., Myroshnychenko A.A. Chronic toxic osteomyelitis in patients that taken the drug pervitin. — *Tavricheskiy Mediko-Biologicheskij Vestnik.* — 2013; 1—2; 167—9 (In Russ.)]. eLIBRARY ID: 22764436
23. Медведев Ю.А., Басин Е.М., Серова Н.С., Коршунова А.В., Бабкова А.А., Курешова Д.Н. Тотальные некрозы костей лицевого черепа у лиц с наркотической зависимостью. — *Российский стоматологический журнал.* — 2016; 4: 183—9 [Medvedev Yu.A., Basin E.M., Serova N.S., Korshunova A.V., Babkova A.A., Kureshova D.N. Total jaw osteonecrosis among drug addicts. — *Russian Journal of Dentistry.* — 2016; 4 (20): 183—9 (In Russ.)]. eLIBRARY ID: 26903429
24. Ландышев Ю.С., Гоборов Н.Д., Цуканова Г.Д. Инфекционные осложнения при хронической дезоморфиновой наркомании. — *Амурский медицинский журнал.* — 2017; 1 (17): 76—81

[Landyshev Y.S., Goborov N.D., Tsukanova G.D. Infectious complications in chronic desomorphine addiction. — *Amur Medical Journal*. — 2017; 1(17): 76—81 (In Russ.).]

eLIBRARY ID: 29233985

25. Нестеров О.В., Ильина Р.Ю., Уракова Е.В. Тактика и лечение первично-хронического дезоморфинового остеомиелита. — В сб. статей конф. «Биосовместимые материалы и новые технологии в стоматологии». — Казань, 2014. — С. 231—235

[Nesterov O.V., Ilina R.U., Urakova E.V. Tactics and treatment of primary chronic deomorphine osteomyelitis. — Proceedings of th “Biocompatible materials and new technologies in dentistry” conference. — Kazan, 2014. — Pp. 231—235 (In Russ.).]

eLIBRARY ID: 23312508

26. Медведев Ю.А., Басин Е.М., Коршунова А.В. Хирургическое лечение пациентов с наркотической зависимостью и остеонекрозом нижней челюсти. — *Стоматология*. — 2014; 5: 40—2

[Medvedev Yu.A., Basin E.M., Korshunova A.V. Surgical treatment of patients with drug abuse and mandible necrosis. — *Stomatology*. — 2014; 93 (5): 40—2 (In Russ.).]

eLIBRARY ID: 22880262

27. Басин Е.М., Медведев Ю.А. Токсические фосфорные остеонекрозы лицевого черепа у лиц с наркотической

зависимостью от дезоморфина и первитина. Часть II. — *Стоматология*. — 2015; 3: 67—9

[Basin E.M., Medvedev Yu.A. toxic phosphorous osteonecrosis of facial bones among drug addicts to desomorphine and pervitin. Part II. — *Stomatology*. — 2015; 3: 67—9 (In Russ.).]

eLIBRARY ID: 24076241

28. Poghosyan Y.M., Hakobyan K.A., Poghosyan A.Y., Avetisyan E.K. Surgical treatment of jaw osteonecrosis in “Krokodil” drug addicted patients. — *J Craniomaxillofac Surg*. — 2014; 42 (8): 1639—43. PMID: 24969764

29. Антаков Г.И., Штраубе Г.И., Боев И.А. Сроки секвестрации при токсическом остеонекрозе нижней челюсти в зависимости от объема поражения костной ткани. — *Институт стоматологии*. — 2019; 1 (82): 68—71

[Antakov G.I., Shtraube G.I., Boev I.A. Sequestration periods for toxic osteonecrosis of the lower jaw, depending on the extent of bone damage. — *The Dental Institute*. — 2019; 1 (82): 68—71 (In Russ.).]

eLIBRARY ID: 39154469

30. Hakobyan K., Poghosyan Y. Spontaneous bone formation after mandible segmental resection in “krokodil” drug-related jaw osteonecrosis patient: case report. — *Oral Maxillofac Surg*. — 2017; 21 (2): 267—70. PMID: 28251363



Министерство
здравоохранения
Челябинской области



Управление
здравоохранения
Администрация
г. Челябинска



Стоматологическая
Ассоциация России



Ассоциация Стоматологов
Челябинской Области



НИИАМС
Национальный институт
информатики, анализа и
маркетинга в стоматологии



Южно-Уральский
государственный
медицинский университет



Первая медицинская
консалтинговая компания

ВСЕРОССИЙСКАЯ НАУЧНО-ПРАКТИЧЕСКАЯ КОНФЕРЕНЦИЯ «АКТУАЛЬНЫЕ ВОПРОСЫ СТОМАТОЛОГИИ»

XVIII МЕЖРЕГИОНАЛЬНАЯ СПЕЦИАЛИЗИРОВАННАЯ ВЫСТАВКА

УРАЛСТОМАТОЛОГИЯ

2-4 ИЮНЯ

- Стоматологическое оборудование, инструменты и материалы
- Оборудование и материалы для зуботехнических и литейных лабораторий
- Системы и инструменты для дентальной имплантологии
- Стоматологические расходные материалы и лекарственные препараты
- Рентгеновское оборудование и материалы, радиовизографы
- Современные методы и технологии лечения и профилактики
- Продукция по уходу за полостью рта



ЧЕЛЯБИНСК, ТРК «Гагарин Парк», ул. Труда, 183

8 (951) 232-30-44

7@expochel.ru

WWW.EXPOCHEL.RU

DOI: 10.37988/1811-153X_2021_1_94

Н.В. Каграманян¹,

врач-стоматолог, хирург — имплантолог-пародонтолог, зав. хирургическим отделением

Л.А. Григорьянц²,

д.м.н., профессор, зав. кафедрой стоматологии факультета непрерывного медицинского образования

В.А. Варданян³,

врач-стоматолог, хирург-имплантолог

¹ Стоматологическая клиника «Рудента Фэмили», Москва² РУДН³ Стоматологическая клиника «Рудента», Москва

Планирование операций синус-лифтинга у пациентов с ретенционными кистами различных размеров в верхнечелюстных пазухах на амбулаторном приеме

Реферат. По данным литературы, кисты в верхнечелюстных пазухах (ВЧП) — частая находка при скрининговых исследованиях. Они случайно обнаруживаются у 12,4—22% людей при КТ-исследованиях и часто протекают бессимптомно. До сих пор нет единого мнения по симптоматологии кист ВЧП. **Цель** исследования — выявление ретенционных кист ВЧП у пациентов при первичном обращении: 1) изучить клинические проявления и рентгенологические особенности ретенционных кист верхнечелюстного синуса в зависимости от размеров кисты; 2) выявить симптоматику ретенционных кист в зависимости от их размеров; 3) провести анализ размеров кист, возрастной и гендерной распространенности, множественности и одиночности ретенционных кист; 4) изучить вероятность рецидива ретенционных кист после их удаления; 5) изучить влияние кист на проведение операции синус-лифтинга. **Материалы и методы.** Изучали КЛКТ 940 пациентов, обратившихся в клинику в 2019 г., соответственно изучены 1880 ВЧП. Также в клинике проведены рентгенологические обследования и сбор анамнеза. **Результаты и выводы.** Результаты исследования позволяют говорить об отсутствии значимой симптоматики при наличии ретенционных кист ВЧП. Ретенционные кисты, как правило, являются случайной находкой на КЛКТ при обследовании зубочелюстной системы и планировании операции синус-лифтинга. Очень важен сбор анамнеза для прогноза послеоперационного течения после проведения операции синус-лифтинга. В случаях небольших кист — до ½ размеров ВЧП — возможно отслоение и поднятие мембраны Шнайдера вместе с ретенционной кистой. Необходимости в удалении ретенционных кист небольшого размера нет, так как содержимое кисты стерильно. Наличие ретенционной кисты не влияет на послеоперационное течение и результаты операции синус-лифтинга. В случаях кист больших размеров (от ½ объема ВЧП и больше) оперирующий хирург должен принять решение об удалении кисты в процессе операции в целях профилактики обтурации соустья после синус-лифтинга.

Ключевые слова: ретенционная киста верхнечелюстной пазухи, синус-лифтинг, остиомеатальный комплекс, скрининговые исследования

ДЛЯ ЦИТИРОВАНИЯ:

Каграманян Н.В., Григорьянц Л.А., Варданян В.А. Планирование операций синус-лифтинга у пациентов с ретенционными кистами различных размеров в верхнечелюстных пазухах на амбулаторном приеме. — *Клиническая стоматология*. — 2021; 1 (97): 94—100.

DOI: 10.37988/1811-153X_2021_1_94

N.V. Kagramanyan¹,

dentist, surgeon, implantologist and periodontist, head of the Surgical Department

L.A. Grigoryanc²,

Grand PhD in Medical Sciences, professor of the Dentistry Department

V.A. Vardanyan³,

dentist, surgeon and implantologist

¹ “Rudenta Family” dental clinic, Moscow, Russia² RUDN University, Moscow, Russia³ “Rudenta” dental clinic, Moscow, Russia

Planning of sinus lift on patients with maxillary mucous retention cysts of various sizes on an outpatient appointment

Abstract. According to the literature, maxillary mucous retention cysts are a common finding in screening studies. They are incidentally found in 12.4—22% of people with CT examinations of the maxillary and are often asymptomatic. There is still no consensus on the symptomatology of maxillary mucous retention cysts. **Objectives** — identification of maxillary mucous retention cysts in patients at the initial visit: 1) study the clinical manifestations and radiological features of the maxillary mucous retention cysts depending on the size of the cysts; 2) identify the symptoms of retention cysts depending on the size of the cysts; 3) analyze the size of the cysts, age and

gender prevalence, multiplicity and loneliness of retention cysts; 4) study the likelihood of recurrence of retention cysts after their removal; 5) study the effect of cysts on the sinus lift. **Materials and methods.** Clinical and screening studies were performed in 940 patients who came to the clinic in 2019. Thus, 1880 maxilla sinuses were examined. Patients underwent X-ray examinations and anamnesis. Results and conclusions. The results of the study allow us to conclude that there is no significant symptoms in the presence of maxillary mucous retention cysts. Retention cysts, as a rule, are an accidental finding on CBCT when examining the dento-maxillary system and planning a sinus lift. It is very important to take anamnesis for the prognosis of the postoperative course after the sinus lift. In cases of small cysts (up to 1/3 of the size of the maxilla sinus) detachment and elevation of the Schneiderian membrane together with the retention cyst is possible. There is no need to remove small retention cysts, since the contents of the cyst are sterile. The presence of a retention cyst does not affect the postoperative course and the results of the sinus lift. In cases of large cysts (from 1/2 the volume of the maxilla sinus and more), the operating surgeon must decide to remove the cyst during the operation in order to prevent obstruction of the anastomosis after sinus lift.

Key words: maxillary mucous retention cyst, maxillary sinus lift, osteomeatal unit, screening studies

FOR CITATION:

Kagramanyan N.V., Grigoryanc L.A., Vardanyan V.A. Planning of sinus lift on patients with maxillary mucous retention cysts of various sizes on an outpatient appointment. — *Clinical Dentistry (Russia)*. — 2021; 1 (97): 94—100. DOI: 10.37988/1811-153X_2021_1_94

ВВЕДЕНИЕ

По данным литературы, кисты верхнечелюстных пазух (ВЧП) — частая находка при скрининговых исследованиях [1]. Они случайно обнаруживаются у 12,4—22% людей при КТ-исследованиях ВЧП и часто протекают бессимптомно. В статье D.S. MacDonald-Jankowski (1993), сделан вывод о том, что распространенность и представление ретенционной кисты ВЧП в восточной популяции в целом соответствуют тем, о которых сообщается в западных популяциях [2].

До сих пор нет единого мнения по симптоматологии кист ВЧП [3]. В разных источниках перечисляется довольно широкий спектр клинических проявлений этой патологии: головная боль, тупая боль в проекции пазухи и онемение щеки, припухлость щеки, ринорея, стекание слизи по задней стенке глотки, назальная обструкция. Некоторые авторы, не находя патологии в остиомеатальном комплексе и на конусно-лучевой компьютерной томографии (КЛКТ) околоносовых пазух, считают, что не всегда кисты ВЧП являются причиной риносинусита. J.H. Wang и соавт. сообщают, что чаще всего (52,5%) кисты манифестируют назальной обструкцией [4]. T. Nadar и соавт. отмечают наличие жалоб на головную боль в 63% случаев (38 пациентов из 60) с кистами ВЧП [5].

В работе Ф.В. Семенова и соавт. отмечается, что самой частой (67%) локализацией головной боли, обусловленной кистой ВЧП, является область лба [6]. Авторы также указывают, что после хирургического лечения достоверно снижалась частота и интенсивность боли именно в области лба (сохранение симптомов отмечено в 2 случаях из 42). Болевые ощущения другой

локализации после удаления кист ВЧП у пациентов достоверно не изменялись. Таким образом, статистически достоверная связь наличия кисты ВЧП с болевыми ощущениями в других отделах головы не доказана. Согласно этой же статье, у 61 (91%) больного кисты, по данным КЛКТ, имели диаметр более 15 мм. Из 6 (9%) случаев кист диаметром менее 15 мм только у 2 пациентов они были самостоятельными, остальные сопутствовали большим кистам, что дает основание предполагать, что только крупные кисты имеют клинические проявления. Чаще всего (88%) кисты располагались в альвеолярной бухте на нижней стенке ВЧП, что соответствует данным, полученным в других исследованиях. Остальные случаи включали кисты в области латерального края задней (6%), передней (4%) и медиальной стенки ВЧП (2%).

Проведенное исследование подтверждает, что наиболее частой локализацией кист ВЧП является ее нижняя стенка. Клинические проявления заболевания характерны для больших кист. С большой долей вероятности с кистами ВЧП можно связать следующие симптомы: головная боль в области лба, чувство тяжести в проекции ВЧП, ринорея, стекание слизи по задней стенке глотки и затруднение носового дыхания.

A. Yenigun и соавт. приводят данные о том, что при наличии дополнительного соустья ВЧП с полостью носа частота обнаружения ретенционной кисты увеличивалась в 3 раза [7].

Цель и задачи исследования — определить особенности планирования операции синус-лифтинга у пациентов с наличием ретенционных кист различных размеров в ВЧП на амбулаторном стоматологическом приеме:

1. Изучить клинические проявления и рентгенологические особенности ретенционных кист

верхнечелюстного синуса в зависимости от размеров кист.

2. Провести анализ размеров кист, возрастной и гендерной распространенности, множественности и одиночности ретенционных кист.
3. Изучить вероятность рецидива ретенционных кист после их удаления.
4. Изучить влияние кист на проведение операции синус-лифтинга.

МАТЕРИАЛЫ И МЕТОДЫ

Клинические и скрининговые исследования выполнялись в 2019 г. у пациентов стоматологической клиники «Рудента», впервые обратившихся за стоматологической помощью с острой болью различной этиологии или за плановым обследованием и комплексным лечением.

Для участия в исследовании отбирали пациентов в возрасте от 18 до 65 лет с ретенционными кистами в ВЧП, по данным КЛКТ, независимо от количества и размера кист, либо с удаленными ретенционными кистами в анамнезе, без других заболеваний ВЧП (хронический и острый синусит, полип ВЧП, одонтогенные кисты, мукоцеле, аллергический синусит).

795 пациентам, обратившимся в клинику без компьютерной томограммы, выполнена КЛКТ на томографе Orthophos SL (Sirona, Германия) с разрешением 160 мкм для поля 11×10 см и 80 мкм для поля 5×5,5 см. 145 пациентов с компьютерными томограммами, выполненными в сторонних клиниках, также были включены в исследование.

Всего отобрали 940 человек — 354 (37,6%) мужчин и 586 (62,3%) женщин. Соответственно изучали 1880 ВЧП.

При диагностике ретенционных кист ВЧП самым информативным методом является КЛКТ, так как ретенционные кисты отличаются бессимптомным течением, а эндоскопическое и цитологическое исследования требуют дополнительного времени, средств и травматического вмешательства, что нецелесообразно и нерационально при данном диагнозе [8]. По этой причине за основу диагностики в данном исследовании приняты данные КЛКТ и анамнестические данные пациентов [9].

В сложных случаях — при больших ретенционных кистах или нескольких ретенционных кистах, что затрудняло дифференциальную диагностику ретенционных кист с хроническим синуситом, при планировании операции синус-лифтинга проводилась консультация ЛОР-врача.

Только в 2 случаях большие кисты, представляющие собой потенциальную причину осложнений после операции, а содержимое вместе со стенками кисты направлено на цитологическое и гистологическое исследования.

Для цитологического исследования стерильными шприцами аспирировали 5 и 10 мл прозрачной кистозной жидкости желтоватого цвета (рис. 1). Стенки кисты были вытянуты через остеотомическое отверстие анатомическим пинцетом. Данные цитологического и гистологического исследований подтвердили рентгенологическое заключение и клинический диагноз.

Статистически значимой разницей в процентном соотношении в сравниваемых группах решено считать 10% и более.

РЕЗУЛЬТАТЫ

У 219 (23,3%) пациентов на КЛКТ обнаружены ретенционные кисты ВЧП, что соответствует данным о выявлении ретенционных кист у пациентов в научной литературе. Из 219 пациентов с ретенционными кистами было 111 (50,6%) женщин и 108 (49,4%) мужчин. Разница статистически незначимая, таким образом, гендерной зависимости распространения ретенционных кист в ВЧП не обнаружено.

Аналогичные выводы сделаны в работе N. Jafari-Pozve и соавт. Это исследование не показало значительной разницы между встречаемостью ретенционных кист ВЧП в разные сезоны. Не было существенной гендерной разницы в разные десятилетия жизни. Кроме того, по данным статьи, не было значительной разницы между вовлечением правой и левой ВЧП и разными стенками антрального отдела [10].

Согласно данным разных лет, не обнаружено статистической корреляции между ретенционной кистой ВЧП и относительной влажностью воздуха, средней температурой или месяцем [11–13].

В 131 (60%) случае ретенционные кисты были одиночными, в 88 (40%) случаев обнаружены множественные (2 и более в одной пазухе) ретенционные кисты. При этом в 166 (17,7%) случаях ретенционные кисты обнаруживались в одном из синусов, в 53 (5,6%) случаях — в обоих синусах.

В проведении операции синус-лифтинга в качестве подготовки к стоматологической реабилитации с помощью имплантатов нуждались 28 (13%) пациентов.

Известно, что ретенционная киста образуется вследствие закупорки протока слизистой железы, находящейся в среднем слое мембраны Шнайдера. Накапливающаяся слизь расщепляет два слоя мембраны Шнайдера.

Таким образом, стенки ретенционной кисты представляют собой два верхних слоя слизистой ВЧП: ламина propria (*lamina propria*) с сосудистым слоем и слизистыми железами и базальной мембраны (*membrana basalis*) с эпителиальным слоем с мерцательным эпителием и бокаловидными клетками. Причины закупорки протока слизистой железы неизвестны, научных статей по данной теме нет.

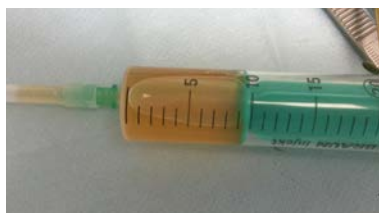

Рис. 1. Аспирированная жидкость из ретенционной кисты
[Fig. 1. Fluid aspirated from the retention cyst]

Известно также, что содержимое ретенционной кисты стерильное и секреторная жидкость в ретенционной кисте содержит больше защитных белков слизистой оболочки по сравнению с секреторной жидкостью при синусите [14].

На КТ при наличии ретенционной кисты в ВЧП определяется различного размера округлое (сферическое) затемнение с широким основанием, направленным к одной из костных стенок ВЧП, и гладким куполом. Костные границы ВЧП не изменены (рис. 2).

Чаще всего ретенционные кисты встречаются на нижней стенке ВЧП, но могут встречаться и на медиальной, латеральной или задней стенках. Несколько кист могут соприкоснуться друг с другом, создавая картину переходящих друг в друга полусфер, но на разных срезах отчетливо прослеживается их возвышение над здоровой слизистой ВЧП.

Ретенционные кисты необходимо дифференцировать с мукоцеле, одонтогенными кистами, хроническими синуситами, полипами ВЧП. Следует проводить дифференциальную диагностику на основании клинической картины, анамнеза, данных компьютерной томографии [15].

В сложных случаях при затруднениях в постановке диагноза можно применить эндоскопическую диагностику, направив пациента к ЛОР-врачу, а также провести цитологическое и гистологическое исследования.

При планировании у пациентов операции синус-лифтинга большой интерес представляют размеры ретенционных кист, так как кисты большого размера способны заполнять весь объем ВЧП с блокировкой естественного соустья ВЧП со средним носовым ходом.

В 174 (79,4%) случаях из 219 размеры ретенционных кист не превышали $\frac{1}{3}$ от общего объема ВЧП (рис. 3). В 4 случаях размеры кист занимали от $\frac{1}{3}$ до $\frac{1}{2}$ объема пазухи (рис. 4), в 11 случаях — $\frac{1}{2}$ объема ВЧП (рис. 5). В 30 случаях размер ретенционных кист превышал $\frac{2}{3}$ объема ВЧП.

Рис. 2. Ретенционная киста в правой ВЧП, костные границы синуса не изменены, отмечается затемнение сферической формы с четким округлым куполом на широком основании

[Fig. 2. Retention cyst of the maxillary sinus on the right side, bony boundaries of the sinus are not changed, there is a darkening of a spherical shape with a clear rounded dome on a wide base]

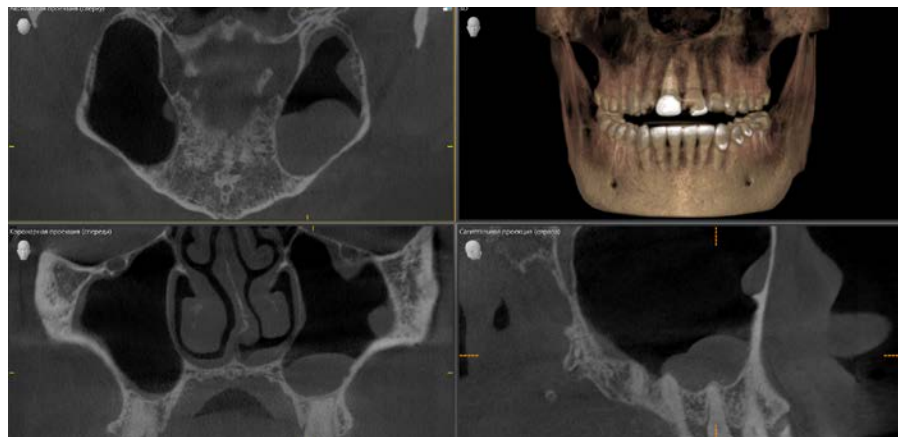
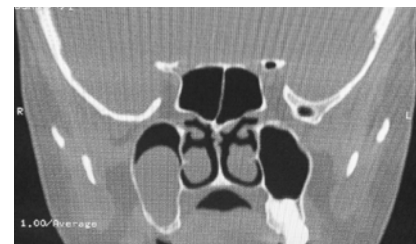


Рис. 3. Множественные кисты на нижней и заднелатеральной стенках ВЧП слева

[Fig. 3. Multiple cysts on the inferior and posterolateral walls of the maxillary sinus on the left side]

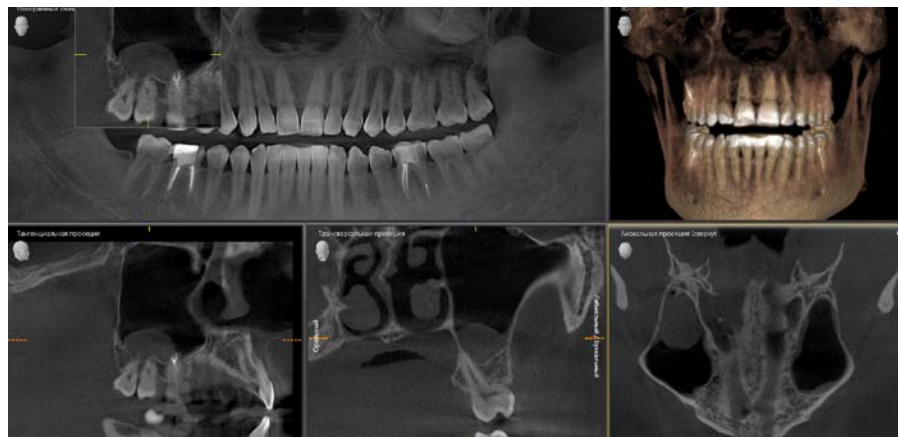


Рис. 4. Одиночная ретенционная киста на заднелатеральной стенке ВЧП справа

[Fig. 4. Single retention cyst on the posterolateral wall of the maxillary sinus on the right side]

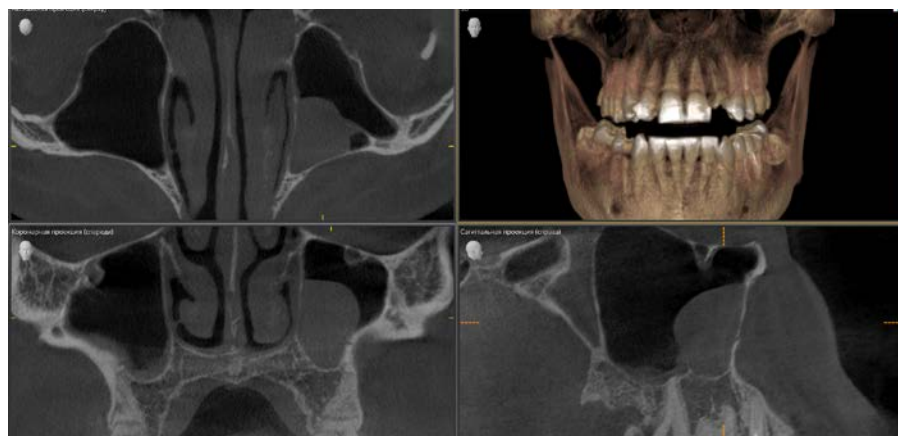

Рис. 5. Ретенционная киста на медиальной стенке ВЧП слева

[Fig. 5. Retention cyst on the medial wall of the maxillary sinus on the left side]

Во всех случаях у пациентов наблюдалось функционирующее соустье ВЧП со средним носовым ходом, патологии остиомаатального комплекса не наблюдалось. Соответственно, ни у кого из пациентов не было затруднения носового дыхания. На момент обследования не наблюдалось также ринореи. Однако при тщательном сборе анамнеза пациенты с кистами больших размеров указывали на периодическую кратковременную однократную ринорею и стекание жидкости по задней стенке глотки.

Таким образом, жалоб на нарушение носового дыхания не выявлено. В 6 случаях пациенты жаловались на головные боли неясного генеза (не связанные с гипертонической болезнью, мигренью, нарушением мозгового кровоснабжения) и размеры ретенционных кист у них не превышали $\frac{1}{3}$ от объема ВЧП. Связи головных болей с наличием ретенционных кист в ВЧП не обнаружено.

У 13 пациентов на КЛКТ наблюдалось отсутствие крючковидного отростка решетчатой кости и в анамнезе была проведена эндоскопическая гайморотомия. Причем 7 пациентов из 13 были прооперированы с диагнозом «ретенционная киста ВЧП» и у 4 (31%) пациентов с эндоскопической гайморотомией в анамнезе обнаруживались ретенционные кисты (рис. 6).

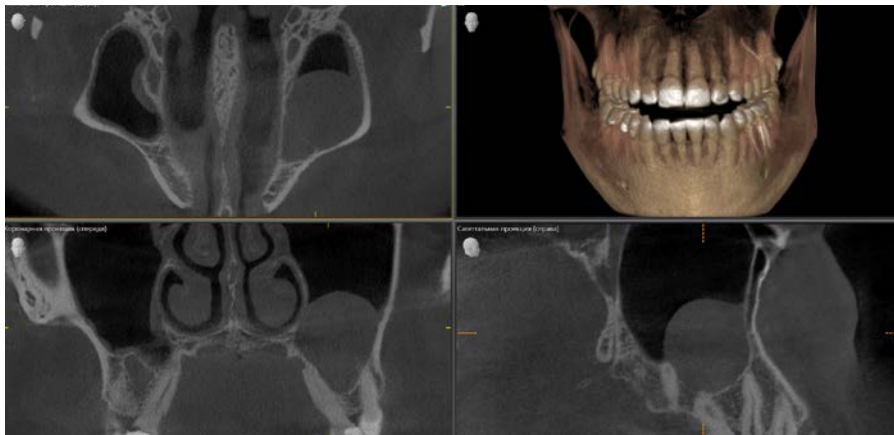


Рис. 6. Ретенционная киста на передней стенке ВЧП слева
[Fig. 6. Retention cyst on the anterior wall of the maxillary sinus on the left side]

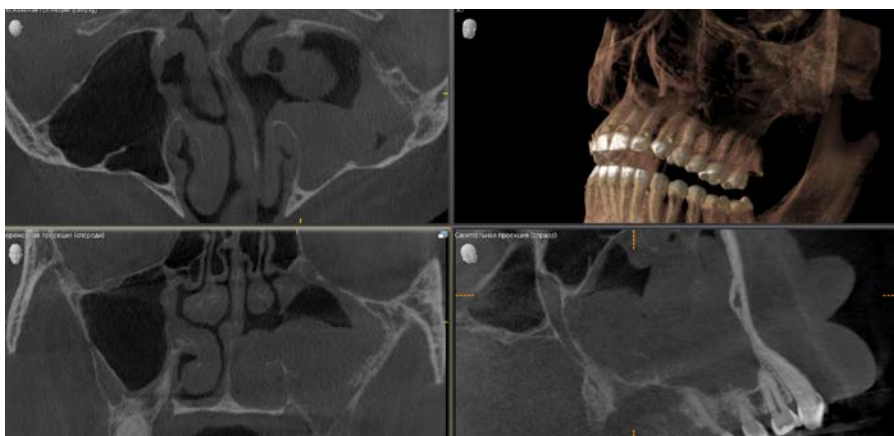

Рис. 7. Множественная ретенционная киста в ВЧП слева
[Fig. 7. Multiple retention cysts of the maxillary sinus on the left side]

ОБСУЖДЕНИЕ

Таким образом, можно сделать вывод, что ретенционные кисты способны к рецидиву при расширении естественного соустья, т.е. расширение естественного соустья не является препятствием для рецидива ретенционной кисты, и нет никакой необходимости в удалении ретенционной кисты в качестве подготовки к операции синус-лифтинга. В настоящее время мнение ЛОР-врачей сводится к отсутствию показаний к удалению ретенционных кист ВЧП при их бессимптомном течении.

В настоящей работе не рассматривалась статистика по верхнечелюстным синуситам. При изучении анамнезов не обнаружено связи с аллергическим ринитом. В исследуемой группе не было пациентов с мукоцеле. У пациентов с одонтогенными кистами использовали разные тактики лечения — от эндодонтического лечения зубов до удаления зубов и цистэктомии.

Результаты исследования позволяют сделать выводы об отсутствии значимой симптоматики при наличии ретенционных кист ВЧП. Только в случаях ретенционных кист больших размеров пациенты отмечают в анамнезе однократную кратковременную ринорею или стекание жидкости по задней стенке глотки.

Ретенционные кисты, как правило, являются случайной находкой на КЛКТ при обследовании зубочелюстной системы и планировании операции синус-лифтинга (рис. 7). Очень важен сбор анамнеза для прогноза послеоперационного течения после проведения операции синус-лифтинга, так как блокировка естественного соустья ВЧП ретенционной кистой может привести к осложнениям после синус-лифтинга.

ЗАКЛЮЧЕНИЕ

В случаях небольших кист (до $\frac{1}{3}$ объема ВЧП) возможно отслоение и поднятие мембраны Шнайдера вместе с ретенционной кистой. Необходимости в удалении ретенционных кист небольшого размера нет, так как ее содержимое кисты стерильно и при самом объемном синус-лифтинге объем ВЧП сокращается не более чем на 3 мл при среднем общем объеме ВЧП 12–14 мл. При этом остиомаатальный комплекс остается функционирующим, а наличие ретенционной кисты не влияет на послеоперационное течение и результаты операции, носовое дыхание не нарушается [16, 17].

В случаях кист больших размеров ($\frac{1}{2}$ объема ВЧП и больше) оперирующий хирург должен принять решение об удалении кисты в процессе операции в целях профилактики обтурации соустья после синус-лифтинга, а также профилактики ринореи и стекания содержимого кисты по задней стенке глотки, которые могли бы привести к недопониманию в контроле послеоперационного течения. Так как одним из симптомов успешного синус-лифтинга является свободное носовое дыхание в послеоперационный период, здоровое функционирование остиомаксиллярного комплекса должно быть обеспечено за счет удаления ретенционной кисты в ходе операции синус-лифтинга. Техника заключается в применении методики «двойного окна» или методики «крокодильего глаза». При последней хирург создает искусственную перфорацию в мембране Шнайдера, через которую удаляет оболочку кисты. Затем в процессе операции перфорацию необходимо ликвидировать, чаще — дополнительной мембраной, что требует заблаговременного планирования, опыта и мануальных навыков у оперирующего хирурга, а также приводит к дополнительным расходам пациента. Удаление кисты методикой «двойного окна» более безопасная, бюджетная и предсказуемая манипуляция. При этой методике целостность мембраны Шнайдера сохраняется, а оболочка кисты удаляется через небольшое дополнительное окно над первым основным остеотомическим отверстием на латеральной стенке ВЧП. Оба остеотомических отверстия закрываются одной резорбируемой мембраной после заполнения подмембранного пространства костнозамещающим материалом. Удаление больших (более $\frac{1}{2}$ объема ВЧП) ретенционных кист в процессе операции синус-лифтинга позволяет объединить две операции в одну, провести ее атравматично и добиться предсказуемых хороших результатов.

Послеоперационное течение при одновременном удалении ретенционной кисты и проведении операции синус-лифтинга характеризуется отсутствием болевой чувствительности, незначительным отеком подглазничной и щечной областей в течение нескольких дней, возможным повышением температуры до субфебрильных значений, ограниченным открыванием рта в течение нескольких дней вследствие отека.

Назначения при проведении операции синус-лифтинга и одновременном удалении ретенционной кисты заключаются в антибиотикотерапии, назначении нестероидных противовоспалительных препаратов, пробиотика, сосудосуживающего назального спрея в течение нескольких дней, противоотечного назального спрея в течение месяца, местных антисептиков в качестве

ротовых ополаскивателей. Рекомендации заключаются в предохранении создания отрицательного давления в ВЧП.

ВЫВОДЫ

1. Ретенционные кисты являются частой патологией — 23,3% от общего числа пациентов, обратившихся за амбулаторной стоматологической помощью, в нашем исследовании. Ретенционные кисты протекают бессимптомно, за исключением кист больших размеров, когда происходит самопроизвольная эвакуация жидкости через естественное соустье ВЧП с проявлением кратковременной однократной ринореи. Нет необходимости удалять ретенционные кисты, за исключением случаев затруднения носового дыхания, а также их не нужно удалять при подготовке к операции синус-лифтинга.
2. Необходима дифференциальная диагностика ретенционных кист с полипом ВЧП, мукоцеле, одонтогенными кистами, хроническими синуситами.
3. При планировании операции синус-лифтинга необходимо обращать внимание на размеры ретенционных кист.
4. При вероятности блокирования естественного соустья ретенционной кистой после операции синус-лифтинга целесообразно удалять ретенционную кисту в процессе операции синус-лифтинга.
5. Для сохранения целостности мембраны Шнайдера рационально удалять ретенционную кисту через дополнительное остеотомическое отверстие над антротомическим отверстием, создаваемым для проведения синус-лифтинга.
6. Послеоперационное течение при одновременном удалении ретенционной кисты и проведении операции синус-лифтинга не отличается от такового при проведении только операции синус-лифтинга.
7. Назначения и рекомендации при одновременном удалении ретенционной кисты и проведении операции синус-лифтинга не отличаются от таковых при проведении только операции синус-лифтинга.
8. По данным литературы, наличие ретенционной кисты в ВЧП не влияет на выживаемость имплантатов [19—21].

Конфликт интересов. Авторы декларируют отсутствие конфликта интересов.

Conflict of interests. The authors declare no conflict of interests

Поступила/Accepted: 20.01.2021

ЛИТЕРАТУРА / REFERENCES:

1. Donizeth-Rodrigues C., Silveira M.F.-D., Alencar A.-H.G.-D., Garcia-Santos-Silva M.-A., Francisco-De-Mendonça E., Estrela C. Three-dimensional images contribute to the diagnosis of mucous retention cyst in maxillary sinus. — *Med Oral Patol Oral Cir Bucal*. — 2013; 18 (1): e151—7. PMID: 23229251
2. MacDonald-Jankowski D.S. Mucosal antral cysts in a Chinese population. — *Dentomaxillofac Radiol*. — 1993; 22 (4): 208—10. PMID: 8181649
3. Giotakis E.I., Weber R.K. Cysts of the maxillary sinus: a literature review. — *Int Forum Allergy Rhinol*. — 2013; 3 (9): 766—71. PMID: 23677671

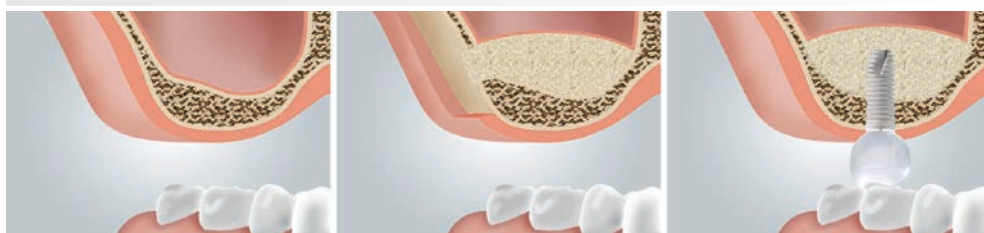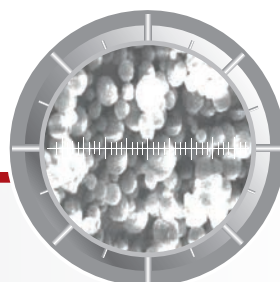
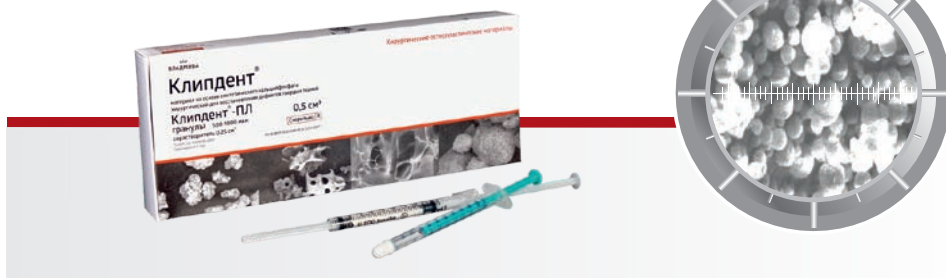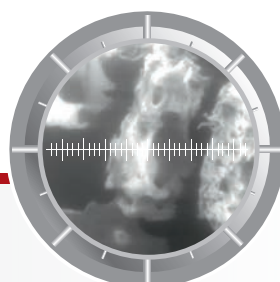


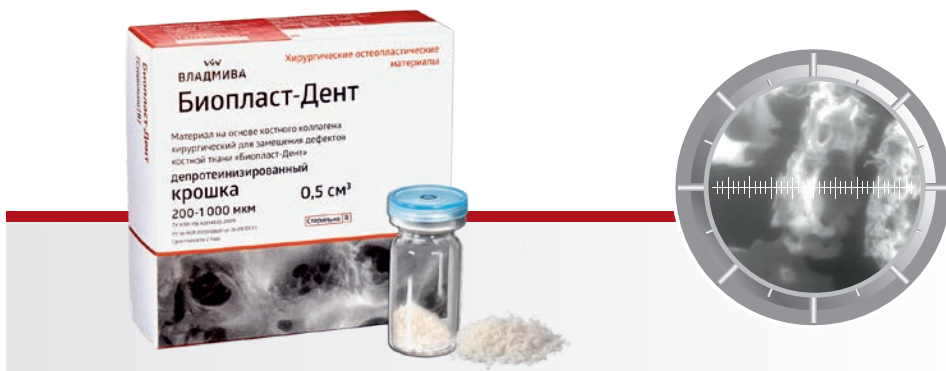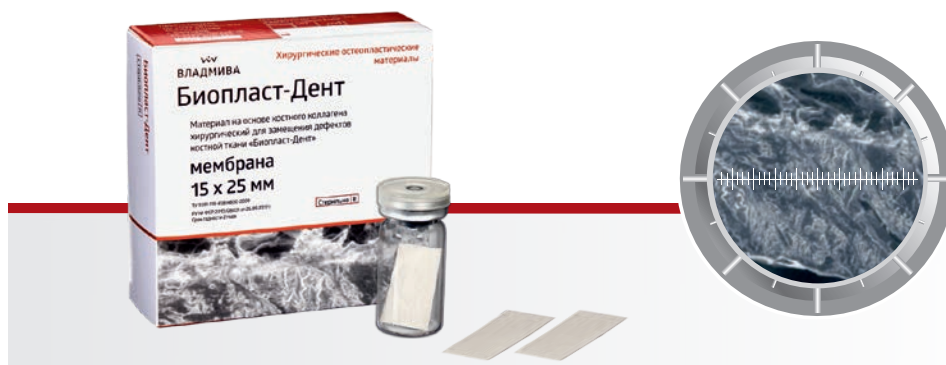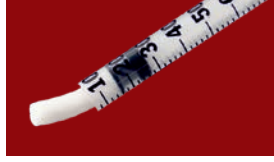4. Wang J.H., Jang Y.J., Lee B.-J. Natural course of retention cysts of the maxillary sinus: long-term follow-up results. — *Laryngoscope*. — 2007; 117 (2): 341—4. PMID: 17277631
5. Hadar T., Shvero J., Nageris B.I., Yaniv E. Mucus retention cyst of the maxillary sinus: the endoscopic approach. — *Br J Oral Maxillofac Surg*. — 2000; 38 (3): 227—9. PMID: 10864731
6. Семенов Ф.В., Горбоносков И.В., Вартамян М.С. Симптоматология кист верхнечелюстной пазухи. — *Вестник оториноларингологии*. — 2012; 77(1): 8—10 [Semenov F.V., Gorbonosov I.V., Vartanyan M.S. Symptoms and signs of maxillary cysts. — *Bulletin of Otorhinolaryngology*. — 2012; 77 (1): 8—10 (In Russ.)]. eLIBRARY ID: 17999641
7. Yenigun A., Fazliogullari Z., Gun C., Uysal I.I., Nayanman A., Karabulut A.K. The effect of the presence of the accessory maxillary ostium on the maxillary sinus. — *Eur Arch Otorhinolaryngol*. — 2016; 273 (12): 4315—9. PMID: 27300297
8. Yeung A.W.K., Tanaka R., Khong P.-L., von Arx T., Bornstein M.M. Frequency, location, and association with dental pathology of mucous retention cysts in the maxillary sinus. A radiographic study using cone beam computed tomography (CBCT). — *Clin Oral Investig*. — 2018; 22 (3): 1175—83. PMID: 28920140
9. Simuntis R., Kubilius R., Padervinskis E., Ryškienė S., Tušas P., Vaitkus S. Clinical efficacy of main radiological diagnostic methods for odontogenic maxillary sinusitis. — *Eur Arch Otorhinolaryngol*. — 2017; 274 (10): 3651—8. PMID: 28733779
10. Jafari-Pozve N., Roshanzamir N. Association between the seasonal changes and mucous retention cyst of maxillary antrum in cone beam computed tomography images in a sample population of Isfahan, Iran. — *Indian J Dent Res*. — 2018; 29 (4): 410—3. PMID: 30127187
11. Rodrigues C.D., Freire G.F., Silva L.B., da Silveira M.M.F., Estrela C. Prevalence and risk factors of mucous retention cysts in a Brazilian population. — *Dentomaxillofac Radiol*. — 2009; 38 (7): 480—3. PMID: 19767520
12. Vieira E.M.M., de Moraes S., de Musis C.R., Borges Á.H., Palma V.C., da Silva Basilio L., Guedes O.A. Frequency of Maxillary Sinus Mucous Retention Cysts in a Central Brazilian Population. — *J Dent (Shiraz)*. — 2015; 16 (3): 169—74. PMID: 26331145
13. Alkis H.T., Kurtuldu E., Bilge N.H., Yilmaz S., Bilge O.M. Environmental temperature and air humidity and prevalence of maxillary sinus retention cysts: possible relationships (preliminary study). — *Oral Radiol*. — 2019; 35 (3): 296—300. PMID: 30523545
14. Kim S.M., Eo M.Y., Cho Y.J., Kim Y.S., Lee S.K. Differential protein expression in the secretory fluids of maxillary sinusitis and maxillary retention cyst. — *Eur Arch Otorhinolaryngol*. — 2017; 274 (1): 215—222. PMID: 27422628
15. Scribano E., Ascenti G., Loria G., Cascio F., Gaeta M. The role of the ostiomeatal unit anatomic variations in inflammatory disease of the maxillary sinuses. — *Eur J Radiol*. — 1997; 24 (3): 172—4. PMID: 9232387
16. Kim S.-B., Yun P.-Y., Kim Y.-K. Clinical evaluation of sinus bone graft in patients with mucous retention cyst. — *Maxillofac Plast Reconstr Surg*. — 2016; 38 (1): 35. PMID: 27730098
17. Han J.-D., Cho S.-H., Jang K.-W., Kim S.-G., Kim J.-H., Kim B.-J., Kim C.-H. Lateral approach for maxillary sinus membrane elevation without bone materials in maxillary mucous retention cyst with immediate or delayed implant rehabilitation: case reports. — *J Korean Assoc Oral Maxillofac Surg*. — 2017; 43 (4): 276—281. PMID: 28875144
18. Albu S. Symptomatic maxillary sinus retention cysts: should they be removed? — *Laryngoscope*. — 2010; 120 (9): 1904—9. PMID: 20715088
19. Kim S.-B., Yun P.-Y., Kim Y.-K. Clinical evaluation of sinus bone graft in patients with mucous retention cyst. — *Maxillofac Plast Reconstr Surg*. — 2016; 38 (1): 35. PMID: 27730098
20. Han J.-D., Cho S.-H., Jang K.-W., Kim S.-G., Kim J.-H., Kim B.-J., Kim C.-H. Lateral approach for maxillary sinus membrane elevation without bone materials in maxillary mucous retention cyst with immediate or delayed implant rehabilitation: case reports. — *J Korean Assoc Oral Maxillofac Surg*. — 2017; 43 (4): 276—81. PMID: 28875144
21. Karslioglu H., Sumer A.P. Evaluation of maxillary sinus findings after dental implant and sinus floor augmentation procedures with cone-beam computed tomography. — *Niger J Clin Pract*. — 2020; 23 (10): 1477—82. PMID: 33047709

МАТЕРИАЛЫ ХИРУРГИЧЕСКИЕ ОСТЕОПЛАСТИЧЕСКИЕ


ВЛАДМИВА
www.vladmiva.ru



*Искусство
регенерации!*



DOI: 10.37988/1811-153X_2021_1_102

Е.В. Кирсанова,
к.м.н., доцент кафедры стоматологии
общей практики

Н.А. Кондратьева,
к.м.н., доцент кафедры челюстно-лицевой
хирургии и хирургической стоматологии

Л.М. Аветисян,
студентка стоматологического факультета

СЗГМУ им. И.И. Мечникова

Цифровые методики диагностики и планирования ортодонтического лечения с использованием кортикальной опоры

Реферат. Ортодонтическое лечение пациентов с завершённым скелетным ростом требует качественно новых подходов к планированию и лечению. **Целью работы** явилось определение эффективного подхода к планированию и реализации ортодонтического лечения взрослых пациентов с сужением верхней челюсти. **Материалы и методы.** Изучено 412 компьютерных томограмм, определено сужение верхней челюсти по наружной кортикальной пластинке относительно индивидуальной нормы, а также относительно нижней челюсти (трансверзальное несоответствие). Изучены данные антропометрии 412 пациентов — измерение ширины зубных рядов по методу A. Pont. Рассчитана корреляция между степенью сужения базиса верхней челюсти и зубного ряда для определения осевого положения боковой группы зубов верхней челюсти. Проведен анализ лечения 20 пациентов с использованием индивидуальных дистракторов, изготовленных по методике Fit-Free. **Результаты.** Частота сужения апикального базиса верхней челюсти относительно индивидуальной нормы составила 73%, частота сужения верхней челюсти относительно нижней — 95%. Сужение верхнего зубного ряда составило: в области премоляров I степени — 15,7%, II степени — 84,3%; в области моляров — I степени — 84,9%, II степени — 15,1%. По данным измерений компьютерных томограмм, расширение верхней челюсти

на скелетном уровне в среднем составило $11,75 \pm 0,53$ мм. **Выводы.** Абсолютный анкораж позволяет оптимизировать сроки лечения и уменьшить нагрузку на пародонт перемещаемых зубов, что положительно сказывается на стоматологическом здоровье пациента и его удовлетворенности проводимым лечением. Применение кортикальной опоры в таких случаях значительно расширяет возможности консервативного ортодонтического лечения и возрастные показания к его проведению. Цифровое моделирование лечения перспективно для развития стоматологии и ортодонтии, так как оно позволяет получить предсказуемый и точный результат.

Ключевые слова: кортикальная опора, нёбное расширение, цифровое планирование, ортодонтическое лечение

ДЛЯ ЦИТИРОВАНИЯ:

Кирсанова Е.В., Кондратьева Н.А., Аветисян Л.М. Цифровые методики диагностики и планирования ортодонтического лечения с использованием кортикальной опоры. — *Клиническая стоматология*. — 2021; 1 (97): 102–7. DOI: 10.37988/1811-153X_2021_1_102

E.V. Kirsanova,
PhD in Medical Sciences, associate professor
of General dentistry department

N.A. Kondratieva,
PhD in Medical Sciences, associate professor
of Maxillofacial surgery and Surgical dentistry
Department

L.M. Avetisyan,
dental faculty student

North-West State medical University,
Saint-Petersburg, Russia

FOR CITATION:

Kirsanova E.V., Kondratieva N.A., Avetisyan L.M. Digital diagnostics and planning of orthodontic treatment with cortical anchorage. — *Clinical Dentistry (Russia)*. — 2021; 1 (97): 102–7.

DOI: 10.37988/1811-153X_2021_1_102

Digital diagnostics and planning of orthodontic treatment with cortical anchorage

Abstract. Orthodontic treatment of adult patients demands fundamentally new approaches to planning and realization due to the specificity of bone remodeling and necessity of orthopedic stability as the rehabilitation result in this group of patients. **Material and methods.** 412 computer tomograms and anthropometric data were examined. Correlation between upper jaw and upper dental arch constriction was found out due to the molar torque position definition. 20 patients orthodontic treatment results using individual palatal distractors with bone anchorage was analyzed. **Results.** 1. Frequency of upper constriction relatively individual norm was 73%. 2. Frequency of upper constriction relatively lower jaw size was 95%. 3. Upper dental arch constriction was in bicuspid area I deg. — 15.7%, II deg. — 84.3%; in molar area I deg. — 84.9%, II deg. — 15.1%. 4. Upper jaw expansion using skeletal anchorage was 11.75 ± 0.53 mm in average. **Conclusion.** Absolute anchorage helps to decrease treatment time and periodontal loading while teeth movements, which is positive for patient's dental health and his satisfaction with treatment. Digital treatment planning is a perspective way of general dentistry and orthodontics in particular development as it provides exact and predictable result.

Key words: bone anchorage, palatal distraction, orthodontic treatment, digital planning

ВВЕДЕНИЕ

По ряду причин обращаемость взрослых пациентов с завершённым скелетным ростом за ортодонтическим лечением неуклонно растёт. К основным причинам можно отнести необходимость ортодонтической подготовки к протезированию, важность которой на сегодняшний день не оставляет сомнений в связи с доказанностью более функциональных и стабильных результатов протезирования после предварительной нормализации соотношения челюстей и зубных рядов, а также неснижающиеся социальные требования к внешнему виду в целом и улыбке в частности [5, 10, 17–19, 25, 27].

В то же время завершённый скелетный рост накладывает ряд ограничений на стандартные подходы к ортодонтическому лечению. В связи с этим невозможно переоценить актуальность определения параметров скелетных и зубоальвеолярных структур для оценки этих ограничений. Согласно современным литературным данным, среди взрослых ортодонтических пациентов скелетное сужение верхней челюсти встречается в 10–32% случаев [3, 4, 7, 8, 11, 14]. Некоторые литературные данные свидетельствуют о побочных эффектах нёбного расширения, заключающихся в зубоальвеолярных изменениях: в увеличении вестибулярной инклинации моляров верхней челюсти [2, 9, 20, 29]. Учитывая, что сужение базиса верхней челюсти, как правило, уже сопровождается избыточной инклинацией боковой группы зубов в результате дефицита места, такой побочный эффект становится критичным в большинстве случаев. Провисание нёбных бугров приводит к деформации кривой Уилсона, возникновению нежелательных окклюзионных контактов и отсутствию стабильной окклюзии (рис. 1).

Еще одной гранью лечения пациентов с завершённым скелетным ростом являются особенности ремоделирования кости под нагрузкой. Расширение на зубоальвеолярном уровне возможно только при достаточном количестве альвеолярной кости [1, 12, 30]. Уже имеющийся дефицит ширины базиса значительно

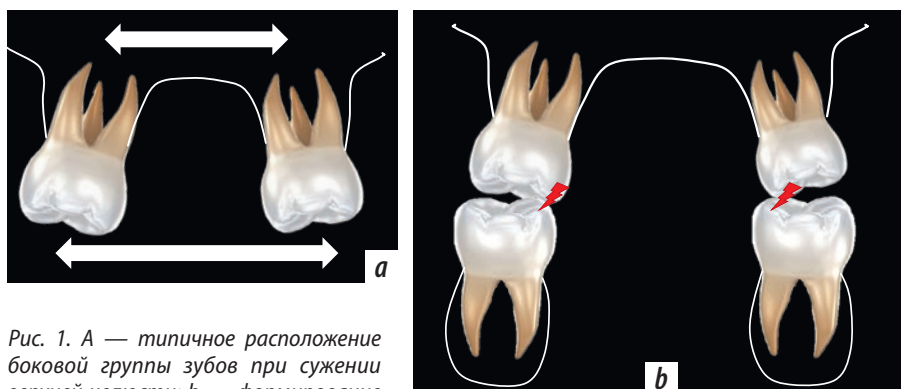


Рис. 1. А — типичное расположение боковой группы зубов при сужении верхней челюсти; б — формирование нежелательных дистальных контактов при провисании нёбных бугров моляров [Fig. 1. А — typical molar position, associated with upper jaw constriction; б — unwanted distal contacts on hanging palatal molar cusps]

ограничивает вестибулярные перемещения зубов. Традиционные дистракторы с назубной опорой развивают при активации ортопедическое усилие более 350 г/см², в результате которого происходит резорбция не только альвеолярной кости, но и кортикальной пластинки. Ввиду отсутствия у взрослых пациентов поднадкостничной аппозиции при нагрузке, вероятность пародонтальных осложнений такой методики резко возрастает. При уже имеющейся патологии пародонта, выражающейся в невоспалительной резорбции наружной кортикальной пластинки, дальнейшее вестибулярное перемещение зубов противопоказано и встает вопрос о корпусном расширении верхней челюсти (рис. 2).

Одним из подходов ортодонтического лечения в таких случаях является использование методики SARPE (Surgical Assisted Rapid Palatal Expansion) — быстрое нёбное расширение с хирургическим пособием. Эта методика позволяет получить эффективное корпусное расширение верхней челюсти с отсутствием нежелательных пародонтальных эффектов. К недостаткам метода можно отнести то, что он является полноценным хирургическим вмешательством, требующим условий стационара, проведения общей анестезии, периода восстановления после вмешательства.

Таким образом, перспективным направлением практической ортодонтии является поиск метода коррекции трансверзального дефицита верхней челюсти и восстановления координации зубных рядов у взрослых

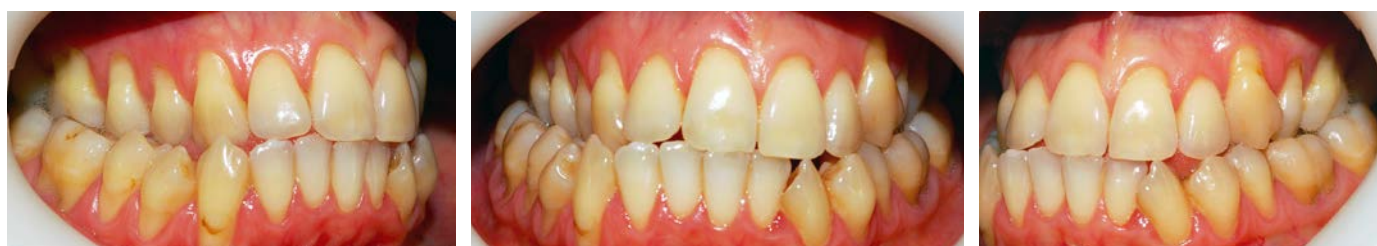

Рис. 2. Внутриротовые фото пациентки С. Выраженное сужение верхней челюсти, генерализованная рецессия десны [Fig. 2. Patient S. Intraoral photo. Severe upper jaw constriction, generalized gum recession]

пациентов с завершенным скелетным ростом и использованием малоинвазивных методик. И одной из таких методик, активно развивающихся в настоящее время, является использование кортикальной опоры при небном расширении.

Цель работы — определить эффективный подход к планированию и реализации ортодонтического лечения взрослых пациентов с сужением верхней челюсти. Для реализации поставленной цели были сформулированы следующие задачи:

1. Провести когортное ретроспективное исследование диагностических данных пациентов до начала лечения для определения степени сужения зубных рядов.
2. Определить корреляцию между сужением апикального базиса и зубного ряда у пациентов с зубочелюстными аномалиями.
3. Исходя из полученных диагностических данных определить оптимальный метод аппаратного расширения и его место в общем алгоритме ортодонтического лечения.

МАТЕРИАЛЫ И МЕТОДЫ

Изучено 412 компьютерных томограмм пациентов, отобранных методом случайной выборки, обратившихся за ортодонтическим лечением с февраля 2017 г. и до конца 2019 г. Определены наличие и величина сужения верхней челюсти по наружной кортикальной пластинке относительно индивидуальной нормы, а также относительно нижней челюсти (трансверзальное несоответствие челюстей). Изучены данные антропометрии 412 пациентов — измерение ширины зубных рядов по методу A. Pont. Определена величина дефицита места в зубном ряду по методикам измерения длины боковых сегментов по методу H.G. Gerlach и с помощью анализа VTO по методу R.P. McLaughlin, J.C. Bennett. Определены показания к аппаратному расширению верхней челюсти (сужение на скелетном уровне, трансверзальное несоответствие) и к дистализации боковых сегментов (дефицит места в зубном ряду без трансверзального несоответствия). Определена корреляция между степенью сужения базиса верхней челюсти и зубного ряда в степенях для определения осевого положения боковой группы зубов верхней челюсти. Проведен анализ

лечения 20 пациентов с использованием индивидуальных дистракторов и дистализаторов, изготовленных по методике Fit-Free.

РЕЗУЛЬТАТЫ

Частота сужения апикального базиса верхней челюсти относительно индивидуальной нормы составила 73% от числа всех изученных случаев, частота сужения верхней челюсти относительно нижней — 95% от числа всех изученных случаев. Таким образом, в представленной выборке у подавляющего большинства пациентов имело место трансверзальное несоответствие ширины базисов верхней и нижней челюсти. Сужение верхнего зубного ряда составило в области премоляров I степени — 15,7% случаев, II степени — 84,3% случаев; в области моляров — I степени — 84,9% случаев, II степени — 15,1% случаев.

В рамках изучения возможностей консервативного расширения верхней челюсти и дистализации боковых сегментов с использованием кортикальной опоры получены следующие результаты. Расширение проводилось при наличии трансверзального несоответствия челюстей и дефицита места в зубном ряду, сочетанного с сужением верхней челюсти. Дистализация боковых сегментов выполнялась при наличии дефицита места в зубном ряду, но отсутствии трансверзального несоответствия и показаний к расширению верхней челюсти. По данным измерений компьютерных томограмм, расширение верхней челюсти на скелетном уровне в среднем составило $11,75 \pm 0,53$ мм, а величина дистализации боковых сегментов верхней челюсти — $9,35 \pm 0,35$ мм.

ОБСУЖДЕНИЕ

По результатам сопоставления данных антропометрии все пациенты были разделены на 3 группы:

- I — равномерное сужение апикального базиса и зубного ряда — 11,3% случаев;
- II — апикальный базис уже зубного ряда — 60,8% случаев;
- III — зубной ряд уже апикального базиса — 8,96% от общего числа изученных историй болезни (рис. 3).

Таким образом, очевидно, что у подавляющего большинства пациентов (I и II группы) имеется либо корпусное сужение верхней челюсти и верхнего зубного

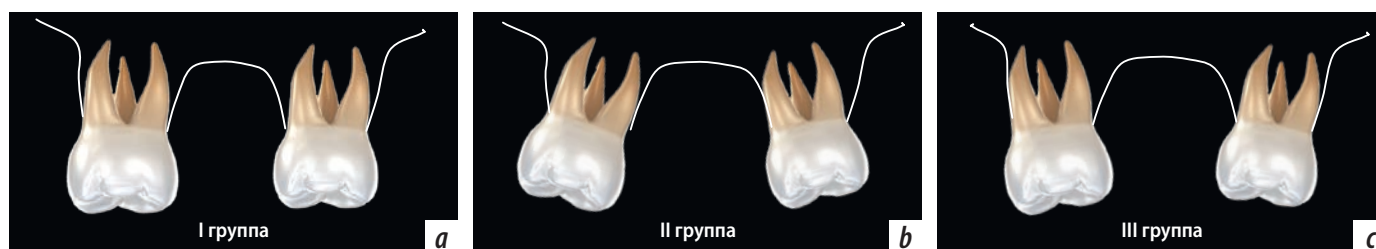


Рис. 3. Визуализация антропометрических параметров, послуживших основой для распределения пациентов на 3 клинические группы: а — равномерное сужение апикального базиса и зубного ряда; б — ширина зубного ряда преобладает над шириной апикального базиса; с — ширина зубного ряда меньше ширины апикального базиса

[Fig. 3. Visualization of anthropometric parameters, which were used for distribution of patients into 3 clinical groups: a — even dental row and jaw basis constriction; b — dental row width prevails over jaw basis width; c — dental row width is less than jaw basis width]

ряда, либо сужение основания челюсти с вестибулярным наклоном боковых сегментов.

Таким пациентам показано планирование ортодонтического лечения с использованием дополнительных методов, например, таких, как расширение верхней челюсти с использованием кортикальной опоры (рис. 4). Поиск метода коррекции трансверзального дефицита верхней челюсти и восстановления координации зубных рядов у взрослых пациентов с завершённым скелетным ростом и использованием малоинвазивных методик относится к перспективным направлениям практической ортодонтии.

С мая 2019 г. по настоящее время мы участвовали в разработке и активно используем технологию Fit-Free — планирование и изготовление ортодонтических аппаратов с кортикальной опорой и шаблонов для их одномоментной установки. Для создания аппарата используется полный цифровой протокол, позволяющий получить максимальную точность. Выполняется внутриротовое сканирование и экспорт STL-файлов в цифровую лабораторию.

Путем совмещения КТ и сканов моделей или зубных рядов пациента определяется оптимальное место установки нёбных винтов с учетом анатомии верхней челюсти. Выполняется виртуальная установка винтов в безопасной зоне с учетом пути введения аппарата, осевой нагрузки при его активации и толщины слизистой. В программе моделирования конструируется индивидуальный аппарат с учетом положения ранее спроектированной кортикальной опоры. В приложении для любого мобильного устройства врач может просмотреть весь случай планирования пациента (от установки винтов до конструкции аппарата) и редактировать процесс моделирования на любом этапе (рис. 5).

После завершения конструирования шаблон для установки винтов и сам аппарат отправляются на 3D-печать. Шаблон из полимера, аппарат — из металла. Такой алгоритм изготовления позволяет выполнить инсталляцию аппарата и опорных винтов в одно посещение. Сначала по шаблону устанавливаются нёбные винты, с помощью насадки на угловой наконечник, втулка которого входит в отверстия шаблона, не позволяя винту отклоняться от заданной траектории. Затем устанавливается аппарат и фиксируется скрепляющими винтами.

В зависимости от плана лечения в то же посещение может быть

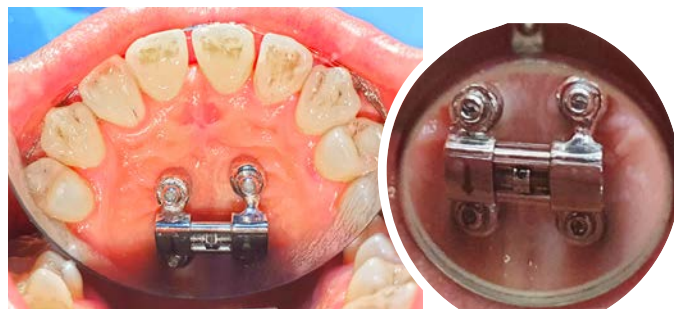


Рис. 4. Нёбный дистрактор на кортикальной опоре (4 мини-винта), полностью исключающий прямое воздействие на зубы и наружную кортикальную пластинку верхней челюсти при расширении [Fig. 4. Palatal distractor with cortical support (4 TADs), entirely eliminating dental effects and cortical bone resorption while distraction]

установлена брекет-система. Предварительный цифровой сет-ап, на котором выполняется наложение (голубым цветом обозначено исходное положение зубов, белым — окончательное), позволяет вычислить объем необходимого расширения путем проведения сравнительных измерений с точностью до тысячных долей мм (с возможной визуализацией результатов измерений на изображениях) и определить показания к аппаратному расширению с применением кортикальной опоры (рис. 6).

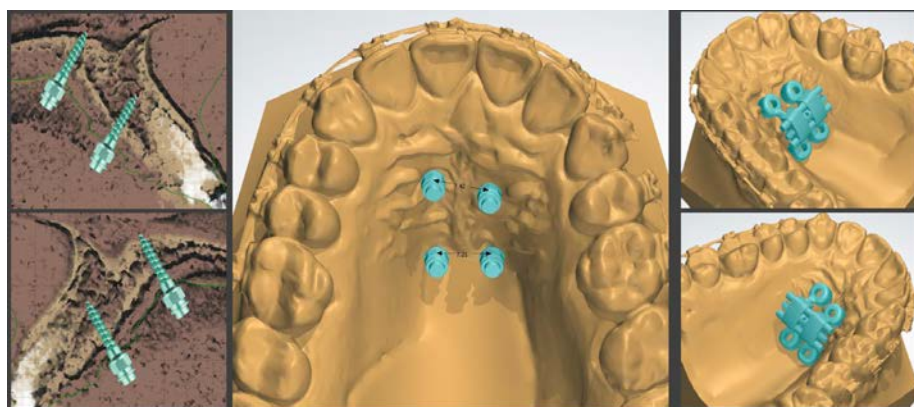


Рис. 5. Виртуальное планирование установки 4 мини-винтов в качестве внезубной опоры нёбного дистрактора [Fig. 5. Virtual planning of 4 TADs installation as off-dental support of palatal distractor]

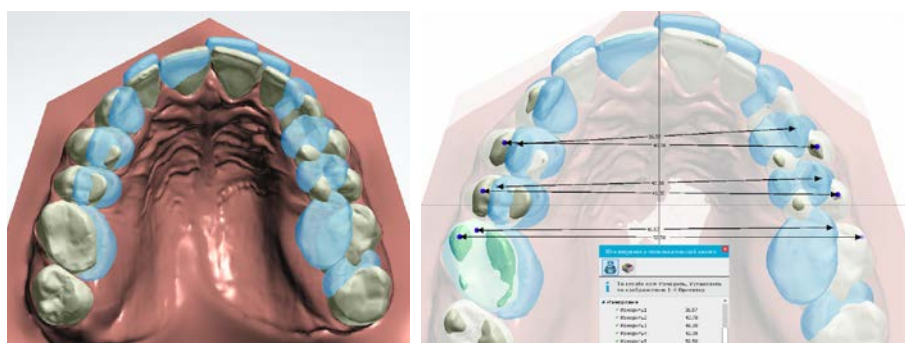


Рис. 6. Наложение скана верхнего зубного ряда и виртуального сет-апа и измерение объема необходимого расширения верхней челюсти [Fig. 6. Upper jaw scan and set-up interdigitation and measuring of needed upper jaw expansion]

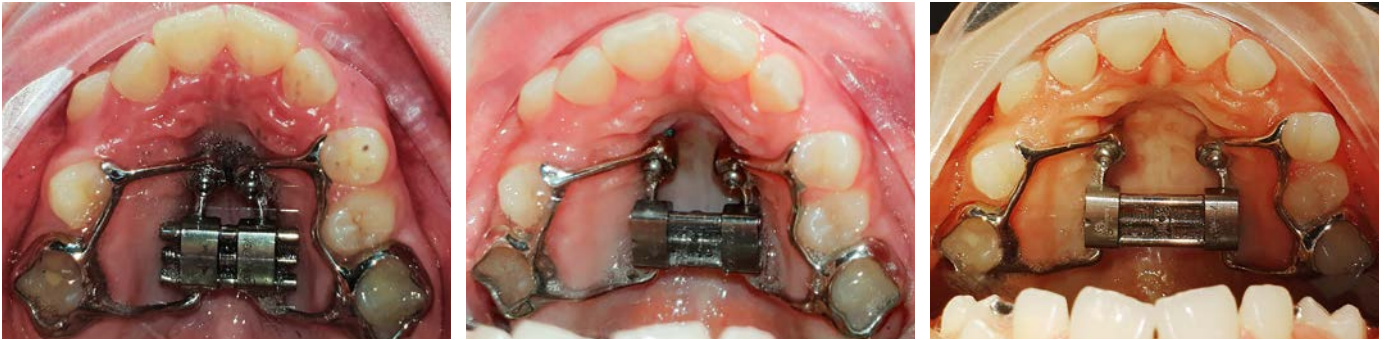

Рис. 7. Результат нёбного расширения
[Fig. 7. Palatal distraction result]

При полной активации расширяющих и дистализирующих винтов в режиме активации среднего расширения ($\frac{1}{2}$ оборота винта в неделю) удастся получить расширение на $11,75 \pm 0,53$ мм с раскрытием нёбного шва перемещением боковых сегментов за 24 недели и дистализацию на $9,35 \pm 0,35$ мм без побочных эффектов в виде вестибулярного наклона зубов и разрушения наружной кортикальной пластинки и перегрузки пародонта (рис. 7), что подтверждает данные литературы с аналогичными выводами [13, 22–24, 28].

ВЫВОДЫ

Преобладание сужения апикальных базисов над сужением зубных рядов свидетельствует о высокой распространенности зубочелюстных аномалий, связанных с избыточным вестибулярным наклоном зубов, что, в свою очередь, приводит к нарушениям распределения окклюзионной нагрузки и снижению стабильности

окклюзии в целом. Таким пациентам показано планирование ортодонтического лечения с использованием дополнительных методов, таких, как, расширение с использованием кортикальной опоры. Цифровой протокол планирования и моделировки аппаратов для расширения позволяет повысить точность изготовления индивидуальных аппаратов, сократить сроки установки и активации аппаратуры до двух визитов (1 – внутриротовое сканирование и диагностическое обследование; 2 – инсталляция аппаратуры), а также с высокой точностью определять необходимый объем перемещения зубов.

Конфликт интересов. Авторы декларируют отсутствие конфликта интересов.

Conflict of interests. The authors declare no conflict of interests.

Поступила/Accepted on: 30.11.2020

ЛИТЕРАТУРА / REFERENCES:

1. **Алмуратова А.С.** Рецессия десны. — *Медицина и экология*. — 2018; 1 (86): 15–22 [Almuratova A.S. Gingival recession. — *Medicine and Ecology*. — 2018; 1 (86): 15–22 (In Russ.)]. eLIBRARY ID: 39220601
2. **Аль-Джафари А.К., Ульяновская С.А., Давыдов А.Б.** Скелетные и зубные изменения через 1 мес после нёбного расширения. — *Морфология*. — 2020; 157 (2-3): 16–7 [Al-Jafari A.R., Uliyanovskaya S.A., Davydov A.B. Skeletal and dental changes 1 month after maxillary expansion. — *Morphology*. — 2020; 157 (2-3): 16–7 (In Russ.)]. eLIBRARY ID: 43133703
3. **Арсенина О.И., Попова Н.В., Махортова П.И., Гайбекова Л.А.** Комплексная диагностика и лечение пациентов с сужением и деформацией верхней челюсти. — *Клиническая стоматология*. — 2019; 1 (89): 51–7 [Arsenina O.I., Popova N.V., Mahortova P.I., Gairbekova L.A. A comprehensive diagnostics and treatment of patients with narrowing and deformities of the upper jaw. — *Clinical Dentistry (Moscow)*. — 2019; 1(89): 51–7 (In Russ.)]. eLIBRARY ID: 37128729
4. **Доменюк Д.А., Ведешина Э.Г., Дмитриенко С.В.** Использование основных анатомических ориентиров для определения соответствия размеров зубов параметрам зубочелюстных дуг. — *Стоматология детского*
5. **Доменюк Д.А., Ведешина Э.Г., Дмитриенко С.В.** Возраст и профилактика. — 2015; 4 (55): 45–50 [Domenuk D.A., Vedeshina E.G., Dmitrienko S.V. Main anatomic landmarks of detecting match between teeth size and dental arch parameters. — *Pediatric Dentistry and Prophylaxis*. — 2015; 4 (55): 45–50 (In Russ.)]. eLIBRARY ID: 25373528
6. **Максимовская Л.Н., Фокина Н.М., Иванова Е.П., Дудник Е.Н., Степанов П.С.** Некоторые аспекты окклюзионных нарушений: определение, клиника, объективизация. — *Медицинский алфавит*. — 2015; 3 (13): 39–42 [Maksimovskaya L.N., Fokina N.M., Ivanova E.P., Dudnik E.N., Stepanov P.S. Some aspects of occlusal disorders: definition, clinical objectification. — *Medical alphabet*. — 2015; 3 (13): 39–42 (In Russ.)]. eLIBRARY ID: 26715720
7. **Мамедова Л.А., Ефимович О.И., Сиукаева Т.Н.** Значение окклюзионной нагрузки на состояние зубов. — *Медицинский алфавит*. — 2016; 18 (281): 41–4 [Mamedova L.A., Efimovich O.I., Siukaeva T.N. Value of occlusal forces on dental health. — *Medical alphabet*. — 2016; 18 (281): 41–4 (In Russ.)]. eLIBRARY ID: 26738834
8. **Махортова П.И., Арсенина О.И., Гайбекова Л.А.** Современные методы расширения верхней челюсти. — В сб. «Инновации в отраслях народного хозяйства, как фактор решения социально-экономических проблем современности». — М., 2017. — С. 305–312

- [Makhortova P.I., Arsenina O.I., Gaibekova K.A. Contemporary methods of maxilla expansion. — Proceedings of "Innovations in national economy industries as a solution factor of modern social and economic problems" conference. — Moscow, 2017. — Pp. 305—312 (In Russ.). eLIBRARY ID: 32641222
8. Николаев А.В., Андреищев А.Р., Кутукова С.И. Сравнение биомеханики хирургически ассоциированного расширения неба при использовании дистракционных аппаратов с назубным и накостным типами фиксации. — *Стоматология*. — 2017; 96(5): 48—55 [Nikolaev A.V., Andreishchev A.R., Kutukova S.I. comparative biomechanical study of surgically assisted rapid palatal expansion with tooth-borne and bone-borne expanders. — *Stomatology*. — 2017; 96 (5): 48—55 (In Russ.). eLIBRARY ID: 30309743
 9. Попова Н.А., Арсенина О.И., Махортова П.И. Эффективность ортодонтического лечения в сочетании в комбинации с хирургически ассистированным быстрым небным расширением. — *Стоматология*. — 2019; 98 (4): 71—9 [Popova N.V., Arsenina O.I., Makhortova P.I. Efficiency of orthodontic treatment in combination with surgically assisted rapid palatal expansion. — *Stomatology*. — 2019; 98 (4): 71—9 (In Russ.). eLIBRARY ID: 39548521
 10. Ротарь Р.Б., Волчек Д.А., Оспанова Г.Б. Анализ эффективности временных опорных элементов (TADS) и небного бюгеля (ТРА) в обеспечении ортодонтической опоры. — *Ортодонтия*. — 2017; 3 (79): 87 [Rotar R.B., Volchek D.A., Ospanova G.B. Analysis of TADS and TPA efficiency in orthodontic anchorage. — *Orthodontics*. — 2017; 3 (79): 87 (In Russ.). eLIBRARY ID: 41193219
 11. Ряховский А.Н., Бойцова Е.А. 3D-анализ височно-нижнечелюстного сустава и окклюзионных взаимоотношений на основе компьютерного виртуального моделирования. — *Стоматология*. — 2020; 99 (2): 97—104 [Ryahovskiy A.N., Boitsova E.A. 3D-analysis of temporomandibular joint and occlusal relations based on computer virtual simulation. — *Stomatology*. — 2020; 99 (2): 97—104 (In Russ.). eLIBRARY ID: 42851813
 12. Barrabé A., Meyer C., Bonomi H., Weber E., Sigaux N., Louvrier A. Surgically assisted rapid palatal expansion in class III malocclusion: Our experience. — *J Stomatol Oral Maxillofac Surg*. — 2018; 119 (5): 384—38. PMID: 29753777
 13. Brunetto D.P., Sant'Anna E.F., Machado A.W., Moon W. Non-surgical treatment of transverse deficiency in adults using Microimplant-assisted Rapid Palatal Expansion (MARPE). — *Dental Press J Orthod*. — 2017; 22 (1): 110—25. PMID: 28444019
 14. Cantarella D., Dominguez-Mompell R., Mallya S.M., Moschik C., Pan H.C., Miller J., Moon W. Changes in the midpalatal and pterygopalatine sutures induced by micro-implant-supported skeletal expander, analyzed with a novel 3D method based on CBCT imaging. — *Prog Orthod*. — 2017; 18 (1): 34. PMID: 29090368
 15. Carvalho P.H.A., Moura L.B., Trento G.S., Holzinger D., Gabrielli M.A.C., Gabrielli M.F.R., Filho V.A.P. Surgically assisted rapid maxillary expansion: a systematic review of complications. — *Int J Oral Maxillofac Surg*. — 2020; 49 (3): 325—32. PMID: 31500954
 16. Charavet C., Lambert F. [A multidisciplinary approach for accelerated orthodontics]. — *Rev Med Liege*. — 2020; 75 (5—6): 452—6 (In French). PMID: 32496696
 17. Chow L., Goonewardene M.S., Cook R., Firth M.J. Adult orthodontic retreatment: A survey of patient profiles and original treatment failings. — *Am J Orthod Dentofacial Orthop*. — 2020; 158 (3): 371—82. PMID: 32709577
 18. Flores-Mir C., Brandelli J., Pacheco-Pereira C. Patient satisfaction and quality of life status after 2 treatment modalities: Invisalign and conventional fixed appliances. — *Am J Orthod Dentofacial Orthop*. — 2018; 154 (5): 639—44. PMID: 30384934
 19. Jheon A.H., Oberoi S., Solem R.C., Kapila S. Moving towards precision orthodontics: An evolving paradigm shift in the planning and delivery of customized orthodontic therapy. — *Orthod Craniofac Res*. — 2017; 20 Suppl 1: 106—13. PMID: 28643930
 20. Jiang L., Zheng Y., Li N., Chen X., Lu Z., Tong H., Yin N., Song T. Relapse rate after surgical treatment of maxillary hypoplasia in non-growing cleft patients: a systematic review and meta-analysis. — *Int J Oral Maxillofac Surg*. — 2020; 49 (4): 421—31. PMID: 31526673
 21. Krishnaswamy N.R., Varghese B.T., Ahmed K.S., Bhadraraj R., Devi V.R.S. Treatment of a unilateral complete lingual crossbite in an adult with skeletal anchorage assisted orthodontics. — *J Orthod*. — 2016; 43 (3): 228—36. PMID: 26777996
 22. Lim H.-M., Park Y.-C., Lee K.-J., Kim K.-H., Choi Y.J. Stability of dental, alveolar, and skeletal changes after miniscrew-assisted rapid palatal expansion. — *Korean J Orthod*. — 2017; 47 (5): 313—22. PMID: 28861393
 23. Mohamed R.N., Basha S., Al-Thomali Y. Maxillary molar distalization with miniscrew-supported appliances in class II malocclusion: A systematic review. — *Angle Orthod*. — 2018; 88 (4): 494—502. PMID: 29664335
 24. Papakostopoulou M., Migliorati M., Calzolari C., Gallo F., Drago S., Biavati A.S. Patients' expectations assessment in orthodontic treatment: findings from a questionnaire survey. — *Minerva Stomatol*. — 2016; 65 (6): 343—52. PMID: 27362809
 25. Park J.J., Park Y.-C., Lee K.-J., Cha J.-Y., Tahk J.H., Choi Y.J. Skeletal and dentoalveolar changes after miniscrew-assisted rapid palatal expansion in young adults: A cone-beam computed tomography study. — *Korean J Orthod*. — 2017; 47 (2): 77—86. PMID: 28337417
 26. Sabri R., Aboujaoude N. [Adult orthodontics for a better prosthesis]. — *Orthod Fr*. — 2018; 89 (2): 145—56 (In French). PMID: 30040614
 27. Soheilifar S., Mohebi S., Ameli N. Maxillary molar distalization using conventional versus skeletal anchorage devices: A systematic review and meta-analysis. — *Int Orthod*. — 2019; 17 (3): 415—24. PMID: 31255550
 28. Strohl A.M., Vitkus L. Surgical orthodontics. — *Curr Opin Otolaryngol Head Neck Surg*. — 2017; 25 (4): 332—6. PMID: 28538022
 29. Suzuki H., Moon W., Previdente L.H., Suzuki S.S., Garcez A.S., Consolaro A. Miniscrew-assisted rapid palatal expander (MARPE): the quest for pure orthopedic movement. — *Dental Press J Orthod*. — 2016; 21 (4): 17—23. PMID: 27653260
 30. Wehrbein H., Göllner P. Skeletal anchorage in orthodontics—basics and clinical application. — *J Orofac Orthop*. — 2007; 68 (6): 443—61. PMID: 18034286

DOI: 10.37988/1811-153X_2021_1_108

М.А. Постников¹,
д.м.н., зав. кафедрой и клиникой
терапевтической стоматологии, профессор
кафедры стоматологии Института
профессионального образования

Д.С. Булычева²,
врач-ортодонт

А.А. Игнатьева²,
врач — стоматолог-ортопед

Е.А. Булычева³,
д.м.н., профессор кафедры стоматологии
ортопедической и материаловедения
с курсом ортодонтии

¹ СамГМУ

² Институт красоты «Галактика»,
Санкт-Петербург, Россия

³ ПСПбГМУ им. И.П. Павлова

ДЛЯ ЦИТИРОВАНИЯ:

Постников М.А., Булычева Д.С., Игнатьева А.А., Булычева Е.А. Протоколы цифровых методов диагностики у пациентов со сниженной нижней частью лица. — *Клиническая стоматология*. — 2021; 1 (97): 108—13.

DOI: 10.37988/1811-153X_2021_1_108

Протоколы цифровых методов диагностики у пациентов со сниженной нижней частью лица

Реферат. Нахождение межальвеолярной высоты и центрального соотношения челюстей (ЦСЧ) является ключевой задачей в клинической стоматологии, так как ошибки их определения приводят к нефизиологичному положению нижней челюсти, что, в свою очередь, может повлечь развитие функциональных расстройств височно-нижнечелюстного сустава (ВНЧС) и жевательных мышц. **Цель исследования** — усовершенствование традиционного протокола определения межальвеолярной высоты и ЦСЧ у пациентов со сниженной нижней частью лица. **Материалы и методы.** Обследовано 75 пациентов (27 мужчин и 48 женщин) с повышенной стираемостью зубов II—III степени тяжести со сниженной нижней частью лица, страдающих болью, напряженностью, усталостью, гипертонией жевательной мускулатуры. Всем больным проведено определение межальвеолярной высоты и ЦСЧ предложенным методом: в первую очередь осуществляли инструментальную диагностику (анатомо-инструментальный метод нахождения межальвеолярной высоты и ЦСЧ с помощью гнатометра, созданного с использованием специальных компьютерных программ), а затем рентгенологическую (конусно-лучевая компьютерная томография ВНЧС со скрепленными в полости рта пациента базами верхней и нижней челюстей внутриротового регистрирующего устройства). Описанный способ раскрыт в клиническом примере. **Результаты.** Достигнуто оптимальное положение головок нижней челюсти и отсутствие боли в жевательных мышцах и ВНЧС у исследуемой пациентки. **Заключение.** Высокая точность диагностических манипуляций достигается в том числе за счет использования цифровых технологий на всех этапах клинической и лабораторной работы.

Ключевые слова: центральное соотношение челюстей, межальвеолярная высота, сниженная нижняя часть лица, повышенная стираемость зубов, цифровые методы диагностики в стоматологии

М.А. Postnikov¹,
Grand PhD in Medical Sciences, Head of the
department and clinic of Therapeutic dentistry,
professor of the Dentistry department in the
Institute of professional education

D.S. Bulycheva²,
orthodontist

A.A. Ignat'eva²,
prosthodontist

E.A. Bulycheva³,
Grand PhD in medical sciences, professor
of the Prosthodontics and material science
department with the course of orthodontic

¹ Samara State Medical University, Samara,
Russia

² "Galaxy" the Beauty
institute, Saint-Petersburg, Russia

³ Pavlov University, Saint-Petersburg, Russia

Protocols of digital diagnostics in patients with reduced lower third of the face

Abstract. Determination of interalveolar height and centric relationship is a crucial problem in clinical dental practice, because possible failures lead to non-physiological position of mandible, which, in turn, can cause development of temporomandibular joint dysfunction and masticatory muscles disorders. **The aim** was to improve traditional protocol for determining interalveolar height and centric relationship in patients with reduced lower third of face. **Materials and methods.** 75 patients (27 men and 48 women) with tooth wear of II—III degree of severity and reduced lower third of face, suffered from pain, tension, fatigue, hypertension of masticatory muscles were examined. All patients were determined interalveolar height and centric relationship using the proposed method: first of all, instrumental diagnostics was performed (anatomico-instrumental method for determining interalveolar height and centric relationship with the help of gnathometer, created using special computer programs), and then the X-ray one (cone-beam computed tomography of temporomandibular joints with fixed together gnathometer's bases in patient's mouth). This method is described in clinical case. **Results.** It was achieved optimal condylar position and no pain in temporomandibular joints and masticatory muscles in the patient. **Conclusion.** Thus, high accuracy of diagnostics is achieved, due to the use of digital technologies at all clinical and laboratory stages.

Key words: centric relationship, interalveolar height, reduced lower third of the face, teeth wear, digital diagnostics in dentistry

FOR CITATION:

Postnikov M.A., Bulycheva D.S., Ignat'eva A.A., Bulycheva E.A. Protocols of digital diagnostics in patients with reduced lower third of the face. — *Clinical Dentistry (Russia)*. — 2021; 1 (97): 108—13. DOI: 10.37988/1811-153X_2021_1_108

ВВЕДЕНИЕ

Нахождение межальвеолярной высоты и центрального соотношения челюстей (ЦСЧ) является ключевой задачей в клинике ортопедической стоматологии [1–11]. Погрешности их определения приводят к нефизиологичному положению головок нижней челюсти в суставных ямках, что, в свою очередь, может способствовать развитию дисфункции височно-нижнечелюстного сустава (ВНЧС) и жевательных мышц [12–22]. Внедрение цифровых методов диагностики в практическую стоматологию позволяет усовершенствовать ранее предложенные способы определения межальвеолярной высоты и ЦСЧ, что значительно повышает качество лечения [23–29].

Цель работы — усовершенствование традиционного протокола определения межальвеолярной высоты и центрального соотношения челюстей у пациентов со сниженной нижней частью лица.

МАТЕРИАЛЫ И МЕТОДЫ

Обследовано 75 пациентов (27 мужчин и 48 женщин) в возрасте от 21 до 65 лет (средний возраст — 33,2±5,7 года) с повышенной стираемостью зубов II–III степени тяжести со снижением нижней части лица с интактными зубными рядами, а также с дефектами зубных рядов I–III класса по Кеннеди, страдающие болью, напряженностью, усталостью, гипертонией жевательной мускулатуры продолжительностью не менее 1 месяца.

Критерии исключения: больные с хроническим генерализованным пародонтитом средней и тяжелой степени тяжести; лица с хирургическими вмешательствами на ВНЧС в анамнезе (артроскопия, артроцентез); травма ВНЧС; системные воспалительные заболевания ВНЧС (ревматоидный артрит), а также пациенты, которым уже проводилось лечение гипертонии жевательных мышц в течение последних 6 месяцев.

Контрольную группу составил 31 практический здоровый человек (9 мужчин и 22 женщины) от 16 до 31 года (средний возраст — 27,8±3,2 года) с интактными зубными рядами и ортогнатическим прикусом.

Определение межальвеолярной высоты и ЦСЧ проводили анатомо-инструментальным (с помощью внутриротового регистрирующего устройства — гнатометра) методом всем пациентам основной группы.

Технология создания гнатометров была реализована полностью в цифровом протоколе: первым этапом снимали оптические оттиски с верхней и нижней челюстей с использованием внутриротового сканера Medit

i500 (Южная Корея), затем приступали к моделированию гнатометра с помощью программного обеспечения Exocad DentalCAD (Германия), по завершении которого печатали готовое изделие на 3D-принтере FormLabs Form2 (США).

Контроль положения головок нижней челюсти после определения межальвеолярной высоты и ЦСЧ осуществляли предложенным нами способом — с помощью рентгенологического исследования. В первую очередь проводили инструментальную диагностику (анатомо-инструментальный метод определения межальвеолярной высоты и ЦСЧ), а затем рентгенологическую (конусно-лучевая компьютерная томография ВНЧС со скрепленными в полости рта аппаратными базами верхней и нижней челюстей внутриротового регистрирующего устройства). Таким образом, контроль топографии головок нижней челюсти значительно уменьшает вероятность их смещения от нормального положения.

Рентгенологическое исследование проводили с помощью конусно-лучевого компьютерного томографа KaVo 3D eXam (KaVo Dental, Германия). Полученные томограммы анализировали в программном обеспечении InVivo 5 Anatomage. Расчет суставной щели в сагиттальной плоскости был проведен по методу, предложенному К. Ikeda и А. Kawamura [30].

Клинический случай

Пациентка К., 51 года, обратилась в стоматологическую клинику Института красоты «Галактика» (Санкт-Петербург) с жалобами на утомляемость жевательных мышц, сжатие зубных рядов, повышенную стираемость зубов, чувство заложенности в ушах, снижение нижней части лица, выраженность носогубных складок, опущение уголков рта.

При внешнем осмотре выявлены уменьшение размера нижней части лица, углубление носогубных и подбородочных складок. Степень открывания рта составляла 45 мм, пальпация жевательных мышц была болезненной.

При осмотре полости рта на жевательных поверхностях зубов верхней и нижней челюстей определялись фасетки стирания полулунной формы, сколы керамической облицовки искусственных коронок зубов (рис. 1).

Анализ конусно-лучевой компьютерной томограммы (которая уже имелась у пациентки) позволил установить размеры суставной щели: справа в переднем отделе — 1,82 мм, в верхнем — 2,31 мм, в заднем — 1,02 мм; слева в переднем отделе — 1,58 мм, в верхнем — 2,94 мм, в заднем — 1,51 мм. Таким образом, было обнаружено

заднее положение головок нижней челюсти в центральной окклюзии, что может свидетельствовать о принужденном положении нижней челюсти (рис. 2).

На основании клинических и параклинических методов исследования был поставлен диагноз: бруксизм (F45.82), повышенное стирание зубов (K03.0).

Был составлен расширенный диагностический план, включающий: 1) снятие оптических оттисков с верхнего и нижнего зубных рядов; 2) создание внутриротового регистрирующего устройства; 3) изучение биомеханики нижней челюсти, определение межальвеолярной высоты и ЦСЧ с помощью гнатометра.

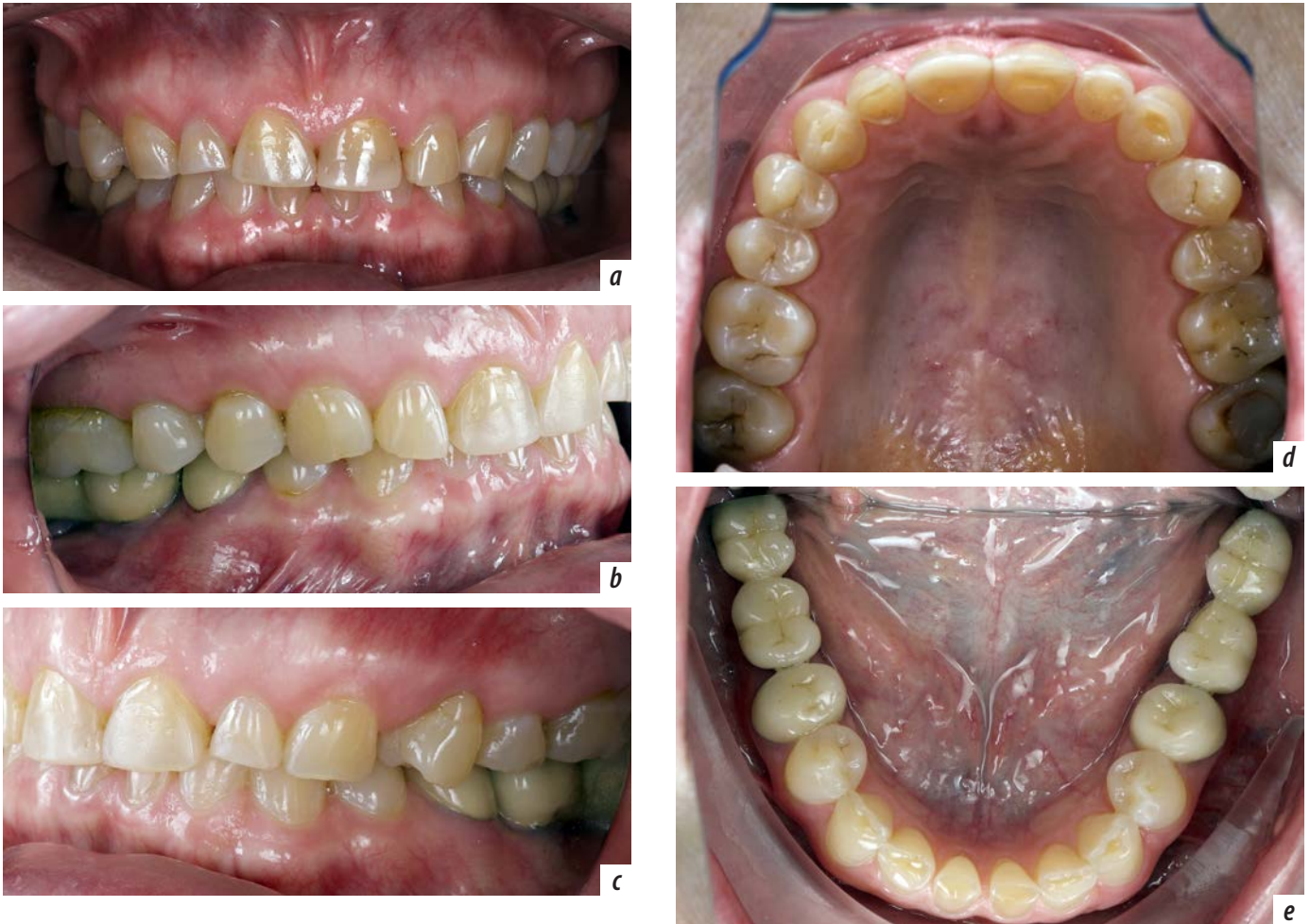

Рис. 1. Фотографии зубных рядов: а — вид спереди; б — вид справа; с — вид слева; d — окклюзионная поверхность верхнего зубного ряда; e — окклюзионная поверхность нижнего зубного ряда
 [Fig. 1. Photos of dentition: a — front view; b — right side view; c — left side view; d — occlusal surface of upper jaw dentition; e — occlusal surface of lower dentition]

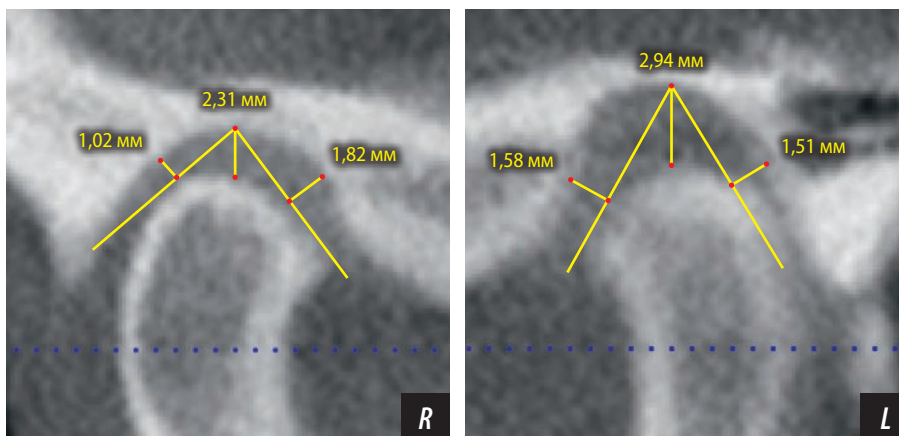


Рис. 2. Заднее положение головок нижней челюсти в центральной окклюзии до лечения
 [Fig. 2. Posterior condylar position in centric occlusion before treatment]

Снятие оптических оттисков с верхней и нижней челюстей проведено с использованием внутриротового сканера (рис. 3). Полученные оптические сканы сохраняли в формате STL и передавали в зуботехническую лабораторию.

Далее зубной техник моделировал аппаратные базисы и столики гнатометра с помощью Exocad DentalCAD. Внутриротовое регистрирующее устройство создавали в модуле «Оклюзионная шина». Сначала моделировали аппаратный базис нижней челюсти: открывали вкладку «Граница» и с помощью курсора компьютерной мыши прорисовывали по точкам границы базиса, корректировали поднутрения, сглаживали острые края. Затем на этом базисе создавали столик внутриротового устройства: форму и параметры (радиус, ширину, высоту) геометрического объекта, формирующего столик, можно выбрать в библиотеке программы.

Аналогичным образом моделировали аппаратный базис и столик верхнего зубного ряда, в котором формировали отверстие для пишущего штифта (его диаметр измеряли заранее, он составляет 3,5 мм). Предварительно пишущий штифт сканировали, полученный виртуальный прототип загружали в библиотеку Exocad DentalCAD, после чего устанавливали в сформированное на верхнем столике отверстие. Виртуальный пишущий штифт хранится в библиотеке программы и используется при создании новых гнатометров (рис. 4).

Таким образом, один столик служит для регистрации записи движений нижней челюсти в трех взаимно перпендикулярных плоскостях, другой — для фиксации в него пишущего штифта.

По завершении моделирования внутриротовое регистрирующее устройство печатали на 3D-принтере (лазерная стереолитография). Субстратом для 3D-печати является фотополимерная смола FormLabs. После печати моделей их очищали в специальном устройстве автоматической очистки Formlabs Form Wash, а затем подвергали обработке в камере ультрафиолетового

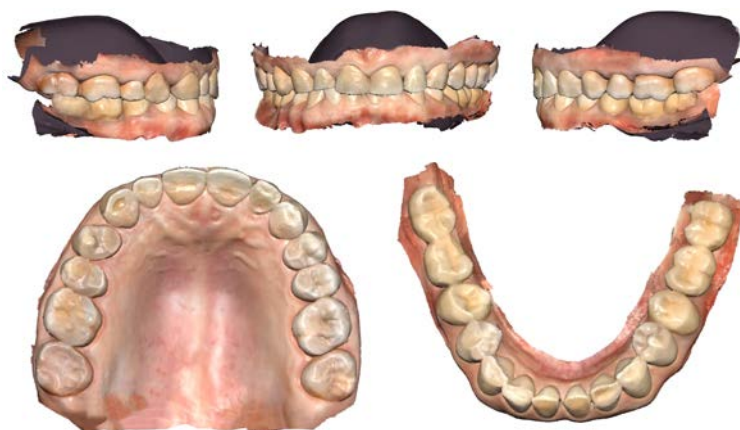


Рис. 3. Оптические оттиски
[Fig. 3. Optical impressions]

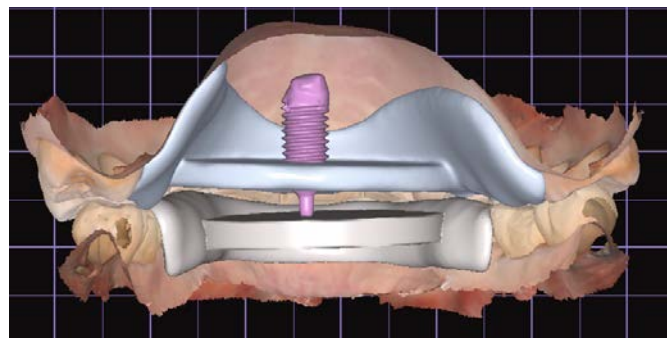


Рис. 4. Моделирование внутриротового регистрирующего устройства в программе Exocad DentalCAD
[Fig. 4. Creation of an intraoral recording device in the Exocad DentalCAD]

отверждения Formlabs Form Cure для равномерного затвердевания фотополимерной смолы.

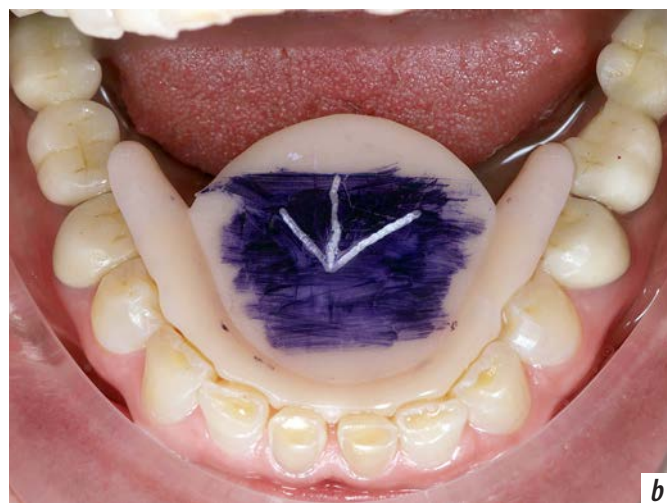
На следующем клиническом приеме проводили определение межальвеолярной высоты и ЦСЧ предложенным методом, а также изучали биомеханику движений нижней челюсти (рис. 5).

После нахождения межальвеолярной высоты и ЦСЧ аппаратные базисы верхней и нижней челюстей гнатометра скрепляли между собой в полости

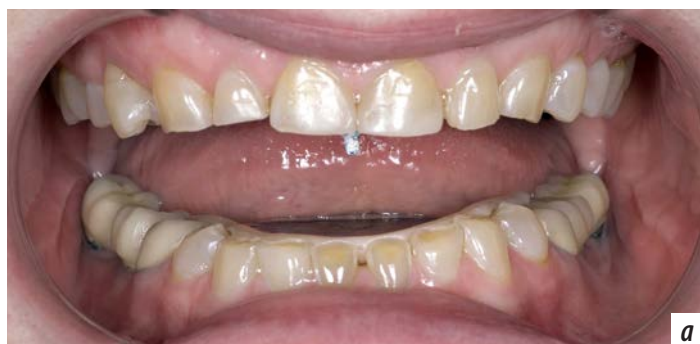

Рис. 5. Определение межальвеолярной высоты и центрального соотношения челюстей: а — изучение биомеханики нижней челюсти; б — запись готического угла

[Fig. 5. The interalveolar height and the centric relationship determination: а — analysis of the biomechanics of the lower jaw; б — gothic angle recording]



б

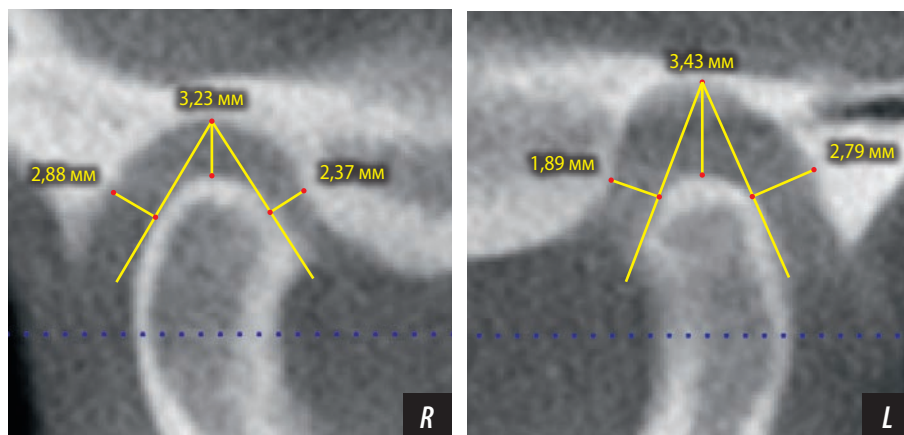


Рис. 6. Центральное положение головок нижней челюсти с внутриротовым регистрирующим устройством в полости рта
 [Fig. 6. Central condylar position with intraoral recording device in the oral cavity]

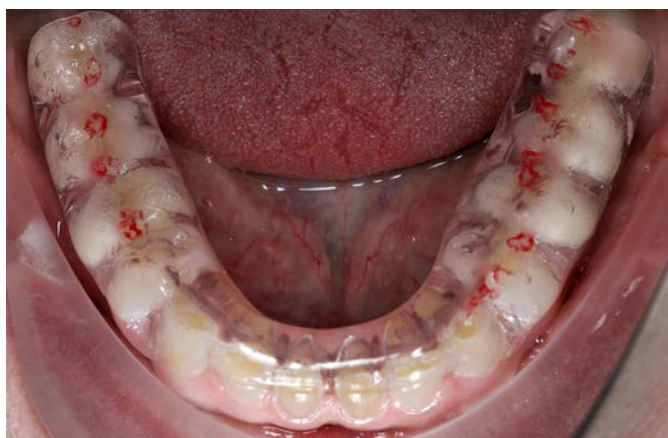

Рис. 7. Kanna в полости рта пациентки К.
 [Fig. 7. The splint in the oral cavity of the patient K.]

рта с использованием силиконового материала Bisico Regidur (Германия), после чего направляли пациентку в рентгенологический кабинет. Оценка результатов КЛКТ с гнатометром в полости рта показала центральное (физиологичное) положение головок нижней челюсти в суставных ямках. Размеры суставной щели составили: справа в переднем отделе — 2,37 мм,

в верхнем — 3,23 мм, в заднем — 2,88 мм; слева в переднем отделе — 1,89 мм, в верхнем — 3,43 мм, в заднем — 2,79 мм (рис. 6).

После рентгенологического контроля из полости рта убрали внутриротовое регистрирующее устройство, оставляя базисы верхней и нижней челюстей скрепленными между собой. Затем оператор зуботехнической лаборатории сканировал гнатометр с помощью сканера ZirkonZahn (Италия). В виртуальном артикуляторе Amann Girsbach программного обеспечения Exocad DentalCad зубной техник ориентировал оптические отиски зубных рядов пациентки с учетом данных, полученных с помощью гнатометра, после чего приступал созданию каппы. Аппарат получали путем фрезерования на оборудовании ZirkonZahn CAD/CAM System. Созданная каппа позволяла сохранить найденное положение нижней челюсти на подготовительном этапе комплексного лечения пациентки (рис. 7).

ЗАКЛЮЧЕНИЕ

Использование анатомо-инструментального метода определения межальвеолярной высоты и ЦСЧ в сочетании с конусно-лучевой компьютерной томографией дает возможность, во-первых, повысить точность определения межальвеолярной высоты и ЦСЧ, во-вторых, провести контроль топографии головок нижней челюсти, что существенно снижает риск развития дисфункции ВНЧС и жевательных мышц.

Конфликт интересов. Авторы декларируют отсутствие конфликта интересов.

Conflict of interests. The authors declare no conflict of interests.

Поступила/Accepted on: 15.01.2021

ЛИТЕРАТУРА / REFERENCES:

1. Трезубов В.Н., Чикунев С.О., Булычева Е.А., Алпатьева Ю.В., Булычева Д.С. Поступательное моделирование зубных рядов при сложной клинической картине. — *Клиническая стоматология*. — 2017; 3 (83): 60—3
 [Trezubov V.N., Chikunov S.O., Bulycheva E.A., Alpat'eva Ju.V., Bulycheva D.S. Step by step modeling of dentition in difficult clinical picture. — *Clinical dentistry (Russia)*. — 2017; 3(83): 60—3 (In Russ.)). eLIBRARY ID: 29960544
2. Guguvcevski L., Gigovski N., Mijoska A., Zlatanovska K., Arsova-Gigovska A. Temporomandibular disorders treatment with correction of decreased occlusal vertical dimension. — *Open Access Maced J Med Sci*. — 2017; 5 (7): 983—6. PMID: 29362632
3. Аболмасов Н.Н., Прыгунов К.А., Аболмасов Н.Г., Адаева И.А. Оценка окклюзионно-артикуляционных взаимоотношений зубных рядов для выявления этиологических факторов и симптомов различных патологических состояний (часть I). — *Институт стоматологии*. — 2018; 1 (78): 62—3
 [Abolmasov N.N., Prygunov K.A., Abolmasov N.G., Adaeva I.A. Assessment of occlusive and articulatory dentition interrelation in determination of etiological factors and symptoms of various pathological conditions. — *The Dental Institute*. — 2018; 1 (78): 62—3 (In Russ.)). eLIBRARY ID: 34964790
4. Стафеев А.А., Ряховский А.Н., Петров П.О., Чикунев С.О., Хижук А.В. Сравнительный анализ воспроизводимости центрального

- соотношения челюстей с использованием цифровых технологий. — *Стоматология*. — 2019; 6 (98): 83—9
- [Stafeev A.A., Ryakhovsky A.N., Petrov P.O., Chikunov S.O., Khizhuk A.V. A comparative analysis of reproducibility of the jaws centric relation determined with the use of digital technologies. — *Stomatology*. — 2019; 6 (98): 83—9 (In Russ.)].
eLIBRARY ID: 41854861
5. Kandasamy S., Greene C.S., Obrez A. An evidence-based evaluation of the concept of centric relation in the 21st century. — *Quintessence Int.* — 2018; 49 (9): 755—760. PMID: 30202837
6. Корецкая Е.А., Калмин О.В., Зюлькина Л.А., Иванов П.В. Характеристика стираемости твердых тканей зубов (обзор литературы). — *Известия высших учебных заведений. Поволжский регион. Медицинские науки*. — 2018; 3 (47): 141—56
- [Koretskaya E.A., Kalmin O.V., Zyl'kina L.A., Ivanov P.V. Characteristics of elasticity of of solid tissue of teeth (literature review). — *University Proceedings. Volga region. Medical sciences*. — 2018; 3 (47): 141—56 (In Russ.)].
eLIBRARY ID: 37102847
7. Вагнер В.Д., Булычева Е.А. Качество стоматологической помощи: характеристики и критерии. — *Стоматология*. — 2017; 1 (96): 23—4
- [Vagner V.D., Bulycheva E.A. The quality of dental care: characteristics and criteria. — *Stomatology*. — 2017; 1 (96): 23—4 (In Russ.)].
eLIBRARY ID: 28795327
8. Wiens J.P., Goldstein G.R., Andrawis M., Choi M., Priebe J.W. Defining centric relation. — *J Prosthet Dent.* — 2018; 120 (1): 114—22. PMID: 29526300
9. The glossary of prosthodontic terms: Ninth Edition. — *J Prosthet Dent.* — 2017; 117 (5S): e1-e105. PMID: 28418832
10. Goldstein G., Andrawis M., Choi M., Wiens J., Janal M.N. A survey to determine agreement regarding the definition of centric relation. — *J Prosthet Dent.* — 2017; 117 (3): 426—9. PMID: 27765398
11. Palaskar J.N., Murali R., Bansal S. Centric relation definition: a historical and contemporary prosthodontic perspective. — *J Indian Prosthodont Soc.* — 2013; 13 (3): 149—54. PMID: 24431728
12. de Kanter R.J.A.M., Battistuzzi P.G.F.C.M., Truin G.-J. Temporomandibular disorders: "Occlusion" matters! — *Pain Res Manag.* — 2018; 8746858. PMID: 29861806
13. Пономарев А.В., Постников М.А., Трунин Д.А. Оценка эффективности ортопедического лечения дисфункции височно-нижнечелюстного сустава по данным математического моделирования. — *Стоматолог. Минск*. — 2018; 1 (28): 96—102
- [Ponomarev A.V., Postnikov M.A., Trunin D.A. Estimation of the effectiveness in prosthodontic treatment of temporomandibular joint dysfunction according to mathematical modeling. — *Dentist*. — 2018; 1 (28): 96—102 (In Russ.)].
eLIBRARY ID: 32762814
14. Wiens J.P., Priebe J.W. Occlusal stability. — *Dent Clin North Am.* — 2014; 58 (1): 19—43. PMID: 24286644
15. Ohrbach R., Dworkin S.F. The evolution of TMD diagnosis: Past, present, future. — *J Dent Res.* — 2016; 95 (10): 1093—101. PMID: 27313164
16. Lövgren A., Häggman-Henrikson B., Visscher C.M., Lobbezoo F., Marklund S., Wänman A. Temporomandibular pain and jaw dysfunction at different ages covering the lifespan—A population based study. — *Eur J Pain.* — 2016; 20 (4): 532—40. PMID: 26311138
17. Rajapakse S., Ahmed N., Sidebottom A.J. Current thinking about the management of dysfunction of the temporomandibular joint: a review. — *Br J Oral Maxillofac Surg.* — 2017; 55 (4): 351—6. PMID: 28341275
18. Chisnoiu A.M., Picos A.M., Popa S., Chisnoiu P.D., Lascu L., Picos A., Chisnoiu R. Factors involved in the etiology of temporomandibular disorders — a literature review. — *Clujul Med.* — 2015; 88 (4): 473—8. PMID: 26732121
19. Постников М.А., Нестеров А.М., Трунин Д.А., Садыков М.И., Габдрафиков Р.Р., Сагирова М.Р. Возможности диагностики и комплексного лечения пациентов с дисфункциями височно-нижнечелюстного сустава. — *Клиническая стоматология*. — 2020; 1 (93): 60—3
- [Postnikov M.A., Nesterov A.M., Trunin D.A., Sadykov M.I., Gabdrarifkov R.R., Sagirov M.R. Possibilities of diagnostics and complex treatment of patients with TMJ dysfunctions. — *Clinical Dentistry (Russia)*. — 2020; 1 (93): 60—3 (In Russ.)].
eLIBRARY ID: 42846269
20. Михайлова В.В., Войтяцкая И.В., Каспина А.И. Трофические нарушения и болевые симптомы в челюстно-лицевой области у больных с дефектами зубных рядов, сопровождающимися снижением межальвеолярного расстояния. Состояние вопроса. — *Институт стоматологии*. — 2014; 3 (64): 86—7
- [Mikhaylova V.V., Voityazkaya I.V., Kaspina A.I. Trophic disorders and pain symptoms in the maxillofacial region in patients with dentition defects, accompanied by a decrease in interalveolar distance. State of the problem. — *The Dental Institute*. — 2014; 3 (64): 86—7 (In Russ.)]. eLIBRARY ID: 22988394
21. Murphy M.K., MacBarb R.F., Wong M.E., Athanasiou K.A. Temporomandibular disorders: a review of etiology, clinical management, and tissue engineering strategies. — *Int J Oral Maxillofac Implants.* — 2013; 28 (6): e393—414. PMID: 24278954
22. Durham J., Newton-John T.R.O., Zakrzewska J.M. Temporomandibular disorders. — *BMJ.* — 2015; 350: h1154. PMID: 25767130
23. Kim J.-E., Park J.-H., Moon H.-S., Shim J.-S. Complete assessment of occlusal dynamics and establishment of a digital workflow by using target tracking with a three-dimensional facial scanner. — *J Prosthodont Res.* — 2019; 63 (1): 120—4. PMID: 30446410
24. Трезубов В.Н., Булычева Е.А., Лобко Ю.В., Давиденко Д.Д., Брехов А.А., Булычева Д.С. Планирование и реализация протезирования с использованием цифровых технологий у пациентов с полной потерей зубов. — *Цифровая стоматология*. — 2017; 1 (6): 4—13
- [Trezubov V.N., Bulycheva E.A., Lobko Yu.V., Davydenko D.D., Brechov A.A., Bulycheva D.S. Planning and implementation of prosthodontics using digital technologies in patients with complete tooth loss. — *Digital Dentistry*. — 2017; 1 (6): 4—13. (In Russ.)]. eLIBRARY ID: 41378570
25. Гветадзе Р.Ш., Тимофеев Д.Е., Бутова В.Г., Жеребцов А.Ю., Андреева С.Н. Цифровые технологии в стоматологии. — *Российский стоматологический журнал*. — 2018; 5 (22): 224—8
- [Gvetadze R.S., Timofeev D.E., Butova V.G., Jerebcov A.Yu., Andreeva S.N. Additive digital technologies in dentistry. — *Russian Journal of Dentistry*. — 2018; 5 (22): 224—8 (In Russ.)]. eLIBRARY ID: 37055779
26. Ряховский А.Н., Бойцова Е.А. 3D-анализ височно-нижнечелюстного сустава и окклюзионных взаимоотношений на основе компьютерного виртуального моделирования. — *Стоматология*. — 2020; 2 (99): 97—104
- [Ryakhovsky A.N., Boytsova E.A. 3D analysis of the temporomandibular joint and occlusal relationships based on computer virtual simulation. — *Stomatology*. — 2020; 2 (99): 97—104 (In Russ.)]. eLIBRARY ID: 42851813
27. Жулев Е.Н., Вокулова Ю.А. Оценка размерной точности каркасов искусственных коронок из дисиликата лития, изготовленных с помощью традиционных и цифровых технологий. — *Dental Forum*. — 2020; 3 (78): 27—33
- [Zhulev E.N., Vokulova Yu.A. Evaluation of the dimensional accuracy of the artificial crowns' frames from lithium disilicate made using traditional and digital technologies. — *Dental Forum*. — 2020; 3 (78): 27—33 (In Russ.)].
eLIBRARY ID: 43825068
28. Zande M.M., Gorter R.C., Bruers J.J.M., Aartman I.H.A., Wismeijer D. Dentists' opinions on using digital technologies in dental practice. — *Community Dent Oral Epidemiol.* — 2018; 46 (2): 143—153. PMID: 28983942
29. Steinmassl P.-A., Klaunzer F., Steinmassl O., Dumfahrt H., Grunert I. Evaluation of currently available CAD/CAM denture systems. — *Int J Prosthodont.* — 2017; 30 (2): 116—22. PMID: 28267817
30. Ikeda K., Kawamura A. Assessment of optimal condylar position with limited cone-beam computed tomography. — *Am J Orthod Dentofacial Orthop.* — 2009; 135 (4): 495—501. PMID: 19361736

DOI: 10.37988/1811-153X_2021_1_114

М.А. Постников^{1,2},
д.м.н., зав. кафедрой и клиникой
терапевтической стоматологии

А.С. Серегин¹⁻³,
к.м.н., доцент кафедры стоматологии
детского возраста; зав. отделением
челюстно-лицевой хирургии
педиатрического корпуса

Д.А. Андриянов^{1,2},
аспирант кафедры стоматологии ИПО,
врач-ортодонт

П.Г. Ворошнина²,
врач-стоматолог общей практики

¹ СамГМУ

² ООО «Многопрофильная клиника
Постникова», Самара

³ Самарская областная клиническая
больница им. В.Д. Середавина

Алгоритм комплексной диагностики и лечения пациента с дистальной окклюзией гнатической формы (клинический пример)

Реферат. Цель исследования — усовершенствование диагностики и лечения пациентов с гнатическими формами аномалий окклюзии. В статье представлен клинический пример комбинированного лечения пациентки 18 лет с диагнозом «дистальная окклюзия, гнатическая форма». Проводили комплексную диагностику состояния зубочелюстной системы пациентки: клиническое обследование; фотометрию; антропометрию зубных рядов на гипсовых моделях; рентгенологические методы исследования; кинезиографию нижней челюсти; электромиографию мышц челюстно-лицевой области. Далее был составлен план лечения, состоящий из ордонтического и хирургического этапов. Хирургический этап включал проведение ортогнатической двучелюстной операции с применением хирургического шаблона (спланта), изготовленного по предложенному нами способу. После комбинированного лечения был достигнут оптимальный эстетический и функциональный результат, подтвержденный при помощи повторной комплексной диагностики. Предложенный способ лечения с использованием спланта позволил сократить время операции и уменьшить риск возможных осложнений, а также был успешно применен в комплексном лечении 2 пациентов с гнатической формой дистальной окклюзии.

Ключевые слова: дистальная окклюзия, гнатическая форма, ортогнатическая операция, сплент

ДЛЯ ЦИТИРОВАНИЯ:

Постников М.А., Серегин А.С., Андриянов Д.А., Ворошнина П.Г. Алгоритм комплексной диагностики и лечения пациента с дистальной окклюзией гнатической формы (клинический пример). — *Клиническая стоматология*. — 2021; 1 (97): 114—22.

DOI: 10.37988/1811-153X_2021_1_114

М.А. Postnikov^{1,2},
Grand PhD in Medical Sciences, head of the
therapeutic dentistry department

А.С. Seryogin¹⁻³,
PhD in Medical Sciences, associate professor
of the Pediatric dentistry Department, head
of the Maxillofacial surgery Department
in the pediatric ward

Д.А. Andriyanov^{1,2},
postgraduate student of the Dentistry
department, orthodontist

Р.Г. Voroshnina²,
dentist

¹ Samara State Medical University,
Samara, Russia

² Postnikov's multidisciplinary clinic,
Samara, Russia

³ Samara Regional Clinical Hospital,
Samara, Russia

Algorithm for comprehensive diagnosis and treatment of patients with gnathic form of malocclusion class II (clinical case)

Abstract. The aim of the study was to improve the diagnosis and treatment of patients with gnathic forms of malocclusions. The article has a clinical case of comprehensive treatment of a 18-year-old female patient with gnathic form of malocclusion class II. We carried out comprehensive diagnosis of the patient's dentition: clinical examination; photometry; anthropometry of the dentition on plaster models; X-ray; kinesiography of the lower jaw; electromyography of muscles of maxillofacial region. Then, a treatment plan for the patient was drawn up, consisting of the orthodontic and surgical stages. The surgical stage included carrying out an orthognathic two-jaw operation using a surgical template (splint) made according to our method. After the comprehensive treatment, an optimal aesthetic and functional result was achieved, which was confirmed by comprehensive diagnostics. The proposed method of treatment using a splint made it possible to shorten the surgery time and reduce the risk of possible complications and was successfully applied in the comprehensive treatment of 2 patients with gnathic form of malocclusion class II.

Key words: malocclusion class II, gnathic form, orthognathic surgery, splint

FOR CITATION:

Postnikov M.A., Seryogin A.S., Andriyanov D.A., Voroshnina P.G. Algorithm for comprehensive diagnosis and treatment of patients with gnathic form of malocclusion class II (clinical case). — *Clinical Dentistry (Russia)*. — 2021; 1 (97): 114–22. DOI: 10.37988/1811-153X_2021_1_114

ВВЕДЕНИЕ

По данным отечественных и зарубежных авторов, зубочелюстно-лицевые аномалии встречаются у 33–70% обследованных [1–5]. При ортодонтическом лечении пациентов с гнатической (скелетной) формой аномалий окклюзии не всегда удается достичь оптимальных эстетических и функциональных результатов, так как при данной патологии зачастую требуется хирургическая коррекция размера и положения челюстей [6–12]. В таких случаях необходим комплексный подход, включающий ортодонтический и хирургический этапы лечения. Современная ортогнатическая хирургия обеспечена средствами, позволяющими точно спрогнозировать послеоперационный результат [13–18]. Проведение комплексной диагностики необходимо для выбора оптимального метода лечения и минимизации возможных осложнений [19–22].

Цель исследования — усовершенствование диагностики и лечения пациентов с гнатическими формами аномалий окклюзии.

МАТЕРИАЛЫ И МЕТОДЫ

Первичный прием, диагностику и ортодонтический этап лечения проводили на клинической базе кафедры стоматологии ИПО СамГМУ, кафедры терапевтической стоматологии СамГМУ и в ООО «Многопрофильная клиника Постникова». Выполняли клиническое обследование, фотографический анализ, антропометрию зубных рядов на гипсовых моделях. Использовали рентгенологические методы исследования: ортопантографию (ОПТГ), телерентгенографию (ТРГ) головы в боковой проекции, конусно-лучевую компьютерную томографию (КЛКТ) лицевого отдела черепа и височно-нижнечелюстного сустава (ВНЧС) справа и слева в положении закрытого и открытого рта. Из функциональных методов исследования проводили кинезиографию (КГ) нижней челюсти и электромиографию (ЭМГ) мышц челюстно-лицевой области [23].

Лицо фотографировали анфас с улыбкой и без, в профиль, на 3/4 оборота. На фотографиях в профиль измеряли угол выпуклости лица ($\angle gl/sn/pg$) и определяли тип профиля по Arnett и Bergman, измеряли носогубный угол ($\angle c-sn-UL$), находили губные ступени по Коркхаузу и определяли положение губ относительно эстетической линии Риккетса (Е-линии). Для анализа головы анфас использовали лицевой индекс Изара.

Антропометрия включала измерение мезиодистальных размеров зубов, длины переднего отрезка зубного

ряда, ширины зубного ряда в области клыков, премоляров и моляров, ширины и длины апикальных базисов. Рассчитывали индексы Тона, Болтона, определяли размеры зубных рядов по методам Пона, Коркхауза, Слабковской, Хауса—Снагиной (Персин Л.С., 2016).

Рентгенографию выполняли на аппарате «Planmeca ProMax 3D Classic» (Финляндия). ТРГ анализировали в программе Dolphin Imaging (США) в модуле Ceph Tracing, анализ включал нахождение углов SNA и SNB, ANB, числа Wits, длины отрезков ANS—PNS и Go—Pg, а также углов U1—SN, L1—MP и межрезцового угла [24–27]. Анализ КЛКТ ВНЧС проводили по методике Н.А. Рабухиной [28].

Функции зубочелюстной системы исследовали на оборудовании BioKET/Biotronic (Италия), которое включает кинезиограф и 16-канальный электромиограф. КГ включала следующие пробы: открывание рта; миоцентрика; глотание; протрузия; латеротрузия. При ЭМГ проводили следующие пробы: состояние относительного физиологического покоя; первичный контакт зубов-антагонистов; состояние относительного физиологического покоя стоя; повторные окклюзионные контакты; глотание; максимальное сжатие челюстей; функциональная проба при нагрузке (с валиками) [29]. Имеющиеся аномалии классифицировали согласно классификации Ф.Я. Хорошилкиной, которая выделяет зубоальвеолярную, гнатическую и смешанную формы зубочелюстно-лицевых аномалий.

При проведении ортогнатической операции для сопоставления челюстей в положение конструктивного прикуса применяли хирургический шаблон (сплент), который изготавливали цифровым способом [30]:

1. Снятие оптических оттисков и получение цифровых моделей челюстей до операции.
2. Проведение КЛКТ лицевого отдела черепа пациента до операции.
3. В программе Dolphin Imaging (модуль 3D) объединяют КЛКТ лицевого отдела черепа пациента с оптической моделью зубных рядов пациента до операции.
4. Антропометрический и цефалометрический анализ КЛКТ челюстей в Dolphin Imaging до операции.
5. Планирование виртуальной гнатической операции в Dolphin Imaging под контролем врача-ортодонта и челюстно-лицевого хирурга.
6. Трехмерное моделирование хирургического шаблона и изготовление его в лаборатории.

На предложенный способ изготовления хирургического шаблона получен патент РФ на полезную модель № 195882.

Клинический пример

Пациентка Г., 18 лет, обратилась с жалобами на косметический дефект лица («птичье лицо»), неправильное положение зубов. На профилактическом осмотре у врача-стоматолога рекомендовано обратиться к врачу-ортодонт. Ранее ортодонтическое лечение не проходила.

При внешнем осмотре профиля лица было выявлено нарушение эстетики профиля лица — ретрогнатия нижней челюсти. При осмотре лица анфас подбородок незначительно смещен вправо (рис. 1).

Осмотр полости рта:

- Сагитальное направление — смыкание первых моляров II класса по Энглю с обеих сторон, смыкание клыков II классу справа, I классу слева; сагитальная щель — 9,4 мм, сагитальная резцовая дизокклюзия.
- Вертикальное направление — вертикальная щель 3,5 мм в пределах 4 передних зубов, в боковых отделах вертикальная щель отсутствует.
- Трансверзальное направление — смещение центральной линии на верхней челюсти вправо на 4 мм, перекрестная окклюзия справа (рис. 2).

На photographs лица в анфас и профиль угол выпуклости лица равен 145° (дистальная окклюзия и выпуклый профиль), носогубный угол равен 133° (выше нормы), протрузия нижней губы относительно эстетической линии Риккетса, губная ступень по Коркхаузу выраженная негативная, индекс Изара равен 97 (средняя форма лица; рис. 3).

Антропометрия зубных рядов на гипсовых моделях показал следующие результаты: индекс Тона равен 1,42; индекс Болтона не учитывался ввиду отсутствия зубов 1.4 и 2.4; ширина в области клыков верхней челюсти меньше индивидуальной нормы на 2 мм, нижней челюсти — в норме, в области премоляров верхней челюсти меньше на 6 мм, нижней челюсти — меньше на 4 мм, в области моляров верхней челюсти меньше на 8 мм, нижней челюсти — меньше на 6 мм; длина переднего отрезка зубного ряда верхней челюсти больше на 3 мм, нижней челюсти — меньше на 5 мм; длина апикального базиса верхней челюсти больше на 7 мм, нижней — меньше на 9 мм; ширина апикального базиса верхней челюсти меньше на 8 мм, нижней — меньше на 6 мм.

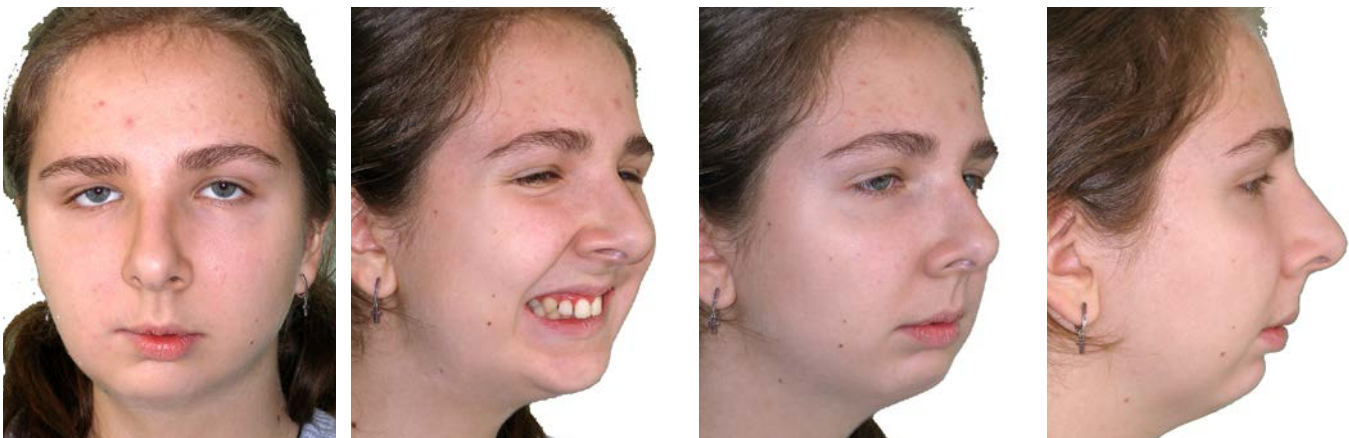

Рис. 1. Конфигурация лица пациентки Г., 18 лет, с дистальной окклюзией гнатической формы [Fig. 1. Configuration of face of patient G., 18 years old, with gnathic form of malocclusion class II]

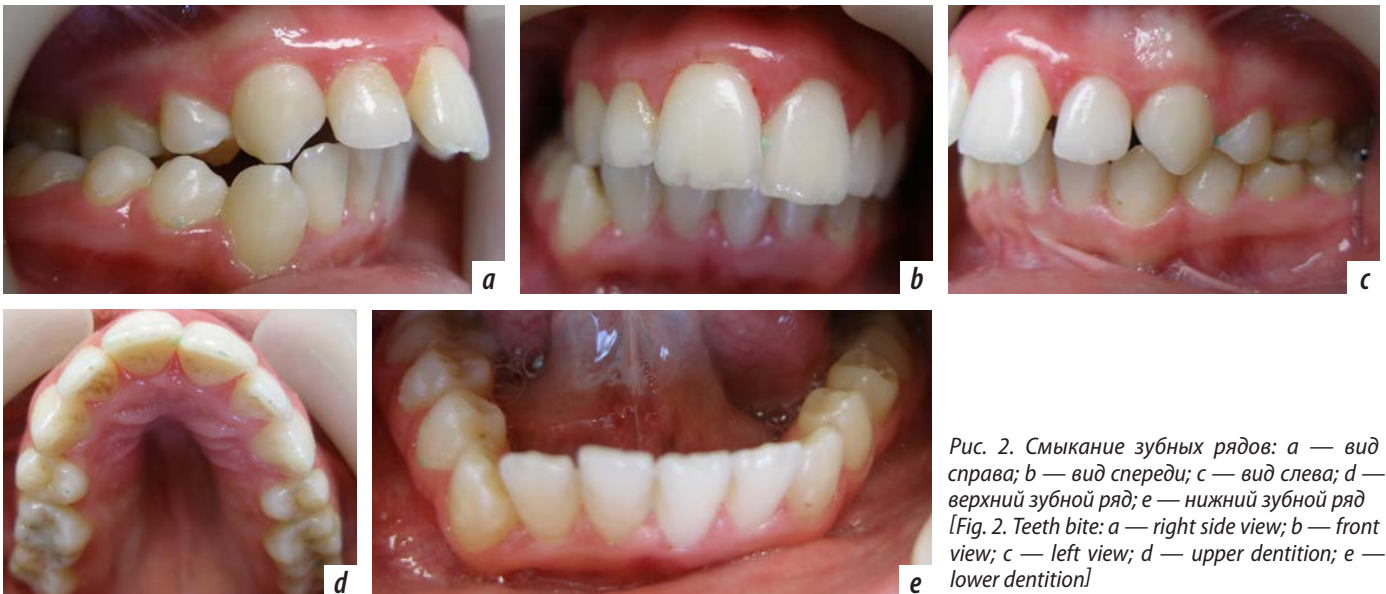


Рис. 2. Смыкание зубных рядов: а — вид справа; б — вид спереди; с — вид слева; д — верхний зубной ряд; е — нижний зубной ряд [Fig. 2. Teeth bite: a — right side view; b — front view; c — left view; d — upper dentition; e — lower dentition]

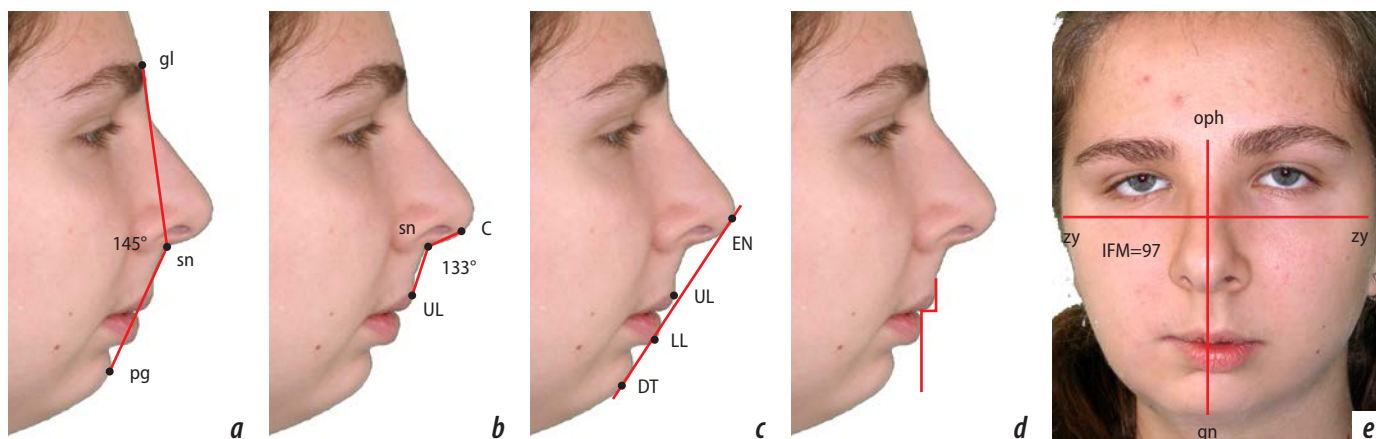


Рис. 3. Анализ внешнего вида пациентки: а — угол выпуклости мягких тканей; б — носогубный угол; в — эстетическая линия Риккетса; д — губная ступень по Коркхаузу; е — индекс Изара
 [Fig. 3. Analysis of the patient's appearance: a — soft tissue bulge angle; b — nasolabial angle; c — Ricketts' aesthetic line; d — labial step according to Korkhouse; e — Isar's index]

По данным ОПТГ у пациентки 28 зубов, отсутствуют зубы 1.4, 1.8, 2.4 и 3.8 (рис. 4). Анализ ТРГ пациентки в боковой проекции показал, что угол SNA незначительно уменьшен — $78,3^\circ$, значение угла SNB сильно снижено — $68,5^\circ$ размер верхней челюсти в пределах индивидуальной нормы, нижней — уменьшен на 21,4 мм, угол ANB равен $9,8^\circ$, значение Wits-числа равно 12,8 мм, положение центральных резцов верхней и нижней челюстей в норме, межрезцовый угол меньше нормы (рис. 5). Полученные данные позволяют поставить диагноз дистальная окклюзия, гнатическая форма, вызванная микрогенией нижней челюсти. Соотношение высот лица S—Go/Na—Me составляет 62,6, за счет снижения задней высоты лица S—Go. Высота средней трети лица N—ANS снижена, высота нижней трети лица ANS—Gn в пределах нормы.

Анализ КЛКТ ВНЧС по методике Н.А. Рабухиной показал, что ширина суставной щели правого ВНЧС в переднем отделе составляет 2,60 мм, в среднем отделе — 2,24 мм, в заднем — 2,28 мм, левого ВНЧС — 2,06, 1,97 и 1,90 мм соответственно. Обнаружено изменение формы головки нижней челюсти справа.

На основании результатов кинезиографии нижней челюсти выявлено неоднородное движение нижней челюсти при открывании-закрывании рта; дефлексия нижней челюсти вправо на 3,40 мм, уменьшение амплитуды открывания рта, уменьшение скорости опускания нижней челюсти до 69 мм/с (норма 171—197 мм/с), уменьшение скорости поднимания нижней челюсти до 60 мм/с (норма 264—295 мм/с), уменьшение длины диагонали — 21,14 мм (норма 50,77—51 мм), увеличение значения рабочего угла — $64,43^\circ$ (норма $38,86-40^\circ$). Наблюдается несовпадение графиков «миоцентрика» и «глотание», изменение функции глотания, при этом график «миоцентрика» во фронтальной плоскости смещается влево, а амплитуда движений снижена. При проведении проб «протрузия» и «латеротрузия» выявлена нестабильность контактов, амплитуда движений снижена, а график «протрузия» во фронтальной плоскости

смещается вправо. Обнаружены функциональные изменения ВНЧС.

По результатам ЭМГ выявлена асимметричная работа мышц. В пробе «повторные окклюзионные контакты» биопотенциал левых *m. temporalis* и *m. masseter* выше, чем у правых. В пробах «глотание», «максимальное сжатие челюстей», «функциональная проба при нагрузке» выявлена перекрестная асимметрия — правая *m. temporalis* напряжена сильнее левой, левая *m. masseter* напряжена сильнее правой. Во всех пробах, кроме

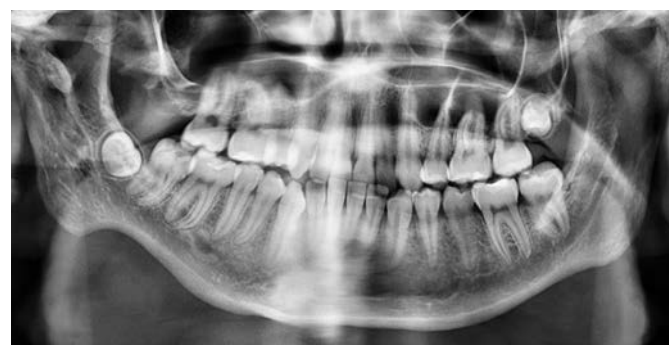

Рис. 4. Конфигурация лица на ОПТГ
 [Fig. 4. Configuration of face at the orthopantomogram]

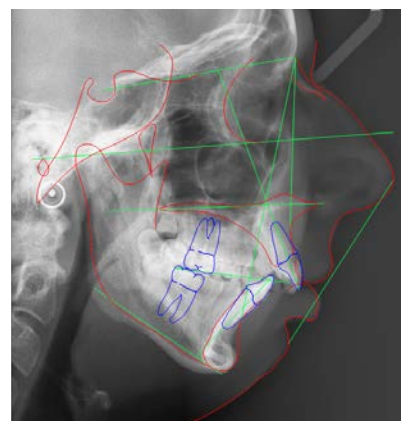


Рис. 5. ТРГ головы в боковой проекции с расчетом цефалометрических параметров в программе Dolphin Imaging
 [Fig. 5. Cephalometric image of head with calculation of parameters in the Dolphin Imaging software]

функциональной пробы при нагрузке, биопотенциал *mm. temporalis* выше, чем у *mm. masseter* (см. таблицу).

На основании проведенной диагностики составлен план и выполнены следующие этапы лечения:

1. Совместная консультация пациента врачом-ортодонтом и челюстно-лицевым хирургом. Получение оттисков и гипсовых моделей зубных рядов, антропометрия зубных рядов на гипсовых моделях, составление плана комбинированного лечения, планирование предстоящих операций и их последовательность.
2. Предхирургический ортодонтический этап, который заключался в дентоальвеолярной декомпенсации имеющейся аномалии с использованием

Результаты ЭМГ пациентки с дистальной окклюзией гнатической формы

[Results of the EMG study of patient with gnathic form of malocclusion class II]

Проба	Мышца	Средняя амплитуда (мкВ)	
		справа	слева
Состояние относительного физиологического покоя	<i>M. temporalis</i>	5	4
	<i>M. masseter</i>	3	3
	<i>Mm. suprahyoidei</i>	3	4
	<i>M. sternocleidomastoideus</i>	7	9
Первичный контакт зубо-антагонистов верхней и нижней челюстей	<i>M. temporalis</i>	12	12
	<i>M. masseter</i>	3	4
	<i>Mm. suprahyoidei</i>	3	4
	<i>M. sternocleidomastoideus</i>	7	9
Состояние относительного физиологического покоя стоя	<i>M. temporalis</i>	5	6
	<i>M. masseter</i>	4	3
	<i>Mm. suprahyoidei</i>	5	5
	<i>M. sternocleidomastoideus</i>	7	10
Повторные окклюзионные контакты	<i>M. temporalis</i>	24	31
	<i>M. masseter</i>	9	42
	<i>Mm. suprahyoidei</i>	5	5
	<i>M. sternocleidomastoideus</i>	7	9
Глотание	<i>M. temporalis</i>	33	18
	<i>M. masseter</i>	8	14
	<i>Mm. suprahyoidei</i>	59	49
	<i>M. sternocleidomastoideus</i>	10	10
Максимальное сжатие челюстей	<i>M. temporalis</i>	85	78
	<i>M. masseter</i>	23	60
	<i>Mm. suprahyoidei</i>	6	6
	<i>M. sternocleidomastoideus</i>	7	9
Функциональная проба при нагрузке	<i>M. temporalis</i>	116	107
	<i>M. masseter</i>	138	150
	<i>Mm. suprahyoidei</i>	21	19
	<i>M. sternocleidomastoideus</i>	9	10

брекет-системы Damon Q (6 месяцев). На этом этапе выравнивали и нормализовали формы зубных рядов для достижения их конгруэнтности.

3. Цефаломерический анализ лицевого отдела черепа (рис. 6). Решено провести двучелюстную операцию: сначала на нижней челюсти, а через 1,5–2,5 месяца реабилитации — на верхней челюсти.
4. Данные о планируемом перемещении челюстей перенесли в артикулятор с загипсованными гипсовыми моделями челюстей пациентки. Критерием готовности пациента к хирургическому этапу являлось сопоставление моделей челюстей в конструктивном прикусе в артикуляторе по I классу по Энгля на основании полученных параметров перемещения, а также правильное положение резцов верхней и нижней челюсти по данным трехмерного планирования.
5. Изготовление спланта для правильного позиционирования челюсти во время операции. В зуботехнической лаборатории изготовили хирургический шаблон (сплонт) из пластмассы и высверлили отверстия для дальнейшего расположения в них мини-винтов в заранее намеченные точки.
6. Припасовка шаблона в полости рта перед операцией для проверки контактов. Затем пациентка была направлена в хирургическое отделение для проведения остеотомии нижней челюсти.
7. Первое хирургическое вмешательство — двусторонняя сагиттальная ретромолярная остеотомия нижней челюсти по Dal Pont. Фрагменты челюсти зафиксированы титановыми мини-пластинами, обеспечивающими стабильность положения сегментов челюсти. Челюсть на 1 месяц иммобилизована винтами для межчелюстной фиксации.
8. На ортодонтическом лечении спустя 1,5 месяца после первой операции проводили мероприятия, направленные на достижение плотных фиссурно-бугорковых контактов с использованием межчелюстных эластиков.
9. Второе хирургическое вмешательство — остеотомия верхней челюсти I типа по ЛеФор с отсечением перегородки носа и сошника. Позиционировали резецированный фрагмент в предварительно прогнозируемое положение в соответствии с окклюзионной плоскостью и фиксировали его положение титановыми мини-пластинами. Раны ушивались наглухо.
10. Через 1,5 месяца после второй операции — ортодонтическое лечение продолжительностью 2 месяца для достижения плотных фиссурно-бугорковых контактов с использованием межчелюстных эластиков.
11. Ретенционный период (3–5 лет). После снятия несъемной ортодонтической аппаратуры (брекет-системы) пациентка продолжила ношение межчелюстных эластиков в течение 6 месяцев для достижения стойкой ретенции (рис. 7). Лечение завершено изготовлением несъемного ретенционного аппарата на нижнюю челюсть и съемного на верхнюю.

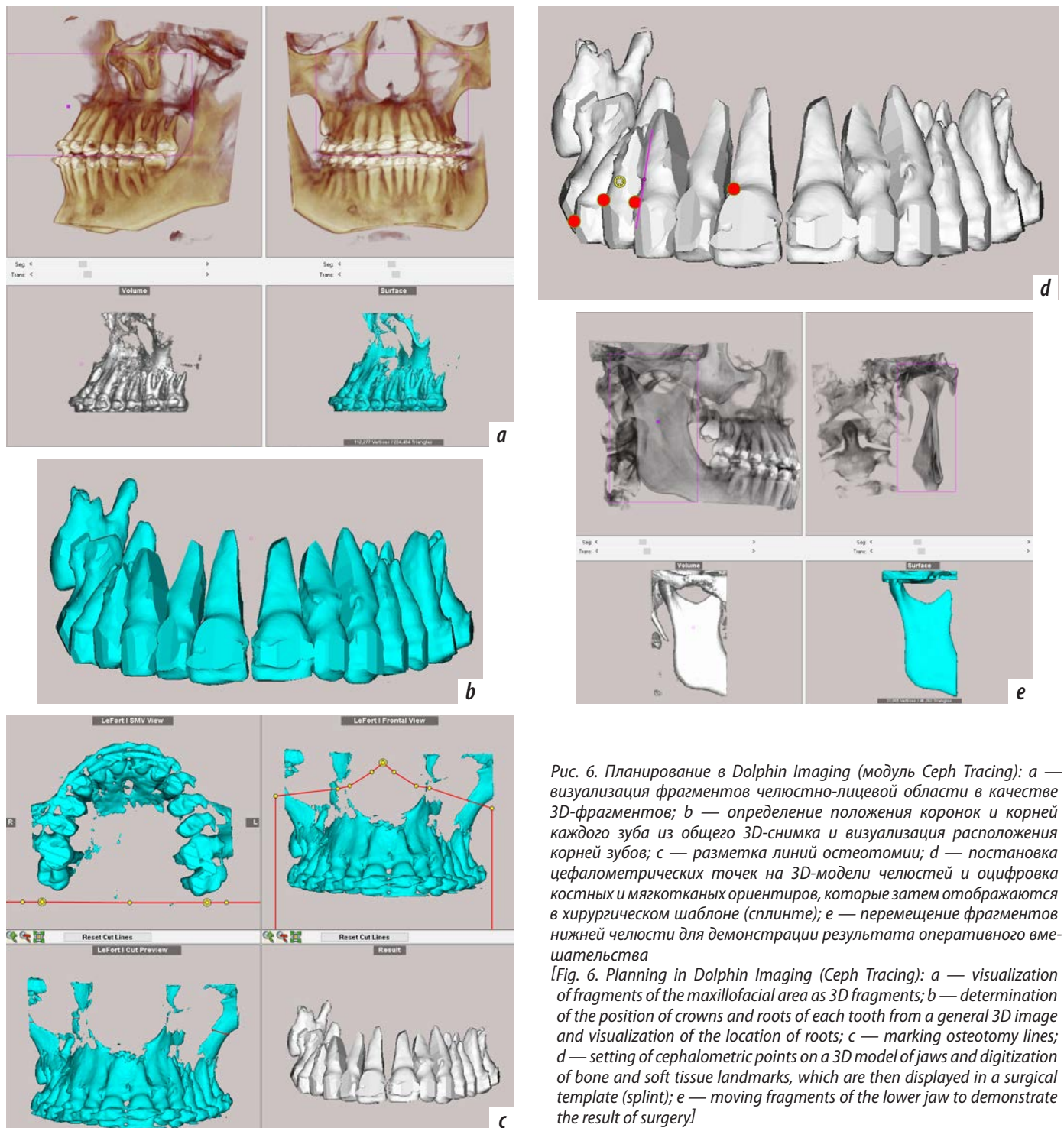


Рис. 6. Планирование в Dolphin Imaging (модуль Ceph Tracing): а — визуализация фрагментов челюстно-лицевой области в качестве 3D-фрагментов; б — определение положения коронок и корней каждого зуба из общего 3D-снимка и визуализация расположения корней зубов; с — разметка линий остеотомии; д — постановка цефалометрических точек на 3D-модели челюстей и оцифровка костных и мягкотканых ориентиров, которые затем отображаются в хирургическом шаблоне (сплинте); е — перемещение фрагментов нижней челюсти для демонстрации результата оперативного вмешательства

[Fig. 6. Planning in Dolphin Imaging (Ceph Tracing): a — visualization of fragments of the maxillofacial area as 3D fragments; b — determination of the position of crowns and roots of each tooth from a general 3D image and visualization of the location of roots; c — marking osteotomy lines; d — setting of cephalometric points on a 3D model of jaws and digitization of bone and soft tissue landmarks, which are then displayed in a surgical template (splint); e — moving fragments of the lower jaw to demonstrate the result of surgery]

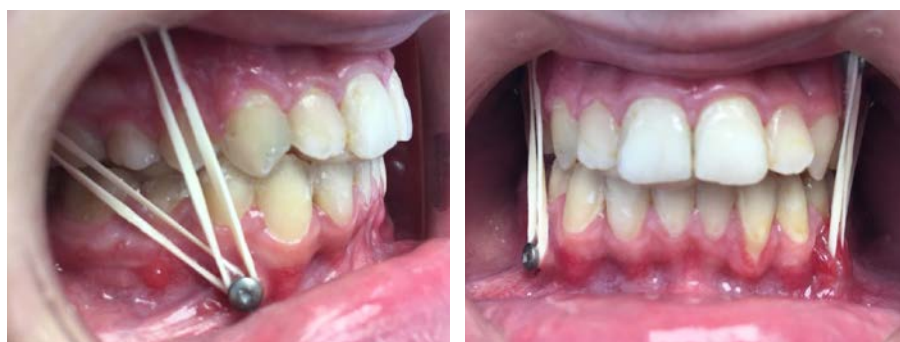

Рис. 7. Зубные ряды пациентки на завершающем этапе лечения после снятия несъемной ортодонтической аппаратуры
[Fig. 7. The patient's dentition at the final stage of treatment after removal of fixed orthodontic appliances]

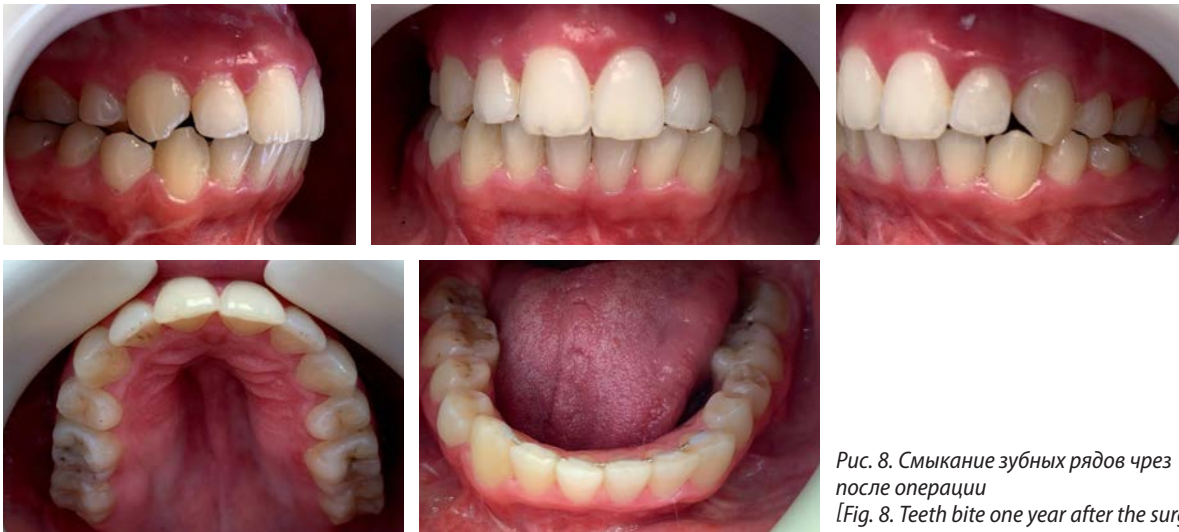

Рис. 8. Смыкание зубных рядов через 1 год после операции
[Fig. 8. Teeth bite one year after the surgery]

РЕЗУЛЬТАТЫ

После лечения достигнут оптимальный функциональный и эстетический результат: угол выпуклости лица со 145° увеличился до 154° , что говорит о смещении в сторону физиологической окклюзии и прямому профилю ($165-175^\circ$); носогубный угол со 133° уменьшился до 125° , что приблизило данный показатель к норме ($100-110^\circ$); положение губ относительно эстетической линии Риккетса стало соответствовать гармонично

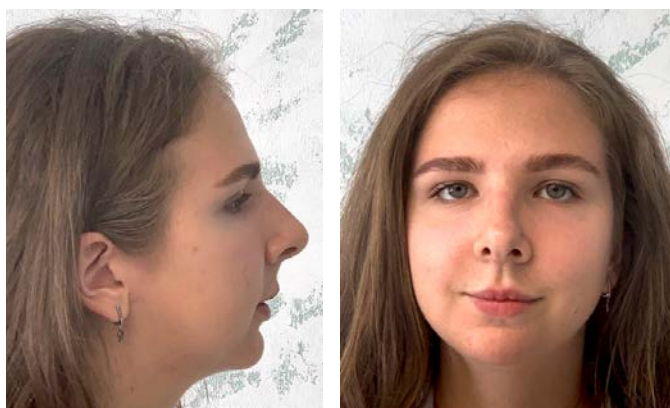

Рис. 9. Анализ внешнего вида пациентки через 1 год после операции
[Fig. 9. Analysis of the patient's appearance one year after the surgery]

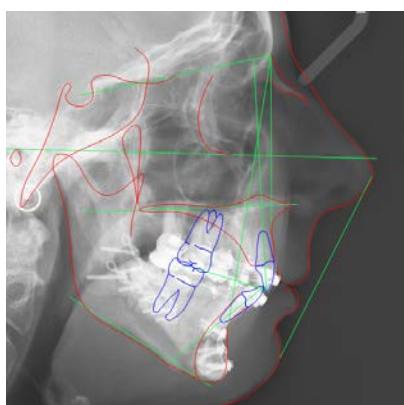


Рис. 10. ТРГ головы в боковой проекции с расчетом цефалометрических параметров в Dolphin Imaging после ортогнатической операции
[Fig. 10. Cephalometric image of head with calculation of parameters in the Dolphin Imaging software after the surgery]

развитому лицу; уменьшилась выраженность губной ступени по Коркхаузу; значение индекса Изара существенно не изменилось (рис. 8, 9).

В ходе ретенционного периода не возникло рецидивов. Комплексная диагностика по итогу лечения показала улучшение параметров анатомо-функционального состояния зубочелюстной системы. Анализ ТРГ в боковой проекции показал увеличение угла SNB с $68,5^\circ$ до $70,1^\circ$ и приближение его к норме ($80\pm 2^\circ$); уменьшение угла ANB с $9,8^\circ$ до 7° (норма $2-4^\circ$) и Wits-числа с $12,8$ до $6,5$ мм (норма -1 мм), что говорит о нормализации межчелюстного соотношения; увеличение длины нижней челюсти с $52,9$ до $57,7$ мм (расчетная норма по Шварцу для данного пациента $74,3$ мм); увеличение значения межрезцового угла со 116° до $125,7^\circ$, которое стало находится в пределах нормы ($130\pm 5^\circ$) (рис. 10).

ВЫВОДЫ

Предложенный способ лечения с использованием спланта позволил сократить время операции и уменьшить риск возможных осложнений. В ходе проведенного комплексного (ортодонтического и хирургического) лечения пациентки с гнатической формой дистальной окклюзии достигнут оптимальный эстетико-функциональный результат. При изучении методов лечения гнатических форм прикуса с применением классического спланта и спланта с отверстиями для микроимплантата выявлено преимущество предложенного нами способа. Хирургический шаблон (сплент), смоделированный в хирургическом модуле программы Dolphin Imaging, успешно применен в комплексном лечении 2 пациентов с гнатической формой дистальной окклюзии, а также предложенный метод может быть применен и у лиц с гнатической формой мезиальной окклюзией.

Конфликт интересов. Авторы декларируют отсутствие конфликта интересов.

Conflict of interests. The authors declare no conflict of interests.

Поступила/ Accepted on: 20.11.2020

Л И Т Е Р А Т У Р А /
R E F E R E N C E S :

1. **Арсенина О.И., Попова А.В., Попова Н.В.** Лечение пациентов с зубочелюстными аномалиями и функциональными нарушениями с применением эластокорректора. — М.: ЦНИИС и ЧЛХ, 2016. — С. 7—17 [Arsenina O.I., Popova A.V., Popova N.V. Treatment of patients with dentoalveolar anomalies and functional disorders using elastocorrector. — Moscow: Central Research Institute for Dentistry and Maxillofacial Surgery, 2016. — P. 7—17 (In Russ.)].
2. **Хорошилкина Ф.Я.** Ортодонтия. Дефекты зубов, зубных рядов, аномалии прикуса, морфофункциональные нарушения в челюстно-лицевой области и их комплексное лечение. — М.: МИА, 2006. — С. 26—34 [Khoroshilkina F.Ya. Orthodontics. Defects of teeth, dentition, malocclusion, morphological and functional disorders in the maxillofacial region and their complex treatment. — Moscow: Medical Information Agency, 2006. — P. 26—34 (In Russ.)].
3. **Alhammad M.S., Halboub E., Fayed M.S., Labib A., El-Saaidi C.** Global distribution of malocclusion traits: A systematic review. — *Dental Press J Orthod.* — 2018; 23 (6): 40.e1—40.e10. PMID: 30672991
4. **Zou J., Meng M., Law C.S., Rao Y., Zhou X.** Common dental diseases in children and malocclusion. — *Int J Oral Sci.* — 2018; 10 (1): 7. PMID: 29540669
5. **Stepanov G.V., Dikova A.A., Ulyanova L.G., Postnikov M.A., Chigarina S.E., Khamadeeva A.M.** Treatment of patients with the malposition of individual teeth in patients with sagittal occlusion anomalies. — *International Journal of Psychosocial Rehabilitation.* — 2020; 5 (24): 5019—37. eLIBRARY ID: 43282475
6. **Fowler P., King T., Lee M., Erasmus J.** Retrospective study of eligibility for orthognathic surgery using the Index of Orthognathic Functional Treatment Need (IOFTN). — *Br J Oral Maxillofac Surg.* — 2018; 56 (5): 416—20. PMID: 29678373
7. **Geramy A., Sheikhzadeh S., Jalali Y.F., Nazarifar A.M.** Anthropometric facial changes after orthognathic surgery and their relation with oral health related quality of Life. — *J Craniofac Surg.* — 2019; 30 (4): 1118—20. PMID: 31166256
8. **Pace M., Cioffi I., D'antò V., Valletta R., Amato M.** Facial attractiveness of skeletal class I and class II malocclusion as perceived by laypeople, patients and clinicians. — *Minerva Stomatol.* — 2018; 67 (3): 77—85. PMID: 29308854
9. **Eslami S., Faber J., Fateh A., Sheikholaeemeh F., Grasia V., Jamilian A.** Treatment decision in adult patients with class III malocclusion: surgery versus orthodontics. — *Prog Orthod.* — 2018; 19 (1): 28. PMID: 30069814
10. **Hwang B.-Y., Choi B.-J., Lee B.-S., Kwon Y.-D., Lee J.-W., Jung J., Ohe J.-Y.** Comparison between anterior segmental osteotomy versus conventional orthodontic treatment in root resorption: a radiographic study using cone-beam computed tomography. — *Maxillofac Plast Reconstr Surg.* — 2017; 39 (1): 34. PMID: 29204418
11. **Tachiki C., Yamamoto M., Takaki T., Nishii Y.** Surgical orthodontic treatment in case of severe high angle skeletal class II malocclusion and mandibular retrusion. — *Bull Tokyo Dent Coll.* — 2020; 61 (4): 243—53. PMID: 33177274
12. **Starch-Jensen T., Blæhr T.L.** Transverse expansion and stability after segmental Le Fort I osteotomy versus surgically assisted rapid maxillary expansion: a systematic review. — *J Oral Maxillofac Res.* — 2016; 7 (4): e1. PMID: 28154745
13. **Naran S., Steinbacher D.M., Taylor J.A.** Current concepts in orthognathic surgery. — *Plast Reconstr Surg.* — 2018; 141 (6): 925e—936e. PMID: 29794714
14. **Iwamoto M., Watanabe M., Yamamoto M., Narita M., Kamio T., Takaki T., Shibahara T., Katakura A.** Prognostic factors for maxillary sinus mucosal thickening following Le Fort I osteotomy: a retrospective analysis. — *Maxillofac Plast Reconstr Surg.* — 2019; 41 (1): 12. PMID: 30915318
15. **Ann H.-R., Jung Y.-S., Lee K.-J., Baik H.-S.** Evaluation of stability after pre-orthodontic orthognathic surgery using cone-beam computed tomography: A comparison with conventional treatment. — *Korean J Orthod.* — 2016; 46 (5): 301—9. PMID: 27668193
16. **Kim H., Cha K.-S.** Evaluation of the stability of maxillary expansion using cone-beam computed tomography after segmental Le Fort I osteotomy in adult patients with skeletal Class III malocclusion. — *Korean J Orthod.* — 2018; 48 (1): 63—70. PMID: 29423378
17. **Lin L., Fan B., Yu Z., Xu L., Yuan J., Wu J., Wei M.** Application of computer-assisted navigation in mandibular angle osteotomy. — *J Int Med Res.* — 2019; 47 (7): 3160—70. PMID: 31204540
18. **Cappellozza J.A.Z., Guedes F.P., Filho H.N., Filho L.C., de Almeida Cardoso M.** Orthodontic decompensation in skeletal class III malocclusion: redefining the amount of movement assessed by cone-beam computed tomography. — *Dental Press J Orthod.* — 2015; 20 (5): 28—34. PMID: 26560818
19. **Дыбов А.М., Денисова Е.А., Оспанова Г.Б., Мамедов А.А.** Диагностика и планирование комплексной эстетико-функциональной реабилитации пациентов с асимметричными зубочелюстными аномалиями. — *Клиническая стоматология.* — 2019; 1 (89): 76—81 [Dybov A.M., Denisova E.A., Ospanova G.B., Mamedov A.A. Diagnosis and planning of complex aesthetic-functional rehabilitation of patients with asymmetrical dentoalveolar anomalies. — *Clinical Dentistry (Russia).* — 2019; 1 (89): 76—81 (In Russ.)]. eLIBRARY ID: 37128734
20. **Архипов А.В., Логинова Е.А., Архипов В.Д.** Современные методы диагностики в ортодонтии. — *Наука и инновации в медицине.* — 2016; 2 (2): 10—3 [Arkhipov A.V., Loginova E.A., Arkhipov V.D. Modern methods of diagnosis in orthodontics. — *Science and innovation in medicine.* — 2016; 2 (2): 10—3 (In Russ.)]. eLIBRARY ID: 28865622
21. **Постников М.А., Нестеров А.М., Трунин Д.А., Садыков М.И., Габдрафиков Р.Р., Сагиров М.Р.** Возможности диагностики и комплексного лечения пациентов с дисфункциями височно-нижнечелюстного сустава. — *Клиническая стоматология.* — 2020; 1 (93): 60—3 [Postnikov M.A., Nesterov A.M., Trunin D.A., Sadykov M.I., Gabdrifakov R.R., Sagirov M.R. Possibilities of diagnostics and complex treatment of patients with TMJ dysfunctions. — *Clinical Dentistry (Russia).* — 2020; 1 (93): 60—3 (In Russ.)]. eLIBRARY ID: 42846269
22. **Lo Giudice A., Quinzi V., Ronsivalle V., Farronato M., Nicotra C., Indelicato F., Isola G.** Evaluation of imaging software accuracy for 3-dimensional analysis of the mandibular condyle. A comparative study using a surface-to-surface matching technique. — *Int J Environ Res Public Health.* — 2020; 17 (13): 4789. PMID: 32635238
23. **Giannini L., Maspero C., Galbiati G., Kairyte L., Zanoni F., Farronato G.** Orthodontic-surgical treatment: electromyographic and kinesiographic evaluation in follow up period. Experimental study. — *Stomatologija.* — 2017; 19 (2): 35—43. PMID: 29243682
24. **Семенов М.Г., Кудрявцева О.А., Стеценко А.Г., Филиппова А.В.** Современные методики цефалометрического анализа при планировании костно-реконструктивных операций на лицевом отделе черепа

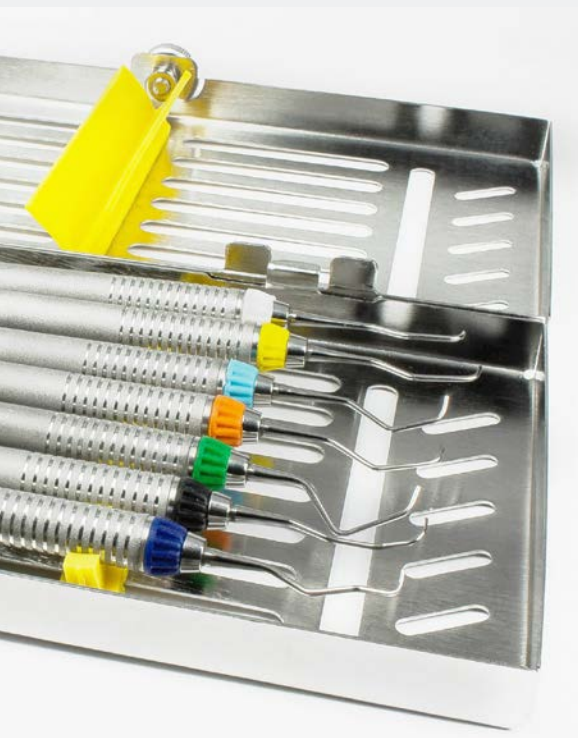- в растущем организме. — *Институт стоматологии*. — 2015; 1 (66): 48—51
[*Semenov M.G., Kudryavtseva O.A., Stetsenko A.G., Filipova A.V.* Modern methods of craniometrical analysis in reconstructive surgery planning on the facial skull in the growing organism. — *Institute of Dentistry*. — 2015; 1 (66): 48—51 (In Russ.)].
eLIBRARY ID: 23236729
- 25. Peterman R.J., Jiang S., Johe R., Mukherjee P.M.** Accuracy of Dolphin visual treatment objective (VTO) prediction software on class III patients treated with maxillary advancement and mandibular setback. — *Prog Orthod.* — 2016; 17(1):19. PMID: 27312722
- 26. Plaza S.P., Reimpell A., Silva J., Montoya D.** Relationship between skeletal Class II and Class III malocclusions with vertical skeletal pattern. — *Dental Press J Orthod.* — 2019; 24(4):63—72.
PMID: 31508708
- 27. Karabekmez F.E., Kleinheinz J., Jung S.** Dimensions of velopharyngeal space following maxillary advancement with Le Fort I osteotomy compared to Zisser segmental osteotomy: A cephalometric study. — *Biomed Res Int.* — 2015; 2015: 389605.
PMID: 26273615
- 28. Постников М.А., Трунин Д.А., Панкратова Н.В., Слесарев О.В.** Клинико-рентгенологические методы диагностики в стоматологии: учебное пособие. — Самара: ООО «Издательско-полиграфический комплекс «Право», 2021. — С. 92—94
- [*Postnikov M.A., Trunin D.A., Pankratova N.V., Slesarev O.V.* Clinical and X-ray methods of diagnostic in dentistry: students book — Samara: Publishing and Printing Complex «Pravo», 2021. — Pp. 92—94 (In Russ.)].
- 29. Дубова Л.В., Мельник А.С., Ступников А.А., Савельев В.В.** Сравнительная оценка показателей кинезиографии и электромиографии у пациентов без признаков патологии ВНЧС и с мышечно-суставной дисфункцией. — *Эндодонтия today* — 2016; 2: 11—15
[*Dubova L.V., Melnik A.S., Stupnikov A.A., Savelyev V.V.* Comparative evaluation of data kinesiography and electromyography at patients without signs of TMJ disorders and with. — *Endodontics today.* — 2016; 2: 11—15 (In Russ.)].
eLIBRARY ID: 27187961
- 30. Postnikov M.A., Trunin D.A., Nesterov A.M., Gабдрафиков Р.Р., Садиков М.И., Потопов В.Р., Панкратова Н.В.** Use of occlusal digital splint for treating the patients with temporomandibular joint dysfunction and planning orthopedic treatment. — *Russian Open Medical Journal.* — 2020; 9(2): 7—14.
eLIBRARY ID: 43307527
- 31. Shirota T., Shiogama S., Asama Y., Tanaka M., Kurihara Y., Ogura H., Kamatani T.** CAD/CAM splint and surgical navigation allows accurate maxillary segment positioning in Le Fort I osteotomy. — *Helijon.* — 2019; 5 (7): e02123.
PMID: 31372564

Стоматологические инструменты из Беларуси

Инструменты для терапевтической, хирургической, ортопедической стоматологии и ортодонтии, в том числе наборы самых современных стоматологических инструментов с ручками, покрытыми силиконом (типа LM), производит завод «Белмединструменты».



Завод основан в 2015 году, современно оснащен. Уполномоченным представителем предприятия в Российской Федерации является ООО «ТД „ВладМиВа“» широко известной в стоматологическом мире компании «ВладМиВа».



«Набор инструментов ручных дентальных для терапевтической стоматологии» (РУ № РЗН 2020/11803 от 27.08.2020 г.) из 160 инструментов и «Набор инструментов дентальных для хирургической стоматологии» (РУ №РЗН 2020/12487 от 10.11.2020 г.) из 158 инструментов зарегистрированы в Министерстве здравоохранения Республики Беларусь и в государственной системе регистрации медицинских изделий Российской Федерации (Росздравнадзор).

На рассмотрении в Росздравнадзоре находится «Набор инструментов зуботехнический многоразового использования для изготовления протезов и коронок» из 33 инструментов, регистрация которого ожидается в апреле 2021 года.

Региональное представительство в Москве:

ООО «СтомМедИмпорт»

109263, Москва, ул. Чистова, 24А, офис 102.

Тел: +7 977 477-03-01, e-mail: stommedimport@mail.ru



Информация о наших инструментах представлена на сайте: ZBMI.by, а также у наших специалистов по продажам: +375165680977; +375296821826; +375444666109; e-mail: mail@medt.by

DOI: 10.37988/1811-153X_2021_1_124

Ю.А. Миняйло^{1,2},
зав. ортопедическим отделением; ассистент
кафедры ортопедической стоматологии

А.А. Копытов²,
д.м.н., к.с.н., профессор кафедры
стоматологии общей практики

С.Н. Поздняков³,
заведующий научным отделом

¹ Стоматологическая поликлиника № 1,
Белгород

² НИУ БелГУ

³ ООО «ВладМиВа», Белгород

Основные этапы развития материалов и методов изготовления базисов съемных протезов

Резюме. Цель — выявить наиболее значимые этапы развития материалов и методов изготовления базисов съемных протезов. **Материалы и методы.** Проведена оценка публикаций базы данных PubMed. Поиск осуществлялся с применением дескрипторов «метилметакрилат», «methyl methacrylate» и «материалы для базисов съемных протезов», «materials for removable denture bases». Под базисом протеза понимают материал, контактирующий с протезным ложем, функциями которого является сохранение устойчивости протеза и прочного удержания искусственных зубов. **Результаты.** Анализ публикаций позволил выявить широкий спектр научных подходов к оптимизации и применению материалов для изготовления съемных протезов. Каждый из них обладает набором положительных и отрицательных характеристик. **Заключение.** Выявлен широкий спектр научных подходов к оптимизации и применению материалов для изготовления съемных протезов.

Ключевые слова: базис, съемный протез, метилметакрилат, этилметакрилат

ДЛЯ ЦИТИРОВАНИЯ:

Миняйло Ю.А., Копытов А.А., Поздняков С.Н. Основные этапы развития материалов и методов изготовления базисов съемных протезов. — *Клиническая стоматология*. — 2021; 1 (97): 124—30. DOI: 10.37988/1811-153X_2021_1_124

Yu.A. Minyaylo^{1,2},
Head of the Prosthodontics departments,
assistant at the Prosthodontics Department

A.A. Kopytov²,
Grand PhD in Medical Sciences, PhD in Social
Sciences, professor of the General dentistry
Department

S.N. Pozdnyakov³,
Head of Research and development
Department

¹ Regional State Dental Clinic No. 1, Belgorod,
Russia

² Belgorod State University, Belgorod, Russia

³ "VladMiVa Ltd.", Belgorod, Russia

Main stages of development of materials production technology for removable prosthesis bases

Summary. Objectives — Identify the most significant stages and technologies for the production of materials used to make the bases of removable prostheses. **Methods.** Evaluation of PubMed database articles. The search was carried out using the "methyl methacrylate" and "materials for the bases of removable prostheses" terms. **Results.** By the basis of the prosthesis is meant a material in contact with the prosthetic bed, the functions of which are to maintain the stability of the prosthesis and the strong retention of artificial teeth. **Conclusions.** A wide range of scientific approaches to optimization and the use of materials for the manufacture of removable prostheses have been identified.

Key words: basis, removable prosthesis, methylmethacrylate, ethylmethacrylate

FOR CITATION:

Minyaylo Yu.A., Kopytov A.A., Pozdnyakov S.N. Main stages of development of materials production technology for removable prosthesis bases. — *Clinical Dentistry (Russia)*. — 2021; 1 (97): 124—30. DOI: 10.37988/1811-153X_2021_1_124

Вопрос восстановления жевательной эффективности, определяемый утратой зубов вследствие стоматологических заболеваний или травм, на протяжении многих веков определяет вектор развития стоматологической науки. По мере развития цивилизации продолжалось совершенствование материалов, применяемых в области съемного протезирования [1]. Динамика развития стоматологической науки сформировала два пути развития стоматологического материаловедения. Первый путь подразумевал адаптацию существующих материалов к нуждам стоматологии, второй — разработку новых материалов с учетом запроса, учитывающего сформировавшееся в данный период времени понимание функциональности и эстетического оптимума [2].

Синергизм развития биологических, физических и химических наук привел к появлению большого количества материалов, применяемых для изготовления базисов съемных протезов. К базисным материалам предъявляются все более строгие требования. В частности к основным можно отнести биологическую совместимость, невысокую стоимость, простоту приготовления, достаточную контролируемость технологического процесса, высокие органолептические и эстетические свойства [3].

В настоящее время наиболее популярными базисными материалами являются полимеры на основе метилметакрилата [4]. В условиях борьбы с наркотизмом государства ужесточают требования к обороту прекурсора метилметакрилата. Кроме того, этот мономер отличается высокой химической активностью. Необходимость разработки материала для базисов съемных протезов лишённого этих недостатков определяет направление развития стоматологического материаловедения. К недостаткам, препятствующим их устойчивому применению, причисляют два фактора. Во-первых, метилметакрилат является прекурсором синтетического опиоидного анальгетика 3-метилфентанила. Во-вторых, метилметакрилат в ротовой жидкости проявляется как высокоактивное химико-токсическое соединение, повреждающее ткани протезного ложа. Воздействие метилметакрилата может затруднять адаптацию к протезу, а в отдельных случаях индуцировать явления «непереносимости», обуславливая переделку протеза за счет лечебного учреждения.

Опытно-экспериментальный завод «ВладМиВа», реализуя курс импортозамещения, обеспечивая социальный суверенитет России, разрабатывает и реализует широкий спектр стоматологических расходных материалов. Одним из приоритетных направлений является разработка базисного материала, в технологический цикл которого не входит работа с метилметакрилатом [5].

W.W. Johnson свидетельствует о работах японских мастеров VIII в. вырезавших протезы из приятно пахнущих пород древесины (вишни, черешни). В этих протезах зубы крепились к базису при помощи шурупов. Им упоминается набор протезов с базисом из дерева принадлежащий G. Washington. Деревянные базисы считались недолговечными по причине

их деформирования и растрескивания под воздействием ротовой жидкости [6].

Дальнейший прогресс съемного протезирования связывают с деятельностью P. Fauchard. Одним из разработанных им методов протезирования является вырезание съемных протезов из слоновьей кости. Для получения модели Fauchard обжимал протезное ложе воском. В качестве искусственных зубов применял зубы бегемота или зубы умерших людей. Протезы из слоновьей кости, отличавшиеся значительной дороговизной, не деформировались в полости рта.

Pfaff, работавший в интересах Фридриха Великого, разработал методику получения моделей применяя восковые оттиски, разделяемые в полости рта на две части. Имея достаточно точные оттиски, резчик получал возможность изготовления базиса без непосредственного присутствия больного. Контактная поверхность базиса адаптировалась при помощи сверл и гравировальных ножей. Участки слоновой кости, которые необходимо было удалить, определялись многократным нанесением пигмента [7]. G. Fonzi разработал способ получения фарфоровых зубов и их крепления к базису протеза, выполненному из золота, платиновыми крючками [8]. E. Bourdet впервые применил сплавы золота для изготовления штампованных базисов протезов. J. Greenwood модифицировал технологию путем легирования серебром базисов из 18–20-каратного золота (проба 750–833). Для крепления зубов в базисах моделировались лунки с замыкающими головками. После осаживания искусственных зубов и базиса составные части склепывались [9].

Парижский аптекарь Alexis Duchateau на фарфоровом заводе Guerhard предпринял попытку сделать протез с керамическим базисом. Из-за невозможности получения точных оттисков попытка признана неудачной. В 1788 г. вместе со стоматологом Nicholas Dubois De Chemant был получен съемный протез, запеченный единым блоком. Авторы в 1791 г. получили патент Великобритании на технологию компенсации усадки керамики при обжиге [10].

C. Goodyear разработал технологию получения каучука. А в 1851 г. его брат N. Goodyear усовершенствовал технологию и предложил к применению твердый каучук — вулканит. Протезы из вулканита отличались простотой изготовления и удобством пользования, при этом врачи и больные отмечали их малоэстетичный вид. Разработку вулканита называют прорывом в стоматологическом материаловедении [11]. J. Cummings получил патент США на способ восстановления жевательной функции, основанный на технологии вулканизации, начиная с получения оттиска и заканчивая наложением протеза. На основании патента разработан ряд материалов, уступавших по качеству вулканиту. В 1881 г. действие патента закончилось, и компания-производитель не сочла необходимым его обновление. Таким образом, до разработки базисных материалов на основе полиметилметакрилата вулканит являлся основным материалом для базисов протезов в течение следующих 75 лет [12].

А.А. Blandy применил сплав серебра висмута и сурьмы для литья искусственных зубов. Протезы, выполненные из легкоплавких сплавов, получили общее название хеопластических протезов, а метод назван хеопластикой [13]. Bean первым сделал цельнолитой съемный протез с базисом из алюминия. В 1888 г. Carroll изобрел литейную установку для литья алюминиевых базисов под давлением. Доказанное нейротоксическое воздействие алюминиевых сплавов, в частности высокая концентрация алюминия в мозге умерших людей, страдающих болезнью Альцгеймера, исключило его применение в современной стоматологии [14].

J.W. Huatt разработал пластичный состав из нитрата целлюлозы. Модификация технологии позволила в 1870 г. применить целлулоид в качестве базисного материала. К преимуществам материала относятся прозрачность и розовый цвет. К эксплуатационным недостатками следует отнести обретение протезом зеленого или черного цвета, а присутствующая в материале камфора обуславливала специфический вкус [15].

L. Bakeland разработал на основе фенолоформальдегидной смолы базисный материал бакелит. Протезы из этого материала удовлетворяли потребность за счет своей невысокой цены. Низкую востребованность обуславливали отсутствие гомогенности и нестабильность цвета [16].

Е. Haunes получил никелехромовые и кобальтохромовые сплавы, соответствующие запросам стоматологического материаловедения. Но только в 1937 г. R.W. Erdle и С.Н. Prange усовершенствовали методики получения сплавов и методы литья. К положительным качествам базисов из неблагородных металлов следует отнести низкую стоимость, малый вес, высокий модуль упругости и коррозионную стойкость. Создают препятствия к более широкому применению сложность литья, длительное время обработки, возможность возникновения аллергических реакций на никель и бериллий [17].

О. Rohm в рамках диссертации представил научному сообществу данные с описанием сложных эфиров акриловой кислоты. В 1936 г. сотрудники компании «Rohm и Hass» Н.М. Vernon и L.B. Vernon продемонстрировали пластинку, в состав полимера которой входил метилметакрилат, полученную в результате реакции полимер-мономер. В 1937 г. D.D. De Nemour предложил к коммерческому применению порошок акриловой базисной пластмассы под названием «Vernonite». В 1938 г. Wright провел клиническую апробацию с признанием «Vernonite» в качестве «идеального базисного материала» [18].

В 1930—1935 гг. на основе реакции между глицином и фталевым ангидридом был разработан ряд базисных материалов, содержащих полимеризованный винилхлорид и винилацетат. Материалы отличались приятным цветом, но были сложны в обработке.

В 1947 г. в ФРГ на основе третичных аминов были разработаны химические ускорители полимеризации. Эта технология легла в основу нового класса базисных акриловых полимеров, названных самоотверждающимися,

или пластмассами холодной полимеризации. Явным преимуществом материалов холодной полимеризации является упрощение зуботехнического производства. Для ускорения полимеризации в мономер добавляют до 1,5% инициатора (в пластмассах горячей полимеризации его концентрация не превышает 0,5%), в полимер вводят активатор [19]. Однако при полимеризации в условиях комнатной температуры образуются полимерные молекулы с меньшей молекулярной массой, вследствие этого могут снизиться прочностные характеристики протезов и повыситься концентрация остаточного мономера, мигрирующего в ротовую жидкость. Вышеперечисленное приводит к повышению вероятности воспаления слизистой протезного ложа и появления дисколоритов базиса в виде желтоватых пятен [20].

Совершенствуя качество материалов для базисов в 1942 г. С. Dimmer предложил винилакриловый сополимер Luxene 44, в 1948 г. — полистирол Jectron. При удовлетворительных эстетических характеристиках материалы отличались высокими остаточными напряжениями.

В 1950 г. впервые был представлен нейлоновый материал для базисов протезов. Нейлон — обобщающее название термопластических кристаллических полимеров на основе полиамида — результата взаимодействия мономеров диамина и двухосновной кислоты. Для его производства в 1962 г. была разработана система быстрого впрыска. Термопластический нейлон впрыскивается при температуре 274—293°С. Нейлоновые материалы применяются в качестве альтернативы металлическим сплавам, а окрашенные композиции розового цвета успешно используются для изготовления базисов. В настоящее время наиболее популярными полиамидными (нейлоновыми материалами) являются Valplast и Flexiplast [21]. В полости рта нейлоны формируют оптимальную среду для адгезии патогенной и непатогенной биоты. Больные, как правило, не могут обеспечить должную чистоту протезов, по этой причине им рекомендована химическая обработка поверхностей [22, 23]. Для обработки протезов предложен ряд дезинфицирующих составов. Наибольшей популярностью пользуются препараты пербората или гипохлорита натрия, последний характеризуется широким спектром действия и коротким временем обработки [24, 25]. Также к отрицательным качествам нейлона следует отнести высокий уровень деформации, возникающий из-за поглощения ротовой жидкости [26].

Компания Austenal в 1955 г. анонсировала технологию жидких полимеров — самотвердеющих акрилатов. По сравнению с предыдущими самотвердеющими материалами применение жидких полимеров обеспечивало меньшую деформацию протезов в полости рта, снижение их стоимости. К недостаткам материала следует отнести малую ударную прочность, высокую концентрацию остаточного мономера и высокую растворимость. Совокупность недостатков позволили рекомендовать Austenal только в качестве материала для базисов временных протезов.

Среди базисных материалов, разработанных с 1951 по 1967 г., необходимо отметить материалы на основе

эпоксидной смолы, ударопрочный полиметилакрилат, полипропилен. Эти материалы характеризуются удовлетворительными технологическими характеристиками, но ни один из них не был признан лучшим по совокупным качествам в сравнении с материалами, основанными на полиметилметакрилате. В настоящее время приоритет применения высокочастотного излучения для полимеризации акрилата не определен. Согласно одним источникам, технологию впервые описал Masamishinishi. Режим полимеризации подразумевал нахождение пластмассового теста в микроволновой печи в течение 2,5 минут при мощности излучения 400 Вт. Kimura и другие провели полномасштабное исследование влияния микроволновой энергии на свойства базисных полимеров. С авторством Masamishinishi не соглашаются R. Vivek, R. Soni, утверждающие, что впервые высокочастотное излучение для полимеризации протезов в том же 1968 г. применил Nishi [27].

Разработчики базисных материалов уделяли значительное внимание изменению эксплуатационных характеристик протезов после починки. Исследования выявили достоверные изменения геометрии протезов из акриловых материалов горячего отверждения после восстановления их целостности. У протезов, выполненных из акриловых материалов холодного отверждения, изменений размеров не выявлено [28, 29]. Минимизируя возможные нарушения геометрии протезов, связанные с их переломами, разработчики в 1961 г. представили пластмассы на основе полиметилметакрилата с повышенной ударной вязкостью [30].

В 1986 г. компания Dentsply International разработала технологию акрилового базисного полимера, полимеризация которого происходит под воздействием световой энергии. Технология исключает необходимость нагревания кипящей водой кювет, содержащих полимеризуемое пластмассовое тесто. Состав светоотверждаемых полимеров в качестве среды содержит уретандиметакрилатную основу и фазу, обуславливающую оптимальную текучесть — высокодисперсный оксид кремния. Объем полимера обеспечивают акриловые гранулы, встраивающиеся в узлы полимерной сетки при воздействии фотоиницирующего агента. Светоотверждаемые материалы применяются достаточно широко. Например из полимера «Preci Tray» изготавливают индивидуальные ложки, «Триад» находит применение при необходимости перебазируются и починки протезов. Для изготовления базисов протезов применяется полимер «Eclipse» — его вязкоупругие характеристики не уступают базисным акриловым материалам горячей полимеризации. К этой группе относится отечественный материал «Нолатек», содержащий фотоинициаторы, активирующиеся при воздействии световых волн различной длины. Его конкурентные преимущества: возможность применения для изготовления базисов протезов и ремонт ранее изготовленных протезов.

В конце XX в. ряд исследователей проводили работы для улучшения прочностных характеристик полимеров на основе полиметилметакрилата за счет введения

в их массив волокон различной химической природы. Larson Sonit, V. Ramos проводили упрочнение полимеров введением в базис углеродных волокон, стекловолокна, обработанного силаном, полиэтиленовых волокон. При этом учитывалась форма укладки армирующих материалов. В базис вводили целиковые параллельные и мелкорубленные нити, а также сплетенные, образующие сетку [31]. В результате проведенных работ доказано, что введение в базис протеза волокон силана приводит к достоверному увеличению сопротивления усталости. Yazdanie обосновал целесообразность введения в базис протезов сплетенных волокон, поскольку прочность протезов увеличивалась достоверно больше, чем при введении тонких волокон, образующих сетку [32].

Berrong и другие, оценивая трещиностойкость полиметилметакрилата, пришли к выводу, что введение в базис протеза армирующих волокон из кевлара в количестве, равном 2% от веса, достоверно увеличивает сопротивление разрушению. Однако эта технология не нашла широкого применения из-за сложности отделки протеза и обретения им в процессе эксплуатации желтого цвета [33].

Из иных областей материаловедения известно, что стекловолокно из-за высокой эластичности выдерживает значительные деформации без нарушения целостности. Приняв к исследованию серийно выпускающиеся волокна E-glass, S-glass, R-glass, V-glass и Cemfil, T. Kanie, M.K. Marei доказали что для повышения прочностных характеристик базисных пластмасс в большей степени подходит E-glass [34, 35]. Для повышения прочности на разрыв, модуля упругости и ударной вязкости базисных материалов рекомендуется обработка плазменной полимеризацией фрагментов стекловолокна (2-гидрокси метилметакрилат, этилендиамин, тетраэтиленгликоль диметакрилат) [36].

С целью повышения качества протезирования больных, страдающих от наличия остаточного мономера метилметакрилата, были проведены исследования, на основании которых рекомендовано изготовление протезов из гипоаллергенных материалов на основе диуретандиметакрилата, полиуретана, полиэтилентерефталата полибутилентерефталата [37, 38]. Чтобы повысить трещиностойкость этих материалов, в их состав вводят наполнитель, содержащий гидроксипатит и оксид алюминия в соотношении 2,2:1 [39–41]. Добавление в рецептуру акрилатов 2% катионов четвертичного аммония улучшает асептические свойства [42].

Для повышения эффективности лечения базисный материал модифицируют присадками, оптимизирующими эксплуатационные характеристики протезов. В случае присоединения к массиву акрилата керамических или сапфировых добавок, визуализирующихся в виде прожилок, улучшается теплопроводность [43]. Наличие в базисе 11–14% соединений висмута или урана, а также 35% органоциркониевого соединения придает протезу рентгеноконтрастность, эквивалентную рентгеноконтрастности алюминия [44]. Новым путем повышения рентгеноконтрастности является введение

в акрилат трифенилвисмута. При этом цитотоксичность полимера несколько увеличивается. Этот факт объясняют снижением степени конверсии мономера. Однако при экспозиции в дистиллированной воде цитотоксичность снижалась, этот факт обуславливает показания к применению этой добавки для полимеров [45].

В 2007 г. мезопористый кремнезем МСМ-48 с диаметром частиц 2–50 нм и кубической структурой пор, обеспечивающей оптимизацию механических и теплофизических свойств, был применен в качестве армирующего компонента полиметилметакрилата [46].

В 2009 г. в Ivoclar Vivadent разработана технология, объединившая преимущества самоотверждающихся полимеров и полимеризующихся при нагревании. Восстановление остаточного мономера позволило снизить уровень его присутствия до количества соответствующего менее 1,0% [47].

Известны методики введения в метилметакрилат наноциркониевых наполнителей. Их применение обосновано высокой дисперсией, минимальным потенциалом агрегации и хорошей совместимостью с полимером. Введение наноциркония в количестве 2–7% (масс.) повышало прочность при воздействии изгибающей нагрузки новых и отремонтированных протезов. Также отмечен факт снижения отличий размеров между базисом протезов и тканями протезного ложа. В целом свойства полиметилметакрилата обогащенного ZrO_2 определяются размером, формой, типом и концентрацией наночастиц [48, 49].

Изменение состава базисных пластмасс на основе полиметилметакрилата обусловлено не только необходимостью улучшения прочностных характеристик, но и повышением антимикробной активности. В базис протеза, напечатанного на 3D-принтере, предварительно вводили наночастицы TiO_2 в количестве 0,4% (масс.). Оценка, проведенная при помощи инфракрасной спектроскопии и сканирующей электронной микроскопии, выявила улучшение структурных свойств базиса и снижение микробной обсемененности особенно в отношении грибов рода *Candida* [50].

T. Vasilieva, A.M. Hein и другие модифицировали образцы полиметилметакрилата горячего отверждения Villacryl H Plus в плазме ВЧ-разряда (13,56 МГц) при низком давлении, без повышения температуры. В результате плазмохимической модификации полимера в 1,5–2,5 раза уменьшились углы контакта воды по сравнению с немодифицированными образцами. При сохранении динамики эффекта старения модифицированного полиметилметакрилата его смачиваемость стала достоверно выше, чем у исходного полиметилметакрилата, что увеличивает адгезию протеза к тканям протезного ложа [51].

M. Nagrath, A. Sikoraet и другие ввели в полиметилметакрилат микрогранулы, характеризующиеся возможностью контролируемого высвобождения поликапролактона содержащего амфотерицин-В — препарата, применяемого для антимикотической терапии. После 3D-печати при неизменных прочностных

характеристиках удалось улучшить соответствие базиса протеза рельефу протезного ложа. Кроме того, поверхность поликапролактон/полиметилметакрилат, являясь резервуаром антимикотического препарата, в течение длительного времени уменьшает долю *Candida albicans* в биопленке [52].

Значительно сократился реабилитационный период больных после внедрения CAD/CAM-технологий в производство полных и частичных протезов с базисом из полиметилметакрилата. Применение CAD/CAM-технологий позволило исключить из факторов, осложняющих реабилитацию, полимеризационную усадку, что обеспечивает большее соответствие базиса протеза тканям протезного ложа. Заводское изготовление заготовок (шайб) снижает пористость и шероховатость, что препятствует образованию налета на протезе [53]. Производители шайб базисных полимеров связывают улучшение эксплуатационных характеристик съёмных протезов, изготовленных применением CAD/CAM-технологий, с воздействием на заготовку высокой температуры и давления [54].

ЗАКЛЮЧЕНИЕ

Анализ публикаций из базы данных PubMed позволил выявить широкий спектр научных подходов к оптимизации и применению материалов для изготовления съёмных протезов. Каждый из них обладает набором положительных и отрицательных характеристик. Технологический прогресс задавал путь развития стоматологического материаловедения в области базисных материалов, подразумевал не только адаптацию существующих материалов к нуждам стоматологии, но и разработку, внедрение новых материалов с учетом функционального и эстетического запроса пациента и доктора.

Синергизм индустриализация и развития наук и отраслей привел к появлению большого количества материалов, к которым предъявляют все более строгие требования: биологическая совместимость, невысокая стоимость, простота и контролируемость технологического процесса, высокие органолептические и эстетические свойства.

При определении траектории развития отечественных базисных материалов, АО «ВладМиВа» в качестве приоритетов считало разработку и производство недорогого, простого в приготовления материала, в технологии которого отсутствует лицензированный оборот метилметакрилата. Материалом, удовлетворяющим приоритетным требованиям, является полимер на основе этилметакрилата.

Конфликт интересов. Авторы декларируют отсутствие конфликта интересов.

Conflict of interests. The authors declare no conflict of interests.

Поступила/ Accepted on: 24.12.2020

Л И Т Е Р А Т У Р А /
R E F E R E N C E S :

1. **D'Avila O.P., Wendland E., Hilgert J.B., Padilha D.M.P., Hugo F.N.** Association between Root Caries and Depressive Symptoms among Elders in Carlos Barbosa, RS, Brazil. — *Braz Dent J.* — 2017; 28 (2): 234—40.
PMID: 28492755
2. **Tandon R., Gupta S., Agarwal S.K.** Denture base materials: from past to future. — *Indian Journal of Dental Sciences.* — 2010; 2: 33—9.
3. **Drage L.A., Rogers S.R 3rd.** Burning mouth syndrome. — *Dermatol Clin.* — 2003; 21 (1): 135—45.
PMID: 12622276
4. **Gad M., ArRejaie A.S., Abdel-Halim M.S., Rahoma A.** The Reinforcement Effect of Nano-Zirconia on the Transverse Strength of Repaired Acrylic Denture Base. — *Int J Dent.* — 2016; 2016: 7094056.
PMID: 27366150
5. **Поздняков С.Н., Цимбалистов А.В., Чуев В.В., Чуев В.П., Миняйло Ю.А., Оганесян А.А.** Сравнительная характеристика акриловых базисных пластмасс. — *Институт стоматологии.* — 2016; 4 (73): 98—9 [Pozdnyakov S.N., Tsimbalistov A.V., Chuev V.V., Chuev V.P., Minyailo Y.A., Oganesyanyan A.A. Comparative analysis of acrylic base resins. — *The Dental Institute.* — 2016; 4 (73): 98—9 (In Russ.)].
eLIBRARY ID: 28093146
6. **Johnson W.W.** History of orthopedic dentistry. — *J Prosthet Dent.* — 1959; 9: 841—6.
7. **Murray M.D., Darvell B.W.** The evolution of the complete denture base. Theories of complete denture retention—a review. Part 1. — *Aust Dent J.* — 1993; 38 (3): 216—9.
PMID: 8373295
8. **Khindria S.K., Mittal S., Sukhija U.** Evolution of denture base materials. — *Journal of Indian Prosthodontic Society.* — 2009; 9: 64—9.
<https://www.j-ips.org/text.asp?2009/9/2/64/55246>
9. **Lang B.R.** The use of gold in construction of mandibular denture bases. — *J Prosthet Dent.* — 1974; 32 (4): 398—404.
PMID: 4607270
10. **Kumar G.V., Nigam A., Naeem A., Gaur A., Pandey K.K., Deora A.** Reinforcing Heat-cured Poly-methyl-methacrylate Resins using Fibers of Glass, Polyaramid, and Nylon: An in vitro Study. — *J Contemp Dent Pract.* — 2016; 17 (11): 948—52.
PMID: 27965507
11. **Ring M.E.** Dentistry: An illustrated history. — St.Louis: Mosby, 1985. — Pp. 183—7.
12. **Rueggeberg F.A.** From vulcanite to vinyl, a history of resins in restorative dentistry. — *J Prosthet Dent.* — 2002; 87 (4): 364—79.
PMID: 12011846
13. **Halperin A.R.** The cast aluminum denture base. Part I: Rationale. — *J Prosthet Dent.* — 1980; 43 (6): 605—10.
PMID: 6989976
14. **Lundquist D.O.** An aluminium alloy as a denture-base material. — *J Prosthet Dent.* — 1963; 13: 102—10.
DOI: 10.1016/0022-3913(63)90202-6
15. **Shaghaleh H., Xu X., Wang S.** Current progress in production of biopolymeric materials based on cellulose, cellulose nanofibers, and cellulose derivatives. — *RSC Advances.* — 2018; 2: 825—42.
DOI: 10.1039/C7RA11157F
16. **Totu E.E., Nechifor A.C., Nechifor G., Aboul-Enein H.Y., Cristache C.M.** Poly(methyl methacrylate) with TiO₂ nanoparticles inclusion for stereolithographic complete denture manufacturing — the future in dental care for elderly edentulous patients? — *J Dent.* — 2017; 59: 68—77.
PMID: 28223199
17. **Phillips R.W.** Skinner's science of dental materials. — Philadelphia: Saunders, 2005. — Pp. 162—169.
18. **Winkler S., Wood R., Facchiano A.M., Boberick K.G., Patel A.R.** Prosthodontic self-treatment with acrylic resin super glue: a case report. — *J Oral Implantol.* — 2006; 32 (3): 132—6.
PMID: 16836177
19. **Mikai M., Koike M., Fujii H.** Quantitative analysis of allergenic ingredients in eluate extracted from used denture base resin. — *J Oral Rehabil.* — 2006; 33 (3): 216—20.
PMID: 16512888
20. **Peyton F.A.** History of resins in dentistry. — *Dent Clin North Am.* — 1975; 19 (2): 211—22.
PMID: 1090459
21. **Lowe L.G.** Flexible denture flanges for patients exhibiting undercut tuberosities and reduced width of the buccal vestibule: a clinical report. — *J Prosthet Dent.* — 2004; 92 (2): 128—31.
PMID: 15295320
22. **Chandra J., Patel J.D., Li J., Zhou G., Mukherjee P.K., McCormick T.S., Anderson J.M., Ghannoum M.A.** Modification of surface properties of biomaterials influences the ability of *Candida albicans* to form biofilms. — *Appl Environ Microbiol.* — 2005; 71 (12): 8795—801.
PMID: 16332875
23. **Jagger D.C., Al-Akham L., Harrison A., Rees J.S.** The effectiveness of seven denture cleansers on tea stain removal from PMMA acrylic resin. — *Int J Prosthodont.* — 2002; 15 (6): 549—52.
PMID: 12475160
24. **Chau V.B., Saunders T.R., Pimsler M., Elfring D.R.** In-depth disinfection of acrylic resins. — *J Prosthet Dent.* — 1995; 74 (3): 309—13.
PMID: 7473287
25. **da Silva F.C., Kimpara E.T., Mancini M.N.G., Balducci I., Jorge A.O.C., Koga-Ito C.Y.** Effectiveness of six different disinfectants on removing five microbial species and effects on the topographic characteristics of acrylic resin. — *J Prosthodont.* — 2008; 17 (8): 627—33.
PMID: 18761581
26. **Akin M., Aksakalli S., Basciftci F.A., Demir A.** The effect of tooth bleaching on the shear bond strength of orthodontic brackets using self-etching primer systems. — *Eur J Dent.* — 2013; 7 (1): 55—60.
PMID: 23408777
27. **Vivek R., Soni R.** Denture base materials: Some relevant properties and their determination. — *International Journal of Dentistry and Oral Health.* — 2015; 4.
DOI: 10.16966/2378-7090.126
28. **Anthony D.H., Peyton F.A.** Evaluating dimensional accuracy of denture bases with a modified comparator. — *J Prosthet Dent.* — 1959; 9: 683—92.
DOI: 10.1016/0022-3913(59)90141-6
29. **Anthony D.H., Peyton F.A.** Dimensional accuracy of various denture-base materials. — *J Prosthet Dent.* — 1962; 1: 67—81.
DOI: 10.1016/0022-3913(62)90011-2
30. **Johnston E.P., Nicholls J.I., Smith D.E.** Flexure fatigue of 10 commonly used denture base resins. — *J Prosthet Dent.* — 1981; 46 (5): 478—83.
PMID: 6946217
31. **Hamed-Rad F., Ghaffari T., Rezaii F., Ramazani A.** Effect of nanosilver on thermal and mechanical properties of acrylic base complete dentures. — *J Dent (Tehran).* — 2014; 11 (5): 495—505.
PMID: 25628675
32. **Vallittu P.K.** A review of methods used to reinforce poly-methyl methacrylate resin. — *J Prosthodont.* — 1995; 4 (3): 183—7.
PMID: 8603209
33. **John J., Gangadhar S.A., Shah I.** Flexural strength of heat-polymerized polymethyl methacrylate denture resin reinforced with glass, aramid, or nylon fibers. — *J Prosthet Dent.* — 2001; 86 (4): 424—7.
PMID: 11677538
34. **Kanie T., Fujii K., Arikawa H., Inoue K.** Flexural properties and impact strength of denture base polymer reinforced with woven glass fibers. — *Dent Mater.* — 2000; 16 (2): 150—8.
PMID: 11203537
35. **Marei M.K.** Reinforcement of denture base resin with glass fillers. — *J Prosthodont.* — 1999; 8 (1): 18—26.
PMID: 10356551

36. **Stipho H.D., Stipho A.S.** Effectiveness and durability of repaired acrylic resin joints. — *J Prosthet Dent.* — 1987; 58 (2): 249—53. PMID: 3305890
37. **DeBoer J., Vermilyea S.G., Brady R.E.** The effect of carbon fiber orientation on the fatigue resistance and bending properties of two denture resins. — *J Prosthet Dent.* — 1984; 51 (1): 119—21. PMID: 6583382
38. **Tanoue N., Nagano K., Matsumura H.** Use of a light-polymerized composite removable partial denture base for a patient hypersensitive to poly (methyl methacrylate), polysulfone, and polycarbonate: a clinical report. — *J Prosthet Dent.* — 2005; 93 (1): 17—20. PMID: 15623992
39. **Ellakwa A.E., Morsy M.A., El-Sheikh A.M.** Effect of aluminum oxide addition on the flexural strength and thermal diffusivity of heat-polymerized acrylic resin. — *J Prosthodont.* — 2008; 17 (6): 439—44. PMID: 18482365
40. **Mohamed S.H., Arifin A., Ishak Z.A.M., Nizam A., Sam-sudin A.R.** Mechanical and thermal properties of hydroxyapatite filled poly (methyl methacrylate) heat processed denture base material. — *Med J Malaysia.* — 2004; 59 Suppl B: 25—6. PMID: 15468801
41. **Mohamed S.H., Arifin A., Ishak Z.A.M., Nizam A., Sam-sudin A.R.** Effect of powder to liquid ratio on tensile strength and glass transition temperature of alumina filled poly methyl methacrylate (PMMA) denture base material. — *Med J Malaysia.* — 2004; 59 Suppl B: 147—8. PMID: 15468861
42. **Pesci-Bardon C., Fosse T., Serre D., Madinier I.** In vitro antiseptic properties of an ammonium compound combined with denture base acrylic resin. — *Gerodontology.* — 2006; 23 (2): 111—6. PMID: 16677185
43. **Messersmith P.B., Obrez A., Lindberg S.** New acrylic resin composite with improved thermal diffusivity. — *J Prosthet Dent.* — 1998; 79 (3): 278—84. PMID: 9553880
44. **Rawls H.R., Starr J., Kasten F.H., Murray M., Smid J., Cabasso I.** Radiopaque acrylic resins containing miscible heavy-metal compounds. — *Dent Mater.* — 1990; 6 (4): 250—5. PMID: 2086302
45. **Rawls H.R., Marshall M.V., Cardenas H.L., Bhagat H.R., Cabasso I.** Cytotoxicity evaluation of a new radiopaque resin additive — triphenyl bismuth. — *Dent Mater.* — 1992; 8 (1): 54—9. PMID: 1521685
46. **Pérez L.D., Giraldo L.F., Brostow W., López B.L.** Poly(methyl acrylate) plus mesoporous silica nanohybrids: Mechanical and thermophysical properties. — *E-Polymers.* — 2007; 29. DOI: 10.1515/epoly.2007.7.1.324
47. **Frangou M., Huggett R., Stafford G.D.** Evaluation of the properties of a new pour denture base material utilizing a modified technique and initiator system. — *J Oral Rehabil.* — 1990; 17 (1): 67—77. PMID: 2405128
48. **AlKahtani R.N.** The implications and applications of nanotechnology in dentistry: A review. — *Saudi Dent J.* — 2018; 30 (2): 107—16. PMID: 29628734
49. **Begum S.S., Ajay R., Devaki V., Divya K., Balu K., Kumar P.A.** Impact strength and dimensional accuracy of the base resin for thermal curing reinforced with ZrO₂ nanoparticles: An in vitro study. — *Journal of Pharmacy and Bioallied Sciences.* — 2019; 6: 365—70. DOI: 10.4103/jpbs.jpbs_36_19
50. **Sheejith M., Swapna C., Roshy G., Niveditha S.P.** Evolution of denture base materials from past to new era. — *Journal of Dental and Medical Sciences.* — 2018; 11: 23—7.
51. **Vasilieva T.M., Hein A.M., Vargin A., Kudasova E., Kochurova E., Nekludova M.** The effect of polymeric denture modified in low temperature glow discharge on human oral mucosa: Clinical case. — *Clinical Plasma Medicine.* — 2017; 9: 1—5. DOI: 10.1016/j.cpme.2017.10.002
52. **Nagrath M., Sikora A., Graca J., Chinnici J.L., Rahman S.U., Reddy S.G., Ponnusamy S., Maddi A., Arany P.** Functionalized prosthetic interfaces using 3D printing: Generating infection-neutralizing prosthesis in dentistry. — *Materials Today Communications.* — 2018; 15: 114—9. DOI: 10.1016/j.mtcomm.2018.02.016
53. **Shinawi L.A.** Effect of denture cleaning on abrasion resistance and surface topography of polymerized CAD CAM acrylic resin denture base. — *Electron Physician.* — 2017; 9 (5): 4281—8. PMID: 28713496
54. **Steinmassl P.-A., Wiedemair V., Huck C., Klaunzer F., Steinmassl O., Grunert I., Dumfahrt H.** Do CAD/CAM dentures really release less monomer than conventional dentures? — *Clin Oral Investig.* — 2017; 21 (5): 1697—705. PMID: 27704295

DOI: 10.37988/1811-153X_2021_1_131

Ю.А. Вокулова¹,
к.м.н., врач — стоматолог-ортопед,
зав. стоматологическим отделением

Е.Н. Жулев²,
д.м.н., профессор кафедры ортопедической
стоматологии и ортодонтии

¹ Поликлиника № 2 Федеральной
таможенной службы, Нижний Новгород

² Приволжский исследовательский
медицинский университет

Результаты изучения цифровых изображений базисов полных съемных протезов, изготовленных с помощью 3D-печати и традиционных технологий

Реферат. Цель — изучить размерную точность базисов полных съемных протезов, изготовленных с применением цифровых и традиционных технологий. **Материалы и методы.** Базисы полных съемных протезов изготавливали с применением внутриротового лазерного сканера iTero Cadent (США) и 3D-принтера Asiga Max UV (Австралия). Цифровые изображения базисов полных съемных протезов изучали с помощью компьютерной программы MeshLab. Для статистического анализа полученных данных применяли непараметрический *U*-критерий Манна—Уитни. **Результаты.** На основании полученных данных установлено, что базисы полных съемных протезов, изготовленные с помощью современных цифровых технологий, обладают большей размерной точностью (среднее значение медианного расстояния $0,0771 \pm 0,0158$ мм) по сравнению с базисами полных съемных протезов, изготовленными традиционным методом (среднее значение медианного расстояния $0,1357 \pm 0,0277$ мм) с уровнем значимости $p < 0,05$ ($U=0$, $p=0,002$). **Заключение.** Сканирование беззубой верхней челюсти внутриротовым лазерным сканером позволяет изготовить с помощью 3D-принтера из биоинертного фотополимерного материала NextDent Base базисы полных съемных протезов с высокой размерной точностью.

Ключевые слова: цифровые технологии в стоматологии, цифровые оттиски, ExoCAD, внутриротовой сканер, 3D-печать, полные съемные протезы

ДЛЯ ЦИТИРОВАНИЯ:

Вокулова Ю.А., Жулев Е.Н. Результаты изучения цифровых изображений базисов полных съемных протезов, изготовленных с помощью 3D-печати и традиционных технологий. — *Клиническая стоматология*. — 2021; 1 (97): 131—5. DOI: 10.37988/1811-153X_2021_1_131

Yu.A. Vokulova¹,
PhD in Medical Sciences, prosthodontist,
head of the Dental Department

E.N. Zhulev²,
Grand PhD in Medical Sciences, professor
of the Prosthodontics and orthodontics
Department

¹ Russian Federal customs service Dental clinic
No. 2, Nizhny Novgorod, Russia

² Privolzhsky Research Medical University,
Nizhny Novgorod, Russia

Results of the study of digital images of the bases of complete removable prostheses made using 3D printing and traditional technologies

Abstract. The aim is to study the dimensional accuracy of the bases of complete removable prostheses made using digital and traditional technologies. **Materials and methods.** Bases of complete removable prostheses were made using an intraoral laser scanner iTero Cadent (USA) and a 3D printer Asiga Max UV (Australia). Digital images of the bases of complete removable prostheses were studied using the MeshLab computer program. The nonparametric Mann—Whitney *U*-test was used for statistical analysis of the obtained data. **Results.** Based on the data obtained, it was found that the bases of complete removable prostheses made using modern digital technologies have greater dimensional accuracy (average median distance 0.0771 ± 0.0158 mm) compared to the bases of complete removable prostheses made using the traditional method (average median distance 0.1357 ± 0.0277 mm) with a significance level of $p < 0.05$ ($U=0$, $p=0.002$). **Conclusion.** Scanning the toothless upper jaw in an experiment with an intraoral laser scanner makes it possible to produce complete removable prostheses with high dimensional accuracy using the 3D printer from the bioinert photopolymer material NextDent Base.

Key words: digital technologies in dentistry, digital impressions, ExoCAD, intraoral scanner, 3D printing, complete removable prostheses

FOR CITATION:

Vokulova Yu.A., Zhulev E.N. Results of the study of digital images of the bases of complete removable prostheses made using 3D printing and traditional technologies. — *Clinical Dentistry (Russia)*. — 2021; 1 (97): 131—5. DOI: 10.37988/1811-153X_2021_1_131

ВВЕДЕНИЕ

Современные цифровые технологии позволяют автоматизировать процесс изготовления полных съемных протезов. Цифровые методы создания базисов полных съемных протезов основаны на получении виртуальных изображений челюстей пациентов с помощью внутриротовых [1–11] либо лабораторных сканеров, компьютерном моделировании и изготовлении с помощью субтрактивного либо аддитивного метода [12–21]. Традиционной технологией изготовления базисов полных съемных протезов является метод горячей полимеризации акриловой пластмассы [22]. В литературе встречаются отдельные описания клинических случаев изготовления полных съемных протезов с применением цифровых технологий [23–28]. Научных публикаций, посвященных изучению размерной точности базисов полных съемных протезов, изготовленных традиционным и цифровыми методами, сегодня крайне мало, они достаточно противоречивы и требуют дополнительных исследований [29–32].

Цель — изучить размерную точность базисов полных съемных протезов, изготовленных с применением цифровых и традиционных технологий.

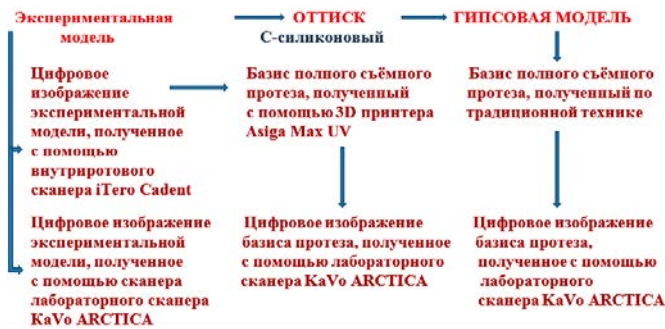

Рис. 1. Схема проведения эксперимента [Fig. 1. Scheme of the experiment]

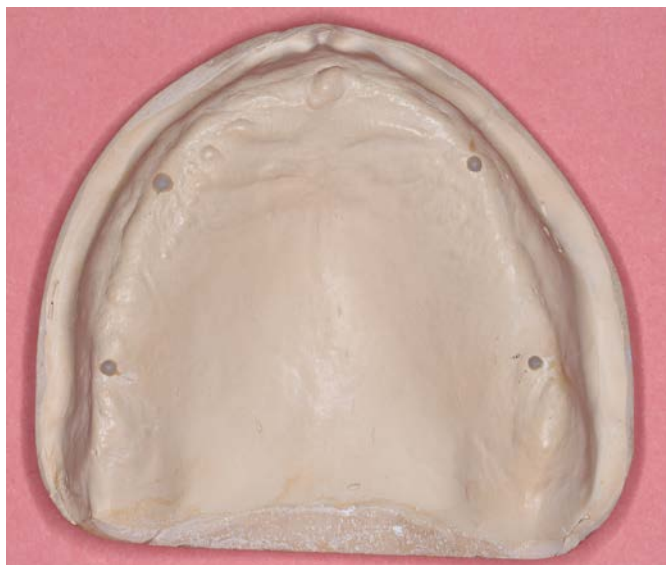

Рис. 2. Экспериментальная гипсовая модель верхней челюсти [Fig. 2. Experimental plaster model of the upper jaw]

МАТЕРИАЛЫ И МЕТОДЫ

Для изучения размерной точности базисов полных съемных протезов была разработана специальная схема исследования (рис. 1), в которой использовали экспериментальную гипсовую модель беззубой верхней челюсти (рис. 2).

На первом этапе с помощью внутриротового лазерного сканера iTero Cadent (США) было получено 6 цифровых изображений экспериментальной модели. В программе DentalCAD проводили моделирование базисов полных съемных протезов (рис. 3а). Далее на 3D-принтере Asiga Max UV (рис. 3б) изготовили 6 базисов полных съемных протезов из фотополимерного материала NextDent Base.

На втором этапе получили 6 оттисков экспериментальной модели из силиконового материала Speedex (Coltene, Швейцария) и изготовили гипсовые модели из высокопрочного гипса Fujirock (GC, Япония). Далее по традиционной методике выплавления воска и формовки пластмассы Vertex Rapid (Vertex-Dental, Нидерланды) изготовили 6 базисов полных съемных протезов.

На третьем этапе с помощью лабораторного оптического сканера KaVo ARCTICA AutoScan (Германия)

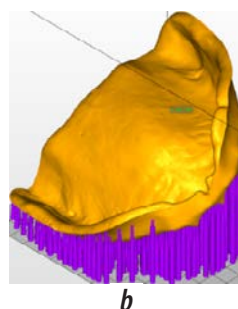
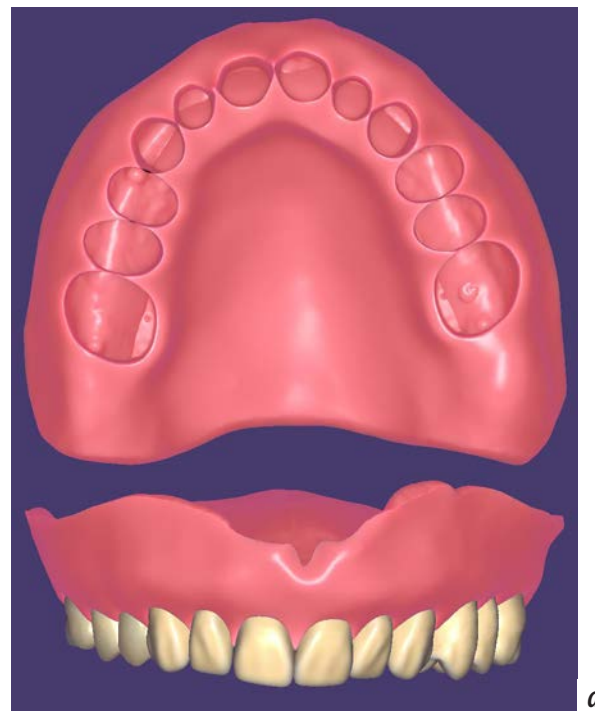


Рис. 3. А — моделирование полных съемных зубных протезов в программе DentalCAD; б — цифровое изображение базисов полных съемных протезов и моделирование системы поддержки при подготовке к печати на 3D-принтере [Fig. 3. А — modeling of complete removable dentures in the Dental CAD program; б — digital image of the bases of complete removable dentures and modeling of the support system in preparation for printing on a 3D printer]

получали цифровые изображения экспериментальной модели и всех полученных в ходе эксперимента базисов полных съемных протезов. В программе MeshLab совмещали цифровое изображение экспериментальной модели с цифровыми изображениями базисов полных съемных протезов, полученных в ходе эксперимента. Совмещение цифровых изображений в MeshLab осуществляется автоматически. После наложения двух цифровых изображений программа рассчитывает медиану расстояний между цифровыми объектами. Алгоритм сравнения состоит в следующем:

1. Случайным образом выбирается достаточно большое число точек на двух цифровых изображениях, равное числу вершин в одной из моделей.
2. Для каждой точки одного цифрового изображения перебираются точки другого виртуального изображения для определения ближайшей. Расстояние между этими двумя точками запоминается.
3. Среди всех запомненных расстояний автоматически рассчитывается медиана расстояний между двумя цифровыми изображениями.

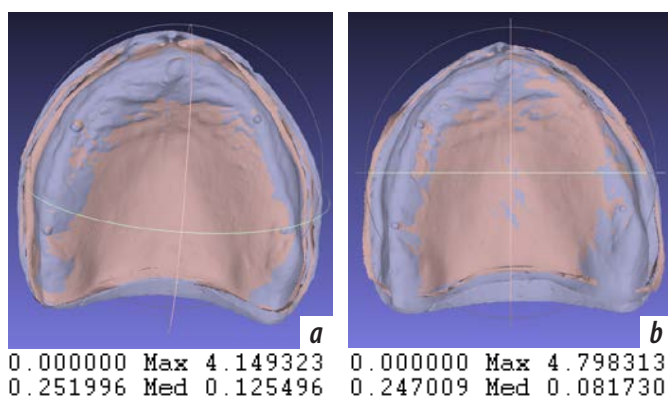


Рис. 4. Рабочее окно программы MeshLab с совмещенными цифровыми изображениями базисов полных съемных протезов: а — изготовленного традиционным методом; б — изготовленного на 3D-принтере Asiga Max UV из материала NextDent Base

[Fig. 4. Working window of the MeshLab program with combined digital images of the bases of complete removable prostheses: a — made by the traditional method; b — made on the Asiga Max UV 3D printer from NextDent Base material]

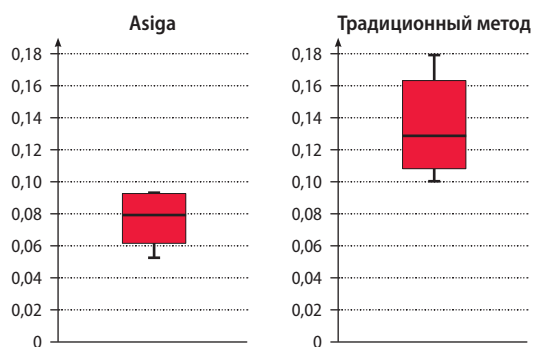


Рис. 5. Распределение медианы расстояний в зависимости от метода изготовления

[Fig. 5. Distribution of the median distance depending on the manufacturing method]

В приложении к нашему исследованию размерная точность базисов полных съемных протезов тем больше, чем меньше значение медианного расстояния (рис. 4) между цифровыми изображениями после их совмещения. Результаты измерений заносили в таблицы для последующего статистического анализа. В связи с тем, что использовали группы малых объемов, для анализа данных целесообразно применять непараметрический *U*-критерий Манна—Уитни. В данном исследовании в качестве критического был принят уровень значимости $p=0,05$. Уровень значимости $p<0,05$ указывает, что вероятность ошибочного принятия гипотезы о различии групп меньше 0,05.

РЕЗУЛЬТАТЫ И ОБСУЖДЕНИЕ

Результаты измерения медианного расстояния между цифровым изображением экспериментальной модели и цифровыми изображениями базисов полных съемных протезов, изготовленных разными методами, представлены в табл. 1. На рис. 5 представлено сравнение распределения значений величины медианы расстояний, а в табл. 2 — описательная статистика.

Таблица 1. Медианное расстояние между цифровым изображением экспериментальной модели и цифровыми изображениями базисов полных съемных протезов, изготовленных разными методами (в мм)

[Table 1. Median distance between the digital image of the experimental model and digital images of the bases of complete removable prostheses made by different methods (mm)]

№	Метод изготовления	
	цифровой	традиционный
1	0,051704	0,099449
2	0,091105	0,123901
3	0,076736	0,125496
4	0,067337	0,179955
5	0,081730	0,131866
6	0,094009	0,153496
Среднее значение	0,077104	0,135694

Таблица 2. Описательные статистики распределения значений величины медианы расстояний

[Table 2. Descriptive statistics of the distribution of the values of the median distance]

	Метод изготовления	
	цифровой	традиционный
$M \pm m$	0,07710±0,01577	0,13570±0,02774
Медиана	0,07923	0,12870
Минимум	0,05170	0,09950
Максимум	0,09401	0,18000
25-й процентиль	0,06969	0,12430
75-й процентиль	0,08876	0,14810
Стандартная ошибка среднего	0,00644	0,01132

На основании полученных данных было установлено, что среднее значение медианного расстояния между цифровым изображением экспериментальной модели и цифровыми изображениями базисов полных съемных протезов, изготовленных на 3D-принтере, составляет $0,07710 \pm 0,01577$ мм. Среднее значение медианного расстояния между цифровым изображением экспериментальной модели и цифровыми изображениями базисов полных съемных протезов, изготовленных традиционным методом, составляет $0,13570 \pm 0,02774$ мм. Эти данные позволили сделать вывод о том, что базисы полных съемных протезов, изготовленные с помощью современных цифровых технологий (внутриротовое лазерное сканирование и 3D-принтер), обладают большей размерной точностью по сравнению с базисами полных съемных протезов, изготовленными традиционным методом с уровнем значимости $p < 0,05$ ($U=0$, $p=0,002$).

Безусловно, представляют интерес исследования иностранных авторов, занимающихся изучением данной проблемы. В частности, Hu Chen и соавт. в своем исследовании не нашли статистических различий в размерной точности базисов полных съемных

протезов, изготовленных из восковых заготовок, полученных с помощью 3D-принтера и традиционным методом [31]. В.Ж. Goodacre и соавт. пришли к выводу, что полные съемные протезы, изготовленные с помощью CAD/CAM, обладают большей размерной точностью по сравнению с съемными протезами, изготовленными традиционным методом [32].

ЗАКЛЮЧЕНИЕ

Сканирование беззубой верхней челюсти внутриротовым лазерным сканером iTero Cadent позволяет изготовить на 3D-принтере Asiga Max UV из биоинертного фотополимерного материала NextDent Base базисы полных съемных протезов с высокой размерной точностью.

Конфликт интересов. Авторы декларируют отсутствие конфликта интересов.

Conflict of interests. The authors declare no conflict of interests.

Поступила/Accepted on: 12.11.2020

ЛИТЕРАТУРА / REFERENCES:

- Жулев Е.Н., Воклулова Ю.А.** Методика применения цифровых оттисков для изучения качества ретракции десневого края. — *Кубанский научный медицинский вестник*. — 2017; 1 (162): 46—8
[Zhulev E.N., Vokulova Y.A. The technique of applying digital prints to explore the quality of the retraction of the gingival margin. — *Kuban Scientific Medical Bulletin*. — 2017; 1 (162): 46—8 (In Russ.)]. eLIBRARY ID: 29141493
- Ряховский А.Н.** Цифровая стоматология. — М.: Авантис, 2010. — С. 106—112
[Ryahovskij A.N. Digital dentistry. — Moscow: Avantis, 2010. — P. 106—112 (In Russ.)].
- Birnbaum N.S., Stephens C., Aaronson H.B., Cohen B.** 3D Digital Scanners: a high-tech approach to more accurate dental impressions. — *Inside Dentistry*. — 2009; 5 (4). <https://www.dentalaegis.com/id/2009/04/3-dimensional-digital-scanners-a-high-tech-approach-to-more-accurate-dental-impressions>
- Flügge T.V., Schlager S., Nelson K., Nahles S., Metzger M.C.** Precision of intraoral digital dental impressions with iTero and extraoral digitization with the iTero and a model scanner. — *Am J Orthod Dentofacial Orthop*. — 2013; 144 (3): 471—8. PMID: 23992820
- Gallardo Y.R., Bohner L., Tortamano P., Pigozzo M.N., Laganá D.C., Sesma N.** Patient outcomes and procedure working time for digital versus conventional impressions: A systematic review. — *J Prosthet Dent*. — 2018; 119 (2): 214—9. PMID: 28967407
- Kim S.-Y., Kim M.-J., Han J.-S., Yeo I.-S., Lim Y.-J., Kwon H.-B.** Accuracy of dies captured by an intraoral digital impression system using parallel confocal imaging. — *Int J Prosthodont*. — 2013; 26 (2): 161—3. PMID: 23476911
- Logozzo S., Franceschini G., Kilpelae A., Caponi M., Governi L., Blois L.** A comparative analysis of intraoral 3d digital scanners for restorative dentistry. — *The Internet Journal of Medical Technology*. — 2008; 5 (1): 1—18 <http://ispub.com/IJMT/5/1/10082>
- Patzelt S.B.M., Lamprinos C., Stampf S., Att W.** The time efficiency of intraoral scanners: an in vitro comparative study. — *J Am Dent Assoc*. — 2014; 145 (6): 542—51. PMID: 24878708
- Patzelt S.B.M., Emmanouilidi A., Stampf S., Strub J.R., Att W.** Accuracy of full-arch scans using intraoral scanners. — *Clin Oral Investig*. — 2014; 18 (6): 1687—94. PMID: 24240949
- Seelbach P., Brueckel C., Wöstmann B.** Accuracy of digital and conventional impression techniques and workflow. — *Clin Oral Investig*. — 2013; 17 (7): 1759—64. PMID: 23086333
- Yuzbasioglu E., Kurt H., Turunc R., Bilir H.** Comparison of digital and conventional impression techniques: evaluation of patients' perception, treatment comfort, effectiveness and clinical outcomes. — *BMC Oral Health*. — 2014; 14: 10. PMID: 24479892
- Беляй А.М., Ермолаев Г.А.** Применение 3D технологий на этапах изготовления ортопедических конструкций. — В сб. матер. научно-практ. конф. «Комплексная реабилитация пациентов в клинике ортопедической стоматологии». — Минск: Интегралполиграф, 2017. — С. 78—80
[Belyaj A.M., Ermolaev G.A. Application of 3D technologies at the stages of manufacturing orthopedic structures. — In proceedings of the "Comprehensive rehabilitation of patients in the clinic of orthopedic dentistry" conference. — Minsk: Integralpoligraf, 2017. — Pp. 78—80 (In Russ.)].
- Визер Ю.Ю., Елали А.Х.** Технологии 3D печати в медицине и стоматологии. — В сб. матер. всерос. конф. «Естественно-научные основы медико-биологических знаний». — Рязань, 2017. — С. 114—116
[Vizer Y.Y., Elali A.H. 3D printing technologies in medicine and dentistry. — In proceedings of the "Natural science foundations of medical and biological knowledge" conference. — Rязань, 2017. — Pp. 114—116 (In Russ.)].
- Ермолаева К.А., Коршакевич И. С., Тихоненко Д.В.** Применение 3D-технологий в стоматологии. —

- В сб. научных трудов, посв. 125-летию основателя кафедры ортопедической стоматологии КГМУ проф. Исаака Михайловича Оксмана. — Казань: КГМУ, 2017. — С. 163—169
[*Ermolaeva K.A., Korshakevich I. S., Tihonenko D. V.* Application of 3D technologies in dentistry. — In collection of scientific papers dedicated to the 125th anniversary of the founder of the Department of orthopedic dentistry of KSMU, Professor Isaac Mikhailovich Oxman. — Kazan: KSMU, 2017. — Pp. 163—169 (In Russ.)].
- 15. Карякин Н.Н., Горбатов Р.О.** 3D-печать в медицине. — М.: ГЭОТАР-Медиа, 2019. — С. 194—221
[*Karyakin N.N., Gorbatov R.O.* 3D printing in medicine. — Moscow: GEOTAR-Media, 2019. — P. 194—221 (In Russ.)].
- 16. Шустова В.А., Шустов М.** А. Применение 3D-технологий в ортопедической стоматологии. — СПб: СпецЛит, — 2016. — С. 8—44
[*Shustova V.A., SHustov M.A.* Application of 3D technologies in prosthetics dentistry. — Saint Petersburg: SpecLit, — 2016. — P. 8—44 (In Russ.)].
- 17. Dawood A., Marti B.M., Sauret-Jackson V., Darwood A.** 3D printing in dentistry. — *Br Dent J.* — 2015; 219 (11): 521—9. PMID: 26657435
- 18. Oberoi G., Nitsch S., Edelmayer M., Janjić K., Müller A.S., Agis H.** 3D Printing — *Encompassing the facets of dentistry.* — *Front Bioeng Biotechnol.* — 2018; 6: 172. PMID: 30525032
- 19. Garcia J., Yang Z.L., Mongrain R., Leask R.L., Lachapelle K.** 3D printing materials and their use in medical education: a review of current technology and trends for the future. — *BMJ Simul Technol Enhanc Learn.* — 2018; 4 (1): 27—40. PMID: 29354281
- 20. Chung Y.-J., Park J.-M., Kim T.-H., Ahn J.-S., Cha H.-S., Lee J.-H.** 3D printing of resin material for denture artificial teeth: Chipping and indirect tensile fracture resistance. — *Materials (Basel).* — 2018; 11 (10): 1798. PMID: 30248955
- 21. Tack P., Victor J., Gemmel P., Annemans L.** 3D-printing techniques in a medical setting: a systematic literature review. — *Biomed Eng Online.* — 2016; 15 (1): 115. PMID: 27769304
- 22. Лебеденко И.Ю., Арутюнов С.Д., Ряховский А.Н.** (ред.). Ортопедическая стоматология: национальное руководство. — М.: ГЭОТАР-Медиа, 2016. — С. 158
[*Lebedenko I.Y., Arutyunov S.D., Ryahovskij A.N.* Prosthetic dentistry: national guide. — Moscow: GEOTAR-Media, 2016. — P. 158. (In Russ.)].
- 23. de Mendonça A.F., de Mendonça M.F., White G.S., Sara G., Littlefair D.** Total CAD/CAM Supported Method for Manufacturing Removable Complete Dentures. — *Case Rep Dent.* — 2016; 2016: 1259581. PMID: 27974977
- 24. Unkovskiy A., Wahl E., Zander A.T., Huettig F., Spintzyk S.** Intraoral scanning to fabricate complete dentures with functional borders: a proof-of-concept case report. — *BMC Oral Health.* — 2019; 19 (1): 46. PMID: 30866892
- 25. Kim T., Varjão F., Duarte S.** Esthetic rehabilitation of an edentulous arch using a fully digital approach. — In: Duarte S. (ed.) Quintessence of dental technology 2018. — Quintessence (USA), 2018. — Pp. 227—236.
- 26. Kanazawa M., Inokoshi M., Minakuchi S., Ohbayashi N.** Trial of a CAD/CAM system for fabricating complete dentures. — *Dent Mater J.* — 2011; 30 (1): 93—6. PMID: 21282882
- 27. Janeva N., Kovacevska G., Janev E.** Complete dentures fabricated with CAD/CAM technology and a traditional clinical recording method. — *Open Access Maced J Med Sci.* — 2017; 5 (6): 785—789. PMID: 29104691
- 28. Han W., Li Y., Zhang Y., Lv Y., Zhang Y., Hu P., Liu H., Ma Z., Shen Y.** Design and fabrication of complete dentures using CAD/CAM technology. — *Medicine (Baltimore).* — 2017; 96 (1): e5435. PMID: 28072686
- 29. Soltanzadeh P., Suprono M.S., Kattadiyil M.T., Goodacre C., Gregorius W.** An in vitro investigation of accuracy and fit of conventional and CAD/CAM removable partial denture frameworks. — *J Prosthodont.* — 2019; 28 (5): 547—55. PMID: 30407685
- 30. Kalberer N., Mehl A., Schimmel M., Müller F., Srinivasan M.** CAD-CAM milled versus rapidly prototyped (3D-printed) complete dentures: An in vitro evaluation of trueness. — *J Prosthet Dent.* — 2019; 121 (4): 637—43. PMID: 30711292
- 31. Chen H., Wang H., Lv P., Wang Y., Sun Y.** Quantitative evaluation of tissue surface adaption of CAD-designed and 3D printed wax pattern of maxillary complete denture. — *Biomed Res Int.* — 2015; 2015: 453968. PMID: 26583108
- 32. Goodacre B.J., Goodacre C.J., Baba N.Z., Kattadiyil M.T.** Comparison of denture base adaptation between CAD-CAM and conventional fabrication techniques. — *J Prosthet Dent.* — 2016; 116 (2): 249—56. PMID: 27112416

DOI: 10.37988/1811-153X_2021_1_136

Р.В. Студеникин,
к.м.н., главный врачСтоматологическая клиника
«Ваш стоматолог», Воронеж

Изготовление и установка временной условно-съёмной ортопедической конструкции с применением аналогово-цифрового метода при одномоментной имплантации

Реферат. При установке имплантатов не всегда принимается решение по немедленной нагрузке ортопедической конструкцией. Из-за опасения нарушить костную интеграцию с последующей потерей имплантата прибегают к методике отсроченной нагрузки, что приводит к снижению качества жизни пациентов. **Цель** — изготовление и установка после одномоментной имплантации условно-съёмного прототипа ранее используемой пациентом ортопедической конструкции с применением аналогово-цифрового метода. **Материалы и методы.** Проведено исследование и лечение 26 пациентов, обратившихся в клинику «Ваш стоматолог» (Воронеж). Для сокращения сроков постоянного протезирования и повышения качества жизни пациентов после оперативного вмешательства имплантации применен аналогово-цифровой способ изготовления временных условно-съёмных ортопедических конструкций с использованием интраорального оптического сканера 3Shape Trios 3. Цифровое изображение в виде электронного файла STL направляется в программу Exocad, где оператор вносит изменения и дополнения, в том числе моделируя отсутствующие зубы. Цифровые образы верхней и нижней челюстей сохраняются в программе. Затем была изготовлена стереографическая модель челюстей по принципу трехмерной печати для визуализации клинической ситуации. На платформу multiunit установлены слепочные трансферы, снят двухслойный силиконовый оттиск, который направляется в зуботехническую лабораторию для изготовления гипсовой модели и фиксации

ее в артикулятор. В аналоги имплантатов установлены временные абатменты. Выполнено сканирование лабораторным сканером имеющейся рабочей модели, которая фиксируется на multiunit. **Результаты.** Благодаря применению современных технологичных решений визуализирована форма будущей ортопедической конструкции для пациента, быстро изготовлен и установлен после операции временный протез, в котором использован прототип прежнего. **Заключение.** Немедленная установка при одномоментной имплантации условно-съёмной временной ортопедической конструкции, изготовленной аналогово-цифровым методом, ведет к сокращению сроков постоянного протезирования.

Ключевые слова: оптический сканер, временная ортопедическая конструкция, немедленная нагрузка, рабочая модель, первичная стабильность имплантата

ДЛЯ ЦИТИРОВАНИЯ:

Студеникин Р.В. Изготовление и установка временной условно-съёмной ортопедической конструкции с применением аналогово-цифрового метода при одномоментной имплантации. — *Клиническая стоматология*. — 2021; 1 (97): 136—43.

DOI: 10.37988/1811-153X_2021_1_136

R.V. Studenikin,
PhD in Medical Science, chief doctor

Dental Clinic "Yours dentist", Voronezh, Russia

Manufacturing and installation of a temporary conditionally removable orthopedic structure using the analog-digital method for one-stage implantation

Abstract. When installing implants, a decision is not always made on the immediate loading of the orthopedic construction due to the fear of disrupting bone integration, which can lead to the loss of the implant, therefore, they resort to the delayed loading technique, which leads to a decrease in the quality of life. **Objective.** Manufacturing and installation after one-stage implantation of a conditionally removable prototype of an orthopedic structure previously used by the patient using the analog-digital method. **Materials and methods.** The study and treatment of 26 patients who applied to the clinic «Vash Stomatolog» were carried out. To reduce the time of permanent prosthetics and improve the quality of life of patients after surgery, implantation, an analog-digital method of manufacturing temporary, conditionally removable, orthopedic structures was used using an intraoral optical scanner 3Shape Trios 3. The digital image in the

form of an electronic STL file is sent to the Exocad program, where the operator makes changes and additions, including modeling the missing teeth. The digital images of the upper and lower jaws are saved in the program. Then a stereographic model of the jaws was made using the 3D-printing principle to visualize the clinical situation. On the multiunit platform, impression transfers are installed, a two-layer silicone impression is taken, which is sent to the dental laboratory for the manufacture of a plaster model and its fixation into the articulator. Temporary abutments are installed in implant analogs. The laboratory scanner has scanned the existing working model, which is fixed on the multiunit. **Results.** Thanks to the use of modern technological solutions, the shape of the future orthopedic structure for the patient was visualized, a temporary prosthesis was quickly manufactured and installed after the operation, in which the previous prototype was used.

Conclusion. Immediate installation of a conditionally removable temporary orthopedic structure manufactured by the analog-digital method during a one-stage implantation leads to a reduction in the time of permanent prosthetics.

Key words: optical scanner, temporary prosthetics, immediate loading, working model, primary implant stability

ВВЕДЕНИЕ

Развитие цифровой стоматологии дает возможность сократить период временной реабилитации и сроки постоянного протезирования пациентов с частичной или полной потерей зубов [1–6].

Цифровое планирование будущей работы, а также применение современных хирургических протоколов позволяют получить высокую первичную стабильность имплантата, приводящую к быстрой регенерации костной ткани вокруг имплантата непосредственно под нагрузкой ортопедической конструкцией.

Хирургический протокол одномоментной имплантации у пациентов с полной или частичной потерей зубов представляет собой атравматичное удаление с установкой имплантатов непосредственно в лунку зуба или под углом в обход важных анатомических образований, что дает возможность получить высокую первичную стабильность имплантата от 35–45 Н·см² [7–9].

Многие специалисты при установке имплантатов, получив динамометрическое усилие меньше 35 Н·см², не всегда принимают решение по немедленной нагрузке ортопедической конструкцией, опасаясь нарушить костную интеграцию, что может привести к потере имплантата, поэтому прибегают к методике отсроченной нагрузки. В период интеграции имплантата реабилитация пациента несъемными конструкциями может быть затруднена и часто сопровождается применением съемного протеза, что приводит к снижению качества жизни [10–15].

Съемные протезы для реабилитации пациентов, как правило, не отвечают требованиям старой ортопедической конструкции и воспринимаются как инородное тело [16–18]. Их применение в период интеграции имплантатов может привести к атрофии альвеолярного гребня, нарушению их интеграции в костной ткани, а также к удлинению сроков окончательного протезирования.

Учитывая все вышеперечисленное, необходимо заранее получить прототип будущей ортопедической конструкции, используя его впоследствии для временной реабилитации пациента до периода окончательной интеграции имплантата. Одна из таких методик — прямое изготовление временного протеза на имплантатах с помощью фотокомпозита и силиконового ключа [19–25].

Применены интраоперационное немедленное протезирование и наложение протеза в течение 72 часов [26–29]. Методика позволила с помощью аналогового метода изготовить литой каркас в зуботехнической

FOR CITATION:

Studenikin R.V. Manufacturing and installation of a temporary conditionally removable orthopedic structure using the analog-digital method for one-stage implantation. — *Clinical Dentistry (Russia)*. — 2021; 1 (97): 136–43. DOI: 10.37988/1811-153X_2021_1_136

лаборатории, предварительно установив его во рту на специальные абатменты и вклеить готовый условно-съемный протез, быстро реабилитировав пациента.

Недостатки этих методик — трудоемкая продолжительная работа по фиксации протеза после установки имплантатов, кроме того, использовались материалы, требующие химическую полимеризацию для их отверждения во рту при постановке конструкции.

Применение цифровых технологий дает возможность получить будущий прототип временного протеза, предварительно проведя сканирование старых ортопедических конструкций внутриротовым методом, тем самым сократив сроки и время реабилитации пациента на всех этапах лечения [30].

Изготовление временной условно-съемной конструкции в цифровой лаборатории занимает 3–4 часа, постановка — во рту до 30 минут.

Цель работы — применение аналогово-цифрового метода изготовления условно-съемного прототипа ранее используемой пациентом ортопедической конструкции и установка ее после одномоментной имплантации.

МАТЕРИАЛЫ И МЕТОДЫ

1. Внутриротовое сканирование. Для создания будущей ортопедической конструкции необходимо получить цифровой образ зубов, что позволит добиться идеальной точности временной конструкции и ускорить реабилитацию пациента. Внутриротовое сканирование аппаратом 3Shape Trios 3 — бесконтактное оптическое сканирование объекта, позволяющее определить его геометрическое строение, где световой импульс трансформируется в объемное изображение, сохраняясь в виде электронного файла.

С применением оптического датчика создается образ, который автоматически переводится в открытый цифровой формат STL, позволяющий работать в любой программе по моделированию ортопедических конструкций.

2. Загрузка и моделирование образа конструкции. После этапа сканирования в программе Exocad проводятся оценка и дополнительное моделирование отсутствующих зубов, а при необходимости коррекция формы старой ортопедической конструкции. В программе 3Shape, в которую предварительно подгружается образ компьютерной томографии в формате DiCom, оценивается виртуальная постановка имплантатов и угол вкручивания относительно образа будущей ортопедической конструкции.

3. Стереолитография. Модели для планирования ортопедического лечения изготавливают в аппарате Formlab3 по технологии стереолитографии — методике лазерного спекания, позволяющей изготовить по цифровому образу диагностические демонстрационные модели, индивидуальные капы, прототипы ортопедических конструкций и прочие трехмерные фигуры. Эта технология позволяет оперативно и точно изготовить образ зубочелюстных моделей до и после лечения. После установки имплантата в нужное положение создается аналоговая стереографическая модель, по которой специалист видит конечную конструкцию.

4. Термовакuumирование. В аппарате UltraVac выполняют необходимое формирование термопластического материала, проводя обжим зубочелюстной модели из пластика. После того как материал застыл, производится его обработка. Изготовление направляющих шаблона-капы производится по аналогичной методике.

5. Лабораторное сканирование моделей выполнялось лабораторным 3D-сканером Ceramill Map600 (Amann Girrbach). Интеллектуальный интерфейс аппарата позволяет перемещать в пространстве сканируемый объект и формировать STL-файл для дальнейшей работы в программе для моделирования.

6. Фрезерование осуществлялось в пятиосевом лабораторном станке Coritesc350i, позволяющем применить

мокрую и сухую обработку различных материалов, в том числе ПММА. Специальная программа рассчитывает режим фрезерования, определяя скорость и движущие фрезы, а также тип материала и его характеристики. При этом CAD/CAM-система открытого типа позволяет использовать электронные файлы от систем других производителей.

РЕЗУЛЬТАТЫ И ОБСУЖДЕНИЕ

С применением данной методики проведено исследование и лечение 26 пациентов, обратившихся в клинику «Ваш стоматолог».

После планирования и составления комплексного плана лечения с помощью внутриротового сканера 3Shape производят сканирование старой ортопедической конструкции. Положение, форма и эстетика должны удовлетворять пациента в течение всего времени использования конструкции. Далее выполняют сканирование зубов-антагонистов и регистрацию привычной окклюзии.

Цифровое изображение в формате STL направляется в программу Exocad, где оператор вносит изменения и дополнения, в том числе моделируя отсутствующие зубы.

Цифровой образ верхней и нижней челюстей сохраняется в программе. Затем изготавливается стереографическая модель челюстей по принципу трехмерной печати для визуализации клинической ситуации. Предварительно по модели изготавливают шаблон — капу — для планирования установки имплантатов в правильное положение, который полностью повторяет форму старой конструкции, а также индивидуальную ложку для снятия силиконового оттиска с имплантатов на операции (рис. 1).

Этап операции: после снятия старой ортопедической конструкции производят atraumatic удаление зубов. Перед установкой имплантатов накладывают шаблон (капу) для планирования положения ортопедических платформ относительно будущей временной конструкции.

Затем в лунки зубов устанавливаются имплантаты с первичной стабильностью не менее $35 \text{ Н}\cdot\text{см}^2$ и глубиной погружения больше 2 мм относительно альвеолярного гребня. Нависающие края кортикальной пластины убирают специальной фрезой, выполняется установка протетических элементов (multiunit) на имплантаты с динамометрическим усилием от $15\text{--}30 \text{ Н}\cdot\text{см}^2$.

Часть зубов, позиция которых выбрана без установки имплантатов, сохраняется для регистрации центрального соотношения челюстей. Пациента просят сомкнуть зубы в привычное ему положение, прикус регистрируется А-силиконом, они atraumaticно удаляются и производится аугментация лунки зубов ксенографтом. Накладываются швы (рис. 2).

Следующий этап — ортопедический. На платформы multiunit устанавливают слепочные трансферы, снимают двухслойный силиконовый оттиск с помощью

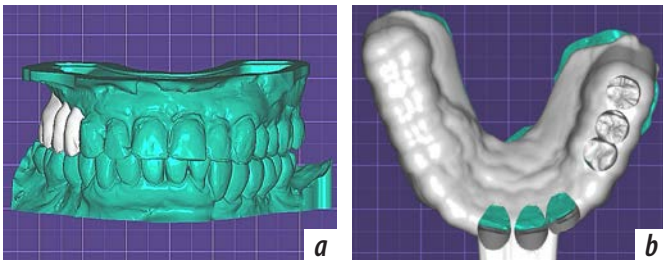


Рис. 1. Этапы моделирования: а — отсутствующих зубов; б — ложки для снятия оттиска с уровня multiunit
[Fig. 1. Stages of modeling: a — missing teeth; b — spoons for taking an impression from the multiunit level]

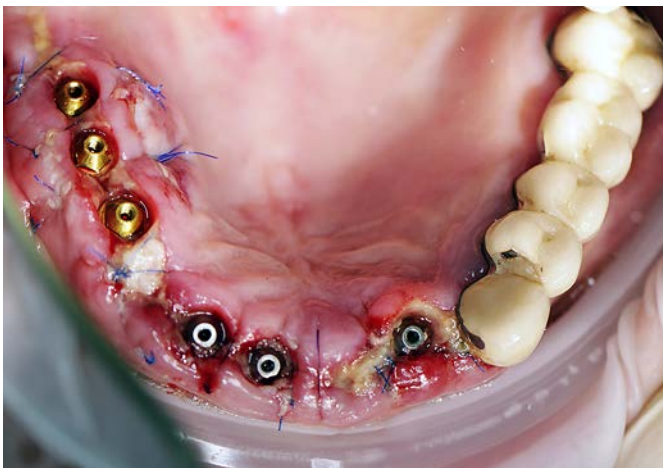

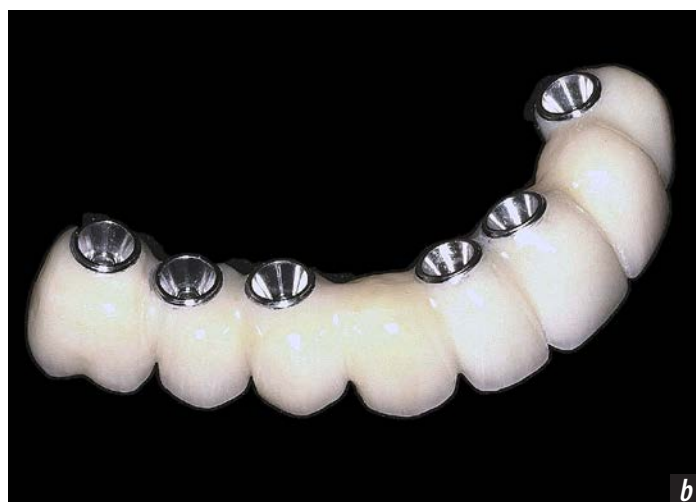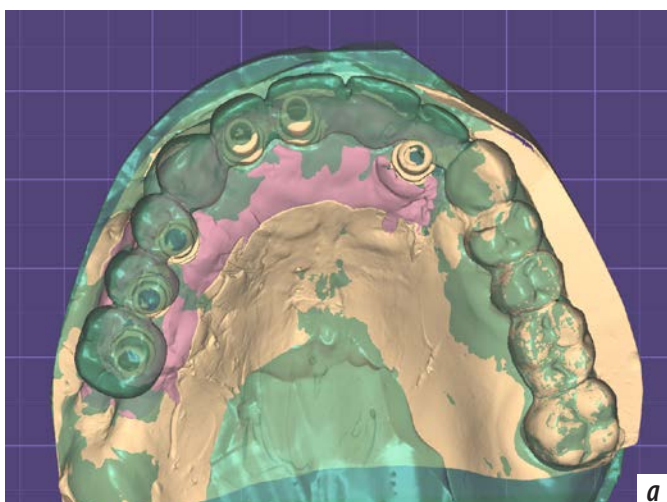
Рис. 2. Завершение хирургического этапа — установка multiunit
[Fig. 2. Completion of Surgical Phase — Multiunit Installation]

индивидуальной ложки. Платформа multiunit закрывается защитным колпачком-формирователем. Оттиск направляется в зуботехническую лабораторию для изготовления гипсовой модели и фиксации ее в артикулятор. Проводится сканирование лабораторным сканером имеющейся рабочей модели, предварительно установив в аналогии имплантатов временные абатменты, а также ее положение относительно антагонистов в артикуляторе (рис. 3).

В специальной программе по нескольким контрольным точкам совмещается сохраненный образ старой ортопедической конструкции с образом рабочей модели. В программе появляются цветные участки, показывающие погрешности. Дополнительно моделируют форму и протяженность новой временной конструкции, которая будет фиксироваться на multiunit (рис. 4). Через 2,5 часа фрезерованная конструкция из ПММА будет готова.



Рис. 3. Сканирование рабочих моделей
[Fig. 3. Scanning of working models]



Рису. 4. Этапы работы: а — совмещение рабочей модели с образом старой ортопедической конструкции; б — временная конструкция после изготовления

[Fig. 4. Stages of work: a — alignment of the working model with the image of the old construction; b — temporary construction after manufacture]

В течение 72 часов после операции конструкция фиксируется на ортопедические платформы с нагрузкой от 15 до 30 Н·см². Проводится контроль окклюзии с зубами-антагонистами.

Клинический случай

Пациентка Н., 58 лет, обратилась с жалобами по поводу боли в области зуба 1.7 под мостовидной конструкцией (рис. 5). Поставлен диагноз: частично вторичная адентия, потеря зубов вследствие несчастного случая, удаления или локальной периодонтальной болезни (K08.1).

При оказании неотложной помощи мостовидная конструкция сегментирована в области зуба 1.3 с диагнозом «обострение хронического периодонтита», зуб 1.7 удален. Через 1 месяц после удаления у пациентки появилась подвижность зубов 1.3, 1.2, 1.1 и 2.1 под старой мостовидной конструкцией. Мостовидная

конструкция частично снята, остальная часть протеза на верхней челюсти не тронута исходя из экономических причин. Принято решение об атравматичном удалении зубов верхней челюсти в области зубов 1.3, 1.2, 1.1 и 2.1 с одномоментной установкой имплантатов

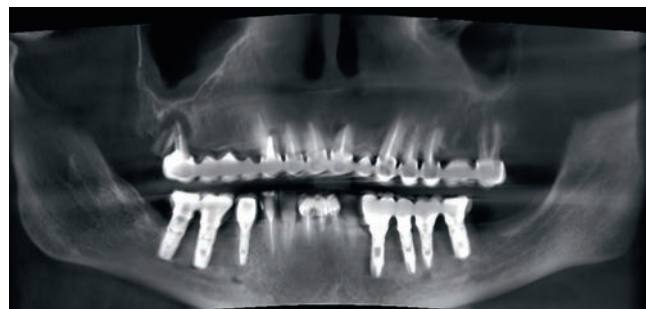

Рис. 5. Рентгенодиагностика на этапе планирования
[Fig. 5. X-ray diagnostics at the planning stage]

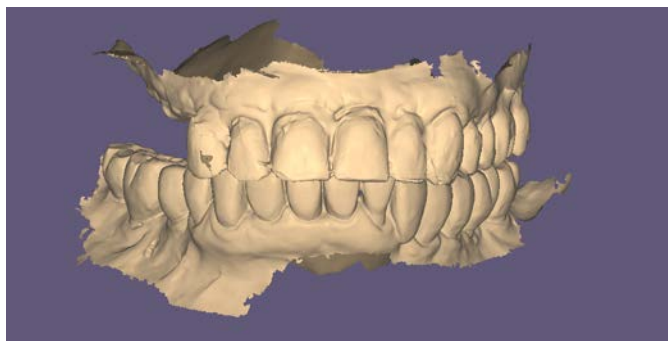


Рис. 6. Цифровое изображение после сканирования
[Fig. 6. Digital image after scanning]

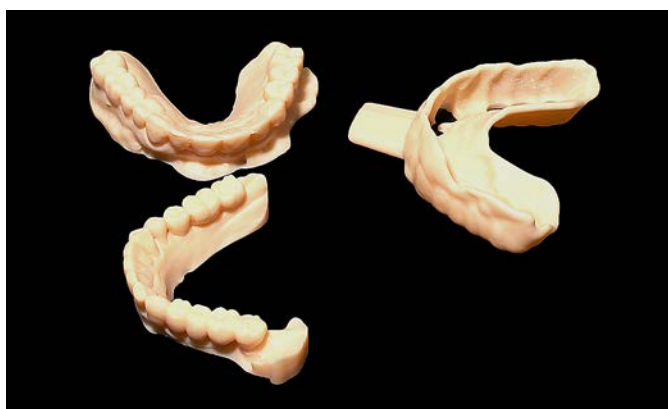

Рис. 7. Модели и слепочная ложка, полученная по технологии 3D-печати
[Fig. 7. Models and impression tray obtained using 3D printing]

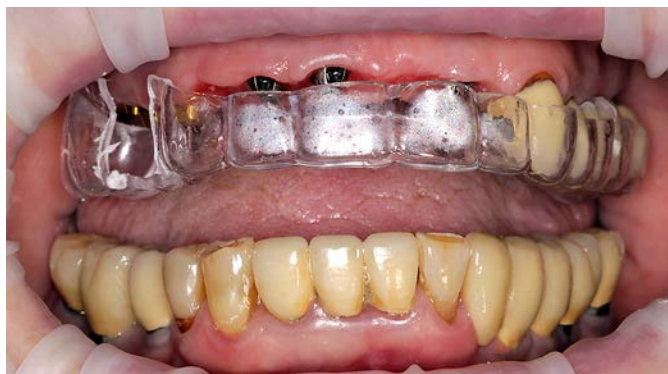

Рис. 8. Наложение шаблона (капы) для проверки правильного ортопедического положения multiunit
[Fig. 8. Applying a template (mouth guard) to check the correct orthopedic position of multiunit]

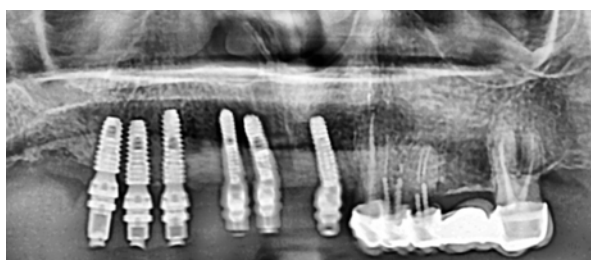

Рис. 9. Рентгенографический контроль установки имплантатов в день операции
[Fig. 9. X-ray control of implant placement on the day of surgery]

и нагрузкой условно-съемной временной конструкцией с уровня платформ multiunit.

На этапе планирования проведено внутривитальное сканирование аппаратом старой ортопедической конструкции с фиксированием ее образа в специальной программе (рис. 6). Проведено моделирование отсутствующих зубов и изготовление стереографических моделей, шаблона (капы) для планирования и индивидуальной слепочной ложки для снятия силиконового оттиска с имплантатов после операции (рис. 7).

Перед операцией, на этапе подготовки, после снятия старой ортопедической конструкции прямым способом

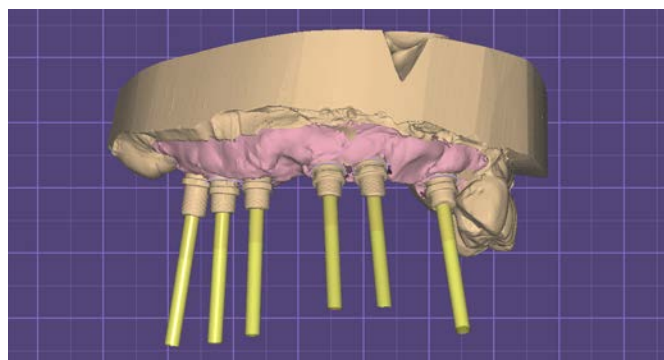


Рис. 10. Лабораторное сканирование
[Fig. 10. Laboratory scanning]

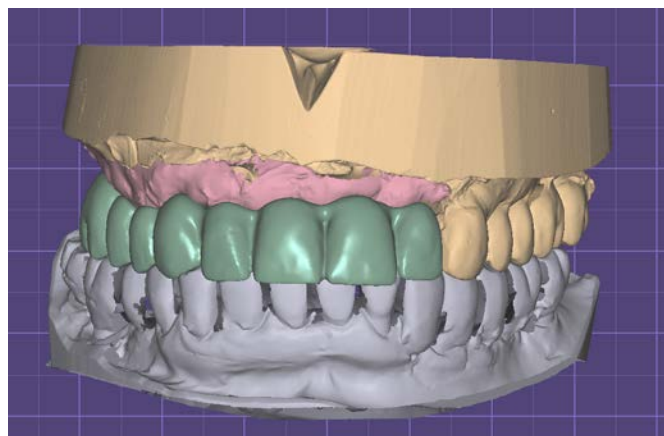
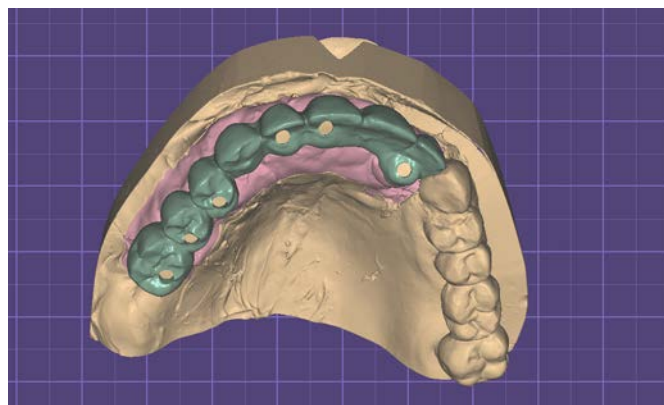


Рис. 11. Этапы моделирования образа временной условно-съемной ортопедической конструкции
[Fig. 11. Stages of image modeling of a temporary, conditionally removable, orthopedic construction]

были изготовлены временные коронки. Проведено atraumatic удаление зубов 1.3, 1.2, 1.1 и 2.1, наложение шаблона (капы) для правильной позиции платформ multiunit и установка имплантатов в позиции зубов 1.4, 1.5, 1.6, 1.2, 1.1 и 2.2 (рис. 8). Выполнен рентгенографический контроль (рис. 9).

Затем проводится установка слепочных трансферов на платформы multiunit, снятие двухслойного силиконового оттиска с помощью индивидуальной ложки и регистрация прикуса А-силиконом. В зуботехнической лаборатории изготавливают рабочую модель, на которую устанавливают временные абатменты и производят сканирование (рис. 10). Новый цифровой образ рабочей модели с абатментами совмещается с образом старой ортопедической конструкции, которая была сохранена в программе (рис. 11). В течение нескольких часов изготавливается временная условно съёмная конструкция, которая устанавливается во рту (рис. 12). Через 14 дней снимают швы и проводят осмотр (рис. 13).

Применение современных цифровых решений позволило визуализировать форму будущей ортопедической конструкции, позволяющую применить технологию немедленной нагрузки на имплантаты и изготовить ее.

ВЫВОДЫ

Немедленная установка при одномоментной имплантации условно-съёмной временной ортопедической конструкции, изготовленной аналогово-цифровым методом, дает возможность ускорить и исключить множество лабораторных этапов, связанных с человеческим трудом.

Конфликт интересов. Автор декларирует отсутствие конфликта интересов.

Conflict of interests. Author declares no conflict of interests.

Поступила/Accepted: 28.12.2020

ЛИТЕРАТУРА / REFERENCES:

1. **Асташина Н.Б., Бажин А.А., Меньшиков А.Е., Казakov С.В., Бронников В.А.** Перспективы применения цифровых технологий на этапах изготовления съёмных пластиночных протезов. — *Уральский медицинский журнал*. — 2020; 9 (192): 72—5 [Astashina N.B., Bazhin A.A., Menshikov A.E., Kazakov S.V., Bronnikov V.A. Prospects for the use of digital technologies at the stages of manufacturing removable plate prostheses. — *Ural Medical Journal*. — 2020; 9 (192): 72—5 (In Russ.)].
eLIBRARY ID: 44206407
2. **Гажва С.И., Тетерин А.И., Кушиева А.О.** Использование цифровых технологий в ортопедической стоматологии. — *Dental Forum*. — 2020; 4 (79): 12—3 [Gazhva S.I., Teterin A.I., Kushieva A.O. The use of digital

- technologies in prosthodontic dentistry. — *Dental Forum*. — 2020; 4 (79): 12—3 (In Russ.)]. eLIBRARY ID: 44082018
3. **Костин К.А.** Преимущества использования цифровых CAD-CAM технологий (на примере изготовления одиночной керамической реставрации с помощью клинической CAD-CAM системы Planmeca FIT). — *Стоматология для всех*. — 2017; 3: 12—4 [Kostin K.A. Advantages of CAD-CAM digital technologies (on the example of manufacturing single ceramic restorations with the use of clinical cad-cam system planmeca fit). — *International Dental Review*. — 2017; 3: 12—4 (In Russ.)].
eLIBRARY ID: 30060791
4. **Yang Y., Yang Z., Lin W.-S., Chen L., Tan J.-G.** Digital Duplication and 3D Printing for Implant Overdenture

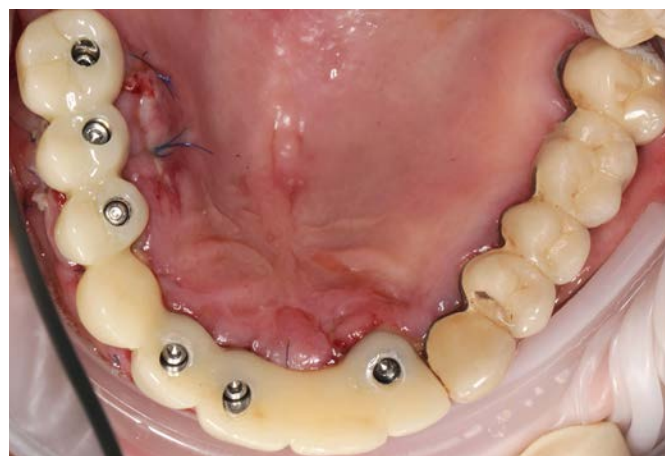
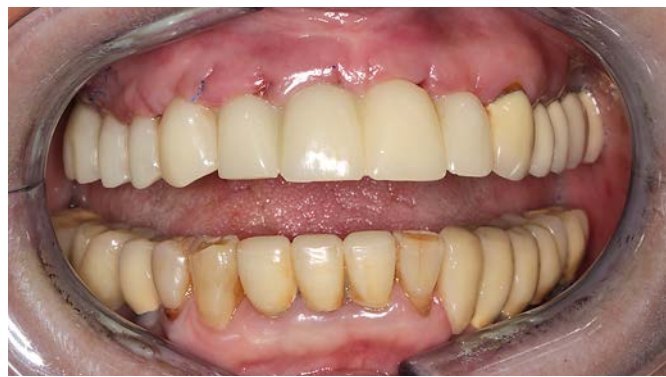
Рис. 12. Установка условно-съёмной конструкции после операции [Fig. 12. Installation of a conditionally removable structure after surgery]

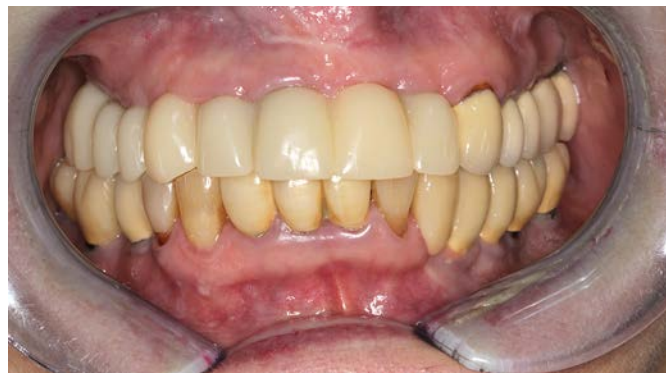

Рис. 13. Осмотр пациента через 14 дней [Fig. 13. Inspection of the patient after 14 days]

- Fabrication. — *J Prosthodont.* — 2020 Jul 12
PMID: 32656819
5. **Zhao Y.J., Wang Y.** Understanding chair-side digital technology for stomatology from an engineering viewpoint. — *Zhonghua Kou Qiang Yi Xue Za Zhi.* — 2018; 53 (4): 230—5 (In Chinese). PMID: 29690692
6. **Ye H.Q., Liu Y.S., Wang G.B., Wang S.M., Liu Y.S., Jia L., Sun Y.C., Zhou Y.S.** Application of three-dimensional digital simulated design and implementation in esthetic rehabilitation]. — *Zhonghua Kou Qiang Yi Xue Za Zhi.* — 2020; 55 (10): 729—36 (In Chinese). PMID: 33045783
7. **Ильичев Е.А., Путь В.А., Решетов И.В., Солодкий В.Г.** Хирургические протоколы транс-скуловой и ангулярной одномоментной имплантации. — В сб. тезисов конгресса «Медицинская помощь при травмах мирного и военного времени. Новое в организации и технологиях». — М., 2018. — С. 105—107
[Ilyichev E.A., Put V.A., Reshetov I.V., Solodkiy V.G. Surgical protocols for trans-zygomatic and angular single-stage implantation. — Proceedings of congress "Medical care for injuries in peacetime and wartime. New in organization and technology". — Moscow, 2018. — Pp. 105—107 (In Russ.)].
eLIBRARY ID: 36691363
8. **Кондратьева А.А.** Реабилитация пациентов при полной адентии челюстей с использованием денальных имплантатов по протоколу All-on—4. — *Вестник Новгородского государственного университета им. Ярослава Мудрого.* — 2016; 1 (92): 77—80
[Kondratjeva A.A. Treatment of patients with completely edentulous jaws using dental implants following the all-on-4 protocol. — *Vestnik NovSU.* — 2016; 1 (92): 77—80 (In Russ.)].
eLIBRARY ID: 26084020
9. **Никитин А.А., Полупан П.В., Сипкин А.М., Никитин Д.А.** Отдаленные результаты применения одноэтапного хирургического протокола операции и одноэтапных денальных имплантатов. — *Медицинский алфавит.* — 2016; 29 (292): 42—9
[Nikitin A.A., Polupan P.V., Sipkin A.M., Nikitin D.A. Long-term results of using single-stage surgical protocol of dental implantation and one-phase dental implants. — *Medical Alphabet.* — 2016; 29 (292): 42—9 (In Russ.)].
eLIBRARY ID: 28300737
10. **Сатановский М.А., Северинова С.К., Сатановский А.М., Чамбель-Пашаева А.Р.** Наш опыт работы ортопедического лечения пациентов несъемными конструкциями с опорой на импланты. — *Дневник науки.* — 2019; 10 (34): 5
[Satanovsky M.A., Severinova S.K., Satanovsky A.M., Chabel-Pashaeva A.R. Our experience of orthopedic treatment of patients with non-removable designs with response to implants. — *Science Diary.* — 2019; 10 (34): 5 (In Russ.)].
eLIBRARY ID: 41319388
11. **Ершов К.А., Севбитов А.В., Шакарьянц А.А., Дорощев А.Е.** Анализ качества жизни пациентов пожилого возраста со съемными ортопедическими конструкциями на этапе реабилитации. — *Российский стоматологический журнал.* — 2017; 5: 285—7
[Ershov K.A., Sevbitov A.V., Shakar'yants A.A., Dorofeev A.E. Analysis of quality of life of elderly patients at the stage of rehabilitation with removable orthopedic designs. — *Russian Journal of Dentistry.* — 2017; 5: 285—7 (In Russ.)].
eLIBRARY ID: 30542314
12. **Грищенко А.С., Ляндрес И.Г.** Применение лазера в эстетике десневого края на этапах ортопедической реабилитации пациентов. — *Лазерная медицина.* — 2019; 4: 45—9
[Grishchenkov A.S., Lyandres I.G. Laser light in the marginal gingiva aesthetics at the staged orthopedic treatment in dentistry (practical experience). — *Laser Medicine.* — 2019; 23 (4): 45—49 (In Russ.)].
eLIBRARY ID: 42314356
13. **Кошкин В.В., Масленников Д.Н., Сальников В.Н., Сальников Н.В., Симонов Д.С.** Реабилитация пациентов при полном отсутствии зубов с использованием денальных имплантатов. — *Бюллетень медицинских интернет-конференций.* — 2017; 1: 395
[Koshkin V.V., Maslennikov D.N., Salnikov V.N., Salnikov N.V., Simonov D.S. Rehabilitation of patients with complete absence of teeth using dental implants. — *Bulletin of Medical Internet Conferences.* — 2017; 1: 395 (In Russ.)].
eLIBRARY ID: 28839048
14. **Кондратьева А.А.** Реабилитация пациента с полной адентией нижней челюсти с использованием имплантатов Nobel по шаблону Nobel-Guide. — *Вестник Новгородского государственного университета им. Ярослава Мудрого.* — 2017; 3 (101): 87—90
[Kondrat'eva A.A. Treatment of patients with fully edentulous jaws using Nobel dental implants following the Nobel guide surgical template. — *Vestnik NovSU.* — 2017; 3 (101): 87—90 (In Russ.)].
eLIBRARY ID: 29876036
15. **Tavazzi E., Bergsland N., Cattaneo D., Gervasoni E., Laganà M.M., Dipasquale O., Grosso C., Saibene F.L., Baglio F., Rovaris M.** Effects of motor rehabilitation on mobility and brain plasticity in multiple sclerosis: a structural and functional MRI study. — *J Neurol.* — 2018; 265 (6): 1393—401. PMID: 29627940
16. **Рубникович С.П., Грищенко А.С.** Психологический профиль стоматологических пациентов при протезировании традиционными полными съемными протезами и съемными протезами с опорой на денальные имплантаты. — *Стоматолог. Минск.* — 2019; 1 (32): 71—6
[Rubnikovich S.P., Grishchenkov A.S. Psychological profile of dental patients in prosthetics with traditional full removable dentures and removable dentures based on dental implants. — *Dentist (Minsk).* — 2019; 1 (32): 71—6 (In Russ.)].
eLIBRARY ID: 37158384
17. **Чесноков В.А., Чеснокова М.Г., Нестерова К.И., Мусиенко А.И.** Оценка гигиенического состояния полости рта у лиц с превышением индекса массы тела на этапах ортопедической реабилитации съемными протезами. — *Пародонтология.* — 2019; 3: 269—73
[Chesnokov V.A., Chesnokova M.G., Nesterova K.I., Musienko A.I. Hygienic assessment of the oral cavity in individuals with excess body mass index during orthopedic rehabilitation with removable dentures. — *Parodontologiya.* — 2019; 3: 269—73 (In Russ.)].
eLIBRARY ID: 40548078
18. **Рубникович С.П., Агиевцев А.Д.** Протезирование пациентов съемными протезами с опорой на денальные имплантаты с использованием цифровых технологий. — *Стоматолог. Минск.* — 2019; 1 (32): 60—5
[Rubnikovich S.P., Agievcev A.D. Prosthetics for patients with removable dentures based on dental implants using digital technology. — *Dentist. Minsk.* — 2019; 1 (32): 60—5 (In Russ.)].
eLIBRARY ID: 37158382
19. **Луцкая И.К., Новак Н.В.** Стабилизация зубов в клинике эстетической стоматологии. — *Современная стоматология.* — 2016; 1 (62): 27—31
[Lutskaaya I.K., Novak N.V. Stabilization of teeth in the clinic of aesthetic dentistry. — *Sovremennaya stomatologiya.* — 2016; 1 (62): 27—31 (In Russ.)].
eLIBRARY ID: 25846994
20. **Martínez M.F.E., López S.R., Fontela J.V., García S.O., Quevedo M.M.** A New Technique for Direct Fabrication of Fiber-Reinforced Composite Bridge: A Long-Term Clinical Observation. — *Dent J (Basel).* — 2020; 8 (2): 48. PMID: 32397587

21. Kim H., Song M.-J., Shin S.-J., Lee Y., Park J.-W. Esthetic rehabilitation of single anterior edentulous space using fiber-reinforced composite. — *Restor Dent Endod.* — 2014; 39 (3): 220—5. PMID: 25110647
22. Ahmed K.E., Li K.Y., Murray C.A. Longevity of fiber-reinforced composite fixed partial dentures (FRC FPD)-Systematic review. — *J Dent.* — 2017; 61: 1—11. PMID: 28356189
23. Izgi A.D., Eskimez S., Kale E., Değer Y. Directly fabricated inlay-retained glass- and polyethylene fiber-reinforced composite fixed dental prostheses in posterior single missing teeth: A short-term clinical observation. — *The Journal of Adhesive Dentistry.* — 2011; 13(4): 383—391. DOI: 10.3290/j.jad.a19470
24. Pankratz V., Zimmer S., Marković L. Anterior fiber-reinforced ribbon composite resin bridge—A case report. — *Clin Case Rep.* — 2018; 6 (10): 1941—6. PMID: 30349703
25. Tacir I.H., Dirihan R.S., Polat Z.S., Salman G.Ö., Vallittu P., Lassila L., Ayna E. Comparison of load-bearing capacities of 3-unit fiber-reinforced composite adhesive bridges with different framework designs. — *Med Sci Monit.* — 2018; 24: 4440—8. PMID: 29950555
26. Kharalampos M., Put V.A., Tarasenko S.V., Reshetov I.V. Comprehensive patient rehabilitation while performing immediate dental implant placement with the use of information-wave therapy (literature overview). — *Journal of Advanced Pharmacy Education and Research.* — 2020; 4: 11—4. <https://japer.in/en/article/comprehensive-patient-rehabilitation-while-performing-immediate-dental-implant-placement-with-the-use-of-information-wave-therapy-literature-overview>
27. Путь В.А., Тарасенко С.В., Решетов И.В., Харалампос М. Комплексная реабилитация пациентов при проведении одномоментной дентальной имплантации с использованием информационно-волновой терапии. — *Российский вестник дентальной имплантологии.* — 2019; 3—4 (45—46): 90—6 [Put V.A., Tarasenko S.V., Reshetov I.V., Kharalampos M. Integrated rehabilitation of patients at the conduct of one-term dental implantation using information-wave therapy. — *Russian Bulletin of Dental Implantology.* — 2019; 3—4 (45—46): 90—6 (In Russ.)]. eLIBRARY ID: 44038840
28. Pigozzo M.N., da Costa T.R., Sesma N., Laganá D.C. Immediate versus early loading of single dental implants: A systematic review and meta-analysis. — *J Prosthet Dent.* — 2018; 120 (1): 25—34. PMID: 29703670
29. Bohluli B., Keyhan S.O., Cheshmi B., Ward C. Intraoperative dental implant complications. — In: Bagheri S.C., Khan H.A., Stevens M.R. (eds.) *Complex dental implant complications.* — Springer, 2020. — Pp. 29—46. DOI: 10.1007/978-3-030-47012-8_3
30. Dobrzański L.B., Achtełik-Franczak A., Dobrzańska J., Dobrzański L.A. The digitisation for the immediate dental implantation of incisors with immediate individual prosthetic restoration. — *Journal of Achievements in Materials and Manufacturing Engineering.* — 2019; 97 (2): 57—68. DOI: 10.5604/01.3001.0013.8541

DOI: 10.37988/1811-153X_2021_1_144

Д.И. Грачев¹,к.м.н., доцент кафедры пропедевтики
стоматологических заболеванийВ.Н. Царев¹,д.м.н., профессор, зав. кафедрой
микробиологии, вирусологии,
иммунологии, директор НИМСИЕ.Р. Маджидова¹,к.м.н., ассистент кафедры ортопедической
стоматологииН.Н. Мальгинов¹,д.м.н., профессор, зав. кафедрой
технологий протезирования в стоматологииИ.В. Золотницкий¹,д.м.н., профессор кафедры ортопедической
стоматологииА.В. Цимбалистов²,д.м.н., профессор, зав. кафедрой
ортопедической стоматологииИ.В. Войтяцкая²,д.м.н., доцент, профессор кафедры
стоматологии общей практикиВ.П. Чуев³,

д.т.н., профессор, генеральный директор

С.Д. Арутюнов¹,д.м.н., профессор, зав. кафедрой
пропедевтики стоматологических
заболеваний¹ МГМСУ им. А.И. Евдокимова² НИУ БелГУ³ Опытнo-экспериментальный завод
«ВладМиВа», Белгород

Физико-механические и микробиологические характеристики первого отечественного базисного материала гибридной полимеризации

Реферат. Негативное воздействие остаточного акрилового мономера, присутствующего в стоматологических полиметилметакрилатах, высокая себестоимость безмономерных термопластических полимеров, способствуют распространению отечественного базисного материала световой полимеризации «Нолатек» («ВладМиВа», Россия). Однако разнообразные данные о физико-механических свойствах материала и методах полимеризации ограничивают его применение. Цель и задачи нашего исследования — изучение прочностных характеристик материала «Нолатек», полимеризованного различными способами, с последующим изучением адгезии к нему тест-штаммов бактерий и грибов. **Материалы и методы.** Проведены испытания на изгиб образцов из материала «Нолатек», полимеризованных по различной технологии, а также определен индекс адгезии микроорганизмов к материалу «Нолатек». **Результаты.** Образцы из материала «Нолатек», полимеризованные по гибридной технологии, при испытаниях на изгиб показали значение, равное $67,289 \pm 3,327$ МПа. Индекс адгезии штаммов *P. intermedia* и *S. albicans* был статистически достоверно ниже на образцы, полимеризованные по гибридной технологии, чем при использовании световой полимеризации. **Заключение.** Гибридная полимеризация базисного материала «Нолатек» способна улучшить физико-механические и микробиологические свойства съемных конструкций зубных протезов.

Ключевые слова: съемные зубные протезы, акриловые полимеры, физико-механические свойства, микробная адгезия

ДЛЯ ЦИТИРОВАНИЯ:

Грачев Д.И., Царев В.Н., Маджидова Е.Р., Мальгинов Н.Н., Золотницкий И.В., Цимбалистов А.В., Войтяцкая И.В., Чуев В.П., Арутюнов С.Д. Физико-механические и микробиологические характеристики первого отечественного базисного материала гибридной полимеризации. — *Клиническая стоматология*. — 2021; 1 (97): 144—8.

DOI: 10.37988/1811-153X_2021_1_144

D.I. Grachev¹,PhD in Medical Sciences, associate professor
of Dental diseases propaedeutics DepartmentV.N. Tsarev¹,Grand PhD in Medical Sciences, professor
of the Microbiology, virology, immunology
Department, director of the Medico-dental
research InstituteE.R. Majidova¹,PhD in Medical Sciences, associate professor
of Prosthetic dentistry DepartmentN.N. Malginov¹,Grand PhD in Medical Sciences, professor
of the Prosthodontics technology Department

Physical, mechanical and microbiological characteristics of the first domestic base material hybrid polymerization

Abstract. The negative impact of the residual acrylic monomer present in dental polymethyl methacrylates (PMMA), the high cost of monomer-free thermoplastic polymers, contribute to the spread of the domestic base material of light polymerization “Nolatek” (VladMiVa, Russia). However, various data on the physical and mechanical properties of the material and the methods of polymerization limit its application. **The purpose and objectives** of our study was to study the strength characteristics of the material “Nolatek” polymerized in various ways, followed by the study of adhesion of test strains of bacteria and fungi to it. **Materials and methods.** We have carried out bending tests on samples made of “Nolatek” material polymerized using various technologies, as well as the index of adhesion of microorganisms to “Nolatek” material. **Results.** Specimens from “Nolatek” material polymerized by hybrid technology during bending tests showed a value equal to 67.289 ± 3.327 MPa. The adhesion index of strains — *P. intermedia*

I.V. Zolotnisky¹,

Grand PhD in Medical Sciences, professor
of the Prosthodontics Department

A.V. Tsimbalistov²,

Grand PhD in Medical Sciences, professor
of the Prosthodontics Department

I.V. Voytyatskaya²,

Grand PhD in Medical Sciences, professor
of the of General department Dentistry

V.P. Chuev³,

Grand PhD in Engineering, general director

S.D. Arutyunov¹,

Grand PhD in Medical Sciences, professor
of the of the Dental diseases propaedeutics
Department

and *C. albicans* is statistically significantly lower for samples polymerized using hybrid technology than when using light polymerization. **Conclusion.** Hybrid polymerization of the base material Nolatek is able to improve the physical, mechanical and microbiological properties of removable denture constructions.

Key words: removable dentures, acrylic polymers, physical and mechanical properties, microbial adhesion

FOR CITATION:

Grachev D.I., Tsarev V.N., Majidova E.R., Malginov N.N., Zolotnisky I.V., Tsimbalistov A.V., Voytyatskaya I.V., Chuev V.P., Arutyunov S.D. Physical, mechanical and microbiological characteristics of the first domestic base material hybrid polymerization. — *Clinical Dentistry (Russia)*. — 2021; 1 (97): 144–8. DOI: 10.37988/1811-153X_2021_1_144

¹ Moscow State University of Medicine
and Dentistry, Moscow, Russia

² Belgorod State University, Belgorod, Russia

³ VladMiVa Experimental
Plant JSC, Belgorod, Russia

ВВЕДЕНИЕ

Общеизвестно негативное воздействие остаточного акрилового мономера, присутствующего в стоматологических полиметилметакрилатах, на ткани протезного ложа и поля, а также на весь организм в целом, что обуславливает необходимость разработки и внедрения безмономерных полимеров [12, 15, 16, 18, 21, 22, 25]. Также известно, что акриловые полимеры являются самыми распространенными конструкционными материалами для базисов съемных протезов [10, 11, 17, 20, 23, 26, 27]. Наряду с этим сегодня акриловый мономер отнесен к прекурсорами, что требует его особого учета, контроля использования и хранения, согласно Федеральному закону «О наркотических средствах и психотропных веществах».

На стоматологическом рынке представлено большое число безмономерных термопластических полимеров на основе полиамида (нейлон), полиоксиметилена (ацетал), полиформальдегида, полиэтилена (полиэтилентерефталат, лавсан). Применение данных полимеров пока ограничено из-за высокой трудоемкости производственного процесса и себестоимости используемых материалов [9, 13, 14, 19]. В 2015 г. появилась первая отечественная светополимеризуемая безмономерная пластмасса для базисов съемных зубных протезов «Нолатек» («ВладМиВа», Россия) [6].

Проведенные в 2017 г. микробиологические исследования показали, что отечественный базисный материал «Нолатек» световой полимеризации обладает существенно более низкой адгезионной активностью к колониеобразующим микроорганизмам *Prevotella intermedia*

и грибам *Candida krusei* по сравнению с акриловыми пластмассами и термопластичными материалами [3].

По данным санитарно-химических и токсикологических исследований, проведенных Е.Р. Маджидовой в 2016 г., базисный полимер «Нолатек» характеризуется достаточно высокой химической инертностью [6]. Об этом свидетельствуют значительно меньшие в сравнении с допустимыми значения использованных интегральных показателей концентрации в вытяжках метилметакрилата, а диоктилфталат, формальдегид, ацетальдегид и металлы не обнаружены в пределах чувствительности определения [5]. Прочность на изгиб материала «Нолатек» равна 72,2±3,1 МПа, что соответствует ГОСТ 31572-2012 «Материалы полимерные для базисов зубных протезов» и даже превышает его (65,0±0,1) [8]. Однако в литературе встречаются исследования, утверждающие обратное. В частности, по данным А.Ф. Петросяна, прочность «Нолатека» на изгиб равна 41,6±3,3 МПа и не соответствует ГОСТу [7].

Вероятно, этот факт противоречивых данных по исследованию прочности на изгиб материала «Нолатек» можно объяснить качеством использованного сырья, что, безусловно, ведет к несоответствию выпускаемого полимера характеристикам, заявленным производителем.

В заявленный производителем состав «Нолатека» входят компоненты и функциональные группы, принимающие участие в реакции фотополимеризации: олигомеры, эластомеры, фотоиницирующая система: фотоинициаторы (камфороксинон, ирракур-651), термоинициатор (перекись бензоила) и ингибиторы полимеризации. Обращает на себя внимание присутствие

в составе термоинициатора перекиси бензоила, применяемой в полимерах горячего отверждения, способствующего образованию радикалов под действием инфракрасного теплового излучения с длиной волны 750–1500 нм [8]. Данный факт, по логике, действительно должен вызывать нагревание и инициацию химической реакции, но рекомендуемая производителем длина волны 475 нм для полимеризации недостаточна для активации термохимической реакции. А.В. Соболева, отрабатывая методику клинического применения светоотверждаемого базисного материала «Нолатек», изучила различные варианты полимеризации:

- световое отверждение протезов через перфорированные и разборные силиконовые ключи;
- паковка базиса протеза ручным способом с последующей фотополимеризацией;
- паковка в кювету с изоляцией частей целлофановой пленкой и/или полиметилсилоксаном с молекулярной массой 1000 а.е.м. с последующим раскрытием частей кюветы и полимеризацией светом [8].

В ходе этих исследований выявлено свойство материала частично полимеризоваться от нагревания, и в качестве оптимального варианта предлагается пресование базиса в кювету с последующим помещением в сушижаровой шкаф с температурой 120°C на 30 минут, раскрытием кюветы и дальнейшей фотополимеризацией по инструкции производителя.

Таблица 1. Физико-механические характеристики образцов материала «Нолатек», полученных с помощью различных технологий

[Table 1. Physical and mechanical characteristics of samples of the material "Nolatek", obtained using various technologies]

	I группа	II группа	III группа
Напряжение при изгибе при максимальной нагрузке, МПа	41,818±1,338	67,289±3,327	27,473±4,385
Модуль Юнга, ГПа	2,707±0,158	2,566±0,039	2,011±0,156

Таблица 2. Адгезия тест-штаммов бактерий и грибов к образцам материала «Нолатек», полученных с помощью различных технологий

[Table 2. Adhesion of test strains of bacteria and fungi to the samples of the material "Nolatek" obtained using various technologies]

Тест-штамм	I группа	II группа
<i>Streptococcus sanguinis</i>	0,75±0,05	0,73±0,05
<i>Actinomyces naeslundii</i>	0,59±0,04	0,47±0,06*
<i>Porphyromonas gingivalis</i>	0,61±0,05	0,62±0,05
<i>Prevotella intermedia</i>	0,62±0,05	0,50±0,05*
<i>Fusobacterium periodonticum</i>	0,54±0,04	0,37±0,04*
<i>Candida albicans</i>	0,57±0,03	0,43±0,05*
<i>Candida krusei</i>	0,70±0,05	0,55±0,05*

Примечание: * — статистически достоверное отличие от данных I группы ($p < 0,05$).

Цель работы — провести механические испытания базисного материала «Нолатек», полимеризованного различными способами, для определения наиболее эффективного.

МАТЕРИАЛЫ И МЕТОДЫ

Согласно ГОСТ № 31572-2012, из материала «Нолатек» изготавливали 15 образцов размером 64×10×3,3 мм, делили их на 3 группы (по 5 образцов в каждой) по способу полимеризации:

- I — полимеризация согласно инструкции производителя (6 минут в аппарате с длинной волны 475 нм);
- II — фотополимеризация в течении 6 минут с последующей термической обработкой на водяной бане по классической технологии в паровом полимеризаторе (нагрев с 20—22 до 100°C, выдержка 60 минут и медленное охлаждение);
- III — традиционная горячая полимеризация с последующей фотополимеризацией.

После полимеризации образцы обрабатывали сначала на шлиф-моторе с водяным охлаждением, а затем наждачной бумагой (P1200 по ГОСТ 52381-2005).

Механические испытания проводили на универсальной машине Instron 5982, укомплектованной датчиком нагрузки ±5 кН в режиме трехточечного изгиба, расстояние между опорами — 50 мм, скорость — 5 мм/мин. Перед испытаниями образцы выдерживали в дистиллированной воде при температуре 37±1°C в течение 50 часов.

РЕЗУЛЬТАТЫ И ОБСУЖДЕНИЕ

Результаты проведенных испытаний представлены в табл. 1. Наилучшими механическими характеристиками обладали образцы II группы, они выполнены в соответствии ГОСТ 31572-2012. Обращает на себя внимание крайне низкая прочность на изгиб образцов III группы. Не до конца понятны причины низкой прочности на изгиб в I группе, хотя полученные показатели соответствуют данным других авторов.

В связи с вышеизложенным мы озадачились вопросом: как с изменением прочностных характеристик меняются или не меняются адгезивные свойства, что может отрицательно влиять на последствия протезирования [1]. Как показывают многочисленные литературные данные, базисные пластмассы могут способствовать избыточной колонизации микроорганизмов с формированием массивных микробных биопленок, что ведет к развитию таких осложнений, как обострение хронического генерализованного пародонтита, стоматита, кандидоза слизистой оболочки рта [4, 24, 28]. Обильное развитие биопленок создает агрессивную среду, вызывая деструкцию полимерного материала, изнашивание и поломку протеза [2]. Результаты исследования адгезии представителей нормобиоты, патогенов и грибов рода *Candida* представлены в табл. 2. Образцы III группы мы не исследовали из-за их низких прочностных характеристик.

Установлено, что в I группе адгезия тестовых штаммов микроорганизмов соответствует умеренно высоким показателям — от 0,57 у дрожжевых грибов до 0,75 у *S. sanguinis*. В то же время при использовании гибридной технологии (II группа) аналогичный уровень адгезии зарегистрирован лишь для *S. sanguinis* и *P. gingivalis*. Для остальных тест-штаммов уровень адгезии соответствовал низким показателям — от 0,37 у фузобактерий до 0,50 у превотелл. Причем индекс адгезии у *P. intermedia* и *C. albicans* был статистически достоверно в 1,24 и в 1,33 раза ниже, чем у образцов I группы ($p < 0,05$).

Обращает на себя внимание, что полученные результаты оценки адгезии микробов к материалам коррелируют с данными исследований прочностных характеристик образцов этих материалов (см. табл. 1).

Таким образом, по данным микробиологического изучения микробной адгезии *in vitro*, установлено, что применение гибридной технологии полимеризации снижает адгезию к образцам полимера «Нолатек» для пародонтопатогенного вида *P. intermedia* и дрожжевых грибов *C. albicans*.

ЛИТЕРАТУРА / REFERENCES:

- 1. Арутюнов С.Д., Афанасьева В.В., Ковальская Т.В., Диденко Л.В., Царев В.Н., Ипполитов Е.В.** Особенности микробной биодеструкции полимерных базисов зубных протезов в зоне починки пластмассой холодной полимеризации. — *Cathedra*. — 2016; 55: 30—4 [Arutyunov S.D., Afanasyeva V.V., Kovalskaya T.V., Didenko L.V., Tsarev V.N., Ippolitov E.V. Features of microbial biodestruction of dentures polymeric bases in the cold polymerization plastic repair zone. — *Cathedra*. — 2016; 55: 30—4 (In Russ.)].
eLIBRARY ID: 27495266
- 2. Афанасьева В.В., Арутюнов Д.С., Деев М.С., Ипполитов Е.В., Царева Т.В.** Клинико-микробиологические аспекты формирования микробной биопленки на конструкционных материалах, используемых для починки и перебазируются съемных зубных протезов. — *Российский стоматологический журнал*. — 2015; 2: 44—6 [Afanasyeva V.V., Arutyunov D.S., Deev M.S., Ippolitov E.V., Tsaryova T.S. Clinical and microbiological aspects of the formation of microbial bio-films on the structural materials used for repair and rebasing removable dentures. — *Russian Journal of Dentistry*. — 2015; 2: 44—6 (In Russ.)].
eLIBRARY ID: 23597321
- 3. Зудин П.С., Цаликова Н.А., Минашкина А.А.** Изучение адгезии микроорганизмов к новому базисному материалу Нолатек. — *Dental Forum*. — 2017; 4: 34—5 [Zudin P.S., Tsalikova N.A., Minashkina A.A. The study of microbial adhesion to the new base material Nolatak. — *Dental Forum*. — 2017; 4: 34—5 (In Russ.)].
eLIBRARY ID: 30504285
- 4. Ипполитов Е.В., Диденко Л.В., Царев В.Н.** Особенности морфологии биопленки пародонта при воспалительных заболеваниях десен (хронический катаральный гингивит, хронический пародонтит, кандидо-ассоциированный пародонтит) по данным электронной микроскопии. — *Клиническая лабораторная диагностика*. — 2015; 12: 59—64 [Ippolitov E.V., Didenko L.V., Tsarev V.N. The characteristics of morphology of biofilm of periodontium under inflammatory diseases of gums (chronic catarrhal gingivitis, chronic periodontitis, candida-associated periodontitis) according results of electronic microscopy. — *Russian Clinical Laboratory Diagnostics*. — 2015; 12: 59—64 (In Russ.)].
eLIBRARY ID: 25304702
- 5. Лебеденко И.Ю., Дубова Л.В., Маджидова Е.Р., Деев М.С.** Санитарно-химические и токсикологические исследования нового полимерного материала для базисов зубных протезов «Нолатек». — *Российский стоматологический журнал*. — 2015; 1: 4—7 [Dubova L.V., Lebedenko I.Yu., Madzhidova E.R., Deev M.S. Sanitary-chemical and toxicological study of a new polymeric material for bases dentures «Nolatak». — *Russian Journal of Dentistry*. — 2015; 1: 4—7 (In Russ.)].
eLIBRARY ID: 23175791
- 6. Дубова Л.В., Маджидова Е.Р., Дзаурова М.А., Киткина Т.Б., Лебеденко И.Ю.** Ближайшие результаты применения съемных зубных протезов из нового отечественного базисного материала «Нолатек». — *Российский стоматологический журнал*. — 2016; 1: 16—9 [Dubova L.V., Madzhidova E.R., Dzaurova M.A., Kitkina T.B., Lebedenko I.Yu. Next the results of the application of removable dentures with a new base of domestic material. — *Russian Journal of Dentistry*. — 2016; 1: 16—9 (In Russ.)].
eLIBRARY ID: 26001557
- 7. Петросян А.Ф., Лебеденко И.Ю.** Профилактика переломов полных съемных пластиночных зубных протезов при резко выраженном торусе. — *Клиническая стоматология*. — 2020; 1 (93): 86—9 [Petrosyan A.F., Lebedenko I.Yu. Prevention of fractures of complete removable lamellar dentures with pronounced torus. — *Clinical Dentistry (Russia)*. — 2020; 1 (93): 86—9 (In Russ.)].
eLIBRARY ID: 42846275
- 8. Соболева А.В.** Клинико-эксплуатационные и эстетические свойства светоотверждаемого базисного

ВЫВОДЫ

Исходя из вышесказанного можно констатировать, что гибридная полимеризация базисного материала «Нолатек», предложенная нами, способна улучшить физико-механические и микробиологические свойства съемных конструкций зубных протезов. Наряду с этим необходимо отметить, что различные способы отверждения «Нолатек» позволяют расширить область его применения, улучшив качество стоматологического ортопедического лечения пациентов.

Производителю материала «Нолатек» рекомендуется внести изменения в инструкцию по применению в части полимеризации.

Конфликт интересов. Авторы декларируют отсутствие конфликта интересов.

Conflict of interests. The authors declare no conflict of interests.

Поступила/Accepted: 20.01.2021

- материала «Нолатек» — *Институт Стоматологии*. — 2018; 1(78); 104—5
[*Soboleva A.V.* The clinical, operational and aesthetic properties of the light-cured basic material «Nolatek». — *The Dental Institute*. — 2018; 1(78); 104—5 (In Russ.)]
eLIBRARY ID: 16553480
9. *Трезубов В.В., Косенко Г.А.* Качественная характеристика съёмных пластиночных зубных протезов с термопластическими базами. — *Институт стоматологии*. — 2011; 1(50): 58—9
[*Trezubov V.V., Kosenko G.A.* Qualitative description of removable dentures with thermoplastic bases. — *The Dental Institute*. — 2011; 1(50): 58—9 (In Russ.)]
eLIBRARY ID: 16553480
10. *Hong G., Murata H., Li Y.A., Sadamori S., Hamada T.* Influence of denture cleansers on the color stability of three types of denture base acrylic resin. — *J Prosthet Dent*. — 2009; 101(3): 205—13. PMID: 19231574
11. *Azzarri M.J., Cortizo M.S., Alessandrini J.L.* Effect of the curing conditions on the properties of an acrylic denture base resin microwave-polymerised. — *J Dent*. — 2003; 31(7): 463—8. PMID: 12927457
12. *León B.L.T., Del Bel Cury A.A., Rodrigues Garcia R.C.M.* Loss of residual monomer from resilient lining materials processed by different methods. — *Revista Odonto Ciênc. pucrs.br/index.php/fo/article/view/4196*. — 2008; 23(3): 215—9. <https://revistaseletronicas.pucrs.br/index.php/fo/article/view/4196>
13. *Bayraktar G., Guvener B., Bural C., Uresin Y.* Influence of polymerization method, curing process, and length of time of storage in water on the residual methyl methacrylate content in dental acrylic resins. — *J Biomed Mater Res B Appl Biomater*. — 2006; 76(2): 340—5. PMID: 16161124
14. *Urban V.M., Machado A.L., Vergani C.E., Giampaolo E.T., Pavarina A.C., de Almeida F.G., Cass Q.B.* Effect of water-bath post-polymerization on the mechanical properties, degree of conversion, and leaching of residual compounds of hard chairside relined resins. — *Dent Mater*. — 2009; 25(5): 662—71. PMID: 19135715
15. *Çelebi N., Yüzügüllü B., Canay Ş, Yücel Ü.* Effect of polymerization methods on the residual monomer level of acrylic resin denture base polymers. — *Polymers for Advanced Technologies*. — 2008; 19(3): 201—6. DOI: 10.1002/pat.996
16. *Gutierrez-Villarreal M.H., Rodríguez-Velazquez J.* The effect of citrate esters as plasticizers on the thermal and mechanical properties of poly(methyl methacrylate). — *Journal of Applied Polymer Science*. — 2007; 105: 2370—5. DOI: 10.1002/app.25482
17. *Faltermeier A., Rosentritt M., Müssig D.* Acrylic removable appliances: comparative evaluation of different postpolymerization methods. — *Am J Orthod Dentofacial Orthop*. — 2007; 131(3): 301.e16—22. PMID: 17346579
18. *Boeckler A.F., Morton D., Poser S., Dette K.-E.* Release of dibenzoyl peroxide from polymethyl methacrylate denture base resins: an in vitro evaluation. — *Dent Mater*. — 2008; 24(12): 1602—7. PMID: 18471871
19. *Kawahara T., Nomura Y., Tanaka N., Teshima W., Okazaki M., Shintani H.* Leachability of plasticizer and residual monomer from commercial temporary restorative resins. — *J Dent*. — 2004; 32(4): 277—83. PMID: 15053910
20. *Gonçalves T.S., de Menezes L.M., Silva L.E.A.* Residual monomer of autopolymerized acrylic resin according to different manipulation and polishing methods. An in situ evaluation. — *Angle Orthod*. — 2008; 78(4): 722—7. PMID: 18302474
21. *Viljanen E.K., Langer S., Skrifvars M., Vallittu P.K.* Analysis of residual monomers in dendritic methacrylate copolymers and composites by HPLC and headspace-GC/MS. — *Dent Mater*. — 2006; 22(9): 845—51. PMID: 16380160
22. *Zisis A., Yannikakis S., Polyzois G., Harrison A.* A long term study on residual monomer release from denture materials. — *Eur J Prosthodont Restor Dent*. — 2008; 16(2): 81—4. PMID: 18637384
23. *Filho R.R., de Paula L.V., Costa V.C., Seraidarian P.I.* Avaliação de monômero residual em resinas acrílicas de uso ortodôntico e protético: análise por espectroscopia. — *Revista Dental Press de Ortodontia e Ortopedia Facial*. — 2007; 2: 96—104 (In Portuguese). DOI: 10.1590/S1415-54192007000200014
24. *Lai Y-L., Chen Y-T., Lee S-Y., Shieh T-M., Hung S-L.* Cytotoxic effects of dental resin liquids on primary gingival fibroblasts and periodontal ligament cells in vitro. — *J Oral Rehabil*. — 2004; 31(12): 1165—72. PMID: 15544651
25. *Sofou A., Tsoupi I., Karayannis M., Owall B.* Determination of residual monomers released from soft lining materials with the use of HPLC. — *Pakistan Journal of Analytical & Environmental Chemistry*. — 2007; 2: 41—52. <http://www.pjaec.pk/index.php/pjaec/article/view/97>
26. *Leggat P.A., Kedjarune U.* Toxicity of methyl methacrylate in dentistry. — *Int Dent J*. — 2003; 53(3): 126—31. PMID: 12873108
27. *Aalto-Korte K., Alanko K., Kuuliala O., Jolanki R.* Methacrylate and acrylate allergy in dental personnel. — *Contact Dermatitis*. — 2007; 57(5): 324—30. PMID: 17937748
28. *Willershausen B., Callaway A., Ernst C.P., Stender E.* The influence of oral bacteria on the surfaces of resin-based dental restorative materials—an in vitro study. — *Int Dent J*. — 1999; 49(4): 231—9. PMID: 10858759

НОЛАТЕК



ВЛАДМИВА
www.vladmiva.ru

КОМПОЗИЦИОННЫЙ МАТЕРИАЛ ГИБРИДНОЙ ПОЛИМЕРИЗАЦИИ

Предназначен для индивидуализации области десны
и придания протезу естественного вида



НАБОР №1 (стартовый):
Изготовление, перебазировка и починка базисов съемных зубных протезов



НАБОР №6:
Жидкотекучие краски-цветокорректоры для индивидуализации области десны



НАБОР №2 и №3:
Облицовка седловидных частей металлических конструкций



НАБОР №7:
Жидкотекучая придесневая масса для придания естественного вида протезу



НАБОР №4:
Индивидуализация ортопедических конструкций изготовленных на 3D принтере или CAD/CAM системе



НАБОР №8:
Изготовление и починка ортодонтических конструкций

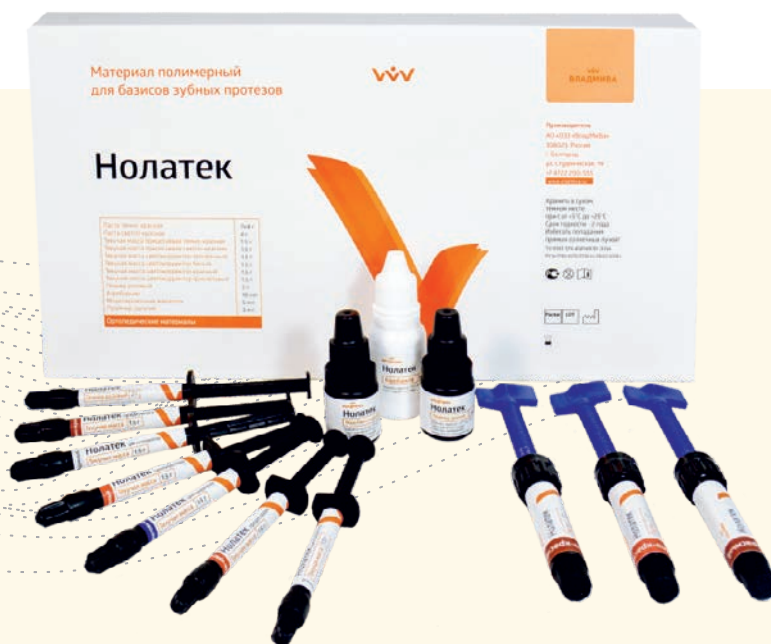

НАБОР №5:
Прямая перебазировка в полости рта акриловых и композитных протезов



НАБОР №9:
Изготовление временных коронок

Выпускается в виде наборов определенной комплектации и по отдельности



БИОИНЕРТНЫЙ / НЕТОКСИЧНЫЙ / НЕ СОДЕРЖИТ ПРЕКУРСОРОВ

«Торговый Дом «ВладМиВа» 308023, Россия, г. Белгород, ул. Садовая, 118
т/ф:(4722) 200-555; market@vladmiva.ru
Всю продукцию можно приобрести в ИНТЕРНЕТ-МАГАЗИНЕ www.tdvladmiva.ru



DOI: 10.37988/1811-153X_2021_1_150

Р.Ш. Гветадзе,
член-корр. РАН, д.м.н., профессор, главный
научный сотрудник отдела ортопедической
стоматологии, заведующий отделом
ортопедической стоматологии

С.Е. Крючков,
м.н.с. отдела ортопедической стоматологии
ЦНИИСиЧЛХ

ДЛЯ ЦИТИРОВАНИЯ:

Гветадзе Р.Ш., Крючков С.Е. Оценка
прецизионности балочных конструкций
с опорой на дентальные имплантаты, изго-
товленных с помощью CAD/CAM-систем. —
Клиническая стоматология. — 2021; 1 (97):
150—4.

DOI: 10.37988/1811-153X_2021_1_150

Оценка прецизионности балочных конструкций с опорой на дентальные имплантаты, изготовленных с помощью CAD/CAM-систем

Реферат. Согласно P.I. Branemark, возможный микрозазор между имплантатом и ортопедической конструкцией не должен превышать 10 мкм. Для литых балочных конструкций на имплантатах микрозазор между имплантатом и ортопедической конструкцией составляет 390 ± 70 мкм для кобальтохромового сплава и 800 ± 40 мкм для титанового сплава, что требует использования дополнительных технологий для коррекции. Для улучшения точности балочных конструкций на имплантатах применяется CAD/CAM-фрезерование из цельных блоков различных материалов. **Материалы и методы.** Проведена оценка точности изготавливаемых с помощью CAD/CAM-систем балочных конструкций с опорой на дентальные имплантаты в зависимости от используемого материала, количества опорных имплантатов. Изготовлено 20 балочных конструкций на 4 или 6 опорах из титанового и кобальтохромового сплава с помощью 5-координатных фрезерных станков. **Результаты.** Все изготовленные балочные конструкции с опорой на дентальные имплантаты показали приемлемые значения микрозазора в области аналогов дентальных имплантатов на лабораторной модели вне зависимости от использованного материала и количества опорных имплантатов. **Выводы.** Изготовление балочных конструкций с опорой на дентальные имплантаты путем их фрезерования с помощью 5-координатных CAD/CAM-систем может быть рекомендовано в качестве методики выбора при ортопедическом лечении пациентов с полным отсутствием зубов.

Ключевые слова: балочная конструкция на дентальных имплантатах, CAD/CAM, титановый сплав, кобальтохромовый сплав

R.Sh. Gvetadze,
Associate Member of the Russian Academy
of Sciences, Grand PhD in Medical Sciences,
professor, chief researcher and head of the
Prosthetic dentistry Department

S.E. Kryuchkov,
junior researcher of the Prosthetic dentistry
Department

Central research institute of dental and
maxillofacial surgery, Moscow, Russia

FOR CITATION:

Gvetadze R.Sh., Kryuchkov S.E. Evaluation
of the precision of CAD/CAM-fabricated den-
tal implant-supported bar systems. — *Clinical
Dentistry (Russia)*. — 2021; 1 (97): 150—4.

DOI: 10.37988/1811-153X_2021_1_150

Evaluation of the precision of CAD/CAM-fabricated dental implant-supported bar systems

Abstract. According to Branemark P.I. the level of possible micro-gap between the implant and the orthopedic construction should not exceed 10 microns. For cast bar constructions on implants, the level of micro-gap between the implant and the orthopedic construction has values of 390 ± 70 microns for the cobalt-chromium alloy and 800 ± 40 microns for the titanium alloy, which requires the use of additional technologies for correction. In order to improve the precision of bar constructions on implants, milling of solid blocks of various materials is used according to the CAD/CAM method. **Material and methods.** The precision of the bar constructions made using CAD/CAM systems based on dental implants was evaluated depending on the material used and the number of support implants. 20 bar constructions on 4, 6 supports made of titanium and cobalt-chrome alloy were manufactured using milling machines of 5-axis CAD/CAM systems. **Results.** All manufactured bar constructions supported by dental implants showed acceptable values of micro-gap in the field of dental implant analogues in the laboratory model, regardless of the material used and the number of support implants. **Conclusions.** The production of bar constructions supported by dental implants by milling them using 5-axis CAD/CAM systems can be recommended as a method of choice in the orthopedic treatment of patients with complete absence of teeth.

Key words: bar construction on dental implants, CAD/CAM, titanium alloy, cobalt-chromium alloy

ВВЕДЕНИЕ

Современная стоматология предоставляет пациентам с полным отсутствием зубов различные варианты лечения, не доступные еще в недавнем прошлом. С использованием дентальных имплантатов можно создавать дополнительные опоры для ортопедических конструкций.

Классические полные съемные протезы с опорой на мягкие ткани на нижней челюсти имеют множество недостатков и с трудом обеспечивают возлагаемые на них функции, особенно при значительной атрофии. Так, данный вид протеза может смещаться в полости рта на расстояние более 10 мм, в частности при сокращении челюстно-подъязычных и щечных мышц во время пережевывания пищи или речи, образуя нестабильные окклюзионные контакты [1]. К основным жалобам относятся подвижность протеза, боль при жевании, нарушение дикции, неудовлетворительный внешний вид протеза, затруднение приема пищи. Наблюдается разница в проприоцептивной активности при различных ортопедических конструкциях. Пациенты с естественными зубами чувствуют зазор между зубами в 20 мкм, с имплантатами — в 50 мкм, а с полными съемными протезами — в 100 мкм [2].

У пациентов с полным отсутствием зубов отмечается сниженный психосоциальный статус даже в случае хорошей адаптации к традиционному съемному протезу [3].

При сравнении методик ортопедического лечения пациентов с полным отсутствием зубов на нижней челюсти классическими съемными протезами и протезами с опорой на имплантаты отмечается более высокий уровень удовлетворенности пациентов в случае выбора последних [4]. Также при протезировании полными протезами на имплантатах отмечается более высокая функциональность при захвате и пережевывании пищи, а также снижение показателей боли и дискомфорта, возрастает возможность вести более активный и социальный образ жизни [5, 6]. Протезирование с применением имплантатов у пациентов при полном отсутствии зубов улучшает нейромышечную активность и адаптацию, улучшая жевательные функции [7].

Особую группу составляют балочные конструкции на имплантатах с контрбалкой в протезе [8]. Протез опирается на шинированные балкой имплантаты в переднем отделе и на слизистую в заднем отделе челюсти. При действии вертикальных нагрузок имплантаты выполняют функцию протезного ложа, в дистальном отделе давление распределено по слизистой. Ретенция у данной группы протезов противодействует боковым и опрокидывающим движениям.

К преимуществам съемных конструкций на имплантатах относится возможность более легкого по сравнению с зафиксированными конструкциями выполнения пациентом гигиенических манипуляций. Также съемные конструкции на имплантатах при полном отсутствии зубов могут иметь более объемные губные фланцы и создавать благоприятный эстетический эффект,

поддерживая мягкие ткани. Из недостатков можно отметить психологический аспект и прогрессирующую атрофию тканей под протезом.

Один из важнейших факторов успеха ортопедического лечения с применением дентальных имплантатов — точность посадки изготавливаемой ортопедической конструкции [9].

Механические и биологические осложнения являются результатом неадекватной посадки ортопедической конструкции на имплантатах. К наиболее частым механическим осложнениям относятся раскручивание или перелом винта протезной конструкции, перелом абатмента или протеза. Кроме того, микрозазор между имплантатом и протезом может быть колонизирован бактериями, которые, в свою очередь, могут способствовать разрушению периимплантатных тканей [10].

Проводились исследования по влиянию различных уровней деформации на костную ткань. При этом отмечено, что костная ткань подвержена перелому при наличии 1–2% деформации, а при деформации от 2 до 40% происходит лизис костной ткани либо образование фиброзной ткани в зоне подверженной нагрузке [11].

Одним из первых теорию ремоделирования костной ткани от влияния стресса сформулировал Kummer [12]. При увеличении деформации выше физиологических пределов возможны микропереломы костной ткани и резорбция. Нарушение трофики костной ткани вследствие компрессии также может приводить к ее лизису и подвергать данную зону повышенному разрушительному влиянию анаэробных бактерий.

Таким образом, пока не определено значение допускаемой неточности, клиницисты должны стремиться максимально повышать точность посадки ортопедических конструкций для снижения риска негативного влияния силовых факторов и появления возможных осложнений.

Для определения точности посадки ортопедической конструкции на имплантатах в клинических и лабораторных условиях используется тест Шеффилда [13]. Данный тест проводится для цельных ортопедических конструкций с опорой на нескольких имплантатах. Методика заключается в следующем: если при посадке конструкции и закручивании винта одного наиболее дистального имплантата не наблюдается значительного зазора между конструкцией и остальными имплантатами, она считается клинически приемлемой.

Для измерения микрозазора применяются цифровая микроскопия и специальный оттискный материал. Замеры методом цифровой микроскопии производятся в точках соединения имплантат/ортопедическая конструкция [14], полученные значения измеряются в микронметрах. Специальный оттискный материал вносится между ортопедической конструкцией и имплантатом, далее его толщина измеряется. Эта методика не приобрела популярности в связи с неточностью и большим количеством ошибок.

В отличие от естественных зубов, которые в норме могут иметь подвижность в лунках за счет подвижности

связки, микроподвижность имплантата представлена минимальными значениями [15]. Следовательно, ошибки при ортопедическом лечении с применением имплантатов могут приводить к более высокому риску осложнений.

При исследовании точности посадки литых балочных конструкций на имплантатах изучали краевой зазор с помощью цифровой микроскопии. Для литых балочных конструкций на имплантатах уровень микрозазора между имплантатом и ортопедической конструкцией имеет значения 390 ± 70 мкм для кобальтохромового сплава и 800 ± 40 мкм для титана, что требует использования дополнительных технологий для коррекции [16].

На сегодняшний день для улучшения прецизионности различных ортопедических конструкций, в том числе балочных конструкций на имплантатах, применяется CAD/CAM-фрезерование из цельных блоков различных материалов [17–23]. В зависимости от количества опорных имплантатов и используемого материала для литых балочных конструкций точность посадки хорошо изучена, но в случае CAD/CAM-фрезерования такая зависимость недостаточно изучена для данного вида конструкций.

Следовательно, сравнительный анализ точности посадки изготовленных с помощью CAD/CAM-систем балочных конструкций с опорой на дентальные имплантаты актуален и полезен для определения оптимальной

методики изготовления данного вида конструкций, повышения качества и прогнозирования отдаленных результатов ортопедического лечения пациентов.

Цель исследования — оценить прецизионность фрезерованных с помощью CAD/CAM-систем балочных конструкций с опорой на дентальные имплантаты, изготавливаемых при ортопедическом лечении пациентов, в зависимости от использованного материала и количества опорных имплантатов.

МАТЕРИАЛЫ И МЕТОДЫ

Комплексное обследование и лечение пациентов с полным отсутствием зубов на нижней челюсти проводили на базе ЦНИИСиЧЛХ и частных клиник Московской области с 2017 по 2020 г. включительно. Всего обследовано 20 человек — 12 женщин и 8 мужчин от 35 до 77 лет, с предварительно установленными 4 либо 6 дентальными имплантами на нижней челюсти.

На 5-координатных фрезерных станках с помощью CAD/CAM-систем было изготовлено 20 балочных конструкций на 4 или 6 опорах из титанового или кобальтохромового сплава (рис. 1, 2). Общее количество опорных имплантатов — 100.

Для определения точности посадки балочных конструкций на аналогах дентальных имплантатов применялся метод цифровой микроскопии. Измерения проводили по методике Шеффилда. Измеряли микрозазор, возникающий при затягивании фиксирующего винта с противоположной стороны конструкции между концевым опорным аналогом дентального имплантата и балочной конструкцией. Для фиксации использовался динамометрический ключ с моментом вращения 25 Н·см. Исследование проводилось с вестибулярной поверхности, перпендикулярно соединению аналога имплантата с балочной конструкцией (рис. 3).

Изображения, полученные с помощью цифрового микроскопа, обрабатывали с учетом масштаба в программе MicroCapture. Измеряли среднее значение микрозазора в микрометрах, проводили оценку точности измерений. Проводили сравнительный анализ измерений, полученных до и после затягивания всех винтов балочной конструкции.

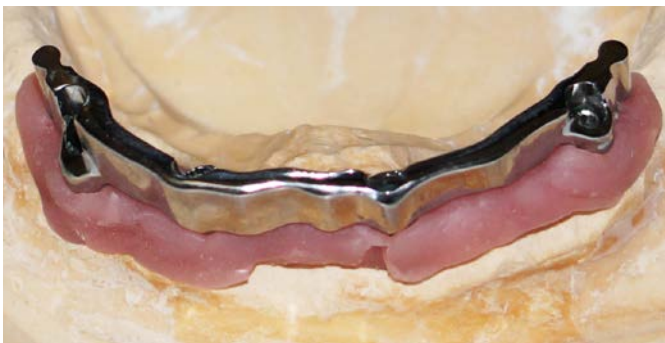

Рис. 1. Балочная конструкция, изготовленная с помощью CAD/CAM-системы, зафиксированная на лабораторной модели
[Fig. 1. A bar construction made using a CAD/CAM system, fixed on a laboratory model]

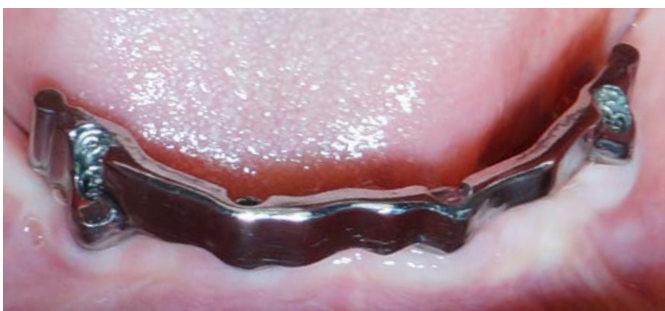

Рис. 2. Балочная конструкция, изготовленная с помощью CAD/CAM-системы, зафиксированная на дентальных имплантатах во рту пациента
[Fig. 2. A bar construction made using a CAD/CAM system, fixed on dental implants in the patient's mouth]



Рис. 3. Изображение в области соединения аналога имплантата с балочной конструкцией, изготовленной с помощью CAD/CAM-системы (×200)
[Fig. 3. The image in the area of the connection of the implant analog with a bar construction made using a CAD/CAM system (200×)]

РЕЗУЛЬТАТЫ И ОБСУЖДЕНИЕ

В табл. 1 представлены результаты статистического анализа сравнения характеристик конструкций в зависимости от количества опорных имплантов. Цели данного анализа — проверка нулевой статистической гипотезы о равенствах распределений в группах, а также выявление тех показателей, для которых нулевая гипотеза отвергается в пользу альтернативной с подтверждением наличия статистически значимых различий между группами. Для сравнения по количественным показателям используется непараметрический критерий Манна—Уитни, а для сравнения по бинарным и номинальным показателям — критерий χ^2 Пирсона.

Как следует из табл. 1, статистически значимые различия между установкой на 4 или 6 имплантов были найдены только в точности теста Шеффилда — $1,57 \pm 0,26$ против $1,27 \pm 0,18$ мкм ($p=0,0095$).

Статистически обработанные данные величины микрозазоров, полученные по результатам цифровой микроскопии в области зон контакта аналогов дентальных имплантатов и фрезерованных балочных конструкций, в зависимости от использованного для изготовления балочной конструкции материала представлены в табл. 2.

По данным P.I. Branemark, возможный микрозазор между имплантатом и ортопедической конструкцией не должен превышать 10 мкм [24]. По результатам данного исследования были получены приемлемые значения микрозазора в области контакта имплантатов с фрезерованными балочными конструкциями. Фрезерование с помощью CAD/CAM-систем позволило получить высокоточные балочные конструкции с опорой на дентальные имплантаты вне зависимости от количества опорных имплантатов (4 либо 6) и используемого материала (титановый либо кобальтохромовый сплав).

ВЫВОДЫ

По данным, полученным в ходе исследования, можно сформулировать следующие клинические рекомендации при изготовлении балочной конструкции с опорой на дентальные имплантаты:

1. **Материалом может служить как титановый, так и кобальтохромовый сплав.**
2. **При протезировании как на 4, так и на 6 дентальных имплантатах CAD/CAM-фрезерование позволяет изготовить высокоточные конструкции.**
3. **Фрезерование с помощью CAD/CAM-систем позволяет получать конструкции со стабильно приемлемой точностью.**

Таким образом, изготовление на 5-координатных фрезерных станках балочных конструкций с опорой

Табл. 1. Сравнение характеристик балочных конструкций по количеству опорных имплантов
[Table 1. Comparison of the bar constructions according to the number of supporting implants]

Показатель	Количество опор		p
	4 (n=10)	6 (n=10)	
Данные пациента			
Возраст, лет	57,20±14,05	52,10±10,32	0,4958
Данные посадки			
Пассивная посадка, мкм	7,48±0,81	6,98±0,62	0,1736
Точность посадки, мкм	1,55±0,49	1,45±0,27	0,8480
Тест Шеффилда, мкм	6,79±1,04	7,17±0,99	0,4057
Точность теста Шеффилда, мкм	1,57±0,26	1,27±0,18	0,0095
Полное затягивание всех винтов, мкм	6,68±0,90	6,91±1,06	0,5202
Точность полного затягивания всех винтов, мкм	1,53±0,35	1,56±0,32	0,8194

Табл. 2. Сравнение характеристик балочных конструкций по материалу сплава
[Table 2. Comparison of the bar constructions according to the alloy]

Показатель	Материал		p
	Ti (n=10)	Co-Cr (n=10)	
Данные пациента			
Возраст, лет	59,60±13,00	49,70±9,74	0,1208
Данные посадки			
Пассивная посадка, мкм	7,02±0,67	7,44±0,79	0,1988
Точность посадки, мкм	1,51±0,45	1,49±0,34	0,9389
Тест Шеффилда, мкм	6,66±1,21	7,30±0,68	0,2265
Точность теста Шеффилда, мкм	1,41±0,23	1,43±0,31	0,9392
Полное затягивание всех винтов, мкм	6,52±0,97	7,07±0,92	0,2565
Точность полного затягивания всех винтов, мкм	1,56±0,38	1,53±0,28	0,9696

на дентальные имплантаты может быть рекомендовано в качестве методики выбора при ортопедическом лечении пациентов с полным отсутствием зубов.

Конфликт интересов. Авторы декларируют отсутствие конфликта интересов.

Conflict of interests. The authors declare no conflict of interests.

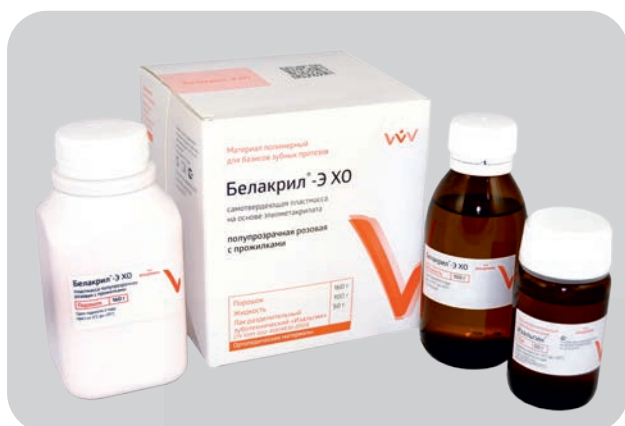Поступила/Accepted: 24.12.2020

- overdentures: a systematic review of the literature. — *J Oral Rehabil.* — 2015; 42 (3): 220—33. PMID: 25307515
3. **Amaral C.F., Pinheiro M.A., de Moraes M., Garcia R.C.M.R.** Psychometric analysis and masticatory efficiency of elderly people with single-implant overdentures. — *Int J Oral Maxillofac Implants.* — 2018; 33 (6): 1383—9. PMID: 30427971
 4. **Mishra S.K., Chowdhary R.** Patients oral health-related quality of life and satisfaction with implant supported overdentures -a systematic review. — *J Oral Biol Craniofac Res.* — 2019; 9 (4): 340—6. PMID: 31508300
 5. **Sharma A.J., Nagrath R., Lahori M.** A comparative evaluation of chewing efficiency, masticatory bite force, and patient satisfaction between conventional denture and implant-supported mandibular overdenture: An in vivo study. — *J Indian Prosthodont Soc.* — 2017; 17 (4): 361—72. PMID: 29249880
 6. **Swelem A.A., Abdelnabi M.H.** Attachment-retained removable prostheses: Patient satisfaction and quality of life assessment. — *J Prosthet Dent.* — 2020; S0022—3913 (20)30408-X. PMID: 32893014
 7. **von der Gracht I., Derks A., Haselhuhn K., Wolfart S.** EMG correlations of edentulous patients with implant overdentures and fixed dental prostheses compared to conventional complete dentures and dentates: a systematic review and meta-analysis. — *Clin Oral Implants Res.* — 2017; 28 (7): 765—73. PMID: 27302014
 8. **Pozzi A., Tallarico M., Moy P.K.** Four-implant overdenture fully supported by a CAD-CAM titanium bar: A single-cohort prospective 1-year preliminary study. — *J Prosthet Dent.* — 2016; 116 (4): 516—23. PMID: 27160781
 9. **Şen N., Şermet I.B., Gürler N.** Sealing capability and marginal fit of titanium versus zirconia abutments with different connection designs. — *J Adv Prosthodont.* — 2019; 11 (2): 105—11. PMID: 31080571
 10. **Tsuruta K., Ayukawa Y., Matsuzaki T., Kihara M., Koyano K.** The influence of implant-abutment connection on the screw loosening and microleakage. — *Int J Implant Dent.* — 2018; 4 (1): 11. PMID: 29629492
 11. **Frost H.M.** Bone «mass» and the «mechanostat»: a proposal. — *Anat Rec.* — 1987; 219 (1): 1—9. PMID: 3688455
 12. **Kummer B.K.F.** Biomechanics of bone: Mechanical properties, functional structure, functional adaptation. — In: Fung Y.C., Perrone N., Anliker M. (eds.) *Biomechanics: Its Foundations and Objectives.* — Englewood Cliffs: Prentice Hall, 1972. — Pp. 237—271.
 13. **Figueras-Alvarez O., Cantó-Navés O., Real-Voltas F., Roig M.** Protocol for the clinical assessment of passive fit for multiple implant-supported prostheses: A dental technique. — *J Prosthet Dent.* — 2020; S0022—3913 (20)30488—1. PMID: 33143900
 14. **de Souza R.S., Suffredini I.B., Cortizo D.L., Larsson A., Nanmark U., Dib L.L.** In vitro analysis of the implant-abutment interface connection and bacterial infiltration in two extraoral implant models. — *Int J Oral Maxillofac Implants.* — 2020; 35 (1): 63—9. PMID: 31923290
 15. **Pammer D.** Evaluation of postoperative dental implant primary stability using 3D finite element analysis. — *Comput Methods Biomech Biomed Engin.* — 2019; 22 (3): 280—287. PMID: 30676075
 16. **Гветадзе Р.Ш., Михаськов С.В.** Определение эффективности припасовки балочных конструкций с опорой на дентальные имплантаты с помощью водородной пайки, лазерной сварки, доливки металла и электроэрозионной обработки. — *Стоматология.* — 2011; 6: 50—1 [Gvetadze R.Sh., Mikhas'kov S.V. Effectiveness of adjustment of bar constructions on implants by hydrogen and laser welding, metal soldering and electroerosive processing. — *Stomatology.* — 2011; 6: 50—1 (In Russ.)]. eLIBRARY ID: 18124442
 17. **Горяинова К.Э., Апресян С.В., Лебеденко И.Ю., Воронцов И.А.** Сравнительная клиническая оценка качества ортопедического лечения моляров CAD/CAM коронками методикой chairside. — *Стоматология.* — 2019; 5: 72—7 [Goryainova K.E., Apresyan S.V., Lebedenko I.Yu., Voronov I.A. Comparative clinical evaluation of the prosthetic treatment quality of molars restored by chairside manufactured CAD/CAM crowns. — *Stomatology.* — 2019; 5: 72—7 (In Russ.)]. eLIBRARY ID: 41314059
 18. **Искендеров Р.М., Гветадзе Р.Ш., Бутова В.Г., Андреева С.Н., Тимофеев Д.Е.** Общая стратегия развития зуботехнических лабораторий, оснащенных CAD/CAM-системами. — *Стоматология.* — 2019; 2: 8—12 [Iskenderov R.M., Gvetadze R.Sh., Butova V.G., Andreeva S.N., Timofeev D.E. General strategy for the development of dental laboratories with CAD/CAM systems. — *Stomatology.* — 2019; 2: 8—12 (In Russ.)]. eLIBRARY ID: 37785539
 19. **Goo C.L., Tan K.B.C.** Fabricating CAD/CAM implant-retained mandibular bar overdentures: A clinical and technical overview. — *Case Rep Dent.* — 2017; 2017: 9373818. PMID: 28396807
 20. **Mangano F., Mangano C., Margiani B., Admakin O.** Combining intraoral and face scans for the design and fabrication of computer-assisted design/computer-assisted manufacturing (CAD/CAM) polyether-ether-ketone (PEEK) implant-supported bars for maxillary overdentures. — *Scanning.* — 2019; 2019: 4274715. PMID: 31531155
 21. **Oteiza-Galdón B., Martínez-González A., Escuder Á.-V.** Analysis of fit on implants of chrome cobalt versus titanium frameworks made by cad / cam milling. — *J Clin Exp Dent.* — 2020; 12 (10): e951—7. PMID: 33154797
 22. **Passaretti A., Petroni G., Miracolo G., Savoia V., Perpetuini A., Cicconetti A.** Metal free, full arch, fixed prosthesis for edentulous mandible rehabilitation on four implants. — *J Prosthodont Res.* — 2018; 62 (2): 264—7. PMID: 29223315
 23. **Srinivasan M., Schimmel M., Buser R., Maniewicz S., Herrmann F.R., Müller F.** Mandibular two-implant overdentures with CAD-CAM milled bars with distal extensions or retentive anchors: A randomized controlled trial. — *Clin Oral Implants Res.* — 2020; 31 (12): 1207—22. PMID: 32965052
 24. **Brånemark P.I., Hansson B.O., Adell R., Breine U., Lindström J., Hallén O., Ohman A.** Osseointegrated implants in the treatment of the edentulous jaw. Experience from a 10-year period. — *Scand J Plast Reconstr Surg Suppl.* — 1977; 16: 1—132. PMID: 356184

БЕЛАКРИЛ

АКРИЛОВАЯ ПЛАСТМАССА

- изготовление базисов съемных зубных протезов, полных и неполных

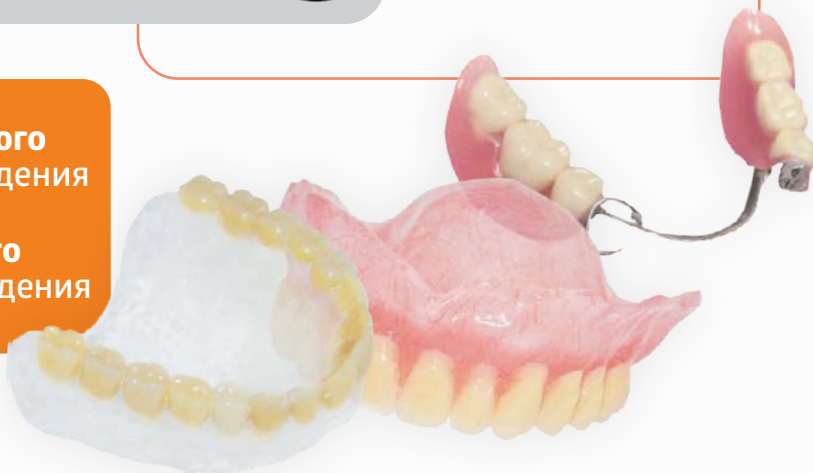

Белакрил-Э

на основе
этилметакрилата
**беспрекурсорная
пластмасса**

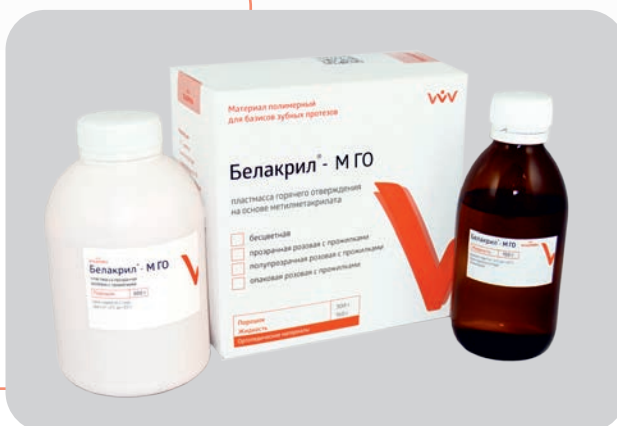ХО холодного
отверждения

ГО горячего
отверждения

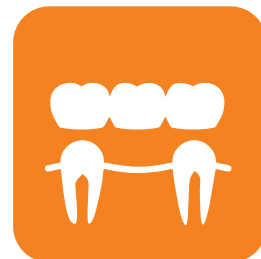


Белакрил-М

на основе
метилметакрилата
**прекурсорная
пластмасса**



БАЗИСНЫЕ
ПЛАСТМАССЫ



ПЛАСТМАССЫ
ДЛЯ НЕСЪЁМНОГО
ПРОТЕЗИРОВАНИЯ



ОРТОДОНТИЧЕСКИЕ
ПЛАСТМАССЫ



ПОДКЛАДОЧНЫЕ
ПЛАСТМАССЫ



ВСПОМОГАТЕЛЬНЫЕ
МАТЕРИАЛЫ



DOI: 10.37988/1811-153X_2021_1_156

А.А. Сорокина,
к.м.н., доцент

Ф.Ф. Лосев,
д.м.н., профессор, директор

В.Д. Вагнер,
д.м.н., профессор, зав. отделом
организации стоматологической службы,
лицензирования и аккредитации

В.Г. Бутова,

д.м.н., профессор, зав. организационно-методическим отделом

ЦНИИСиЧЛХ

Затраты рабочего времени врача-стоматолога при оказании стоматологической помощи инфекционным больным

Реферат. Цель исследования — изучение рабочего процесса врачей-стоматологов, оказывающих медицинскую помощь инфекционным больным в условиях многопрофильного стационара. **Материалы и методы.** Проведен хронометраж, т.е. установлены нормы времени на оказание медицинской помощи врачами стоматологического кабинета крупной многопрофильной клинической больницы Москвы, предоставляющей стоматологические услуги взрослому населению, в том числе пациентам с инфекционными болезнями. Применяли методы: аналитический, хронометражный, описательной статистики. **Результаты.** Установлено, что исследуемые виды деятельности врача-стоматолога при посещении одним инфекционным пациентом по степени убывания распределились следующим образом: основная деятельность — 32,34 (50,4%) минуты, работа с документацией — 16,03 (24,98%) минуты, вспомогательная деятельность — 8,65 (13,5%) минуты, служебная — 3,51 (5,47%) минуты, прочая деятельность — 2,30 (3,6%) минуты, личное необходимое время — 1,35 (2,1%) минуты. Рабочее время врачей-специалистов было полностью загружено. **Заключение.** При оказании медицинской помощи инфекционным больным рабочий процесс врача стоматологического кабинета многопрофильной больницы построен оптимально.

Ключевые слова: стоматологическая помощь, хронометражное исследование, нормы времени, врач-стоматолог

ДЛЯ ЦИТИРОВАНИЯ:

Сорокина А.А., Лосев Ф.Ф., Вагнер В.Д., Бутова В.Г. Затраты рабочего времени врача-стоматолога при оказании стоматологической помощи инфекционным больным. — *Клиническая стоматология*. — 2021; 1 (97): 156—9. DOI: 10.37988/1811-153X_2021_1_156

A.A. Sorokina,
PhD in Medical sciences, associate professor

F.F. Losev,
Grand PhD in Medical sciences, professor,
director

V.D. Vagner,
Grand PhD in Medical sciences, professor
and head of the Dental service organization,
licensing and accreditation Department

V.G. Butova,

Grand PhD in Medical sciences, professor
of the Methodological and scientific
Department

Central research institute of dental and
maxillofacial surgery, Moscow, Russia

Dentist's work time expenditures while providing dental care to patients with infectious diseases

Abstract. The aim of the study is to analyze the working process of dentists providing medical care to patients with infectious diseases in a multidisciplinary hospital. **Materials and methods.** Chronometry has been carried out, the time standards have been established for the provision of dental care by the doctors of the dental office of a large multidisciplinary clinical hospital in Moscow, which provides medical services to the adult population, including patients with infectious diseases. There were used analytical method, timing, descriptive statistics. **Results.** It was found that the investigated types of activities of a dentist, while visiting one infectious patient, were distributed in decreasing order as follows: main activity — 32.34 (50.4%) minutes, work with documentation — 16.03 (24.98%) minutes, auxiliary activities — 8.65 (13.5%) minutes, official — 3.51 (5.47%) minutes, other activities — 2.30 (3.6%) minutes, personal required time — 1.35 (2.1%) minutes. Labor time of the specialist was completely occupied. **Conclusion.** The workflow of a doctor in a dental office of a multidisciplinary hospital, while providing medical care to infectious patients, is organized in the optimal way.

Key words: dental care, chronometry study, standard time, dentist

FOR CITATION:

Sorokina A.A., Losev F.F., Vagner V.D., Butova V.G. Dentist's work time expenditures while providing dental care to patients with infectious diseases. — *Clinical Dentistry (Russia)*. — 2021; 1 (97): 156—9. DOI: 10.37988/1811-153X_2021_1_156

ВВЕДЕНИЕ

Изучению и анализу трудового процесса врачей различных специальностей на амбулаторном приеме посвящены исследования многих отечественных ученых [1–3]. Особое место занимают вопросы нормирования труда медицинских работников, в частности нормы нагрузки (обслуживания) врачей-специалистов [4–6].

Приказом Минздрава России № 973н «Об утверждении типовых отраслевых норм времени на выполнение работ, связанных с посещением одним пациентом врача-кардиолога, врача-эндокринолога, врача — стоматолога-терапевта» от 19.12.2016 установлены типовые отраслевые нормы времени на выполнение работ, связанных с посещением одним пациентом врача — стоматолога-терапевта в условиях амбулаторного приема, которые соответствуют 44 минутам. Иных федеральных документов, определяющих нормы времени на посещение одним пациентом, находящимся на стационарном лечении, врача-специалиста многопрофильной больницы и нормы нагрузки для врачей-стоматологов не разработано. Также отсутствуют нормы нагрузки (обслуживания) для врачей, оказывающих медицинскую помощь в стоматологическом кабинете многопрофильной больницы взрослому населению с инфекционными болезнями.

Наблюдение за трудовым процессом врачей при оказании стоматологической помощи взрослому населению с инфекционными болезнями в условиях многопрофильного стационара ранее не проводилось.

Все вышеизложенное диктует необходимость разработки современных научно обоснованных нормативных документов по труду врачей-стоматологов [5, 7].

Цель исследования — изучение рабочего процесса врачей-стоматологов, оказывающих медицинскую помощь инфекционным больным в условиях многопрофильного стационара.

МАТЕРИАЛЫ И МЕТОДЫ

Проведен хронометраж, т.е. установлены нормы времени на оказание медицинской помощи врачами стоматологического кабинета крупной многопрофильной клинической больницы Москвы, предоставляющей стоматологические услуги взрослому населению, в том числе пациентам с инфекционными болезнями.

Данный метод исследования проводили с учетом рекомендаций, изложенных в приложении к приказу Минздрава России № 408 «Об утверждении Инструкции по расчету условных единиц трудоемкости работы врачей-стоматологов и зубных врачей» от 15.11.2001, которым определены требования и условия проведения хронометража. Исследование включает: организацию рабочего места врача; кадровое обеспечение — включены результаты работы не менее 3 врачей (на каждого специалиста заводится Карта хронометражных наблюдений по изучаемому виду стоматологической помощи); подготовку пациента и др. Объем наблюдений при проведении хронометражных замеров определялся

по формуле, рекомендованной ВНИИ труда и широко используемой в здравоохранении [8].

Трудовые затраты врача инфекционного стационара объединяют следующие виды деятельности: основную, вспомогательную, служебную, работу с документацией, прочую деятельность. При анализе хронометражных наблюдений учитывали затраты на личное необходимое время и исключали незагруженное. Таким образом, в рабочем процессе врача выделены временные затраты, которые не имеют непосредственного отношения к оказанию медицинской помощи больным, но входят в его функциональные обязанности.

Рассчитано фактическое средневзвешенное время, затраченное врачом-стоматологом на обслуживание одного пациента, с учетом временных затрат в зависимости от цели посещения (первичное, повторное) и места оказания медицинской помощи.

В процессе исследования проведено нормирование труда врачей-стоматологов в соответствии с методическими рекомендациями [8, 9].

Применяли методы: аналитический, хронометражный, описательной статистики.

РЕЗУЛЬТАТЫ И ОБСУЖДЕНИЕ

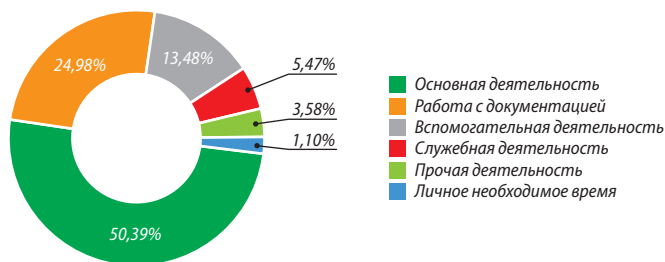
Хронометражное исследование рабочего процесса врачей стоматологического кабинета многопрофильной больницы позволило установить, что в целом врач-стоматолог при посещении одним инфекционным больным затрачивает от 31,5 до 68,2 минуты. Основная деятельность занимает от 15,9 до 34,4 минуты, работа с документацией — от 7,9 до 17 минут, вспомогательная деятельность — от 4,2 до 9,2 минуты, служебная — от 1,7 до 3,7 минуты, прочая деятельность — от 1,1 до 2,4 минуты. На личное необходимое время у врача уходило от 0,7 до 1,4 минуты, незагруженное время отсутствовало.

Средневзвешенные затраты рабочего времени врача-стоматолога при первичном посещении одним пациентом составили 73,23 минуты, а при повторном — 51,26 минуты. Средневзвешенные затраты рабочего времени врача-стоматолога при посещении одним пациентом с учетом первичных и повторных посещений составили 64,18 минуты.

Исследуемые виды деятельности при посещении одним пациентом по степени убывания распределились следующим образом: основная деятельность — 32,34 (50,39%) минуты, работа с документацией — 16,03 (24,98%) минуты, вспомогательная деятельность — 8,65 (13,48%) минуты, служебная — 3,51 (5,47%) минуты, прочая деятельность — 2,30 (3,58%) минуты, личное необходимое время — 1,35 (2,10%) минуты (см. рисунок).

В общей структуре посещений 58,7% приходилось на прием в стоматологическом кабинете, 41,3% — на посещение в боксе.

В процессе исследования было проведено нормирование труда врача стоматологического кабинета



Структура затрат рабочего времени врача стоматологического кабинета многопрофильной больницы
[The structure of work time expenditures for a doctor in a dental office of a multidisciplinary hospital]

многопрофильного стационара. При изучении нагрузки установлено, что врач-стоматолог ежедневно в среднем принимает 6,17 больных при продолжительности рабочего дня при 5-дневной рабочей неделе 6,36 ч (396 мин).

При определении нормативных показателей по труду для врачей стоматологического кабинета установлены: годовой бюджет рабочего времени врача-стоматолога — 1493,2 часа (89592 минуты), плановая функция должности врача-стоматолога на 2015 г. — 1395,8 посещений в год (при 247 рабочих днях в году), средневзвешенные затраты рабочего времени при посещении одним пациентом врача составили 64,18 минут, что соответствует норме нагрузки (обслуживания) 0,93 посещения в час или 6 пациентов в смену.

ЗАКЛЮЧЕНИЕ

Впервые научно обоснована нагрузка врача-стоматолога при оказании медицинской помощи инфекционным больным, находящимся на стационарном лечении, рассчитана плановая функция должности и определен годовой бюджет рабочего времени с учетом современных требований.

Результаты проведенного хронометражного исследования среди врачей стоматологического кабинета многопрофильной больницы обозначили необходимость Минздраву России установить время на посещение одним пациентом (59 минут) и структуру распределения затрат рабочего времени по видам деятельности специалиста, а также нормы нагрузки (обслуживания) врача-стоматолога — 0,93 посещения в час, учитывая, что при оказании помощи инфекционному больному врач выполняет целый ряд дополнительных функций.

Результаты нормативно-исследовательской работы могут быть положены в основу планирования объемов работы врача-стоматолога инфекционной больницы. Они позволяют разработать рекомендации по корректировке нормирования численности медицинского персонала для организации стоматологической помощи взрослому населению с инфекционными болезнями.

ВЫВОДЫ

При оказании медицинской помощи инфекционным больным рабочий процесс врача стоматологического кабинета многопрофильной больницы построен оптимально. Исследуемые виды деятельности врача-стоматолога при посещении одним пациентом по степени убывания распределились следующим образом: основная деятельность — 50,4%, работа с документацией — 24,98%, вспомогательная деятельность — 13,5%, служебная — 5,47%, прочая деятельность — 3,6%, личное необходимое время — 2,1%. Рабочее время врачей специалистов было полностью загружено.

Конфликт интересов. Авторы декларируют отсутствие конфликта интересов.

Conflict of interests. The authors declare no conflict of interests.

Поступила/Accepted: 03.12.2020

ЛИТЕРАТУРА / REFERENCES:

1. Хабриев Р.У., Шипова В.М., Берсенева Е.А. Новые нормы труда в поликлиниках. — М.: ГЭОТАР-Медиа, 2020. — 144 с.
[Habriev R.U., Shipova V.M., Berseneva E.A. New labor standards in the polyclinic. — Moscow: GEOTAR-Media, 2020. — 144 p. (In Russ.).] eLIBRARY ID: 43955933
2. Стародубов В.И., Сон И.М., Иванова М.А., Армасhevская О.В., Люцко В.В., Соколовская Т.А. Затраты рабочего времени врачей-специалистов на оказание медицинской помощи в амбулаторных условиях. — Менеджер здравоохранения. — 2016; 2: 6—12
[Starodubov V.I., Son I.M., Ivanova M.A., Armashevskaya O.V., Liutsko V.V., Sokolovskaya T.A. Staff time specialist doctors for the provision of medical care in the outpatient setting. — Manager of Health Care. — 2016; 2: 6—12 (In Russ.).] eLIBRARY ID: 25810518
3. Бутова В.Г., Рабинович И.М., Бойков В.И., Борисенко И.И. Пересмотр норм труда врачей-стоматологов. — Институт стоматологии. — 2014; 1: 8—10
[Butova V.G., Rabinovich I.V., Boykov V.I., Borisenko I.I. Revision of dentists' labor standards. — The Dental Institute. — 2014; 1: 8—10 (In Russ.).] eLIBRARY ID: 22133886
4. Шипова В.М., Берсенева Е.А. Пандемия COVID-19: уроки в нормировании труда медицинских работников. — Бюллетень Национального научно-исследовательского института общественного здоровья имени Н.А. Семашко. — 2020; 3: 4—11
[Shipova V.M., Berseneva E.A. COVID-19 pandemic: lessons in labor rationing of medicines. — Bulletin of Semashko National Research Institute of Public Health. — 2020; 3: 4—11 (In Russ.).] eLIBRARY ID: 43838764

5. Бутова В.Г., Рабинович И.М., Бойков В.И., Борисенко И.И. Обоснование нормирования труда врачей-стоматологов по условным единицам трудоемкости. — *Российский стоматологический журнал*. — 2014; 5: 31—5

[*Butova V.G., Rabinovich I.M., Boykov V.I., Borisenko I.I.* The basis for regulation of the work of the doctors-stomatologists on standard units of labour input. — *Russian Journal of Dentistry*. — 2014; 5: 31—5 (In Russ.)].

eLIBRARY ID: 22512497

6. Шипова В.М., Абаев З.М. Нормы труда в стоматологии. — *Бюллетень Национального научно-исследовательского института общественного здоровья имени Н.А. Семашко*. — 2015; 1: 204—8

[*Shipova V.M., Abaev Z.M.* Labour norms in Dentistry. — *Bulletin of Semashko National Research Institute of Public Health*. — 2015; 1: 204—8 (In Russ.)].

eLIBRARY ID: 23880521

7. Лосев Ф.Ф., Вагнер В.Д., Сорокина А.А. Законодательная основа и нормативное правовое обеспечение

оказания стоматологической помощи инфекционным больным. — *Стоматология*. — 2019; 2 (98): 4—7 [Losev F.F., Vagner V.D., Sorokina A.A. Legislative framework and legal regulation of dental care organization to patients with infectious diseases. — *Stomatology*. — 2019; 2 (98): 4—7 (In Russ.)].

eLIBRARY ID: 37778401

8. Шипова В.М. Нормирование труда в здравоохранении. Лекции. — М.: ЦНИИОИЗ, 2013. — 88 с.

[*Shipova V.M.* Labor rationing in health care. Lectures. — Moscow: Federal Research Institute for Health Organization and Informatics, 2013. — 88 p. (In Russ.)].

eLIBRARY ID: 37159021

9. Вагнер В.Д. Пособие по стоматологии. — Н. Новгород: НГМА, 2003. — 264 с.

[*Vagner V.D.* Dentistry manual. — Nizhny Novgorod: Nizhny Novgorod State Medical Academy, 2003. — 264 p. (In Russ.)].

DOI: 10.37988/1811-153X_2021_1_160

С.Д. Арутюнов¹,д.м.н., профессор, зав. кафедрой
пропедевтики стоматологических
заболеванийД.И. Поляков¹,ассистент кафедры пропедевтики
стоматологических заболеванийС.А. Муслев¹,д.б.н., доцент, профессор кафедры
нормальной физиологии и медицинской
физиологииА.Э. Харазян¹,врач — стоматолог-ортопед отделения
челюстно-лицевой пластической
и реконструктивной хирургииА.Г. Степанов¹,д.м.н., доцент кафедры пропедевтики
стоматологических заболеванийН.Б. Асташина²,д.м.н., доцент, зав. кафедрой
ортопедической стоматологии¹ МГМСУ им. А.И. Евдокимова² ПГМУ им. акад. Е.А. Вагнера

Исследование качества жизни с помощью специфического опросника QL PAER пациентов после протетической реконструкции ушной раковины

Реферат. Исследовано качество жизни (КЖ) пациентов после протетической реконструкции ушной раковины с помощью предложенного специализированного опросника QL PAER. Установлено, что, согласно QL PAER, общий индекс КЖ пациентов, связанный со здоровьем и вышеприведенным протезированием выше у пациентов с реконструкцией ушной раковины ($p < 0,05$), чем до нее. В сравнительном аспекте общий опросник КЖ WHOQoL оказался менее чувствительным, чем QL PAER, при определении индекса КЖ этой категории пациентов. Созданная мини-программа QL PAER позволяет минимизировать рутинные расчеты, дифференцировать и оценить вклад в индекс КЖ данных по всем доменам опросника: эстетика, дискомфорт и коммуникация, поведенческая реакция, депрессия, профессиональная деятельность, функциональность и определить общий показатель КЖ пациентов до и после протетической реконструкции ушной раковины.

Ключевые слова: микротия, анотия, ушная раковина, протетическая реконструкция, качество жизни

ДЛЯ ЦИТИРОВАНИЯ:

Арутюнов С.Д., Поляков Д.И., Муслев С.А., Харазян А.Э., Степанов А.Г., Асташина Н.Б. Исследование качества жизни с помощью специфического опросника QL PAER пациентов после протетической реконструкции ушной раковины. — *Клиническая стоматология*. — 2021; 1 (97): 160—4. DOI: 10.37988/1811-153X_2021_1_160

S.D. Arutyunov¹,Grand PhD in Medical Sciences, professor
of the Dentistry diseases propaedeutics
DepartmentD.I. Polyakov¹,associate professor of the Dentistry diseases
propaedeutics DepartmentS.A. Muslov¹,Grand PhD in Biological Sciences, associate
professor and head of the Normal physiology
and medical physics DepartmentA.E. Kharazyan¹,prosthodontist at the Maxillofacial plastic and
reconstructive surgery DepartmentA.G. Stepanov¹,Grand PhD in Medical Sciences, associate pro-
fessor of the Prosthetic dentistry DepartmentN.B. Astashina²,Grand PhD in Medical Sciences, associate
professor and head of the Prosthetic dentistry
Department¹ Moscow State University of Medicine and
Dentistry, Moscow, Russia² Perm State Medical University, Perm, Russia

Study of the quality of life of patients using the QL PAER specific questionnaire after prosthetic auricular reconstruction

Abstract. The patients quality of life (QL) after auricle prosthetic reconstruction was studied using the proposed specialized questionnaire QL PAER. According to the QL PAER it was found that the overall patients QL index associated with health and the previous mentioned prosthetics in patients with silicone epithese of the auricle was higher than before the procedure ($p < 0.05$). In the comparative aspect, the general QL questionnaire WHOQoL was less sensitive than the QL PAER when determining the QL index of this category of patients. The created mini-program QL PAER allows to minimize routine calculations, to differentiate and evaluate the all questionnaire domains data contribution to the QL index: aesthetics, discomfort and communication, behavioral response, depression, professional activity, functionality. Also using this mini-program allows to determine the overall QL index of patients before and after auricle prosthetic reconstruction.

Key words: microtia, anotia, ear auricle, prosthetic reconstruction, quality of life

FOR CITATION:

Arutyunov S.D., Polyakov D.I., Muslov S.A., Kharazyan A.E., Stepanov A.G., Astashina N.B. Study of the quality of life of patients using the QL PAER specific questionnaire after prosthetic auricular reconstruction. — *Clinical Dentistry (Russia)*. — 2021; 1 (97): 160—4. DOI: 10.37988/1811-153X_2021_1_160

К этиологическим факторам приобретенных дефектов лица относятся новообразования онкологического генеза, последствия дорожно-транспортного, бытового, промышленного и военного травматизма [1]. Лечение этого контингента пациентов — сложная врачебная задача. Особые проблемы возникают при реконструкции сложной трехмерной морфологии ушной раковины.

Воспроизведение строения и структуры ушной раковины, включающей ажурную анатомию хряща, покрытого тонкой облегающей кожей, а также рельефность морфологических образований, вызывают немалые трудности для челюстно-лицевых хирургов. Реконструкция ушной раковины с помощью ауто- и аллотрансплантации предполагает длительную предоперационную подготовку и высокое мастерство хирурга. Кроме того, возможен риск постоперационной экстрезии имплантата и инфицирования.

К тому же аутопластика с использованием реберного хряща не может быть выполнена у пожилых больных с кальцифицированными реберными хрящами [2]. Поэтому большое развитие получила альтернативная методика устранения дефекта, заключающаяся в эктопротезировании ушной раковины, основанная на применении эпитезов, которые создаются, как правило, из полимерных материалов, фиксируются к голове с помощью экстраоральных остеинтегрируемых имплантатов или клеевых систем [3].

Микротия — врожденное заболевание, характеризующееся недостаточным развитием ушной раковины вплоть до ее отсутствия (анотия). Частота данной патологии оценивается примерно в 1 случай на 7000—8000 рожденных детей. В 90% случаев микротия является односторонней и часто сочетается с атрезией наружного слухового прохода. Считается, что пациенты с микротией испытывают серьезные функциональные и психологические проблемы [4, 18], что приводит к ограничению социальных контактов, занижению самооценки, а также к тревожности и изменению личностных установок и ценностей, способствуя десоциализации больных и формируя у них поведение, характерное для интровертов [5—7].

Тотальный дефект ушной раковины воспринимается пациентами как уродство, формируя у них психоэмоциональный стресс и социальную дезориентацию. Отсутствие ушной раковины, особенно в молодом возрасте, да и в последующие периоды жизни, вызывает не столько функциональные нарушения, сколько способствует психоэмоциональному срыву, порождает чувство бесперспективности, неполноценности, неуверенности в себе, снижает духовные и трудовые возможности личности, часто приводя к развитию интеркуррентных заболеваний психосоматического происхождения: неврозам, стенокардии, гипертонической болезни [8, 9].

Уважение прав пациента как личности привело к созданию новых подходов к определению эффективности методов лечения. Самый популярный в настоящее время основан на учете мнения больного о результативности лечения наравне с объективным улучшением здоровья. Так

сформировалось понятие о качестве жизни (КЖ) — интегральном показателе, отражающем степень адаптации пациента к болезни до и после лечения и возможности выполнения им привычных функций, соответствующих его социально-экономическому статусу [10].

Понятие «качество жизни» многомерное по определению; оно является субъективной интегральной характеристикой. В настоящее время наука об исследовании КЖ, связанного со здоровьем, не только заняла определенную ступень в современной медицине, но и продолжает прогрессивно развиваться. К его составляющим относятся психологическое, социальное, физическое и духовное благополучие. Кроме того, в современной медицине широкое распространение получил термин «качество жизни, связанное со здоровьем» (англ. health-related quality of life, HRQoL), представляющий оценку параметров, ассоциированных и не ассоциированных с заболеванием [10—16].

К основным инструментам изучения КЖ относятся общие стандартизированные опросники, которые в большинстве своем недостаточно чувствительны к наиболее важным аспектам конкретной нозологии, так как они не способны выявить статистически значимые различия, определяемые лишь посредством специализированных вопросников. А учитывая, что общепринятые критерии и нормы исследования КЖ отсутствуют, можно понять многочисленность этих опросников.

Современная концепция КЖ, связанного со здоровьем, признает, что субъекты ставят свою реальную ситуацию в зависимости от личных ожиданий. Последние могут изменяться во времени и реагировать на внешние воздействия. Как и в любой ситуации, связанной с несколькими перспективами, оценка пациентами и врачами одного и того же объективного обстоятельства существенно различается. Опросники КЖ, связанные со здоровьем, многомерны, они охватывают физические, социальные, эмоциональные, когнитивные параметры, возможно, даже духовные аспекты, а также они связаны с профессиональной деятельностью и широким спектром симптомов, обусловленных болезнью, побочными эффектами, вызванными терапией, и даже финансово-экономическими последствиями медицинских состояний [11].

Поскольку КЖ является субъективным показателем, оценка респондентов проводится только в сравнительном аспекте. Необходимо учитывать, что специальные опросники не позволяют сравнивать результаты у пациентов с различными заболеваниями или со здоровой популяцией.

Традиционно анкетирование проводится посредством двух типов опросников: общих и специализированных. Среди общих опросников наибольшую популярность получили MOS SF-36 (Medical Outcomes Study Short Form) — краткая форма оценки здоровья; European Quality of Life Scale — Европейский опросник оценки качества жизни; WHOQoL-100 — вопросник КЖ-100 ВОЗ.

По мнению О.В. Евсиной, «общие вопросники (неспецифические (специализированные), используемые

вне зависимости от конкретного заболевания) предназначены для оценки КЖ как у здоровых людей, так и у больных, независимо от заболевания, возраста или метода лечения. Преимуществом общих вопросников является то, что они имеют широкий охват компонентов КЖ и позволяют проводить исследование норм КЖ в здоровой популяции. Однако их недостатком служит низкая чувствительность к изменениям КЖ в рамках отдельно взятого заболевания» [10].

В оториноларингологии используется общий опросник SF-36 как достоверный инструмент оценки качества жизни независимо от нозологии, тяжести заболевания и вида лечения. Помимо того, для оценки самим пациентом снижения КЖ вследствие хронического среднего отита был разработан специфический опросник COMQ-12 [17]. При исследовании КЖ пациентов с микротией и приобретенным тотальным дефектом ушной раковины используется специализированный опросник SF-36. Однако последний позволяет получить информацию об общем КЖ, а не узнать отношение больного к заболеванию, в частности к тотальной послеоперационной утрате ушной раковины онкологического генеза.

Необходимость в скором непосредственном протезировании в день установления экстраоральных имплантатов психологически готовит пациента к адекватному восприятию окончательного эпитеза ушной раковины. Конструкционные материалы нового поколения, цифровые технологии субтрактивного фрезерования и аддитивной печати позволяют создавать высокоэстетичные эпитезы ушной раковины, отличающиеся естественностью и индивидуализированными параметрами. С учетом повышенных требований пациентов к эстетической составляющей результата реконструкции ушной раковины их мнение становится важным, порой даже определяющим, а факт удовлетворенности пациента проведенным лечением позволяют выявить общий и специфический опросники КЖ пациентов этой категории.

Таким образом, учет мнения пациентов о результатах лечения стал современной парадигмой медицины [18]. В данном сообщении мы представляем специализированный опросник качества жизни пациентов после протетической реконструкции ушной раковины QL PAER (Quality of life questionnaire for patients after ear reconstruction) и результаты его применения (пре-тестирования) на ограниченной группе 23 больных с приобретенной тотальной утратой ушной раковины и микротией.

Опросник QL PAER состоит из 18 пунктов, которые оценивают 6 областей: эстетику, дискомфорт и коммуникацию, поведенческую реакцию, депрессию, профессиональную деятельность, функциональность. В зависимости от варианта ответа респонденту начислялось от 0 до 4 баллов. В результате диапазон возможных значений ИКЖ варьировал от 0 до 72.

Качество жизни по доменам рассчитывалось так:

1. Эстетика = $Q_1 + Q_2$.
2. Дискомфорт и коммуникация = $Q_3 + Q_4 + Q_5 + Q_6 + Q_7 + Q_8$.
3. Поведенческая реакция = $Q_9 + Q_{10} + Q_{11}$.

4. Депрессия = $Q_{12} + Q_{13}$.

5. Профессиональная деятельность = $Q_{14} + Q_{15}$.

6. Функциональность = $Q_{16} + Q_{17} + Q_{18}$.

Валидация предложенного специализированного опросника для пациентов с протетической реконструкцией ушной раковины осуществлена с помощью метода Дельфи, особенностями которого являются анонимность, заочность, регулируемая обратная связь, многоуровневость и групповой ответ [19]. Суть метода в традиционной трактовке заключается в том, что опрос экспертов проводится в несколько туров, при этом на каждом этапе экспертов информируют о предыдущих результатах и просят их скорректировать свое мнение, приблизив его к средним баллам, что дает возможность уменьшить разброс индивидуальных оценок. Процедура повторяется до тех пор, пока эксперты не придут к общему мнению.

Однако с точки зрения практического применения данный вариант имеет существенные недостатки, способные резко снизить эффективность и чувствительность инструмента валидации. Во-первых, невозможно заранее предсказать, сколько туров и, соответственно, сколько времени потребуется для реализации всей процедуры. Во-вторых, при использовании рассматриваемого метода эксперты не всегда приходят к общему мнению. Для исключения вышеуказанных недостатков в настоящее время предлагается к использованию модифицированный вариант методики валидации по Дельфи, заключающийся в том, что эксперты привлекаются только на первом этапе (для формулирования рекомендаций), все дальнейшие процедуры аналитическая группа осуществляет самостоятельно. При использовании модифицированного метода Дельфи авторы рекомендуют следующую этапность: экспертное ранжирование альтернатив и выбор из них наиболее предпочтительной, вычисление средних значений по каждой альтернативе, определение самой непротиворечивой и наиболее предпочтительной альтернативы [20]. При проведении опроса экспертов были выполнены необходимые условия:

- формулировки анкеты были четкими и однозначно трактуемыми;
- эксперты располагали достаточной информацией, для того чтобы дать оценку;
- ответ на каждый вопрос был обоснован экспертом;
- привлекалась стабильная группа экспертов.

Исследовательской группой выполнены подготовительный и основной этапы работы по валидации разработанного опросника в его первой редакции, которая формировалась с учетом мнения экспертной группы из 12 профессоров ведущих медицинских вузов России, ближнего и дальнего зарубежья.

Для сокращения рутинных процедур сбора данных и расчета индекса КЖ, визуализации результатов анкетирования была создана мини-программа QL PAER для мобильных устройств под управлением операционной системы Android. В программе автоматическая интерпретация результатов тестирования и диаграммы

по доменам представлены на основании показателей, выраженных в процентах с нулевой точкой отсчета:

$$ИКЖ = \frac{x - X_{\min}}{X_{\max} - X_{\min}} \cdot 100\%,$$

где x — текущее значение, X_{\max} — максимально возможное значение, X_{\min} — минимально возможное значение (рис. 1).

Условные критерии при автоматической интерпретации:

- 0–36 баллов — низкий показатель (красный цвет виджета в виде цветной полоски с указанием числа баллов/максимального числа баллов в этой сфере и процентов);
- 37–54 баллов — средний показатель (желтый цвет);
- 55–72 баллов — высокий показатель (зеленый цвет).

Результаты опроса респондентов автоматически сохранялись в списках и могли быть отправлены по требованию пользователя почтовым клиентом мобильного устройства или загружены в облако. Опросы проводили до и после реконструкции ушной раковины (через 3 месяца после протезирования). Результаты анкетирования представлены на рис. 2.

После протетической реконструкции ушной раковины индекс КЖ на основе QL PAER показал улучшение КЖ на 45,52% ($p < 0,0001$), тогда как WHOQoL (в BRIEF-версии) — всего на 19,87% ($p < 0,01$). С позиций медицинской статистики это позволяет считать предложенный специфический опросник QL PAER более чувствительным инструментом и критерием для исследования КЖ пациентов с протетической реконструкцией ушной раковины посредством силиконового эпитеза, чем известные общие методы. Отметим также, что однородность данных, представляемых специализированным опросником выше (коэффициент вариации 11,14%), чем общим (17,47%), что отвечает характеру последнего как интегральной оценки физического, психологического, эмоционального и социального функционирования здорового или больного человека, основанной на его субъективном восприятии.

ВЫВОДЫ

1. Согласно специализированному опроснику QL PAER, общий индекс КЖ пациентов, связанный со здоровьем и проведенным протезированием выше у пациентов с силиконовым эпитезом ушной раковины ($p < 0,05$), чем без него.
2. Общий опросник КЖ WHOQoL оказался менее чувствительным, чем QL PAER, при определении индекса КЖ пациентов с протетической реконструкцией ушной раковины.
3. Мини-программа QL PAER позволяет сократить рутинные расчеты, дифференцировать и оценить вклад в индекс качества жизни данных по всем доменам опросника: эстетика, дискомфорт и коммуникация,

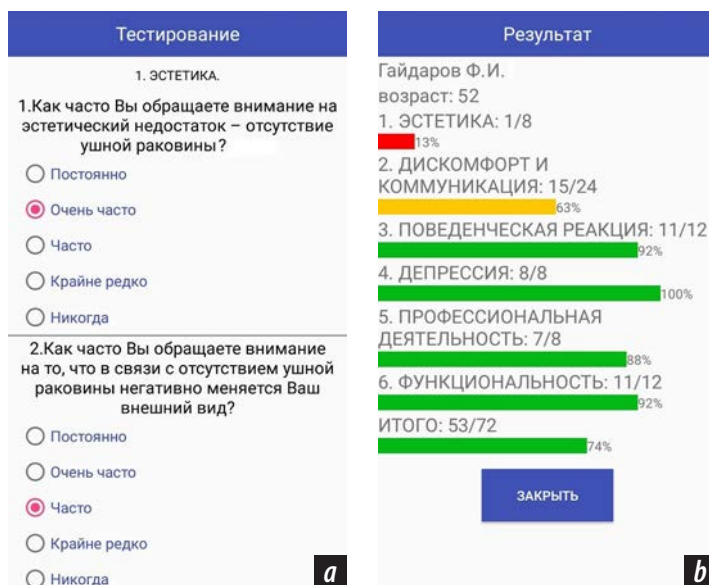


Рис. 1. Интерфейс мини-программы QL PAER: а — в ходе анкетирования, б — отображение результатов

[Fig. 1. Interface of the mini-program QL PAER: a — in the process of questioning, b — displaying the results]

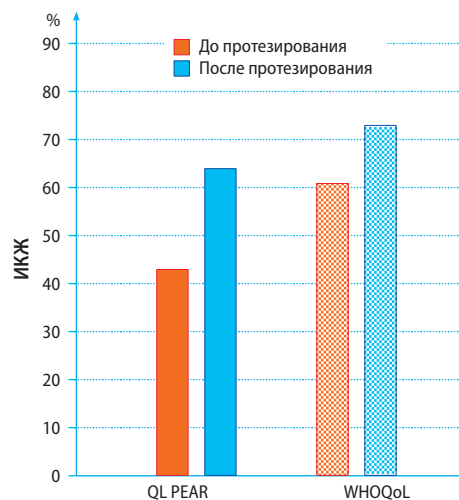


Рис. 2. Индекс качества жизни 23 пациентов до и после реконструкции ушной раковины по данным специализированного опросника QL PAER и общего WHOQoL

[Fig. 2. Quality of life index of 23 patients before and after reconstruction of the auricle according to the specific questionnaire QL PAER and the general WHOQoL]

поведенческая реакция, депрессия, профессиональная деятельность, функциональность и определить общий показатель КЖ пациентов до и после протетической реконструкции ушной раковины.

ФИНАНСИРОВАНИЕ

Исследование выполнено при финансовой поддержке Правительства Пермского края в рамках научного проекта «Разработка бионического протеза уха на основе интеллектуальных и медицинских 3D-технологий».

FUNDING

The study was carried out with the financial support of the Government of the Perm Territory within the framework of the scientific project "Development of a bionic ear prosthesis based on intelligent and medical 3D technologies."

Конфликт интересов. Авторы декларируют отсутствие конфликта интересов.

Conflict of interests. The authors declare no conflict of interests.

Поступила/Accepted: 20.01.2021

ЛИТЕРАТУРА /
REFERENCES:

1. **McGoldrick D.M., Fragozo-Iñiguez M., Lawrence T., McMillan K.** Maxillofacial injuries in patients with major trauma. — *Br J Oral Maxillofac Surg.* — 2018; 56 (6): 496—500. PMID: 29735181
2. **Милешина Н.А., Осипенков С.С., Таварткиладзе Г.А.** Алгоритм ведения больных с врожденными пороками развития наружного и среднего уха. — *Вестник оториноларингологии.* — 2018; 4: 51—5 [Mileshina N.A., Osipenkov S.S., Tavartkiladze G.A. The management of patients with congenital malformations of the external and middle ear. — *Bulletin of Otorhinolaryngology.* — 2018; 4: 51—5 (In Russ.)]. DOI: 10.17116/otorino201883451
3. **Federspil P.A.** Auricular Prostheses in Microtia. — *Facial Plast Surg Clin North Am.* — 2018; 26 (1): 97—104. PMID: 29153193
4. **Grant B.F., Hasin D.S., Stinson F.S., Dawson D.A., Chou S.P., Ruan W.J., Pickering R.P.** Prevalence, correlates, and disability of personality disorders in the United States: results from the national epidemiologic survey on alcohol and related conditions. — *J Clin Psychiatry.* — 2004; 65 (7): 948—58. PMID: 15291684
5. **Luquetti D.V., Heike C.L., Hing A.V., Cunningham M.L., Cox T.C.** Microtia: epidemiology and genetics. — *Am J Med Genet A.* — 2012; 158A (1): 124—39. PMID: 22106030
6. **Yen C.-F., Chen C.-C., Lee Y., Tang T.-C., Ko C.-H., Yen J.-Y.** Association between quality of life and self-stigma, insight, and adverse effects of medication in patients with depressive disorders. — *Depress Anxiety.* — 2009; 26 (11): 1033—9. PMID: 19288581
7. **Goiato M.C., Takamiya A.S., Alves L.M.N., dos Santos D.M.** Postsurgical care for rehabilitation with implant-retained extraoral prostheses. — *J Craniofac Surg.* — 2010; 21 (2): 565—7. PMID: 20216436
8. **Kievit H., Verhage-Damen G.W.J.A., Ingels K.J., Mylanus E.A.M., Hol M.K.S.** Long-term quality of life assessment in patients with auricular prostheses. — *J Craniofac Surg.* — 2013; 24 (2): 392—7. PMID: 23524701
9. **Younis I., Gault D., Sabbagh W., Kang N.V.** Patient satisfaction and aesthetic outcomes after ear reconstruction with a Branemark-type, bone-anchored, ear prosthesis: a 16 year review. — *J Plast Reconstr Aesthet Surg.* — 2010; 63 (10): 1650—5. PMID: 20356815
10. **Евсина О.В.** Качество жизни в медицине — важный показатель состояния здоровья пациента (обзор литературы). — *Личность в меняющемся мире: здоровье, адаптация, развитие.* — 2013; 1: 119—33 [Evsina O.V. The quality of life in medicine — an important indicator of patient health status (review). — *Personality in a Changing World: Health, Adaptation, Development.* — 2013; 1: 119—33 (In Russ.)]. eLIBRARY ID: 19065447
11. **Гилева О.С., Халилаева Е.В., Либик Т.В., Подгорный Р.В., Халыявина И.Н., Гилева Е.С.** Многоступенчатая валидация международного опросника качества жизни «Профиль влияния стоматологического здоровья» ОНП-49-RU. — *Уральский медицинский журнал.* — 2009; 8: 104—9 [Gileva O.S., Khalilayeva E.V., Libik T.V., Podgornii R.V., Khaliyavina I.N., Gileva E.S. Multistage validation of the international quality-of-life questionnaire "Oral health impact profile" ОНП-49-RU. — *Ural Medical Journal.* — 2009; 8: 104—9 (In Russ.)].
12. **Гуревич К.Г., Барер Г.М., Фабрикант Е.Г., Смирнягина В.В.** Качество жизни — новое гуманистическое направление в медицине. — *Cathedra.* — 2006; 2: 62—5 [Gurevich K.G., Barer G.M., Fabrikant E.G., Smiryagina V.V. Quality of life is a new humanistic direction in medicine. — *Cathedra.* — 2006; 2: 62—5 (In Russ.)]. eLIBRARY ID: 9283107
13. **de Souza R.F., Terada A.S.S.D., Vecchia M.P.D., Regis R.R., Zanini A.P., Compagnoni M.A.** Validation of the Brazilian versions of two inventories for measuring oral health-related quality of life of edentulous subjects. — *Gerodontology.* — 2012; 29 (2): e88—95. PMID: 20735490
14. **Gil-Montoya J.A., Subirá C., Ramón J.M., González-Moles M.A.** Oral health-related quality of life and nutritional status. — *J Public Health Dent.* — 2008; 68 (2): 88—93. PMID: 18248335
15. **Гилева О.С., Либик Т.В., Халилаева Е.В., Данилов К.В., Халыявина И.Н., Гилева Е.С., Садилова В.А., Пленкина Ю.А., Хохрин Д.В.** Стоматологическое здоровье в критериях качества жизни. — *Медицинский вестник Башкортостана.* — 2011; 3: 6—11 [Gileva O.S., Libik T.V., Khalilayeva E.V., Danilov K.V., Khaliyavina I.N., Gileva Ye.S., Sadilova V.A., Plenkina Yu.A., Khokhrin D.V. Dental health in life quality criteria. — *Bashkortostan Medical Journal.* — 2011; 3: 6—11 (In Russ.)]. eLIBRARY ID: 17047841
16. **Hassel A.J., Danner D., Schmitt M., Nitschke I., Rammsberg P., Wahl H.-W.** Oral health-related quality of life is linked with subjective well-being and depression in early old age. — *Clin Oral Investig.* — 2011; 15 (5): 691—7. PMID: 20582443
17. **Косяков С.Я., Минавнина Ю.В., Гуненков А.В.** Оценка качества жизни пациентов с различными формами хронического среднего отита. — *Вестник оториноларингологии.* — 2017; 82 (5): 26—7 [Kosyakov S.Ya., Minavnina Yu.V., Gunenkov A.V. The evaluation of the quality of life in the patients presenting with various forms of chronic otitis media. — *Bulletin of Otorhinolaryngology.* — 2017; 82 (5): 26—7 (In Russ.)]. eLIBRARY ID: 30309350
18. **Пушкарь Д.Ю., Дьяков В.В., Берников А.Н.** Качество жизни — новая парадигма медицины. — *Фарматека.* — 2005; 11: 15—6 [Pushkar D.Yu., Dyakov V.V., Bernikov A.N. Quality of life is a new paradigm of medicine. — *Pharmateca.* — 2005; 11: 15—6 (In Russ.)].
19. **Skulmoski G.J., Hartman F.T., Krahn J.** The Delphi method for graduate research. — *Journal of Information Technology Education: Research.* — 2007; 6 (33): 1—21. DOI: 10.28945/199
20. **Turoff M.** The design of a policy Delphi. — *Technological Forecasting and Social Change.* — 1970; 2 (2): 149—71. DOI: 10.1016/0040-1625(70)90161-7

НОВИНКА



ЭКСТРА*

КОМФОРТ ДЛЯ ДЁСЕН

для ваших пациентов, использующих
зубные протезы¹



Помогите вашим пациентам
защитить дёсны от давления, натирания
и раздражения при использовании
зубного протеза



Смягчает и защищает
слизистую²

Снижает давление зубного
протеза³

Повышает комфорт при
использовании зубного протеза^{*1}

*По сравнению с группой людей, не использующих средство для фиксации зубного протеза. Компания Ipsos MORI опросила репрезентативную выборку из 167 взрослых в возрасте 40 лет и старше по всей Испании. Интервью проводились очно и по телефону в период с 18 октября по 13 ноября 2018 года.

References: 1. Ipsos Mori Proton Fixative Non-Buyers HUT Report. November, 2018. 2. Psillakis JJ, et al. J Prosthodont 2004; 13:244–250.

3. Adisman IK. J Prosthet Dent 1989; 62:711–715.

МАТЕРИАЛ ДЛЯ МЕДИЦИНСКИХ И ФАРМАЦЕВТИЧЕСКИХ РАБОТНИКОВ | CHRUS/CHPLD/0037/19

АО «ГлаксoСмитКляйн Хелскер» РФ, 123112, г. Москва, Пресненская наб., д. 10. Тел +7 (495) 777-98-50

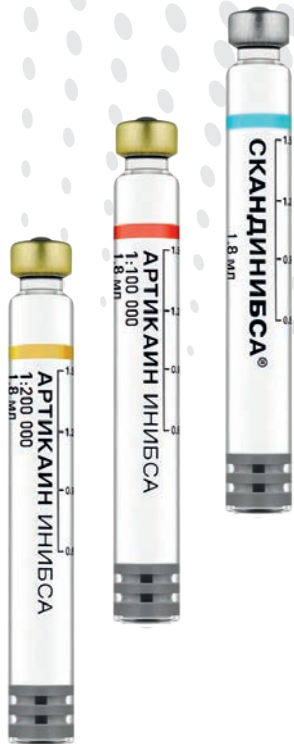
Товарный знак принадлежит или используется Группой компаний ГлаксoСмитКляйн

INIBSA

ВАША
ПРОФЕССИОНАЛЬНАЯ
УВЕРЕННОСТЬ

ARTIJECT

СТАНДАРТ
ИНЪЕКЦИОННОЙ
БЕЗОПАСНОСТИ



Артикаин Inibsa —

Достижение контроля над болью при использовании минимально необходимого количества анестетика.

Артикаин Inibsa —

Обладает высокой местноанестезирующей активностью и продолжительностью обезболивающего эффекта.

Артикаин Inibsa —

Оптимальное сочетание артикаина и эпинефрина для большинства стоматологических вмешательств.

ARTIJECT

Применение инъектора ARTIJECT существенно улучшает профилактику перекрестных инфекций (гепатит, ВИЧ) при стоматологическом лечении.


ARTIJECT —

Одноразовый карпульный инъектор — стандарт инъекционной безопасности в стоматологии. Совместная разработка компаний Inibsa Dental и РусФарм.

ARTIJECT

Включает в себя:

1. Одноразовый карпульный шприц-инъектор.
2. Карпула с анестетиком Inibsa.
3. Одноразовая карпульная игла.



**RUSPHARM — официальный дистрибьютор компании Inibsa Dental в России.
Эксперт в производстве одноразовых карпульных инъекторов ARTIJECT.**

ООО «РусФарм» 125315, Москва,
ул. Часовая, д.24, тел: +7 (495) 504-10-64
e-mail: info@inibsa.ru, info@rus-pharm.ru,
сайт: www.inibsa.ru, www.artiject.ru

inibsa
DENTAL

ARTIJECT
ready to inject