

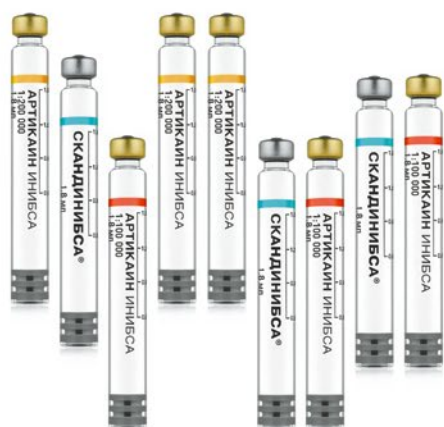
# КЛИНИЧЕСКАЯ СТОМАТОЛОГИЯ

Е Ж Е К В А Р Т А Л Ь Н Ы Й   Ж У Р Н А Л   Д Л Я   С Т О М А Т О Л О Г О В - П Р А К Т И К О В

Clinical Dentistry (Russia)



## Артикаин Инибса



- современный, высокоэффективный и малотоксичный местный анестетик
- высокая местноанестезирующая активность и продолжительность обезболивающего эффекта
- снижает риск системной токсичности артикаина по сравнению с другими местными анестетиками



ООО «РусФарм» (группа компаний JNB)  
Россия, Москва, ул. Часовая, д. 24, тел.: +7 (495) 504 10 64, info@inibsa.ru, www.inibsa.ru

**6**

Транспорт ионов через твердые ткани зуба при локальной деминерализации эмали

**10**

Структура дентина в области клиновидного дефекта после обработки Er,Cr:YSGG-лазером в сравнении с традиционным методом препарирования

**24**

Оценка состояния микрогемодинамики в опорных тканях при протезировании с применением имплантатов на нижней челюсти с полным отсутствием зубов

**51**

Изучение влияния дисплазии соединительной ткани на характер и качество прорезывания зубов человека в позднем постнатальном периоде онтогенеза

**60**

Изучение биометрических показателей и функционального состояния пациентов перед проведением хирургических стоматологических вмешательств

**77**

История изучения одонтогенных верхнечелюстных синуситов (часть 1)

**104**

Профилактика и лечение рецидивов аномалий окклюзии и деформаций зубных рядов: кинезиологический аспект

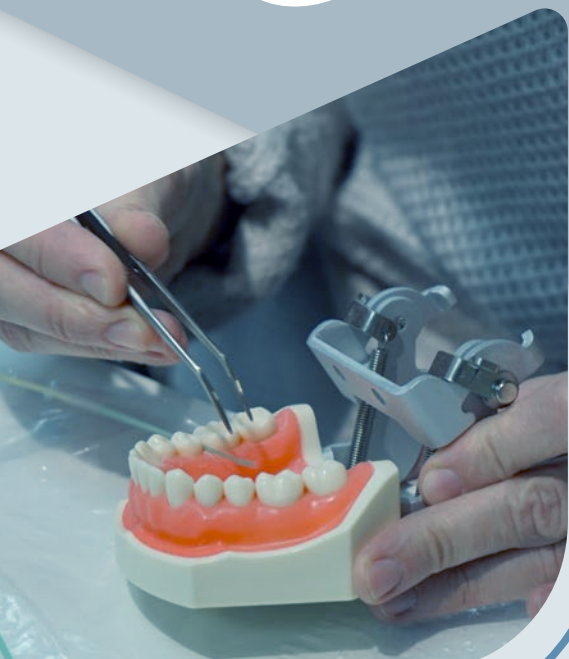

9 771811 153001



# ВАШ ВЕРНЫЙ ВЫБОР

- ▶ актуальные образовательные программы
- ▶ ведущие отечественные преподаватели
- ▶ дипломы и сертификаты государственного образца
- ▶ аккредитация в системе НМО (бальные образовательные циклы)



edu\_vladmiva   
edu-vladmiva.ru   
vmvstomedu@mail.ru   
+7 (4722) 200-555   
(доб. 213)

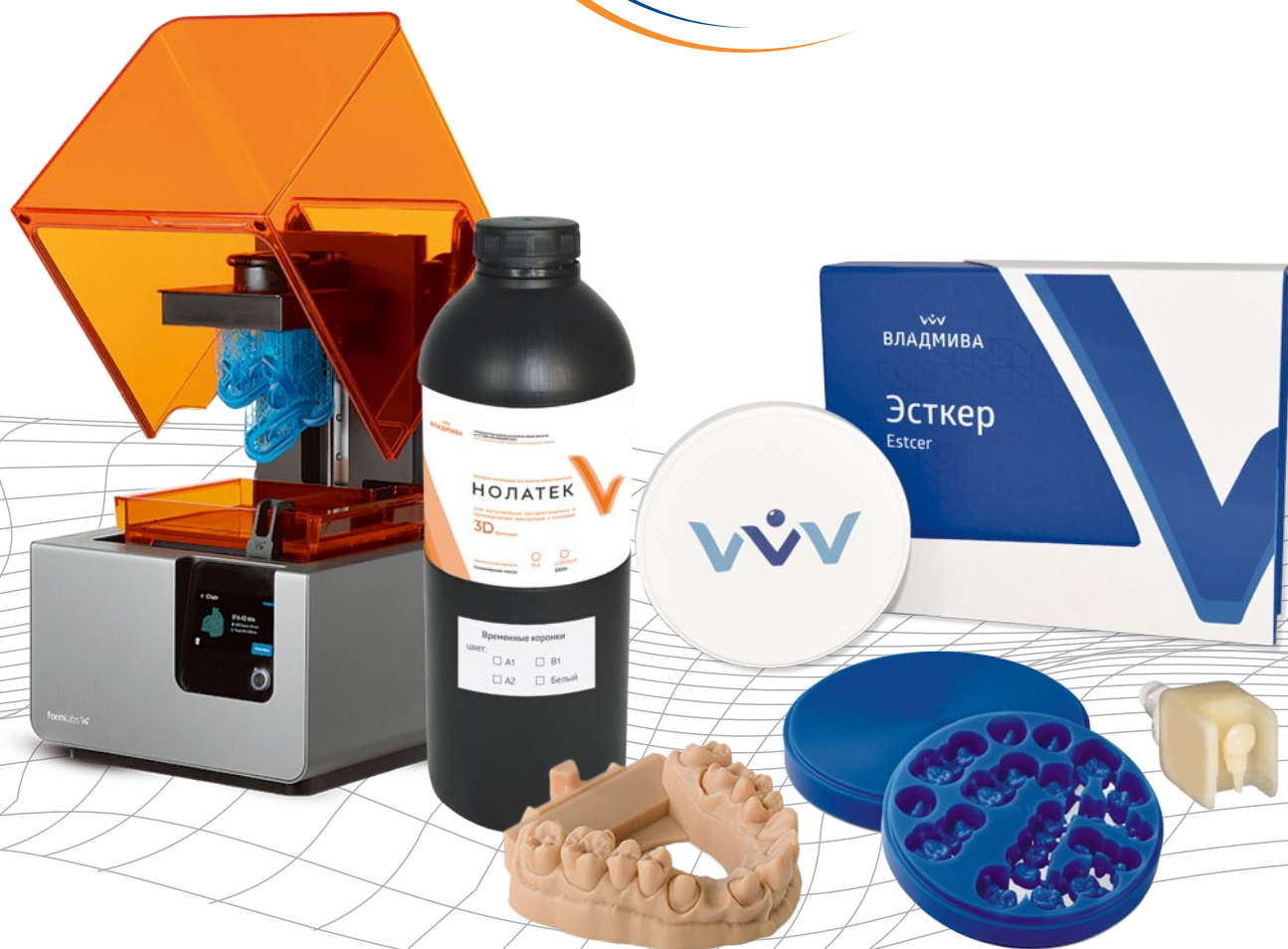ЦИФРОВАЯ СТОМАТОЛОГИЯ

  
**ВЛАДМИВА**  
www.vladmiva.ru

АДДИТИВНЫЕ ТЕХНОЛОГИИ

**3D ПЕЧАТЬ**  
**CAD/CAM**

АВТОМАТИЗИРОВАННЫЕ СИСТЕМЫ



Торговый Дом «ВладМиВа»  
308023, г. Белгород, ул. Садовая, 118  
т/ф: +7(4722) 200-555; market@vladmiva.ru

ИНТЕРНЕТ-МАГАЗИН  
www.tdvladmiva.ru





*Научно-практический рецензируемый журнал «Клиническая стоматология» включен в Перечень ведущих российских рецензируемых научных журналов и изданий (ВАК), в ядро РИНЦ, в базу данных Russian Science Index на платформе Web of Science.*

### Главные редакторы

**С.Ю. Иванов**, д.м.н., профессор, член-корр. РАН, зав. кафедрой челюстно-лицевой хирургии Первого МГМУ им. И.М. Сеченова, зав. кафедрой челюстно-лицевой хирургии и хирургической стоматологии медицинского института РУДН.  
*Ответственный за разделы: хирургическая стоматология, имплантология, ортопедическая стоматология, ортодонтия, обезболивание в стоматологии, организация здравоохранения и общественное здоровье*

**И.М. Рабинович**, д.м.н., профессор, заведующий отделом терапевтической стоматологии ЦНИИСиЧЛХ; зав. кафедрой терапевтической стоматологии РМАНПО, заслуженный врач РФ.  
*Ответственный за разделы: терапевтическая стоматология, заболевания слизистой оболочки рта, пародонтология, эстетическая стоматология, эндодонтия, детская стоматология*

### Научный редактор

**О.П. Максимова**, к.м.н., доцент детской и терапевтической стоматологии, ООО «Клиническая стоматология»

### Ответственный секретарь

**Ю.Л. Васильев**, д.м.н., профессор кафедры оперативной хирургии и топографической анатомии Первого МГМУ им. И.М. Сеченова

### Редколлегия

**С.И. Абакаров**, д.м.н., профессор, зав. кафедрой ортопедической стоматологии, декан стоматологического факультета РМАНПО.

**И.М. Байриков**, д.м.н., профессор, член-корр. РАН, зав. кафедрой челюстно-лицевой хирургии и стоматологии СамГМУ.

**И.П. Балмасова**, д.м.н., профессор, зав. лабораторией патогенеза и методов лечения инфекционных заболеваний НИМСИ МГМСУ им. А.И. Евдокимова.

**Е.А. Булычева**, д.м.н., профессор кафедры стоматологии ортопедической и материаловедения с курсом ортодонтии ПСПбГМУ им. И.П. Павлова.

**В.Д. Вагнер**, д.м.н., профессор, заведующий отделом организации стоматологической помощи, лицензирования и аккредитации ЦНИИСиЧЛХ.

**Л.А. Григорьянц**, д.м.н., профессор, зав. кафедрой постдипломного образования РУДН.

**С.Н. Гонтарев**, д.м.н., профессор, зав. кафедрой детской стоматологии НИУ БелГу.

**Е.В. Зорян**, к.м.н., доцент кафедры обезболивания в стоматологии МГМСУ им. А.И. Евдокимова.

**Л.П. Кисельникова**, д.м.н., профессор, зав. кафедрой детской стоматологии МГМСУ им. А.И. Евдокимова, главный внештатный специалист Департамента здравоохранения Москвы по детской стоматологии.

**Д.А. Лежнев**, д.м.н., профессор, зав. кафедрой лучевой диагностики МГМСУ им. А.И. Евдокимова, вице-президент РОО «Общество рентгенологов, радиологов и специалистов ультразвуковой диагностики в Москве», эксперт научно-технической сферы НИИ РИНЦЭ.

**Т.Н. Модина**, д.м.н., доцент, профессор кафедры челюстно-лицевой хирургии и стоматологии НМХЦ им. Н.И. Пирогова, генеральный директор пародонтологической клиники ООО «Клиника Модиной».

**В.Н. Олесова**, д.м.н., профессор, проректор по научной работе Академии постдипломного образования ФНКЦ ФМБА РФ, зав. кафедрой стоматологии медико-биологического университета ФМБЦ им. А.И. Бурназяна ФМБА РФ.

**Г.Б. Оспанова**, д.м.н., научный консультант ЦНИИСиЧЛХ.

**Л.Ю. Плахтий**, д.м.н., профессор, зав. кафедрой микробиологии с вирусологией и иммунологией Северо-Осетинской государственной медицинской академии Кабардино-Балкарского университета.

**С.А. Рабинович**, д.м.н., профессор, зав. кафедрой обезболивания в стоматологии МГМСУ им. А.И. Евдокимова.

**Г.С. Рунова**, к.м.н., доцент кафедры пародонтологии МГМСУ им. А.И. Евдокимова.

**Р.А. Салеев**, д.м.н., профессор кафедры ортопедической стоматологии, декан стоматологического факультета КГМУ, главный врач стоматологической поликлиники КГМУ.

**А.Б. Слабковская**, д.м.н., профессор кафедры ортодонтии МГМСУ им. А.И. Евдокимова.

**В.Н. Царев**, д.м.н., профессор, директор Научно-исследовательского медико-стоматологического института, зав. кафедрой микробиологии, вирусологии, иммунологии МГМСУ им. А.И. Евдокимова.

**В.Н. Чиликин**, д.м.н., профессор, научный консультант НИКИЭТ.

**Р.М. Ахмедбейли**, д.м.н., доцент кафедры терапевтической стоматологии Азербайджанского медицинского университета, президент Азербайджанской ассоциации эстетической стоматологии.

**Ш. Дирикан-Ипчи**, д.м.н., профессор, зав. кафедрой пародонтологии и директор института последипломного образования университета Алтынбаш, Стамбул, Турция.

**Т. Ичинохе**, профессор, зав. кафедрой анестезиологии в стоматологии Токийского стоматологического колледжа, Япония.

**С. Маламед**, профессор стоматологического факультета Университета Южной Калифорнии, Лос-Анджелес, председатель общества «Анестезия и медицина», США.

**М. Соломонов**, д.м.н., профессор, директор программы последипломного образования по эндодонтии департамента эндодонтии госпиталя АОИ «Шиба», Тель-ха-Шомер, Израиль.

**РЕСТАВРАЦИЯ**

- 6 А.А. Сметанин, Е.В. Екимов, Г.И. Скрипкина  
Транспорт ионов через твердые ткани зуба при локальной деминерализации эмали
- 10 Н.И. Крихели, М.Н. Бычкова, С.В. Болашова  
Структура дентина в области клиновидного дефекта после обработки Er,Cr:YSGG-лазером в сравнении с традиционным методом препарирования
- 16 С.И. Токмакова, Ю.В. Луницына, О.В. Бондаренко, Е.В. Мокренко, О.В. Рекель  
Лабораторная оценка поверхности нано-наполненного композита, обработанного различными современными полировочными системами

**ИМПЛАНТОЛОГИЯ**

- 24 Ф.Ф. Лосев, Е.К. Кречина, М.М. Каюгин  
Оценка состояния микрогемодинамики в опорных тканях при протезировании с применением имплантатов на нижней челюсти с полным отсутствием зубов
- 29 С.В. Новиков, И.Д. Тамазов, А.И. Матвеев, П.А. Тополянский, А.П. Тополянский  
Оптимизация поверхности титановых дентальных имплантатов сплава grade 5 барьерным стеклокерамическим покрытием
- 37 И.П. Рыжова, Н.М. Погосян, В.В. Чуев, А.А. Плугатарь, М.С. Новожилова, Е.Н. Авдеев, С.Ю. Иванов  
Результаты клинических исследований метода сохранения костной ткани перед имплантацией

**ДЕТСКАЯ СТОМАТОЛОГИЯ**

- 44 Ю.А. Македонова, А.А. Воробьев, А.Н. Осыко, А.В. Александров, А.Г. Павлова-Адамович  
Особенности стоматологического статуса у детей со спастической формой детского церебрального паралича

**ХИРУРГИЯ**

- 51 В.Д. Вагнер, В.П. Конев, А.С. Коршунов, С.Н. Московский, К.Н. Курятников, А.П. Скурихина, А.А. Бондарь  
Изучение влияния дисплазии соединительной ткани на характер и качество прорезывания зубов человека в позднем постнатальном периоде онтогенеза
- 60 С.Ю. Иванов, С.Ю. Калинин, А.Н. Нижник, К.С. Гриценко, Р.А. Терушкин, М.Х. Хаммори, А.Р. Шурдумов  
Изучение биометрических показателей и функционального состояния пациентов перед проведением хирургических стоматологических вмешательств
- 65 Р.И. Слабковский, Н.С. Дробышева, А.Б. Слабковская, А.Ю. Дробышев, В.Е. Медведев, М.О. Успенская  
Возможности психолого-психиатрической реабилитации взрослых пациентов после ортогнатических операций

- 72 А.А. Куликова, А.Б. Дымников, С.Ю. Иванов, А.А. Мураев, Г.А. Туманян  
Научные исследования Пер-Ингвара Бранемарка в области остеоинтеграции и костной регенерации (обзор, часть 1)
- 77 С.П. Сысолятин, П.Г. Сысолятин, Т.А. Дворникова, А.Р. Усунцун, Д.В. Жучкова  
История изучения одонтогенных верхнечелюстных синуситов (часть 1)

**ОРТОДОНТИЯ**

- 81 А.И. Медведицкова, М.Я. Абрамова, А.З. Исамулаева, А.А. Баштовой  
Распространенность и лечение частичных дефектов зубных рядов у детей (обзор литературы)
- 88 О.В. Шалак, С.А. Попов, Р.А. Фадеев, К.Ю. Коваленко  
Пародонтологический статус пациентов с зубочелюстными аномалиями перед ортодонтическим лечением

**ОРТОПЕДИЯ**

- 96 А.В. Пьянзина  
Распространенность стоматологической ортопедической патологии в Российской Федерации (обзор литературы)
- 104 Н.М. Диденко, А.В. Стефаниди, Н.В. Мамонова, А.Я. Вязьмин, Е.В. Мокренко, В.В. Газинский  
Профилактика и лечение рецидивов аномалий окклюзии и деформаций зубных рядов: кинезиологический аспект
- 111 В.В. Бабич  
Сложность и стратегия лечения стоматологических пациентов с эпилепсией

**ПРОФИЛАКТИКА**

- 116 К.В. Лосев, А.В. Лосев, Т.В. Костякова, М.А. Верендеева, О.В. Кузина, Н.В. Бацула, Е.Г. Заика, Е.Н. Калашникова  
Оценка влияния средств гигиены на ткани пародонта и выявление их очищающей способности при пигментированном налете: клиническое пилотное исследование

**ОРГАНИЗАЦИЯ**

- 122 М.А. Постников, М.С. Корчагина, Т.М. Ткач, Ю.А. Шухорова, О.А. Магсумова, Г.К. Бурда, О.Е. Симановская  
Анализ средств и методов эндодонтического лечения в стоматологических организациях по данным анкетирования врачей-стоматологов Самарской области

**ОБРАЗОВАНИЕ**

- 130 Ю.Л. Васильев, А.А. Иванов, И.М. Смилык, А.Д. Каштанов, О.В. Кытько  
Диссекционные курсы как путь к изменению парадигмы современного комплексного обучения стоматологии
- 136 О.А. Успенская, С.А. Спиридонова, О.М. Брагина, К.А. Рузина  
Медицинское образование в условиях ускоренной цифровизации образовательного процесса на фоне коронавирусной инфекции, вызванной вирусом COVID-19

Учредители

**ВЛАДМИВА**

Группа компаний «ВладМиВа»

**TBI**  
**COMPANY**

ООО «ТБИ Компания»

Издается при поддержке



Стоматологической Ассоциации России



Ассоциации торговых и промышленных предприятий стоматологии «Стоматологическая индустрия»

**РЕДАКЦИЯ**

Шеф-редактор — М. В. Елисеева

[melis1@yandex.ru](mailto:melis1@yandex.ru)

+7 916 596-89-62

Корректор — Е.И. Макеева

Технический редактор, верстальщик, дизайнер — А.А. Капитанников

**АДРЕС РЕДАКЦИИ**

119034, Москва, ул. Остоженка, 6, стр. 3

Тел.: +7 916 596-89-62

ПОДПИСАТЬСЯ НА ЖУРНАЛ  
МОЖНО В ЛЮБОМ ОТДЕЛЕНИИ СВЯЗИ  
ПО КАТАЛОГУ «ПРЕССА РОССИИ» —  
ИНДЕКС 43036, А ТАКЖЕ НА САЙТЕ  
[URAL-PRESS.RU](http://URAL-PRESS.RU) — ИНДЕКС 46329.

Журнал зарегистрирован в Министерстве РФ по делам печати, телерадиовещания и средств массовых коммуникаций. Свидетельство о регистрации ПИ № 77-1934

Все публикуемые статьи рецензируются. Статья может быть опубликована только после получения положительной экспертной оценки не менее чем от двух рецензентов.

Ответственность за содержание рекламных материалов несет рекламодатель. Ответственность за достоверность приводимых в опубликованных материалах сведений несут авторы статей.

Перепечатка только с письменного разрешения редакции. Эксклюзивные материалы журнала являются собственностью ООО «Клиническая стоматология».

Тираж 4000 экз. Цена свободная.

© ООО «Клиническая стоматология», 2021



The peer-reviewed scientific-practical  
journal for dentists

ISSN 1811-153X (print)  
ISSN 2713-2846 (online)

№ 2/2021

*The scientific and practical peer-reviewed journal “Clinical Dentistry (Russia)” is included into the Russian peer-reviewed scientific journals and publications leading list (HAC), in the core of the RSCI, in the Russian Science Index database on the Web of Science platform.*

### Chief editors

**Ivanov S.Yu.**, Grand PhD in Medical Sciences, RAS corresponding member, professor of the Maxillofacial surgery department at the Sechenov University (Moscow, Russia), the head of maxillofacial surgery and surgical dentistry department at the RUDN university. **Responsible for the next sections:** surgical dentistry, implantology, orthopedic dentistry, orthodontics, analgesia in dentistry, health management and public health

**Rabinovich I.M.**, Grand PhD in Medical Sciences, professor of the Therapeutic dentistry department the Central research Institute of dentistry and maxillofacial surgery; head of the Therapeutic dentistry department at the Russian medical academy of continuing professional education; honored physician of the Russian Federation. **Responsible for the next sections:** therapeutic dentistry, oral mucosa diseases, periodontics, aesthetic dentistry, endodontics, children's dentistry.

### Science editor

**Maksimova O.P.**, PhD in Medical Sciences, associate professor of pediatric and therapeutic dentistry, “Clinical dentistry” LLC

### Executive secretary

**Vasil'ev Yu.L.**, Grand PhD., associate professor of the Operative surgery and topographic anatomy department at Sechenov university.

### Editorial board

**Abakarov S.I.**, Grand PhD in Medical Sciences, professor of the Prosthodontics Department, dean of the Dentistry department at the Russian medical academy of continuing professional education (Moscow, Russia).

**Bayrikov I.M.**, Grand PhD in Medical Sciences, RAS corresponding member, professor of the Maxillofacial surgery and dentistry Department at the Samara state medical university (Samara, Russia).

**Balmasova I.P.**, Grand PhD in Medical Sciences, professor of the Infectious diseases pathogenesis and treatment Department at the Moscow state university of medicine and dentistry (Moscow, Russia).

**Bulycheva E.A.**, Grand PhD in medical sciences, professor of the Prosthodontics and material science Department at the Pavlov University (Saint-Petersburg, Russia).

**Vagner V.D.**, Grand PhD in Medical sciences, professor of the Dental service organization, licensing and accreditation department at the Central research institute of dental and maxillofacial surgery (Moscow, Russia).

**Grigoriants L.A.**, Grand PhD in Medical sciences, professor of Postgraduate education department at the RUDN University (Moscow, Russia).

**Gontarev S.N.**, Grand PhD in Medical sciences, professor of the Pediatric dentistry Department at the Belgorod State University, Russia (Belgorod, Russia).

**Zoryan E.V.**, PhD in Medical sciences, associate professor of the Therapeutic dentistry department at the Moscow state university of medicine and dentistry (Moscow, Russia).

**Kiselnikova L.P.**, Grand PhD in Medical sciences, professor of the Paediatric dentistry department at the Moscow state university of medicine and dentistry (Moscow, Russia).

**Lezhnev D.A.**, Grand PhD in Medical sciences, professor of the Radiodiagnosis Department at the Moscow State University of Medicine and Dentistry, vice-president of the “Moscow society of radiologists and ultrasound specialists,” scientific expert of the Republican research and consulting center of expertise (Moscow, Russia).

**Modina T.N.**, Grand PhD in Medical Sciences, professor of the Maxillofacial dentistry department at Pirogov National Medical & Surgical Center (Moscow, Russia); General Director of the periodontal “Modina Clinic” (Moscow, Russia).

**Olesova V.N.**, Grand PhD in Medical Sciences, professor, vice-rector for science of the Postgraduate education Academy at the Federal Scientific and Practical Center (Moscow, Russia); head of the Dentistry department at the Medicine and Biology University of the Federal agency for medicine and biology (Moscow, Russia).

**Ospanova G.B.**, Grand PhD in Medical Sciences, scientific advisor of the Central research institute of dental and maxillofacial surgery (Moscow, Russia).

**Plakhtiy L.Yu.**, Grand PhD in Medical Sciences, professor of the Microbiology, Virology and Immunology Department at the North-Ossetian State Medical Academy (Vladikavkaz, Russia).

**Rabinovich S.A.**, Grand PhD in Medical Sciences, professor of the Pain management in dentistry Department at the Moscow State University of Medicine and Dentistry (Moscow, Russia).

**Saleev R.A.**, PhD in Medical Sciences, professor of the Prosthodontics department at Kazan State Medical University, chief doctor of the University Dental Clinic (Kazan, Russia).

**Runova G.S.**, PhD in Medical Sciences, associate professor of the Periodontology Department at Moscow

State University of Medicine and Dentistry (Moscow, Russia).

**Slabkovskaya A.B.**, Grand PhD in Medical Sciences, professor of Prosthodontics Department at the Moscow State University of Medicine and Dentistry (Moscow, Russia).

**Tsarev V.N.**, Grand PhD in Medical sciences, professor of the Microbiology, virology, immunology department, director of the Medico-dental research Institute at the Moscow State University of Medicine and Dentistry (Moscow, Russia).

**Chilikin V.N.**, Grand PhD in Medical Sciences, professor, scientific advisor of N.A. Dollezhal Research and Development Institute of Power Engineering (Moscow, Russia).

**Ahmedbeyli R.M.**, DDS, MD, PhD, DMSci, professor of the Therapeutic dentistry Department at the Azerbaijan Medical University, President of the Azerbaijan Association of Esthetic Dentistry (Baku, Azerbaijan).

**Dirikan İpçi Ş.**, PhD, professor of the Periodontology department, director of Postgraduate health science Institute at Altınbaş University (Istanbul, Turkey).

**Ichinohe T.**, professor and chairman of the Dental anesthesiology department at the Tokyo dental college (Tokyo, Japan).

**Malamed S.F.**, professor of dentistry at the University of Southern California, the chairperson of the Anesthesia and medicine society (Los Angeles, USA).

**Solomonov M.**, DMD Endodontist, director of Postgraduate Endodontic Program at the IDF «Sheba» Medical Center Tel-Ha-Shomer (Israel).

**RESTORATION**

- 6 A.A. Smetanin, E.V. Ekimov, G.I. Skripkina  
Transport of ions through the tooth tissues during local demineralization of enamel
- 10 N.I. Kriheli, M.N. Bychkova, S.V. Bolashova  
Dentin structure in the area of the wedge-shaped defect after treatment with Er,Cr:YSGG laser in comparison with the traditional preparation method
- 16 S.I. Tokmakova, Yu.V. Lunitsyna, O.V. Bondarenko, E.V. Mokrenko, O.V. Rekel  
Laboratory evaluation of the surface of a nanofilled composite treated with various modern polishing systems

**IMPLANTOLOGY**

- 24 F.F. Losev, E.K. Krechina, M.M. Kayugin  
Assessment of the state of microhemodynamics in the supporting tissues during prosthetics with the use of implants on the lower jaw with complete absence of teeth
- 29 S.V. Novikov, I.D. Tamazov, A.I. Matveev, P.A. Topoljanskij, A.P. Topoljanskij  
Optimization of the surface of titanium dental implants of grade 5 alloy by barrier glass ceramic coating
- 37 I.P. Ryzhova, N.M. Pogosyan, V.V. Chuev, A.A. Plugatyr, M.S. Novozhilova, E.N. Adveev, S.U. Ivanov  
Clinical trial results method of preserving bone tissue before implantation

**PAEDIATRIC DENTISTRY**

- 44 Yu.A. Makedonova, A.A. Vorobyov, A.N. Osyko, A.V. Alexandrov, A.G. Pavlova-Adamovich  
Features of the dental status in children with spastic form of cerebral palsy

**SURGERY**

- 51 V.D. Vagner, V.P. Konev, A.S. Korshunov, S.N. Moskovskiy, K.N. Kuryatnikov, A.P. Skurikhina, A.A. Bondar  
Research of the connective tissue dysplasia effect on the nature and quality of human teething in the late postpartum period of ontogenesis
- 60 S.Yu. Ivanov, S.Yu. Kalinchenko, A.N. Nizhnik, K.S. Hrytsenko, R.A. Terushkin, M.H. Hammouri, A.R. Shurdumov  
Study of biometric parameters and functional state of patients before surgical dental interventions
- 65 R.I. Slabkovsky, N.S. Drobysheva, A.B. Slabkovskaya, A.Y. Drobyshev, V.E. Medvedev, M.O. Uspenskaya  
Possibilities of psychological and psychiatric rehabilitation of adult patients after orthognatic surgery

- 72 A.A. Kulikova, A.B. Dymnikov, S.Yu. Ivanov, A.A. Muraev, G.A. Tumanyan  
Research Per-Ingvar Brånemark in the field of osseointegration and bone regeneration (review, part 1)
- 77 S.P. Sysolyatin, P.G. Sysolyatin, T.A. Dvornikova, A.R. Usnunts, D.V. Zhuchkova  
Background of odontogenic maxillary sinusitis research (part 1)

**ORTHODONTICS**

- 81 A.I. Medveditskova, M.Ya. Abramova, A.Z. Isamulaeva, A.A. Bashtovoy  
Prevalence and treatment of partial dentition defects in children (literature review)
- 88 O.V. Shalak, S.A. Popov, R.A. Fadeev, K.U. Kovalenko  
Parodontal status in patients with tooth and jaw anomalies before orthodontic treatment

**PROSTHODONTICS**

- 96 A.V. Pianzina  
The prevalence of dental orthopedic pathology in the Russian Federation (literature review)
- 104 N.M. Didenko, A.V. Stefanidi, N.V. Mamonova, A.Ya. Vyazmin, E.V. Mokrenko, V.V. Gazinskiy  
Prevention and treatment of recurrence of abnormalities of occlusion and dentition deformities: kinesiological aspect
- 111 V.V. Babich  
Difficulty and strategy of treatment for dental patients with epilepsia

**PROPHYLAXIS**

- 116 K.V. Losev, A.V. Losev, T.V. Kostyakova, M.A. Verendeeva, O.V. Kuzina, N.V. Batsula, E.G. Zaika, E.N. Kalashnikova  
Estimation of the influence of hygiene means on periodontal tissues and identification of their cleaning ability in pigmented plaque: a clinical pilot study

**ORGANIZATION**

- 122 M.A. Postnikov, M.S. Korchagina, T.M. Tkach, Yu.A. Shukhorova, O.A. Magsumova, G.K. Burda, O.E. Simanovskaya  
Analysis of means and methods of endodontic treatment in dental organizations according to the data of a survey of dentists of the Samara region (Russia)

**EDUCATION**

- 130 Yu.L. Vasil'ev, A.A. Ivanov, I.M. Smilyk, A.D. Kashtanov, O.V. Kytko  
Dissection courses as a way to change the paradigm of modern comprehensive dental education
- 136 O.A. Uspenskaya, S.A. Spiridonova, O.M. Bragina, K.A. Ruzina  
Medical education in the context of expedited digitalization of educational process during the COVID-19 pandemic

Founders


  
VLADMIVA

"VladMiVa" company group



"TBI Company" LLC

Supported by



Russian Dentistry Association



Association of commercial and industrial enterprises of dentistry "Dental industry"

**EDITORIAL**

Editor-in-Chief: M.V. Eliseeva

e-mail: melis1@yandex.ru

Tel: +7 916 596-89-62

Proof-reader: E.I. Makeeva


Technical editing, layout

and pre-press: A.A. Kapitannikov

**PUBLISHER ADDRESS:**

119034, Moscow, Ostozhenka str., 6, bld. 3

Tel: +7 916 596-89-62

SUBSCRIPTION TO THE JOURNAL 

AVAILABLE AT ANY POST OFFICE

BY THE "RUSSIAN PRESS" CATALOGUE

(cat. no 43036) OR AT URAL-PRESS.RU

WEBSITE (cat. no 46329).

The journal is registered in the Department of press, broadcasting and mass media of the Russian Federation. Registration certificate: PR № 77-1934

All published articles are reviewed. An article can be published only after receiving a positive expert assessment from at least 2 reviewers.

The advertiser is responsible for the advertising materials content. The article authors are responsible for the accuracy of the information provided in the published materials.

Reprints permitted only with the written permission of the editorial board. "Clinical dentistry" journal exclusive materials are the property of LLC "Clinical dentistry".

Circulation is 4000 copies. Free price.

© "Clinical dentistry", 2021



DOI: 10.37988/1811-153X\_2021\_2\_6

А.А. Сметанин,  
клинический ординатор кафедры детской  
стоматологии

Е.В. Екимов,  
к.м.н., доцент кафедры детской  
стоматологии

Г.И. Скрипкина,  
д.м.н., доцент, зав. кафедрой детской  
стоматологии

ОмГМУ, 644099, Омск, Россия

## Транспорт ионов через твердые ткани зуба при локальной деминерализации эмали

**Реферат. Цель** — изучение транспорта ионов через эмаль зуба при ее локальной деминерализации на фоне применения кариеспрофилактических гелевых композиций. **Материалы и методы.** Эксперимент осуществлялся с помощью опытного образца прибора «I-ON», разработанного для оценки эффективности ионного транспорта через эмаль зуба. Использовали кариеспрофилактические гели, разработанные и запатентованные ОмГМУ: фтор-гель (F=10 000 ppm), трехкомпонентный Ca-P-F модель «ТриоF Professional» (F=10 000 ppm), модель «Слюна» Ca-P, модель «Эмаль» Ca-P, трехкомпонентный Ca-P-F модель «ТриоF House» (F≤500 ppm), двухкомпонентный Ca-F модель «Дуэт F» (F≤500 ppm). **Результаты.** При очаговой деминерализации эмали отмечается активизация транспорта ионов за счет увеличения ее проницаемости. Наиболее эффективным реминерализующим средством является трехкомпонентный гель Ca-P-F модель «ТриоF House» с невысоким содержанием ионов фтора (500 ppm). Убедительным реминерализующим эффектом обладает двухкомпонентный гель Ca-F модель «Дуэт F» с низким содержанием ионов фтора (500 ppm). Модели, которые не содержат ионов фтора, в эксперименте показали реминерализующую активность. Гель модели «Слюна», в составе которого преобладают фосфат-ионы, продемонстрировал более выраженный эффект по сравнению с моделью «Эмаль», где преобладает концентрация ионов кальция. Фтор-гель с высоким содержанием ионов фтора (10 000 ppm) продемонстрировал ожидаемое неблагоприятное влияние на проницаемость эмали, что нашло отражение в низкой концентрации ионов фтора во внутреннем

растворе после эксперимента. Высокая концентрация ионов фтора в такого рода профилактических средствах приводит к образованию фторида кальция в поверхностном слое эмали, препятствуя активному транспорту ионов в более глубокие слои. Данный эффект менее выражен в композициях «ТриоF House» и «Дуэт F», которые содержат минимальное количество ионов фтора (500 ppm), способствующих активизации транспорта ионов в глубокие слои эмали. **Выводы.** Новые знания об особенностях ионного транспорта при деминерализации эмали позволяют обосновать выбор препарата при лечении начального кариеса эмали зубов. Результаты эксперимента доказали наибольшую эффективность трехкомпонентного геля Ca-P-F модель «ТриоF House» с невысоким содержанием ионов фтора (500 ppm) среди всех исследуемых нами гелей. Убедительный реминерализующий эффект продемонстрировал и двухкомпонентный гель Ca-F модель «Дуэт F», также с низким содержанием ионов фтора (500 ppm).

**Ключевые слова:** кариес, гели, деминерализация эмали, транспорт ионов, детская стоматология

### ДЛЯ ЦИТИРОВАНИЯ:

Сметанин А.А., Екимов Е.В., Скрипкина Г.И. Транспорт ионов через твердые ткани зуба при локальной деминерализации эмали. — *Клиническая стоматология*. — 2021; 24 (2): 6—9. DOI: 10.37988/1811-153X\_2021\_2\_6

A.A. Smetanin,  
clinical resident of the Pediatric dentistry  
Department

E.V. Ekimov,  
PhD in Medical Sciences, associate professor  
of the Pediatric dentistry Department

G.I. Skripkina,  
Grand PhD in Medical Sciences, associate  
professor and head of the Pediatric dentistry  
Department

Omsk State Medical University,  
644099, Omsk, Russia

## Transport of ions through the tooth tissues during local demineralization of enamel

**Abstract. Purpose** — to study the transport of ions through the tooth enamel during its local demineralization against the background of the use of caries prophylactic gel compositions. **Materials and methods.** The experiment was carried out using a prototype of the developed device “I-ON” to assess the efficiency of ion transport through the tooth enamel. We used caries prophylactic gels, developed and patented by the Omsk State Medical University — fluoride-gel (F=10,000 ppm), three-component Ca-P-F model “TrioF Professional” (F=10,000 ppm), model “Saliva” Ca-P, Model “Enamel” Ca-P, three-component Ca-P-F model “TrioF House” (F≤500 ppm), two-component Ca-F model “Duet F” (F≤500 ppm). In the experiment, pork canine teeth were used because of their previously established similar porosity of enamel compared to human teeth. **Results.** With focal demineralization of enamel, activation of ion transport is noted due to an increase in enamel permeability. The most effective remineralizing agent is a three-component gel Ca-P-F model “TrioF House” with a low content of fluorine ions (500 ppm). The two-component Ca-F gel, model “Duet F”



with a low content of fluorine ions (500 ppm), has a convincing remineralizing effect. Models that do not contain fluorine ions have shown remineralizing activity in the experiment. Gel model "Saliva", which is dominated by phosphate ions, showed a more pronounced effect in comparison with the model "Enamel", where the concentration of calcium ions prevails. A fluorine gel with a high fluorine ion content (10,000 ppm) showed the expected adverse effect on enamel permeability, which was reflected in the low concentration of fluoride ions in the internal solution after the experiment. A high concentration of fluoride ions in such prophylactic agents leads to the active replacement of calcium and phosphate ions in the enamel crystal lattice and the formation of fluorides in the surface layers, which impede the active transport of ions into the deeper layers of the enamel. This effect is less pronounced in the compositions "TrioF House" and "Duet F", which contain a minimum amount of fluorine ions (500 ppm), which promote the activation of the transport of ions into the deep layers of the enamel. **Conclusions.** New knowledge about the peculiarities of ionic ion transport during enamel demineralization will justify the choice of a drug in the treatment of initial caries of tooth enamel. The results of the experiment proved the highest efficiency of the three-component gel Ca-P-F model "TrioF House" with a low content of fluorine ions (500 ppm). A convincing remineralizing effect was demonstrated by the two-component Ca-F gel model "Duet F", also with a low content of fluorine ions (500 ppm).

**Key words:** caries, gels, enamel demineralization, ion transport, pediatric dentistry

**FOR CITATION:**

Smetanin A.A., Ekimov E.V., Skripkina G.I. Transport of ions through the tooth tissues during local demineralization of enamel. *Clinical Dentistry (Russia)*. 2021; 24 (2): 6—9. DOI: 10.37988/1811-153X\_2021\_2\_6

## ВВЕДЕНИЕ

Кариес зубов — глобальная проблема современности. По данным ряда авторов, распространенность кариеса в России среди детей 6 лет составляет 62%, 12 лет — 78%, 15 лет — 88% [1]. Лечение кариеса и его осложнений — болезненный, трудоемкий и дорогостоящий процесс, поэтому важно разрабатывать новые средства и методы его лечения, особенно его обратимой формы — начального кариеса эмали [2].

Уникальность начального кариеса эмали зубов состоит в том, что это единственная форма, которую можно лечить консервативно, без оперативных мероприятий и пломбирования. Изучение возможностей повышения эффективности консервативного лечения начального кариеса — неотъемлемая задача стоматологии, решение которой позволит снизить заболеваемость кариесом на популяционном уровне [5]. Фундаментальные знания об анатомии эмали, об этиологии и патогенезе кариеса создают предпосылку для разработки новейших способов первичной профилактики кариеса [6, 7]. В решении данного вопроса достигнуты значительные результаты: к примеру, известно, что в эмали на уровне элементарных ячеек кристаллов постоянно происходят процессы ионного взаимодействия [3]. Это возможно благодаря важнейшему свойству эмали — проницаемости [4]. Мы решили обратиться к теме нашей работы и изучить ионный транспорт при локальной деминерализации эмали на фоне применения препаратов для консервативного лечения начального кариеса эмали [10].

## МАТЕРИАЛЫ И МЕТОДЫ

Научно-исследовательская работа была выполнена на базе научной лаборатории стоматологического факультета ОмГМУ на сертифицированном оборудовании. Эксперимент проводили с использованием опытного образца прибора «I-ON», предназначенного для оценки эффективности ионного транспорта через эмаль зуба. В эксперименте использовали кариеспрофилактические гели, разработанные и запатентованные кафедрой детской стоматологии ОмГМУ: гель модель «Эмаль», гель модель «Слюна», фтор-гель, трех- и двухкомпонентные Фтор-гель (F=10 000 ppm), трехкомпонентный Ca-P-F модель «ТриоF Professional» (F=10 000 ppm), модель «Слюна» Ca-P, модель «Эмаль» Ca-P, трехкомпонентный Ca-P-F модель «ТриоF House» (F≤500 ppm), двухкомпонентный Ca-F модель «Дуэт F» (F≤500 ppm). Эксперимент проводили по ранее разработанной и запатентованной методике [5—8].

Для эксперимента использовали свиные клыки — ранее была установлена пористость их эмали, аналогичная зубной эмали человека. Клыки депульпировали, а полость зуба заполняли физраствором. Клыки помещали в то или иное кариеспрофилактическое средство. Внутри полости зуба помещали положительно заряженный электрод, а снаружи, в гелевое средство — отрицательный электрод. Через такую конструкцию пропускали электрический ток, а затем концентрацию ионов во внутреннем растворе зуба анализировали стандартным методом [9]. Аналогичный эксперимент проводили с клыками с деминерализацией эмали, индуцированной раствором соляной кислоты (30%) в течение 30 секунд.

## РЕЗУЛЬТАТЫ И ОБСУЖДЕНИЕ

В результате проведенного исследования были установлены параметры, которые представлены в таблице.

На фоне моделирования очаговой деминерализации эмали установлена активизация транспорта ионов за счет увеличения микропространств в текстуре эмали зуба, что сказывается на ее проницаемости [10].

Анализируя данные таблицы, мы пришли к следующим выводам.

ионообменные процессы в толще эмали зуба. Данный эффект не выражен в композициях «ТриоF House» и «Дуэт F», которые содержат минимальное количество ионов фтора (500 ppm). Более того, присутствие в данных композициях минимальной концентрации ионов фтора благоприятно сказывается на транспорте ионов в глубь эмали зуба, гарантируя оптимизацию ионообменных процессов во всех слоях эмали при консервативной терапии ее очаговой деминерализации.

Результаты эксперимента с деминерализованной и интактной эмалью  
[Experimental results with demineralized and intact enamel]

Гелевые композиции	Лабораторные показатели внутреннего раствора								$p_1$
	pH		[Ca <sup>2+</sup> ], мМ		[PO <sub>4</sub> <sup>3-</sup> ], мМ		[F <sup>-</sup> ], мМ		
Фтор-гель (F=10 000 ppm)	8,98±0,46	8,85±0,21	—	—	—	—	0,018±0,001	0,032±0,001	<0,001
Трехкомпонентный Са-Р-F модель «ТриоF Professional» (F=10 000 ppm)	9,03±0,49	9,03±0,23	0,17±0,01	0,24±0,04	0,31±0,01	0,41±0,02	0,030±0,010	0,043±0,006	<0,001
Модель «Слюна» Са-Р	8,93±0,45	9,00±0,24	0,29±0,02	0,28±0,02	0,48±0,03	0,54±0,01	—	—	<0,001
Модель «Эмаль» Са-Р	9,07±0,49	8,80±0,11	0,15±0,01	0,24±0,02	0,36±0,02	0,46±0,07	—	—	<0,001
Трехкомпонентный Са-Р-F модель «ТриоF House» (F≤500 ppm)	8,33±0,38	9,03±0,23	0,39±0,03	0,54±0,04	0,48±0,03	0,61±0,02	0,191±0,001	0,213±0,006	<0,001
Двухкомпонентный Са-F модель «Дуэт F» (F≤500 ppm)	8,99±0,47	9,05±0,3	0,16±0,01	0,28±0,01	—	—	0,049±0,010	0,064±0,002	<0,001
<i>p</i>	<0,005		<0,001		<0,001		<0,01		

Примечание: *p* рассчитан по отношению к модели «ТриоF House»;  $p_1$  рассчитан по отношению к показателям эксперимента с деминерализованной эмалью; — показатели эксперимента с деминерализованной эмалью.

Наиболее выраженным реминерализующим эффектом обладает трехкомпонентный гель Са-Р-F модель «ТриоF House» с невысоким содержанием ионов фтора (500 ppm). Убедительный реминерализующий эффект продемонстрировал двухкомпонентный гель Са-F модель «Дуэт F», также с низким содержанием ионов фтора (500 ppm).

Гелевые композиции, которые не содержат ионов фтора, показали в эксперименте убедительную реминерализующую активность ( $p<0,001$ ). Гель модели «Слюна», в составе которого преобладают фосфат-ионы, продемонстрировал более выраженный эффект по сравнению с моделью «Эмаль», в котором преобладает концентрация ионов кальция.

Фтор-гель с высоким содержанием ионов фтора (10 000 ppm) продемонстрировал ожидаемое неблагоприятное влияние на проницаемость эмали [11]; это нашло отражение в низкой концентрации ионов фтора во внутреннем растворе после эксперимента ( $p<0,001$ ). Более того, высокая концентрация ионов фтора в такого рода средствах приводит к образованию фторида кальция в поверхностном слое эмали, замедляя

## ЗАКЛЮЧЕНИЕ

Новые знания об особенностях ионного транспорта при деминерализации эмали зуба на фоне использования кариеспрофилактических средств позволяют теоретически обосновать эффективность проведения консервативного лечения начального кариеса. В результате проведенного эксперимента установлено, что наиболее эффективными гелевыми композициями для лечения начального кариеса являются гели с минимальным содержанием ионов фтора и преобладанием ионов фосфора над ионами кальция. Данные композиции содержат необходимый ионный спектр реминерализующих компонентов на фоне эффективной проникающей способности ионов в очаг деминерализации эмали.

**Конфликт интересов.** Авторы декларируют отсутствие конфликта интересов.

**Поступила:** 09.03.2021

**Принята в печать:** 29.04.2021

**Conflict of interests.** The authors declare no conflict of interests.

**Received:** 09.03.2021

**Accepted:** 29.04.2021

## Л И Т Е Р А Т У Р А :

1. **Скрипкина Г.И., Екимов Е.В.** Роль диспансеризации в снижении заболеваемости кариесом зубов у детей. — *Стоматология детского возраста и профилактика*. — 2015; 2 (53): 68—71. eLIBRARY ID: 24346492
2. **Екимов Е.В., Скрипкина Г.И.** Заболеваемость начальным кариесом зубов у детей г. Омска с учетом степени активности патологического процесса. — *Институт стоматологии*. — 2017; 2 (75): 22—3. eLIBRARY ID: 29436536
3. **Екимов Е.В.** Клинико-лабораторные особенности течения и консервативного лечения начального кариеса зубов у детей при различной активности кариозного процесса: дис. ... к.м.н. — Омск, 2017. — 197 с.
4. **Скрипкина Г.И., Питаева А.Н.** Факторы риска в патогенезе развития кариеса зубов у детей дошкольного возраста. — *Стоматология детского возраста и профилактика*. — 2013; 3 (46): 7—11. eLIBRARY ID: 20619499
5. **Скрипкина Г.И., Екимов Е.В., Солоненко А.П.** Способ оценки эффективности профилактических реминерализующих Ca-P содержащих средств на гелевой основе. — Патент РФ № 2723597, действ. с 30.07.2019. eLIBRARY ID: 43902415
6. **Сунцов В.Г., Питаева А.Н., Ландинова В.Д., Дистель В.А., Гарифуллина А.Ж., Тордия А.Р., Волошина И.М.** Способ получения состава для лечения начального кариеса зубов. — Патент RU № 2280432, действ. до 02.03.2006. eLIBRARY ID: 37991591
7. **Скрипкина Г.И., Солоненко А.П., Боксгорн В.В., Митяева Т.С., Екимов Е.В.** Способ получения средства профилактики кариеса зубов у детей. — Патент RU № 2627671, действ. с 29.03.2016. eLIBRARY ID: 38268890
8. **Скрипкина Г.И., Солоненко А.П., Боксгорн В.В., Гарифуллина А.Ж.** Способ получения кальций-фосфат-фторсодержащего геля для реминерализации эмали зубов у детей. — Патент RU № 2688230, действ. до 03.07.2020. eLIBRARY ID: 38147650
9. **Коршунов А.П., Сунцов В.Г., Питаева А.Н.** Физико-химические аспекты транспорта ионов через эмаль зуба. — *Стоматология*. — 2000; 4: 6—9. eLIBRARY ID: 30110087
10. **Екимов Е.В., Сметанин А.А.** Повышение эффективности профилактических мероприятий кариеса зубов в детском возрасте с использованием реминерализующей терапии. — *Стоматология детского возраста и профилактика*. — 2018; 3 (66): 18—22. eLIBRARY ID: 36347130
11. **Скрипкина Г.И., Питаева А.Н., Романова Ю.Г., Голочалова Н.В.** Кариесогенность зубного налета и проблема прогнозирования кариеса зубов в детском возрасте. — *Стоматология детского возраста и профилактика*. — 2014; 2 (49): 9—11. eLIBRARY ID: 22263922

## R E F E R E N C E S :

1. **Skripkina G.I., Ekimov E.V.** The role of clinical examination in reducing the incidence of dental caries in children. *Pediatric Dentistry and Profilaxis*. 2015; 2 (53): 68—71 (In Russ.). eLIBRARY ID: 24346492
2. **Ekimov E.V., Skripkina G.I.** The incidence of initial tooth decay in Omsk children, taking into account the degree of activity of the pathological process. *The Dental Institute*. 2017; 2 (75): 22—3 (In Russ.). eLIBRARY ID: 29436536
3. **Ekimov E.V.** Clinical and laboratory features of the course and conservative treatment of initial dental caries in children with different activity of the carious process: master's thesis. Omsk, 2017. 197 p. (In Russ.).
4. **Skripkina G.I., Pitaeva A.N.** Risk factors in the pathogenesis of tooth decay in preschool children. *Pediatric Dentistry and Profilaxis*. 2013; 3 (46): 7—11 (In Russ.). eLIBRARY ID: 20619499
5. **Skripkina G.I., Ekimov E.V., Solonenko A.P.** A method for assessing the effectiveness of prophylactic remineralizing Ca-P effective gel-based agents. Patent RU #2723597, effective from 30.07.2019 (In Russ.). eLIBRARY ID: 43902415
6. **Suntsov V.G., Pitaeva A.N., Landinova V.D., Distel V.A., Garifulina A.Zh., Toriya A.R., Voloshina I.M.** A method of obtaining a composition for the treatment of initial dental caries. Patent RU #2280432, effective till 02.03.2006 (In Russ.). eLIBRARY ID: 37991591
7. **Skripkina G.I., Solonenko A.P., Boxgorn V.V., Mityaeva T.S., Ekimov E.V.** A method of obtaining a means of preventing dental caries in children. Patent RU #2627671, effective from 29.03.2016 (In Russ.). eLIBRARY ID: 38268890
8. **Skripkina G.I., Solonenko A.P., Boxgorn V.V., Garifulina A.Zh.** Method for producing calcium-phosphate-fluorine-containing gel for remineralization of tooth enamel in children. Patent RU #2688230, effective till 03.07.2020 (In Russ.). eLIBRARY ID: 38147650
9. **Korshunov A.P., Suntsov V.G., Pitaeva A.N.** Physicochemical aspects of ion transport through tooth enamel. *Stomatology*. 2000; 4: 6—9 (In Russ.). eLIBRARY ID: 30110087
10. **Ekimov E.V., Smetanin A.A.** Increase of preventive care effectiveness of childhood dental caries with the use of remineralizing agents (the literary review). *Pediatric Dentistry and Profilaxis*. 2018; 3 (66): 18—22 (In Russ.). eLIBRARY ID: 36347130
11. **Skripkina G.I., Pitaeva A.N., Romanova Yu.G., Golochalova N.V.** The ability of dental deposit to cause caries and caries forecasting problem in childhood. *Pediatric Dentistry and Profilaxis*. 2014; 2 (49): 9—11 (In Russ.). eLIBRARY ID: 22263922



DOI: 10.37988/1811-153X\_2021\_2\_10

Н.И. Крихели,  
д.м.н., профессор, зав. кафедрой  
клинической стоматологии

М.Н. Бычкова,  
к.м.н., доцент кафедры клинической  
стоматологии

С.В. Болашова,  
аспирант кафедры клинической  
стоматологии

МГМСУ им. А.И. Евдокимова,  
127473, Москва, Россия

## Структура дентина в области клиновидного дефекта после обработки Er,Cr:YSGG-лазером в сравнении с традиционным методом препарирования

**Реферат.** Изучено влияние Er,Cr:YSGG-лазера при различных мощностях на структуру дентина в области клиновидного дефекта и проведена сравнительная оценка с влиянием традиционного препарирования. **Материалы и методы.** В исследовании были использованы 20 удаленных зубов с клиновидными дефектами. Препарирование клиновидных дефектов проводили лазерной установкой «WaterLase IPlus» (Biolase Tech, США) в различных режимах (2,75 Вт, 10 Гц, воздух 40%, вода 10%; 4 Вт, 15 Гц, воздух 60%, вода 30%; мощность 5,25 Вт, 20 Гц, воздух 80%, вода 50%) и турбинным наконечником алмазным бором с водяным охлаждением. После препарирования изготавливали шлифы зубов, которые подвергали углеродному напылению на установке «SPI Module Carbon Coater» и исследовали на сканирующем электронном микроскопе «Tescan Mira LMU». **Результаты.** При сравнении влияния эрбий-хромового лазера и традиционного препарирования на структуру дентина в области клиновидного дефекта выявлено, что Er,Cr:YSGG-лазер при мощности 4 Вт создает самую шероховатую поверхность с наибольшим количеством широко раскрытых дентинных канальцев и практически полностью удаленным смазанным слоем. **Выводы.** Исследование показало, что использование Er,Cr:YSGG-лазера при мощности 4 Вт является оптимальным, так как оно улучшает микроморфологию некариозного склеротического дентина в области клиновидного дефекта, а следовательно, является более эффективным методом по сравнению с традиционным препарированием.

**Ключевые слова:** эрбиевый лазер, клиновидный дефект, электронная микроскопия, дентинные канальцы

### ДЛЯ ЦИТИРОВАНИЯ:

Крихели Н.И., Бычкова М.Н., Болашова С.В. Структура дентина в области клиновидного дефекта после обработки Er,Cr:YSGG-лазером в сравнении с традиционным методом препарирования. — *Клиническая стоматология*. — 2021; 24 (2): 10–14. DOI: 10.37988/1811-153X\_2021\_2\_10

N.I. Kriheli,  
Grand PhD in Medical Sciences, professor  
of the Clinical dentistry Department

M.N. Bychkova,  
PhD in Medical Sciences, associate professor  
of the Clinical dentistry Department

S.V. Bolashova,  
postgraduate of the Clinical dentistry  
Department

Moscow State University of Medicine  
and Dentistry, 127473, Moscow, Russia

## Dentin structure in the area of the wedge-shaped defect after treatment with Er,Cr:YSGG laser in comparison with the traditional preparation method

**Abstract.** During the study, the effect of Er,Cr:YSGG laser at various powers on the dentin structure in the area of the wedge-shaped defect was studied and a comparative assessment was made with the effect of traditional preparation. **Materials and methods.** In the study 20 removed teeth with wedge-shaped defects were used. Laser installation Waterlase IPlus (Biolase Tech, USA) at various parameters (2.75 W, 10 Hz, air 40%, water 10%; 4 W, 15 Hz, air 60%, water 30%; 5.25 W, 20 Hz, air 80%, water 50%) and a turbine tip with a water-cooled diamond bur, wedge-shaped defects were prepared, after which thin sections were made, subjected to carbon sputtering on an SPI Module Carbon Coater and examined on a Tescan Mira LMU scanning electron microscope. **Results.** When comparing the effect of chromium-erbium laser and traditional preparation on the structure of the cervical dentin, it was revealed that the 4 W laser creates the roughest surface with the largest number of wide-open dentinal tubules and almost completely removed the lubricated layer. **Conclusion.** Treatment of wedge-shaped defects using a 4 W Er,Cr:YSGG laser

is optimal, since it improves the micromorphology of non-cariotic sclerotic dentin of the wedge-shaped defect, and therefore is more effective than the traditional method.

**Key words:** erbium laser, wedge-shaped defect, electron microscopy, dentinal tubules

**FOR CITATION:**

*Kriheli N.I., Bychkova M.N., Bolashova S.V.* Dentin structure in the area of the wedge-shaped defect after treatment with Er,Cr:YSGG laser in comparison with the traditional preparation method. *Clinical Dentistry (Russia)*. 2021; 24 (2): 10–14 (In Russ.). DOI: 10.37988/1811-153X\_2021\_2\_10

## ВВЕДЕНИЕ

Адгезия стоматологических материалов к дентину всегда привлекала повышенное внимание ученых в стоматологии. В большинстве исследований оценивается адгезия композитных материалов к здоровым тканям зуба — эмали и дентину. Однако строение твердых тканей в области клиновидных дефектов имеет ряд особых характеристик: дентин имеет изломы, микроцарапины, идущие параллельно друг другу [1] и микротрещины [2–5]. Адгезия к склеротическому дентину при этом на 25–40% меньше, чем к здоровому [6, 7].

Снижение уровня адгезии в области клиновидных дефектов связано с частичной или полной облитерацией дентинных канальцев и наличием кислотоустойчивого гиперминерализованного слоя, в области которого ширина гибридного слоя значительно меньше, чем в области неповрежденного дентина, что препятствует проникновению компонентов адгезивной системы [8]. Кроме того, из-за отложения минеральных кристаллов в некариозном склеротическом дентине коллагеновые волокна дентина сталкиваются с минерализованной дегенерацией, которая приводит к замене богатого коллагеном межтрубчатого дентина высокоминерализованным перитубулярным дентином [9–11].

В ходе ряда исследований было доказано, что придание шероховатости дентину Er:YSGG-лазером может улучшить адгезию между дентином и композитным материалом, что в свою очередь увеличит прочность соединения [12, 13]. Исходя из этого для повышения эффективности лечения клиновидных дефектов должен быть предложен метод, который позволит частично или полностью удалить минеральные кристаллы из структуры дентина, а также увеличить шероховатость поверхности и количество раскрытых дентинных канальцев.

В последние годы технологические разработки привели к более широкому применению лазеров в стоматологии [14–18]. Для препарирования твердых тканей зубов могут быть использованы Nd:YAG-, Er:YAG- и Er,Cr:YSGG-лазеры. В частности, Er,Cr:YSGG-лазер как новая гидрокинетическая биологическая лазерная система эффективно удаляет твердые ткани зубов без образования смазанного слоя и без теплового повреждения поверхности зуба или пульпы [19–21]. Особые преимущества Er,Cr:YSGG-лазера за счет его

уникальной длины волны 2780 нм позволяют применять его при лечении как кариозных, так и некариозных поражений твердых тканей зубов. В ходе проведенных исследований было доказано, что обработка дентина Er,Cr:YSGG-лазером повышает адгезию с композитным материалом по сравнению с той, которая была достигнута после традиционной обработки высокоскоростным наконечником с алмазным бором [22–24].

Воздействие Er,Cr:YSGG-лазера на твердые ткани зуба зависит от ряда его технических характеристик, таких как соотношение вода/воздух, частота повторения, длительность импульса и выходная мощность. Однако в доступной литературе данные о воздействии Er,Cr:YSGG-лазера при различных параметрах мощности на структуру дентина в области клиновидных дефектов отсутствуют.

**Цель** — изучить влияние эрбиевого лазера при различных мощностях и традиционного препарирования на структуру дентина в области клиновидного дефекта.

## МАТЕРИАЛЫ И МЕТОДЫ

В исследовании были использованы 20 зубов (резцы, клыки, премоляры), удаленных по ортодонтическим и пародонтологическим показаниям у лиц 18–35 лет, с клиновидными дефектами на вестибулярной поверхности, без кариозных поражений и признаков разрушения.

Препарирование твердых тканей зубов проводили с использованием лазерной установки Waterlase IPlus (BiolaseTech, США) и традиционным методом с использованием турбинного наконечника с алмазным бором при водяном охлаждении.

Зубы были разделены на 4 группы по 5 образцов в каждой. В I группе обработка лазером проводилась в режиме 2,75 Вт, 10 Гц, воздух 40%, вода 10%; во II — 4 Вт, 15 Гц, воздух 60%, вода 30%; в III группе — 5,25 Вт, 20 Гц, воздух 80%, вода 50%. В IV группе (контрольной) препарирование проводили традиционным методом с использованием турбинного наконечника с водяным охлаждением алмазными борами средней зернистости.

В I, II и III группах проводили кислотное травление образцов 37% ортофосфорной кислотой в течение 5 секунд, а в IV группе в течение 20 секунд. Далее на все образцы наносили адгезивную систему Adper Single

Bond 2 (3М, США) согласно инструкциям производителя, но без полимеризации. Затем для удаления адгезивных мономеров, образцы помещали в ацетон на 5 минут с последующим погружением в деионизированную воду на 5 минут, затем в 96% этанол на 5 минут и снова в деионизированную воду на 5 минут.

Из обработанных образцов изготавливали шлифы, на которые напыляли тонкий слой углерода на установке «SPI Module CarbonCoater» для увеличения проводимости, необходимой при исследовании методом сканирующей электронной микроскопии.

Исследование образцов проводили на сканирующем электронном микроскопе «Tescan Mira LMU» в режиме высокого вакуума. Изображения получали с использованием детектора отраженных электронов BSE, для каждого образца делали 3 снимка при 5000-кратном увеличении. Общую площадь дентинных канальцев на каждом изображении регистрировали с помощью

программы ImageProPlus 6.0. Затем в том же изображении, открытую область канальца очерчивали с помощью программного обеспечения и суммировали. Долю площади открытых канальцев каждого образца рассчитывали как соотношение площади открытых канальцев к общей площади. Для статистического анализа данных были усреднены три измерения на один образец. Сравнение в группах проводилось с помощью теста  $\chi^2$ .

## РЕЗУЛЬТАТЫ И ОБСУЖДЕНИЕ

На рис. 1—4 представлены СЭМ-изображения дентина клиновидных дефектов во всех группах. В I группе поверхность некариозного склеротического дентина оказалась более шероховатой, чем в остальных группах, и большинство дентинных канальцев оказались частично открыты. Во II группе поверхность образцов также была шероховатой, кроме того, доля открытых




Рис. 1. I группа: СЭМ дентина, обработанного лазером на мощности 2,75 Вт (ув. 5000)  
[Fig. 1. Group I: SEM of dentine treated by laser at power 2.75 W (mag. 5000)]




Рис. 2. II группа: СЭМ дентина, обработанного лазером на мощности 4 Вт (ув. 5000)  
[Fig. 2. Group II: SEM of dentine treated by laser at power 4 W (mag. 5000)]




Рис. 3. III группа: СЭМ дентина, обработанного лазером на мощности 5,25 Вт (ув. 5000)  
[Fig. 3. Group III: SEM of dentine treated by laser at power 5.25 W (mag. 5000)]

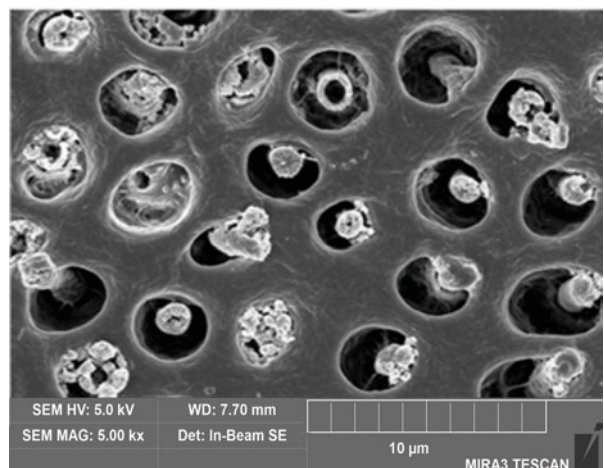


Рис. 4. IV группа: СЭМ дентина, обработанного традиционным методом (ув. 5000)  
[Fig. 4. Group IV: SEM of dentine, treated with the traditional method (mag. 5000)]



дентинных канальцев больше, чем в I группе. В III группе дентин также шероховатый, дентинные канальцы все частично открыты, однако на поверхности появились трещины. В IV группе, обработанной традиционным методом, большинство дентинных канальцев были заполнены минеральными кристаллами, которые частично выходили наружу открытых дентинных канальцев.

Диаграмма доли открытых дентинных канальцев в пришеечной области по группам представлена на рис. 5. У образцов в I—III группе доля площади открытых дентинных канальцев, больше чем в IV группе (13%). В III группе наблюдали наибольшую долю открытых дентинных канальцев (28%), но она существенно не отличалась от показателя II группы (26%). В IV группе доля открытых дентинных канальцев сопоставима с I группой (13%), но достоверно ниже, чем во II и III группе ( $p < 0,05$ ).

Данное исследование показало, что при обработке клиновидных дефектов эрбий-хромовым лазером основной параметр, влияющий на структуру дентина пришеечной области, — это выходная мощность. Излучение меньшей мощности приводит к меньшим изменениям на поверхности дентина. Применение чрезмерно высокой мощности лазера приводит к появлению трещин на поверхности дентина, что снижает прочность зуба. В настоящем исследовании с помощью СЭМ выявлено, что на поверхности склеротического дентина в области клиновидных дефектов, обработанных эрбий-хромовым лазером не образуется смазанный слой, поверхность остается чистой и шероховатой.

Обработка поверхности клиновидных дефектов Er,Cr:YSGG-лазером эффективно уменьшает закупорку дентинных канальцев минерализованными кристаллами по сравнению с традиционным методом препарирования клиновидных дефектов.

## ВЫВОДЫ

На основании проведенного исследования поверхности дентина в области клиновидного дефекта, обработанных

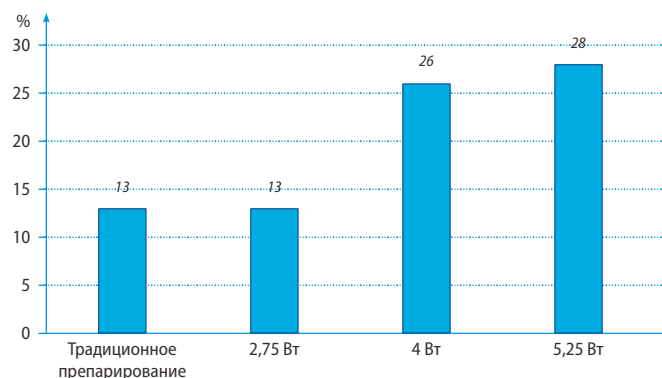


Рис. 5. Средняя доля открытых дентинных канальцев [Fig. 5. Average percentage of open dentinal tubules]

с использованием Er,Cr:YSGG-лазера с длиной волны 2780 нм, мощность 4 Вт является оптимальной, так как улучшает микроморфологию дентина. Таким образом, лечение клиновидных дефектов с использованием эрбиевого лазера при мощности в 4 Вт более эффективно по сравнению с традиционным методом препарирования.

## БЛАГОДАРНОСТИ

Выражаем признательность и благодарность всему составу кафедры клинической стоматологии МГМСУ им. А.И. Евдокимова.

## ACKNOWLEDGEMENTS

We express our gratitude to the entire staff of the Clinical dentistry Department, Moscow State University of Medicine and Dentistry.

**Конфликт интересов.** Авторы декларируют отсутствие конфликта интересов.

**Поступила:** 08.04.2021      **Принята в печать:** 24.05.2021

**Conflict of interests.** The authors declare no conflict of interests.

**Received:** 08.04.2021      **Accepted:** 24.05.2021

## ЛИТЕРАТУРА / REFERENCES

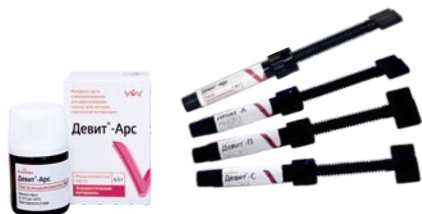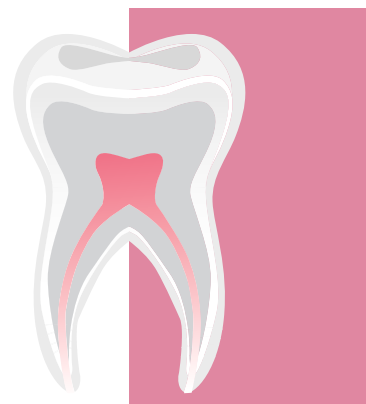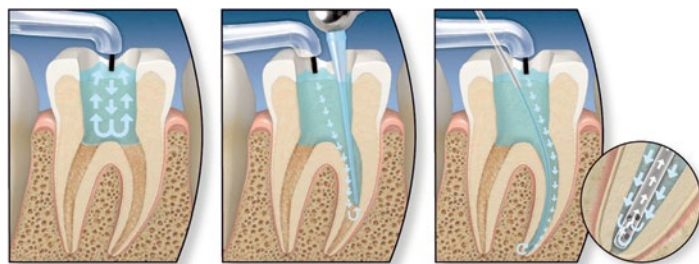
1. Крехели Н.И., Коршунова М.С. Клиновидные дефекты зубов. — *Российская стоматология*. — 2010; 3 (2): 16—25. [Krikheli N.I., Korshunova M.S. Wedge-shaped teeth defects. *Russian Stomatology*. 2010; 3 (2): 16—25 (In Russ.).] eLIBRARY ID: 23341247
2. Янушевич О.О., Сарычева И.Н., Кашкаров В.М., Середин П.В., Агапов Б.Л. Состояние эмали зубов с клиновидными дефектами по данным синхротронной ИК-микроспектроскопии и электронной микроскопии. — *Российская стоматология*. — 2011; 6: 30—1. [Janushevich O.O., Sarycheva I.N., Kashkarov V.M., Seredin P.V., Agapov B.L. Conditions of dental enamel of the teeth with wedge-like defects estimated from the results of synchrotron infrared microscopy and electron microscopy. *Russian Stomatology*. 2011; 6: 30—1 (In Russ.).] eLIBRARY ID: 20809998
3. Mena-Serrano A.P., Garcia E.J., Perez M.M., Martins G.C., Grande R.H.M., Loguercio A.D., Reis A. Effect of the application time of phosphoric acid and self-etch adhesive systems to sclerotic dentin. *J Appl Oral Sci*. 2013; 21 (2): 196—202. PMID: 23739856
4. Чистякова Г.Г., Петрук А.А. Морфология твердых тканей зубов при клиновидных дефектах. — *Современная стоматология*. — 2017; 4 (69): 41—5. [Chistyakova G.G., Petruk A.A. Morphology of dental hard tissues with wedge-shaped defects. *Sovremennaya stomatologiya*. 2017; 4 (69): 41—5 (In Russ.).] eLIBRARY ID: 30796697
5. Michael J.A., Kaidonis J.A., Townsend G.C. Non-cariogenic cervical lesions: a scanning electron microscopic study. *Aust Dent J*. 2010; 55 (2): 138—42. PMID: 20604754
6. Luque-Martinez I.V., Mena-Serrano A., Muñoz M.A., Hass V., Reis A., Loguercio A.D. Effect of bur roughness

- on bond to sclerotic dentin with self-etch adhesive systems. *Oper Dent.* 2013; 38 (1): 39—47. PMID: 22770432
7. **Florescu A., Efrem I.C., Haidoiu C., Hertzog R., Bicleşanu F.C.** Microscopy comparative evaluation of the SE systems adhesion to normal and sclerotic dentin. *Rom J Morphol Embryol.* 2015; 56 (3): 1051—6. PMID: 26662138
  8. **Пухур О.Л., Цимбалистов А.В., Садиков Р.А.** Клиновидные дефекты твердых тканей зубов. — СПб.: СпецЛит, 2011. — 96 с.  
[Pihur O.L., Tsimbalistov A.V., Sadikov R.A. Wedge-shaped defects of hard tissues of teeth. St. Petersburg: SpetsLit, 2011. 96 p. (In Russ.)]
  9. **Gisler G., Gutknecht N.** The influence of the energy density and other clinical parameters on bond strength of Er:YAG-conditioned dentin compared to conventional dentin adhesion. — *Lasers Med Sci.* — 2014; 29 (1): 77—84. PMID: 23224751
  10. **Tsai Y.-L., Nakajima M., Wang C.-Y., Foxton R.M., Lin C.-P., Tagami J.** Influence of etching ability of one-step self-etch adhesives on bonding to sound and non-carious cervical sclerotic dentin. *Dent Mater J.* 2011; 30 (6): 941—7. PMID: 22123021
  11. **Xie C., Han Y., Zhao X.-Y., Wang Z.-Y., He H.-M.** Micro-tensile bond strength of one- and two-step self-etching adhesives on sclerotic dentin: the effects of thermocycling. *Oper Dent.* 2010; 35 (5): 547—55. PMID: 20945746
  12. **Hossain M., Nakamura Y., Yamada Y., Suzuki N., Murakami Y., Matsumoto K.** Analysis of surface roughness of enamel and dentin after Er,Cr:YSGG laser irradiation. *J Clin Laser Med Surg.* 2001; 19 (6): 297—303. PMID: 11776447
  13. **Botta S.B., Ana P.A., de Sa Teixeira F., da Silveira Salvadori M.C.B., Matos A.B.** Relationship between surface topography and energy density distribution of Er,Cr:YSGG beam on irradiated dentin: an atomic force microscopy study. *Photomed Laser Surg.* 2011; 29 (4): 261—9. PMID: 21219230
  14. **Bahrololoomi Z., Heydari E.** Assessment of tooth preparation via Er:YAG Laser and bur on microleakage of dentin adhesives. *J Dent (Tehran).* 2014; 11 (2): 172—8. PMID: 24910693
  15. **Giray F.E., Duzdar L., Oksuz M., Tanboga I.** Evaluation of the bond strength of resin cements used to lute ceramics on laser-etched dentin. *Photomed Laser Surg.* 2014; 32 (7): 413—21. PMID: 24992276
  16. **Ding M., Shin S.-W., Kim M.-S., Ryu J.-J., Lee J.-Y.** The effect of a desensitizer and CO<sub>2</sub> laser irradiation on bond performance between eroded dentin and resin composite. *J Adv Prosthodont.* 2014; 6 (3): 165—70. PMID: 25006379
  17. **Гуськов А.В., Зиманков Д.А., Мирнигматова Д.Б., Наумов М.А.** Лазерные технологии в терапевтической и ортодонтической стоматологической практике. — *Научный альманах.* — 2015; 9(11): 945—9.  
[Guskov A.V., Zimankov D.A., Mirnigmatova D.B., Naumov M.A. Laser technologies in therapeutic and orthodontic dental practice. *Scientific almanac.* 2015; 9 (11): 945—9 (In Russ.)]. eLIBRARY ID: 24844685
  18. **Галкина А.В., Маказан У.И., Горобец К.А.** и др. Применение лазера в стоматологии. — В сб. матер конф. «Глобальные вызовы развития естественных и технических наук». — Белгород, 2018. — С. 76—78.  
[Galkina A.V., Makazan U.I., Gorobets K.A. and other Application of the laser in dentistry. Proceedings of the “Global challenges in the development of natural and technical sciences” conference. Belgorod, 2018. Pp. 76—78 (In Russ.)]. eLIBRARY ID: 36621790
  19. **Eversole L.R., Rizoio I., Kimmel A.I.** Pulpal response to cavity preparation by an erbium, chromium: YSGG laser-powered hydrokinetic system. *J Am Dent Assoc.* 1997; 128 (8): 1099—106. PMID: 9260419
  20. **Moosavi H., Ghorbanzadeh S., Ahrari F.** Structural and morphological changes in human dentin after ablative and subablative Er:YAG laser irradiation. *J Lasers Med Sci.* 2016; 7 (2): 86—91. PMID: 27330703
  21. **Шудакова А.У.** Преимущества лазерного препарирования в стоматологии. — *Бюллетень медицинских интернет-конференций.* — 2015; 5 (11): 1322.  
[Shidakova A.U. Benefits of laser preparation in dentistry. *Bulletin of medical Internet conferences.* 2015; 5 (11): 1322 (In Russ.)]. eLIBRARY ID: 25029123
  22. **Shahabi S., Chiniforush N., Bahramian H., Monzavi A., Baghalian A., Kharazifard M.J.** The effect of erbium family laser on tensile bond strength of composite to dentin in comparison with conventional method. *Lasers Med Sci.* 2013; 28 (1): 139—42. PMID: 22491942
  23. **Ansari Z.J., Fekrazad R., Feizi S., Younessian F., Kalhori K.A.M., Gutknecht N.** The effect of an Er,Cr:YSGG laser on the micro-shear bond strength of composite to the enamel and dentin of human permanent teeth. *Lasers Med Sci.* 2012; 27 (4): 761—5. PMID: 21809070
  24. **Болашова С.В.** Обоснование выбора режима работы эрбиевого лазера при лечении клиновидных дефектов. — *Российская стоматология.* — 2020; 13 (4): 26—31.  
[Bolashova S.V. Substantiation of the choice of the erbium laser operating mode in the treatment of wedge-shaped defects. *Russian Stomatology.* 2020; 13 (4): 26—31 (In Russ.)]. DOI 10.17116/rosstomat20201304126.

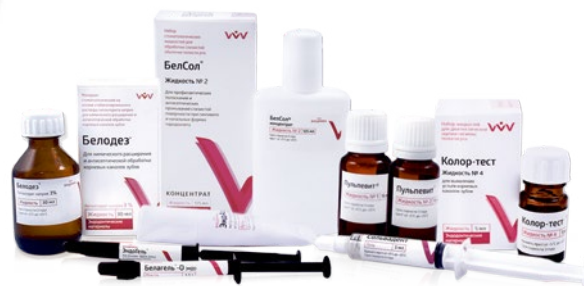# МАТЕРИАЛЫ ДЛЯ ЭНДОДОНТИЧЕСКОГО ЛЕЧЕНИЯ

  
**ВЛАДМИВА**  
www.vladmiva.ru

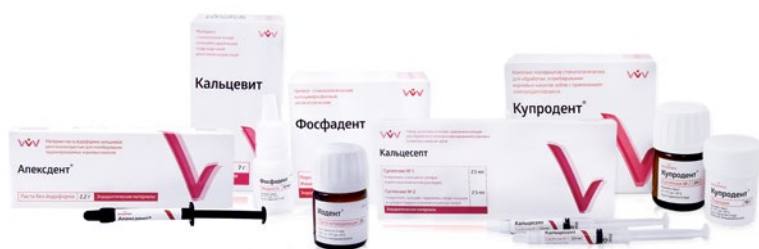*Новая жизнь  
каналов!*



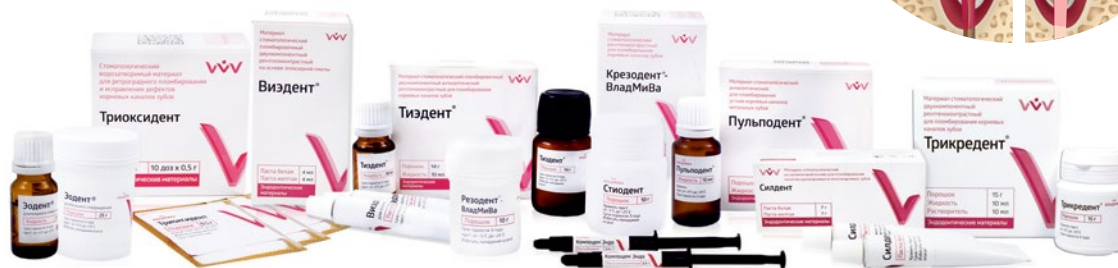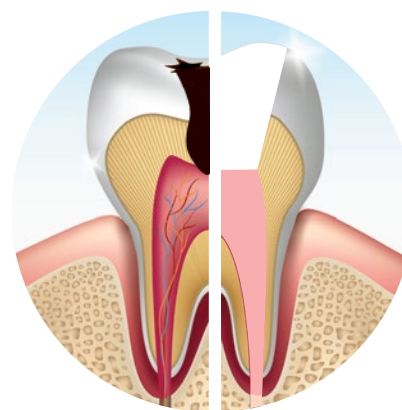
**ДЕВИТАЛИЗИРУЮЩИЕ  
ПАСТЫ**



**МЕДИКАМЕНТОЗНАЯ  
ОБРАБОТКА КАНАЛОВ**



**ВРЕМЕННОЕ ПЛОМБИРОВАНИЕ**



**ПОСТОЯННОЕ ПЛОМБИРОВАНИЕ**

«Торговый Дом «ВладМиВа» 308023, Россия, г. Белгород, ул. Садовая, 118  
т/ф:(4722) 200-555; market@vladmiva.ru  
Всю продукцию можно приобрести в ИНТЕРНЕТ-МАГАЗИНЕ [www.tdvladmiva.ru](http://www.tdvladmiva.ru)





DOI: 10.37988/1811-153X\_2021\_2\_16

С.И. Токмакова<sup>1</sup>,  
д.м.н., профессор, зав. кафедрой  
терапевтической стоматологии

Ю.В. Луницына<sup>1</sup>,  
к.м.н., доцент кафедры терапевтической  
стоматологии

О.В. Бондаренко<sup>1</sup>,  
к.м.н., доцент кафедры терапевтической  
стоматологии

Е.В. Мокренко<sup>2</sup>,  
к.м.н., доцент кафедры ортопедической  
стоматологии

О.В. Рекель<sup>1</sup>,  
студентка V курса института стоматологии

<sup>1</sup> Алтайский государственный медицинский  
университет, 656038, Барнаул, Россия

<sup>2</sup> ИГМУ, 664003, Иркутск, Россия

## Лабораторная оценка поверхности нанонаполненного композита, об- работанного различными современ- ными полировочными системами

**Реферат.** Сохранение и долгосрочный эстетический эффект реставрации во многом зависят от качества финишной обработки ее поверхности. **Цель исследования** — лабораторное изучение качества поверхности нанонаполненного композита, обработанного различными полировочными системами. **Материалы и методы.** Проведено экспериментальное исследование на 60 образцах, изготовленных из нанонаполненного композита. В зависимости от полировочной системы, применяемой для отделки поверхности, образцы были разделены на 6 групп. Для оценки качества полировки проводили визуальный анализ макрофотографий, сделанных с помощью стереомикроскопа при 40-кратном увеличении, а также лабораторную оценку краевого угла смачивания поверхности. **Результаты.** Полученные при визуальной оценке результаты подтверждены в ходе лабораторного эксперимента по изучению краевого угла смачивания. Образцы, обработанные мелкозернистыми и керамическими борами, имели более высокие значения угла смачивания и низкие результаты при визуальной оценке. Полиры и финиры более качественно полируют поверхность композита, однако идеального глянцевого блеска при их использовании добиться не удается. Лучший эстетический результат получен при использовании системы полировочных дисков разной степени абразивности. **Заключение.** Создание глянцевого блеска требует сочетания нескольких инструментов различной степени абразивности и геометрической формы. Результаты отечественной полировочной системы сопоставимы с импортными аналогами.

**Ключевые слова:** полировка, реставрация, контактный угол смачивания, финиры, полиры

### ДЛЯ ЦИТИРОВАНИЯ:

Токмакова С.И., Луницына Ю.В., Бондаренко О.В., Мокренко Е.В., Рекель О.В. Лабораторная оценка поверхности нанонаполненного композита, обработанного различными современными полировочными системами. — *Клиническая стоматология*. — 2021; 24 (2): 16–22. DOI: 10.37988/1811-153X\_2021\_2\_16

S.I. Tokmakova<sup>1</sup>,  
Grand PhD in Medical Sciences, professor  
of the Therapeutic dentistry Department

Yu.V. Lunitsyna<sup>1</sup>,  
PhD in Medical Sciences, associate professor  
of the Therapeutic dentistry Department

O.V. Bondarenko<sup>1</sup>,  
PhD in Medical Sciences, associate professor  
of the Therapeutic dentistry Department

E.V. Mokrenko<sup>2</sup>,  
PhD in Medical Sciences, associate professor  
of the Prosthodontics Department

O.V. Rekel<sup>1</sup>,  
student of the Institute of Dentistry

<sup>1</sup> Altai State Medical  
University, 656038, Barnaul, Russia

<sup>2</sup> Irkutsk State Medical  
University, 664003, Irkutsk, Russia

## Laboratory evaluation of the surface of a nanofilled composite treated with various modern polishing systems

**Abstract.** The preservation and long-term aesthetic effect of restoration largely depends on the quality of the finishing treatment of its surface. **The aim of the study** is to perform a laboratory study of the surface quality of a nanofilled composite treated with various polishing systems. **Material and methods.** An experimental study was conducted on 60 samples made of nanofilled composite. Depending on the polishing system used to finish the surface, the samples are divided into 6 groups. To assess the quality of polishing, visual analysis of macro photographs taken with stereo microscope (magnification 40), as well as laboratory assessment of the edge angle of wetting of the surface were carried out. **Results.** The results obtained during the visual evaluation were confirmed during a laboratory experiment to study the wetting edge angle. Samples treated with fine-grained and ceramic burs had higher wetting angle values and lower visual evaluation results. Polishers and finishers better polish the surface of the composite, but the perfect shiny gloss when using them cannot be achieved. The best aesthetic result is obtained when using a system of polishing discs of different degrees of abrasiveness. **Conclusion.** Creating a glossy finish requires a combination of several tools of varying degrees of abrasiveness and geometric shape. The results of the domestic polishing system are comparable with imported analogues.

**Keywords:** polishing, restoration, contact wetting angle, finishers, polishers

**FOR CITATION:**

*Tokmakova S.I., Lunitsyna Yu.V., Bondarenko O.V., Mokrenko E.V., Rekel O.V.* Laboratory evaluation of the surface of a nanofilled composite treated with various modern polishing systems. *Clinical Dentistry (Russia)*. 2021; 24 (2): 16–22. DOI: 10.37988/1811-153X\_2021\_2\_16

## ВВЕДЕНИЕ

Современные композиты и адгезивные системы позволяют выполнять прямые реставрации, получая блестящий результат, способный сохраняться на долгие годы [1, 2]. Безусловно, получение и сохранение долгосрочного эстетического эффекта стало возможно благодаря полировочным системам [3, 4]. На сегодняшний день на рынке стоматологических материалов имеется широкий ассортимент данных стоматологических аксессуаров. Существуют системы одноступенчатой обработки [5, 6]. При этом стандартной техники финишной обработки и полировки композитных реставраций не существует. Ежегодно появляются новые полировочные системы, в частности отечественные, которые, несомненно, вызывают интерес вследствие их доступности и экономической выгоды для врачей-стоматологов. Вопрос достижения эффекта «сухого блеска» готовой реставрации не теряет своей актуальности и требует постоянного изучения.

Такие свойства реставрации, как цветостойкость и блеск, зависят от качества проведенной финишной обработки [7–12]. Шлифовка и полировка являются очень важными этапами пломбирования кариозной полости. Финишная обработка реставрации обеспечивает качественное прилегание и герметичность соединения на границе пломба–зуб [13–20]. Качественная полировка препятствует адгезии микроорганизмов на ее поверхности, а значит, относится к профилактическим мерам развития рецидива кариеса и воспалительных заболеваний пародонта [21, 22].

Для оценки эффективности полировки реставраций применяют различные субъективные и объективные методы, которые можно провести в клинике либо в лаборатории.

**Цель исследования** — лабораторное изучение качества поверхности наноуплотненного композита, обработанного различными полировочными системами.

## МАТЕРИАЛЫ И МЕТОДЫ

При помощи силиконового шаблона было изготовлено 60 идентичных образцов цилиндрической формы из нанокомпозита EsteliteOA3 (Tokuyama Dental, Япония) размером 4×4×6 мм, с маркировкой исследуемой поверхности. Каждую порцию композита полимеризовали в течение 20 секунд излучением с длиной волны 400–500 нм. Затем изготовленные образцы разделили

на 6 групп по 10 единиц и обработали разными полировочными системами по инструкции производителя.

Образцы I группы последовательно обрабатывали мелкозернистыми алмазными борами (красная маркировка по ISO), исследовали визуально и лабораторно, затем отшлифовывали сверхмелкозернистыми алмазными борами (желтая маркировка по ISO).

II группу образцов последовательно обрабатывали финишом Enhance Finishing Discs (Dentsply, США), который компания-производитель позиционирует как инструмент для финишной обработки и полировки за один этап, а затем щеточкой для полировки Occlbrush (Kerr, США).

В III группе для предварительной обработки использовали керамическую (Арканзас) головку NTI (Германия) для контурирования, а затем полиры-чашки с алмазным напылением NTI (Германия) для предварительной и финишной обработки.

В IV группе исследовали качество обработки поверхности композита полирами в форме чашки Kagayaki Ensmart Pin (Россия) для контурирования, шлифовки и финишной обработки.

Образцы V группы были последовательно обработаны полировочными головками Kenda (Лихтенштейн) для контурирования, финальной обработки и полировки.

В VI группе на заключительном этапе пломбирования образцы были последовательно отполированы дисками для финишной обработки Sof-Lex (3M ESPE, США): средним, мягким и супермягким.

В качестве контроля брали 10 образцов до обработки полировочными системами.

Во всех группах после каждой инструментальной обработки проводили визуальную оценку поверхности, а также лабораторное исследование качества полировки при помощи определения краевого угла смачивания методом лежащей капли.

Визуальный контроль качества полировки заключался в оценке исследуемых образцов путем визуального просмотра и анализа макрофотографий поверхностей образцов, сделанных с помощью стереомикроскопа при 40-кратном увеличении. Наличие сухого блеска и отсутствие дефектов на поверхности оценивали в баллах по следующим параметрам: 4 балла — поверхность образца матовая, определяются грубые дефекты (полосы и борозды); 3 балла — поверхность матовая, определяются незначительные дефекты; 2 балла — поверхность имеет блеск, но определяются незначительные дефекты; 1 балл — поверхность имеет глянцевый блеск. Качест-

венно отполированной считали поверхность, оценка которой по приведенным критериям стремилась к 1.

В работе в качестве лабораторного метода оценки качества полировки дополнительно использовали методику лежачей капли, основанную на принципе поверхностного натяжения и процесса смачивания капель дистиллированной воды поверхности композита. Исследуемые образцы располагали горизонтально. При помощи одноканальной автоматической механической пипетки, закрепленной на лабораторном штативе на постоянной высоте 5 см, наносили каплю дистиллированной воды фиксированного объема — 0,05 мл. Объем выбирали исходя из того, что диаметр смачивания должен быть от 2 до 5 мм. В этом случае гарантировано, что краевой угол не будет зависеть от диаметра.

В случае очень малых капелек увеличивается влияние поверхностного натяжения самой жидкости (будут формироваться сферические капли), а в случае больших капель начинают доминировать силы гравитации. Время растекания капли по поверхности исследуемого образца составляло 30 секунд. При помощи цифрового микроскопа получали 2 микрофотографии в разных плоскостях, после чего измеряли диаметр и высоту капли. Вычисление контактного угла смачивания проводилось по формулам:  $\text{tg } \theta = 2rh / (r^2 - h^2)$  или  $\theta = 2\text{arctg}(h/r)$ . Величина угла смачивания обратно пропорциональна степени шероховатости поверхности, т.е. чем меньше угол смачивания, тем она более полирована. Для каждого образца опыт проводили дважды. В итоге проведено 120 измерений.



Рис. 1. Поверхность исследуемых образцов до обработки (ув. 40)  
[Fig. 1. Surface of the test samples before processing (magnification 40)]

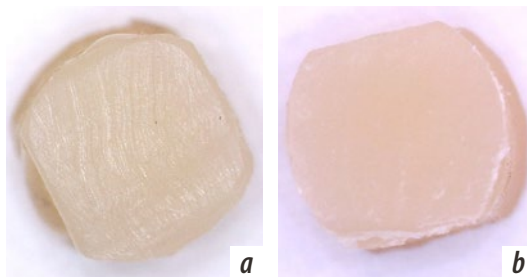


Рис. 2. Поверхность образца I группы после обработки алмазными борами с красной (a) и желтой маркировкой (b) по ISO  
[Fig. 2. Surface of the group I sample after machining using the red (a) and yellow (b) ISO diamond burs]

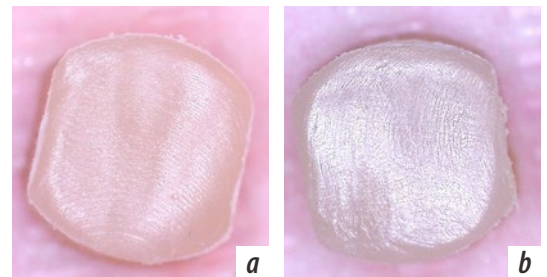


Рис. 3. Поверхность образца II группы, обработанного финиром Enhance Finishing Discs (a) и щеточкой Occlubrush (b)  
[Fig. 3. Surface of the group II sample machined with Enhance Finishing Discs (a) and Occlubrush (b)]

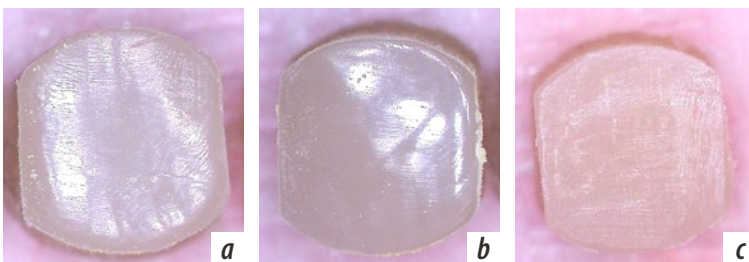


Рис. 4. Поверхность образца III группы, обработанного керамической головкой NTI (a), полиром-чашкой с алмазным напылением для предварительной (b) и финишной (c) обработки  
[Fig. 4. Surface of the group III sample machined with NTI ceramic head (a), pre-treatment (b) and finishing (c) diamond-coated cup]




Рис. 5. Поверхность образца IV группы, обработанного полиром-чашкой Kagayaki Ensmart Pin для контурирования (a), полиром-чашкой для шлифовки (b) и финишной обработки (c)  
[Fig. 5. Surface of the group IV sample machined with Kagayaki Ensmart Pin polishing cup for contouring (a), polishing cup for smoothing (b) and finishing (c)]

При статистической обработке данных для оценки типа распределения использовали показатели эксцесса и асимметрии, характеризующие форму кривой распределения. Для сравнения с контрольной группой использовали  $t$ -критерий Стьюдента с поправкой Бонферрони на множественность сравнений. Равенство дисперсий оценивали по  $F$ -критерию. Влияние вида используемой полировочной системы на краевой угол смачивания поверхности оценивали с помощью однофакторного дисперсионного анализа. Критический уровень статистической значимости при проверке нулевой гипотезы принимали равным 0,05. Во всех случаях использовали двусторонние варианты критериев.

## РЕЗУЛЬТАТЫ

На рис. 1–7 приведены фотографии поверхностей исследуемых образцов под стереомикроскопом с 40-кратным увеличением. После изучения снимков можно отметить, что у образцов контрольной группы, которые не подвергались финишной обработке, поверхность неровная, матовая, с грубыми дефектами (рис. 1).



При обработке мелкозернистыми борами с красной маркировкой по ISO поверхность становится ровной, но приобретает исчерченный вид (рис. 2а). Поверхность после бора с желтой маркировкой имеет матовый однородный вид, не имеет выраженных дефектов, но и блеск на данном этапе предварительной обработки тоже отсутствует (рис. 2б).

Поверхности нанокompозита, обработанные финирами и полирами, приобретают блеск разной степени выраженности (рис. 3–7).

Во II группе поверхность становилась ровной, приобретала матовый блеск (рис. 3а). Эффекта глянца добиться не удавалось, несмотря на изменение силы давления на инструмент, как рекомендует производитель. После полировки щеточкой Occlubrush блеск появляется, клинически поверхность композита выглядит приемлемо, но при рассмотрении с увеличением видны длинные царапины по всей площади образца (рис. 3б), что недопустимо при создании высокоэстетичных реставраций.

В III группе при оценке качества поверхности, обработанной керамическим бором, обнаруживаем ровный вид, матовую структуру с большим количеством мелких борозд (рис. 4а). Полиры NTI показали хорошие результаты — уже после первого инструмента появляется блеск, но пока еще проявляются незначительные дефекты (рис. 4б), которые практически полностью исчезают после обработки инструментом для окончательной полировки (рис. 4с).

Система Kenda, а также отечественная разработка фирмы Kagayaki основаны на схожих принципах, и для достижения блеска работы выполняются в 3 приема. Первый инструмент можно использовать для первичной обработки. Поверхность становится ровной, появляется характерный блеск, поры, царапины и другие глубокие дефекты отсутствуют (рис. 5а и 6а). Однако после третьего инструмента идеального зеркального блеска добиться не удается. На третьем этапе поверхность все еще имеет незначительные дефекты (рис. 5с и 6с).

Образцы, обработанные дисками Sof-Lex, характеризуются однородностью структуры и наиболее ровной, гладкой поверхностью по сравнению с другими образцами. Отмечена хорошая выраженность светового блика (рис. 7). По критериям визуальной оценки данная система получила наивысший результат, близкий к идеальному (табл. 1).

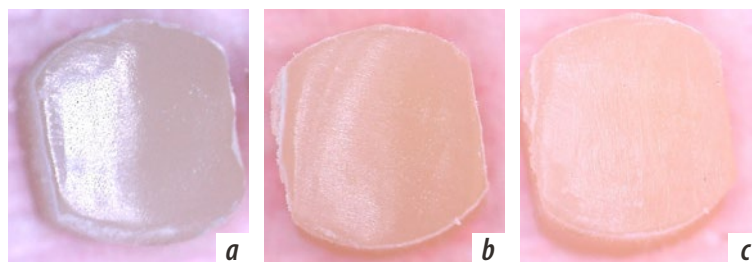


Рис. 6. Поверхность образца V группы, обработанного полировочной головкой Kenda для контурирования (а), финальной обработки (б) и полировки (с)  
[Fig. 6. Surface of the group V sample machined with the Kenda polishing head for contouring (a), finishing (b) and polishing (c)]




Рис. 7. Поверхность образца VI группы, обработанного дисками для финишной обработки Sof-Lex средним (а), мягким (б) и супермягким (с)  
[Fig. 7. Surface of the group VI sample machined with Sof-Lex medium (a), soft (b) and super-soft (c) finishing discs]

Полученные в ходе визуальной оценки результаты подтверждены в ходе лабораторного эксперимента по изучению краевого угла смачивания (табл. 1).

Таблица 1. Средние показатели визуальной оценки образцов и средние значения угла смачивания  
[Table 1. Average values of visual evaluation of samples, average values of the wetting angle]

Группа	Полировочная система	Визуальная оценка, балл	Угол смачивания, °
Контроль	Без полировки	4,0±0,0	69,6±0,6
I	Мелкозернистый алмазный бор (средняя зернистость — 45 мкм, красная маркировка по ISO)	3,8±0,2	66,2±0,9
	Мелкозернистый алмазный бор (средняя зернистость — 25 мкм, желтая маркировка по ISO)	3,2±0,2	58,2±0,9
II	Финир Enhance Finishing Discs	2,4±0,2	37,3±0,8
	Щеточка Occlubrush	1,2±0,2	36,3±1,8
III	Головка керамическая NTI	3,4±0,2	45,4±1,5
	Полир-чашка с алмазным напылением для предварительной обработки	2,4±0,2	38,6±0,6
	Полир-чашка с алмазным напылением для окончательной обработки	2,0±0,3	33,2±0,5
IV	Полир-чашка Kagayaki Ensmart Pin для контурирования	2,8±0,2	39,3±0,9
	Полир для шлифовки	2,6±0,2	38,3±1,2
	Чашка для полировки	2,2±0,2	33,1±0,5
V	Полировочная головка Kenda для контурирования	3,0±0,0	39,4±1,0
	Головка для шлифовки	2,8±0,2	35,1±1,2
	Головка для полировки	2,0±0,3	34,7±0,7
VI	Диск для финишной обработки Sof-Lex средней абразивности	2,6±0,2	40,5±1,0
	Диск для финишной обработки мягкий	1,6±0,2	36,3±0,7
	Диск для финишной обработки супермягкий	1,4±0,2	34,2±0,4

Статистический анализ показал, что изучаемые величины подчинялись закону нормального распределения. Согласно данным однофакторного дисперсионного анализа, от вида используемой полировочной системы статистически значимо зависит величина краевого угла смачивания поверхности, а значит, и эффективность полировки ( $F=139,5$ ;  $p<0,001$ ; табл. 2, 3).

### ОБСУЖДЕНИЕ

Данные современной литературы свидетельствуют о необходимости применения нескольких инструментов различной абразивности для достижения эффекта блестящей глянцевой поверхности реставрации [23–25]. Полученные в ходе исследования результаты подтверждают этот факт. На первом этапе для получения ровной поверхности без грубых дефектов рационально применять мелкозернистые алмазные и керамические боры. После предварительной обработки можно приступать к многоступенчатой обработке полирами и финирами, например NTI, Kenda или новой отечественной разработки фирмы Kagayaki. Данные инструменты представлены в различных формах: пламевидной, диско- и чашеобразной, — что позволяет производить обработку самых разнообразных поверхностей.

Полиры Enhance являются достаточно грубыми инструментами, оставляющими на поверхности композита полосы и матовый блеск. Их нельзя отнести

к одношаговым системам финишной обработки, что согласуется с исследованием, проведенным Е.С. Овчаренко и соавт. [26].

Поверхность композита после полировки щеточкой Occlubrush имеет приемлемый клинический вид, однако для художественной реставрации этого недостаточно и требуется дополнительная отделка.

Полировочная система Kenda позволяет добиться хороших результатов, оставляя гладкую поверхность с глянцевым блеском, что было подтверждено в ранее проводимых исследованиях [27].

Результаты полировки поверхности дисками Sof-Lex оказались достаточно высокими. Образцы имели глянцевый блеск при визуальном осмотре, дефекты отсутствовали. Отличный эффект полировки данными инструментами показан в проведенных ранее исследованиях [28–31]. Однако на практике применение дисков не всегда возможно, так как любая поверхность зуба имеет сложный рельеф, что требует комбинации нескольких полировочных систем разнообразной геометрической формы.

### ЗАКЛЮЧЕНИЕ

Таким образом, первичная обработка пломбы, ее контурирование может быть проведено мелкозернистыми и керамическими борами, что особенно актуально для реставраций на окклюзионных поверхностях моляров и премоляров, состоящих из множества мелких фиссур. Первичная обработка относительно ровных поверхностей может быть проведена как борами, так и первыми инструментами для контурирования одной из систем или полирами Enhance.

В ходе проведенного исследования была получена лабораторная оценка качества поверхности пломбировочного материала, используемого для эстетической реставрации зубов, с применением различных полировочных систем. На основании визуального осмотра с использованием увеличения, а также лабораторного эксперимента с определением краевого угла смачивания методом лежащей капли хорошие результаты были получены при использовании дисков Sof-Lex, а также полиров NTI и Kenda. Впервые выполнена оценка полирующей способности отечественной полировочной системы Kagayaki. Результат сопоставим с импортными аналогами, а значит, отечественные полировочные системы стали конкурентоспособными по качеству полируемой поверхности.

Обработка поверхности реставрации полирами и финирами не дает

Таблица 2. Результаты однофакторного дисперсионного анализа  
[Table 2. Results of single-factor analysis of variance]

Инструмент	Счет	Сумма	Среднее	Дисперсия
Контроль	20	1391	69,6	7,9
Бор с красной маркировкой	20	1323	66,2	17,5
Бор с желтой маркировкой	20	1164	58,2	14,8
Головка керамическая NTI	20	907	45,4	48,0
Диски для финишной обработки Sof-Lex средние	20	809	40,5	20,3
Полировочные головки Kenda для контурирования	20	788	39,4	20,3
Полиры Kagayaki для контурирования	20	786	39,3	15,6
Полиры NTI для предварительной обработки	20	776	38,6	22,7
Полиры Kagayaki для шлифовки	20	765	38,3	30,4
Финир Enhance	20	745	37,3	13,5
Щеточки Occlubrush	20	726	36,3	65,7
Диски для финишной обработки Sof-Lex мягкие	20	725	36,3	9,4
Полировочные головки Kenda для шлифовки	20	701	35,1	28,6
Полировочные головки Kenda для полировки	20	693	34,7	8,8
Диски для финишной обработки Sof-Lex супермягкие	20	683	34,2	3,1
Полиры NTI для окончательной обработки	20	663	33,2	5,9
Полиры Kagayaki для полировки	20	662	33,1	4,6

Таблица 3. Дисперсионный анализ  
[Table 3. Analysis of variance]

Источник вариации	SS	df	MS	F	p	F критическое
Между группами	41 094	15	2739,6	139,5	$2,0304 \times 10^{-126}$	1,70
Внутри групп	5971	304	19,6			
Итого	47 065	319				

должного результата и требует, очевидно, дополнительных инструментов или использования полировочных паст для достижения сухого глянцевого блеска, что особенно сложно в ходе пломбирования кариозных полостей, расположенных на окклюзионных поверхностях, имеющих сложный анатомический рельеф.

**Конфликт интересов.** Авторы декларируют отсутствие конфликта интересов.

**Поступила:** 09.04.2021      **Принята в печать:** 03.05.2021

**Conflict of interests.** The authors declare no conflict of interests.

**Received:** 09.04.2021      **Accepted:** 03.05.2021

#### ЛИТЕРАТУРА:

1. **Глебова Д.А., Николаев А.И.** Лабораторное исследование полируемости стоматологических композитных реставрационных материалов. — *Смоленский медицинский альманах*. — 2020; 3: 64—6. eLIBRARY ID: 44096923
2. **Лобовкина Л.А.** Прямая композитная реставрация в области режущего края зуба. — *Dental magazine*. — 2016; 9 (153): 28—31. eLIBRARY ID: 29309160.
3. **Babina K., Polyakova M., Sokhova I., Doroshina V., Arakelyan M., Novozhilova N.** The effect of finishing and polishing sequences on the surface roughness of three different nanocomposites and composite/enamel and composite/cementum interfaces. — *Nanomaterials (Basel)*. — 2020; 10 (7): 1339. PMID: 32659992
4. **Moda M.D., de L. Godas A.G., Fernandes J.C., Suzuki T.Y.U., Guedes A.P.A., Briso A.L.F., Bedran-Russo A.K., dos Santos P.H.** Comparison of different polishing methods on the surface roughness of microhybrid, microfill, and nanofill composite resins. — *J Investig Clin Dent*. — 2018; 9 (1). PMID: 28762671
5. **AlJazairy Y.H., Mitwalli H.A., AlMoajel N.A.** The effect of polishing systems on surface roughness of nano hybrid and micro hybrid resin composites. — *Am J Dent*. — 2019; 32 (1): 47—52. PMID: 30834732
6. **Koch J.H.** Полировка до блеска всего одним инструментом. Создание блеска поверхности композитных реставраций кратчайшим путем. — *Институт Стоматологии*. — 2014; 2(63): 102—4. eLIBRARY ID: 22133965.
7. **Pozzobon R.T., Bohrer T.C., Fontana P.E., Durand L.B., Markezan M.** The effect of immediate and delayed polishing on the color stability of a composite resin. — *Gen Dent*. — 2017; 65 (6): e9-e12. PMID: 29099375
8. **Alfawaz Y.** Impact of polishing systems on the surface roughness and microhardness of nanocomposites. — *J Contemp Dent Pract*. — 2017; 18 (8): 647—51. PMID: 28816183
9. **Lassila L., Säilynoja E., Prinssi R., Vallittu P.K., Garoushi S.** The effect of polishing protocol on surface gloss of different restorative resin composites. — *Biomater Investig Dent*. — 2020; 7 (1): 1—8. PMID: 32010900
10. **Щекотова А.Ю., Березкина Т.Н.** Значимость финишной обработки в создании эстетической реставрации. — *Forcipe*. — 2019; 2(5): 799—800. eLIBRARY ID: 39260590.
11. **Назарян Р.С., Кривенко Л.С.** Изучение влияния полировочных систем на изменение поверхности пломбировочного материала в лабораторных условиях. — *Український стоматологічний альманах*. — 2012; 4: 12—14. eLIBRARY ID: 23221958
12. **Дю А.П., Кутлакаев Р.С., Оганян С.С., Борисов В.В.** Финишная обработка композитных реставраций. — В сб. тезисов межвузовской конференции «Актуальные вопросы стоматологии», 2018. — М.: РУДН, 2019. — С. 35—36. eLIBRARY ID: 37210162
13. **Иванова В.А., Варлакова Ю.И.** Выбор полировочных систем на отдельных этапах финишной обработки композитных реставраций (литературный обзор). — *Университетская медицина Урала*. — 2018; 1: 43—6. eLIBRARY ID: 32735962
14. **Дмитракова Н.Р., Тарасова Ю.Г., Масленникова Г.А.** Выбор полировочной системы для финишной обработки микрогибридных и наноуполненных композитов. — В сб. научных тр. Всерос. научно-практ. конф. «Актуальные вопросы стоматологии». — Казань: Казанский ГМУ, 2020. — С. 138—143. eLIBRARY ID: 42707767.
15. **Мехтиева Р.Р., Неловко Т.В., Еремин О.В., Зайцева Е.М., Иващенко Ю.Ю.** Методы достижения эффекта «сухого блеска» композици-

#### REFERENCES:

1. **Glebova D.A., Nikolaev A.I.** Laboratory study of the polishability of dental composite restorative materials. *Smolensk Medical Almanac*. 2020; 3: 64—6 (In Russ.). eLIBRARY ID: 44096923
2. **Lobovkina L.A.** Direct composite restoration in the incisal area. *Dental magazine*. 2016; 9 (153): 28—31. (In Russ.). eLIBRARY ID: 29309160.
3. **Babina K., Polyakova M., Sokhova I., Doroshina V., Arakelyan M., Novozhilova N.** The effect of finishing and polishing sequences on the surface roughness of three different nanocomposites and composite/enamel and composite/cementum interfaces. *Nanomaterials (Basel)*. 2020; 10 (7): 1339. PMID: 32659992
4. **Moda M.D., de L. Godas A.G., Fernandes J.C., Suzuki T.Y.U., Guedes A.P.A., Briso A.L.F., Bedran-Russo A.K., dos Santos P.H.** Comparison of different polishing methods on the surface roughness of microhybrid, microfill, and nanofill composite resins. *J Investig Clin Dent*. 2018; 9 (1). PMID: 28762671
5. **AlJazairy Y.H., Mitwalli H.A., AlMoajel N.A.** The effect of polishing systems on surface roughness of nano hybrid and micro hybrid resin composites. *Am J Dent*. 2019; 32 (1): 47—52. PMID: 30834732
6. **Koch J.H.** High polish with just one tool. Create a glossy surface of composite restorations in the shortest possible way. *The dental institute*. 2014; 2(63): 102—4. (In Russ.). eLIBRARY ID: 22133965.
7. **Pozzobon R.T., Bohrer T.C., Fontana P.E., Durand L.B., Markezan M.** The effect of immediate and delayed polishing on the color stability of a composite resin. *Gen Dent*. 2017; 65 (6): e9-e12. PMID: 29099375
8. **Alfawaz Y.** Impact of Polishing Systems on the Surface Roughness and Microhardness of Nanocomposites. *J Contemp Dent Pract*. 2017; 18 (8): 647—51. PMID: 28816183
9. **Lassila L., Säilynoja E., Prinssi R., Vallittu P.K., Garoushi S.** The effect of polishing protocol on surface gloss of different restorative resin composites. *Biomater Investig Dent*. 2020; 7 (1): 1—8. PMID: 32010900
10. **Shhekotova A.Ju., Berezkina T.N.** The importance of finishing in creating an esthetic restoration. *Forcipe*. 2019; 2(5): 799—800. (In Russ.). eLIBRARY ID: 39260590.
11. **Nazarjan R.S., Krivenko L.S.** Study of the influence of polishing systems on the change in the surface of the filling material in laboratory conditions. *Ukrainian Dental Almanac*. 2012; 4: 12—14. (In Russ.). eLIBRARY ID: 23221958
12. **Dju A.P., Kutlakaev R.S., Oganjan S.S., Borisov V.V.** Finishing of composite restorations. Proceedings of the "Actual problems in dentistry" conference, 2018. Moscow: RUDN University, 2019. Pp. 35—36 (In Russ.). eLIBRARY ID: 37210162
13. **Ivanova V.A., Varlakova Ju.I.** The choice of polishing systems at individual stages of the finishing of composite restorations (literature review). *University medicine of the Urals*. 2018; 1: 43—46 (In Russ.). eLIBRARY ID: 32735962
14. **Dmitrakova N.R., Tarasova Ju.G., Maslennikova G.A.** Selecting a polishing system for finishing microhybrid and nanofilled composites. Proceedings of the "Actual problems in dentistry" conference. Kazan: Kazan State Medical University, 2020. Pp. 138—143 (In Russ.). eLIBRARY ID: 42707767.
15. **Mehtieva R.R., Nelovko T.V., Eremin O.V., Zajceva E.M., Ivashhenko Ju.Ju.** Methods to achieve the effect of «dry shine» of composite restorative materials. *Saratov Journal of Medical Scientific Research*. 2013; 9 (3): 445—7 (In Russ.). eLIBRARY ID: 21156635



- онных реставрационных материалов. — *Саратовский научно-медицинский журнал*. — 2013; 9 (3): 445—7. eLIBRARY ID: 21156635
16. Поздняков С.Н., Чуев В.В., Соловьева Т.Н., Чуев В.П. Финишная обработка композитных пломб: сравнительная характеристика полировальных паст. — *Институт стоматологии*. — 2014; 2 (63): 98—9. eLIBRARY ID: 22133963
  17. Прохорова О.В., Чудинова Т.Н., Асташенкова О.Н., Куценко Н.В., Байрамкулова С.В. Сравнительный анализ влияния полировочных инструментов на текстуру поверхности наногибридного композитного материала. — *Пародонтология*. — 2010; 15 (2): 51—7. eLIBRARY ID: 14568020.
  18. Чудинов К.В., Лавров А.А. Применение боров safe-end компании СС Вайт для финишной обработки эстетических реставраций. — *Институт стоматологии*. — 2007; 3 (36): 136—7. eLIBRARY ID: 15267579
  19. Шумячер В.М., Крюков С.А., Байдакова Н.В. Абразивные материалы, инструменты, пасты, суспензии и их использование. Учебно-терминологический словарь. — СПб.: Научно-технические технологии, 2019. — С. 78—85. eLIBRARY ID: 41362528
  20. Щербakov В.В. Приемы финишной обработки прямых композитных реставраций в эстетической стоматологии. — *Dental magazine*. — 2015; 7 (139): 8—15. eLIBRARY ID: 36430164.
  21. Kurt A., Cilinger A., Bilmenoglu C., Topcuoglu N., Kulekci G. Effect of different polishing techniques for composite resin materials on surface properties and bacterial biofilm formation. — *J Dent*. — 2019; 90: 103199. PMID: 31557551.
  22. Nagaeva M.O., Timohina T.H., Krechkivskaja O.A., Zolotova L.Ju. Surface relief of filling materials and the intensity of biofilm formation with various polishing methods. *Medical science and education of the Urals*. 2016; 3: 49—52 (In Russ.). eLIBRARY ID: 27039392.
  23. Ishii R., Takamizawa T., Tsujimoto A., Suzuki S., Imai A., Barkmeier W.W., Latta M.A., Miyazaki M. Effects of finishing and polishing methods on the surface roughness and surface free energy of bulk-fill resin composites. — *Oper Dent*. — 2020; 45 (2): E91—E104. PMID: 31738697
  24. Wheeler J., Deb S., Millar B.J. Evaluation of the effects of polishing systems on surface roughness and morphology of dental composite resin. — *Br Dent J*. — 2020; 228 (7): 527—32. PMID: 32277211
  25. Lopes I.A.D., Monteiro P.J.V.C., Mendes J.J.B., Gonçalves J.M.R., Caldeira F.J.F. The effect of different finishing and polishing techniques on surface roughness and gloss of two nanocomposites. — *Saudi Dent J*. — 2018; 30 (3): 197—207. PMID: 29942103
  26. Овчаренко Е.С., Северина Т.В., Мелехов С.В. Микробиологический и экспериментальный анализ поверхности композитной реставрации после обработки различными полировочными системами у больных с воспалительными заболеваниями пародонта. — *Медицинский алфавит*. — 2018; 4 (34): 27—30. eLIBRARY ID: 37010232
  27. Северина Т.В., Овчаренко Е.С. Сравнительный анализ применения полировочных систем для достижения эффекта «сухого блеска» готовой реставрации из светоотверждаемого композитного материала. — *Клиническая стоматология*. — 2016; 3 (79): 16—20. eLIBRARY ID: 26644597
  28. Bansal K., Gupta S., Nikhil V., Jaiswal S., Jain A., Aggarwal N. Effect of different finishing and polishing systems on the surface roughness of resin composite and enamel: an in vitro profilometric and scanning electron microscopy study. — *Int J Appl Basic Med Res*. — 2019; 9 (3): 154—158. PMID: 31392178
  29. Dhananjaya K.M., Vadavadagi S.V., Almalki S.A., Verma T., Arora S., Kumar N.N. In vitro analysis of different polishing systems on the color stability and surface roughness of nanocomposite resins. — *J Contemp Dent Pract*. — 2019; 20 (11): 1335—8. PMID: 31907340
  30. Soliman H.A.N., Elkholy N.R., Hamama H.H., El-Sharkawy F.M., Mahmoud S.H., Comisi J.C. Effect of Different Polishing Systems on the Surface Roughness and Gloss of Novel Nanohybrid Resin Composites. *Eur J Dent*. 2020; Online ahead of print. PMID: 33111284
  31. Tosco V., Monterubbianesi R., Orilisi G., Procaccini M., Grandini S., Putignano A., Orsini G. Effect of four different finishing and polishing systems on resin composites: roughness surface and gloss retention evaluations. — *Minerva Stomatol*. — 2020; 69 (4): 207—14. PMID: 31633320
  16. Pozdnjakov S.N., Chuev V.V., Solov'eva T.N., Chuev V.P. Finishing of composite fillings: comparative characteristics of polishing pastes. *The Dental Institute*. 2014; 2 (63): 98—9 (In Russ.). eLIBRARY ID: 22133963
  17. Prokhorova O.V., Chudinova T.N., Astashenkova O.N., Kushchenko N.V., Bayramkulova S.V. The comparative analysis of the influence of the polishing tools on the surface texture of nano-hybrid materials. *Periodontics*. 2010; 15 (2): 51—7 (In Russ.). eLIBRARY ID: 14568020.
  18. Chudinov K.V., Lavrov A.A. SS White safe-end burs for finishing aesthetic restorations. *The Dental Institute*. 2007; 3 (36): 136—7 (In Russ.). eLIBRARY ID: 15267579
  19. Shumjacher V.M., Krjukov S.A., Bajdakova N.V. Abrasive materials, tools, pastes, suspensions and their use. Glossary of terms. St. Petersburg: Science-Intensive Technologies, 2019. Pp. 78—85 (In Russ.). eLIBRARY ID: 41362528
  20. Shherbakov V.V. Finishing Techniques for Direct Composite Restorations in Aesthetic Dentistry. *Dental magazine*. 2015; 7 (139): 8—15 (In Russ.). eLIBRARY ID: 36430164.
  21. Kurt A., Cilinger A., Bilmenoglu C., Topcuoglu N., Kulekci G. Effect of different polishing techniques for composite resin materials on surface properties and bacterial biofilm formation. *J Dent*. 2019; 90: 103199. PMID: 31557551.
  22. Nagaeva M.O., Timohina T.H., Krechkivskaja O.A., Zolotova L.Ju. Surface relief of filling materials and the intensity of biofilm formation with various polishing methods. *Medical science and education of the Urals*. 2016; 3: 49—52 (In Russ.). eLIBRARY ID: 27039392.
  23. Ishii R., Takamizawa T., Tsujimoto A., Suzuki S., Imai A., Barkmeier W.W., Latta M.A., Miyazaki M. Effects of finishing and polishing methods on the surface roughness and surface free energy of bulk-fill resin composites. *Oper Dent*. 2020; 45 (2): E91—E104. PMID: 31738697
  24. Wheeler J., Deb S., Millar B.J. Evaluation of the effects of polishing systems on surface roughness and morphology of dental composite resin. *Br Dent J*. 2020; 228 (7): 527—32. PMID: 32277211
  25. Lopes I.A.D., Monteiro P.J.V.C., Mendes J.J.B., Gonçalves J.M.R., Caldeira F.J.F. The effect of different finishing and polishing techniques on surface roughness and gloss of two nanocomposites. *Saudi Dent J*. 2018; 30 (3): 197—207. PMID: 29942103
  26. Ovcharenko E.S., Severina T.V., Melekhov S.V. Microbiological and experimental analysis of the surface of a composite restoration after treatment with various polishing systems in patients with inflammatory periodontal diseases. *Medical alphabet*. 2018; 4 (34): 27—30 (In Russ.). eLIBRARY ID: 37010232
  27. Severina T.V., Ovcharenko E.S. Comparative analysis of the use of polishing systems to achieve the effect of «dry light» of the finished restoration from a light curing composite material. *Clinical Dentistry (Russia)*. 2016; 3 (79): 16—20 (In Russ.). eLIBRARY ID: 26644597
  28. Bansal K., Gupta S., Nikhil V., Jaiswal S., Jain A., Aggarwal N. Effect of different finishing and polishing systems on the surface roughness of resin composite and enamel: An In vitro profilometric and scanning electron microscopy study. *Int J Appl Basic Med Res*. 2019; 9 (3): 154—158. PMID: 31392178
  29. Dhananjaya K.M., Vadavadagi S.V., Almalki S.A., Verma T., Arora S., Kumar N.N. In vitro analysis of different polishing systems on the color stability and surface roughness of nanocomposite resins. *J Contemp Dent Pract*. 2019; 20 (11): 1335—8. PMID: 31907340
  30. Soliman H.A.N., Elkholy N.R., Hamama H.H., El-Sharkawy F.M., Mahmoud S.H., Comisi J.C. Effect of Different Polishing Systems on the Surface Roughness and Gloss of Novel Nanohybrid Resin Composites. *Eur J Dent*. 2020; Online ahead of print. PMID: 33111284
  31. Tosco V., Monterubbianesi R., Orilisi G., Procaccini M., Grandini S., Putignano A., Orsini G. Effect of four different finishing and polishing systems on resin composites: roughness surface and gloss retention evaluations. *Minerva Stomatol*. 2020; 69 (4): 207—14. PMID: 31633320

Москва, Россия  
27-30.09.2021



# ДЕНТАЛ ЭКСПО

50-Й МОСКОВСКИЙ  
МЕЖДУНАРОДНЫЙ  
СТОМАТОЛОГИЧЕСКИЙ  
ФОРУМ И ВЫСТАВКА

Крокус Экспо,  
павильон 2, залы 5, 7, 8

[www.dental-expo.com](http://www.dental-expo.com)



КРУПНЕЙШАЯ ВЫСТАВКА, ПЛОЩАДКА ОБУЧЕНИЯ И НЕТВОРКИНГА

Организатор:

**DENTALEXPO®**

+7 499 707 23 07 | [info@dental-expo.com](mailto:info@dental-expo.com)

Стратегический партнер:



СТОМАТОЛОГИЧЕСКАЯ  
АССОЦИАЦИЯ  
РОССИИ

Стоматологическая  
Ассоциация  
России (СМАР)

 [dentalexporussia](https://www.instagram.com/dentalexporussia)

 [dentalexpo.russia](https://www.facebook.com/dentalexpo.russia)

 [vk.com/dentalexpomoscow](https://vk.com/dentalexpomoscow)

 [t.me/dentalexporussia](https://t.me/dentalexporussia)

12+

DOI: 10.37988/1811-153X\_2021\_2\_24

Ф.Ф. Лосев,  
д.м.н., профессор, директор

Е.К. Кречина,  
д.м.н., профессор, зав. отделением  
функциональной диагностики

М.М. Каюгин,  
соискатель отделения функциональной  
диагностики

ЦНИИСиЧЛХ, 119021, Москва, Россия

## Оценка состояния микрогемодинамики в опорных тканях при протезировании с применением имплантатов на нижней челюсти с полным отсутствием зубов

**Реферат. Цель работы** — изучение микрогемодинамики в слизистой оболочке альвеолярного гребня при съемном протезировании с применением имплантатов. **Материалы и методы.** Проведено клинико-функциональное исследование состояния микрогемодинамики в опорных тканях у 60 человек в возрасте от 50 до 65 лет ( $55,5 \pm 2,5$ , 31 муж. и 29 жен.) с диагнозом полная потеря зубов (K08.1) на нижней челюсти при ортопедическом лечении с опорой на ден- тальные имплантаты, которые были разделены на 2 группы: I группа (29 чел.) — с использованием съемных конструкций с фиксацией с помощью замкового крепления (типа локатор), II группа (31 чел.) — съемные протезы с фиксацией на телескопических коронках. Для исследования состояния микроциркуляции в слизистой оболочке альвеолярного гребня был использован метод лазерной доплеровской флоуметрии (ЛДФ) с помощью прибора ЛАКК-М (НПП «Лазма», Россия). При этом оценивали показатель микроциркуляции (М), характеризующий уровень тканевого кровотока; параметр  $\sigma$ , определяющий колеблемость потока эритроцитов, и показатель шунтирования (ПШ) кровотока. **Результаты.** По данным ЛДФ установлено, что уровень микроциркуляции в слизистой оболочке альвеолярного гребня в ответ на функциональную нагрузку после фиксации съемного протеза

с локаторами (I группа) и телескопическими коронками (II группа) сопровождается ростом уровня кровотока (М) и его активности ( $\sigma$ ) на 37 и 66%, соответственно, и в 2,2—2,4 раза, соответственно, что свидетельствовало о развитии гиперемии в микроциркуляторном русле и сохраняется до 3 и 6 месяцев, соответственно. **Заключение.** При ортопедическом лечении с опорой на имплантаты в слизистой оболочке альвеолярного гребня в зависимости от конструкции опорных элементов нормализация микрогемодинамики наступает через 3—6 месяцев после протезирования.

**Ключевые слова:** микроциркуляция, съемные протезы, имплантаты, телескопические коронки, локаторы

### ДЛЯ ЦИТИРОВАНИЯ:

Лосев Ф.Ф., Кречина Е.К., Каюгин М.М. Оценка состояния микрогемодинамики в опорных тканях при протезировании с применением имплантатов на нижней челюсти с полным отсутствием зубов. — *Клиническая стоматология*. — 2021; 2 (98): 24—28. DOI: 10.37988/1811-153X\_2021\_2\_24

F.F. Losev,  
Grand PhD in Medical sciences, professor,  
director

E.K. Krechina,  
Grand PhD in Medical sciences, professor  
of the Functional diagnostics department

M.M. Kayugin,  
PhD candidate at the Functional diagnostics  
department

Central research institute of dental and maxillofacial surgery, 119021, Moscow, Russia

## Assessment of the state of microhemodynamics in the supporting tissues during prosthetics with the use of implants on the lower jaw with complete absence of teeth

**Abstract. Purpose of work** — study of microhemodynamics in the mucous membrane of the alveolar ridge during removable prosthetics with the use of implants. **Materials and methods.** A clinical and functional study of the state of microhemodynamics in supporting tissues was carried out in 60 people aged 50 to 65 years ( $55.5 \pm 2.5$ , 31 men and 29 women) with a diagnosis of complete loss of teeth (K08.1) in the

lower jaw in orthopedic treatment based on dental implants, which were divided into 2 groups: I group (29 people) — using removable structures with fixation using a lock (locator type), II group (31 people) — removable dentures with fixation on telescopic crowns. To study the state of microcirculation in the mucous membrane of the alveolar ridge, the method of laser Doppler flowmetry (LDF) was used using



a LAKK-M device (Lazma, Russia). At the same time, the index of microcirculation (M), which characterizes the level of tissue blood flow, was assessed; parameter  $\sigma$ , which determines the fluctuations in the flow of erythrocytes and the shunting index (PS) of the blood flow. **Results.** According to LDF data, it was found that the level of microcirculation in the mucous membrane of the alveolar ridge in response to functional load after fixation of a removable prosthesis with locators (I group) and telescopic crowns (II group) is accompanied by an increase in the level of blood flow (M) and its activity ( $\sigma$ ) by 37 and 66%, respectively, and 2.2—2.4 times more, respectively, which indicated the development of hyperemia in the microvasculature and persists up to 3 and 6 months, respectively. **Conclusion.** In orthopedic treatment based on implants in the mucous membrane of the alveolar ridge, microhemodynamics

normalization occurs 3—6 months after prosthetics, depending on the design of the supporting elements.

**Key words:** microcirculation, removable dentures, implants, telescopic crowns, locators

**FOR CITATION:**

*Losev F.F., Krechina E.K., Kayugin M.M.* Assessment of the state of microhemodynamics in the supporting tissues during prosthetics with the use of implants on the lower jaw with complete absence of teeth. *Clinical Dentistry (Russia)*. 2021; 2 (98): 24—28. DOI: 10.37988/1811-153X\_2021\_2\_24

## ВВЕДЕНИЕ

Реабилитация больных после полной потери зубов является одной из актуальных проблем современной ортопедической стоматологии. Увеличение продолжительности жизни людей, омоложение группы лиц с полной потерей зубов привело к возрастанию требований к качеству съемных протезов, их эстетических и функциональных свойств, к усовершенствованию и индивидуализации съемных протезов при полной потере зубов [1, 2]. Вопросам улучшения функции полных съемных протезов посвящен ряд работ [3—6].

В последние годы в клинике ортопедической стоматологии все большее применение получают внутрикостные имплантаты в качестве опор зубных протезов [7]. Успех ортопедического лечения зависит от ряда факторов, и главными из них являются тщательная, правильно проводимая диагностика и составление адекватного плана лечения, рациональное ортопедическое лечение [8].

Клиническое изучение результатов протезирования показало, что вышеперечисленных факторов может оказаться недостаточно. В связи с этим представляет интерес использование функциональных методов исследования в опорных тканях для прогнозирования результатов ортопедического лечения [9—11]. Известны данные о нарушении микрогемодинамики в опорных тканях при частичной и полной потере зубов [12—16].

Однако объективная оценка функционального состояния опорных тканей при полной потере зубов на нижней челюсти остается актуальной для прогнозирования ближайших и отдаленных результатов ортопедического лечения, так как имеющиеся сведения недостаточны.

**Цель исследования** — изучение микрогемодинамики в слизистой оболочке альвеолярного гребня при съемном протезировании с применением имплантатов.

## МАТЕРИАЛЫ И МЕТОДЫ

Для достижения поставленной цели было проведено клинико-функциональное исследование состояния опорных тканей у 60 человек в возрасте от 50

до 65 лет (средний возраст —  $55,5 \pm 2,5$  года), 31 мужчина и 29 женщин, с диагнозом полная потеря зубов (K08.1) на нижней челюсти при ортопедическом лечении с опорой на дентальные имплантаты, которые были разделены на 2 группы: I группа (29 чел., 15 мужчин и 14 женщин, средний возраст —  $56 \pm 2,6$  года) — с использованием съемных конструкций с фиксацией с помощью замкового крепления (типа локатор); II группа (31 чел., 16 мужчин и 15 женщин, средний возраст —  $57 \pm 2,7$  года) — в которой проведено ортопедическое лечение с изготовлением съемных протезов с фиксацией на телескопические коронки. Группы были сопоставлены по возрасту и полу.

**Критерии включения:** полная потеря зубов на нижней челюсти (K08.1), степень атрофии альвеолярного гребня II типа по классификации И.М. Оксмана, сроки отсутствия зубов от 1 года до 3 лет, отсутствие суб- и декомпенсированной общесоматической патологии, аллергических реакций, сердечно-сосудистых патологий и заболеваний слизистой оболочки рта.

**Критерии не включения:** частичная потеря зубов на нижней челюсти, заболевания сердечно-сосудистой системы, слизистой оболочки рта или соматические заболевания в стадии декомпенсации.

Диагностику состояния опорных тканей проводили на основе клинико-рентгенологических и функциональных данных.

У всех пациентов на верхней челюсти были полные съемные пластиночные протезы.

Имплантация проведена с использованием внутрикостных имплантатов фирмы Astra Tech (Швеция). Ортопедическое лечение проведено по общепринятой методике.

Для исследования состояния микроциркуляции в слизистой оболочке альвеолярного гребня был использован метод лазерной доплеровской флоуметрии (ЛДФ) с помощью прибора ЛАКК-М (НПП «Лазма», Россия). ЛДФ проводили по стандартной методике, наложением датчика в области переходной складки в трех точках (фронтальный отдел и область жевательных зубов нижней челюсти). Состояние микроциркуляции оценивали по показателю микроциркуляции (M), характеризующему уровень тканевого кровотока,

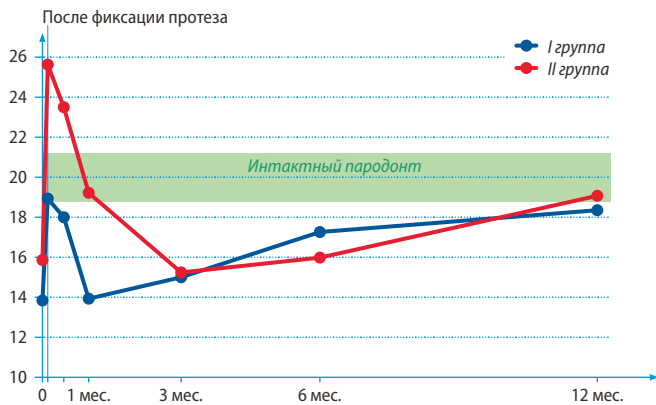


Рис. 1. Показатель микроциркуляции (M) в динамике наблюдения [Fig. 1. Microcirculation index (M) in the mucous membrane of the alveolar ridge in patients with complete loss of teeth of the lower jaw after implant prosthetics (I group — locking prostheses, II group — prostheses on telescopic crowns)]

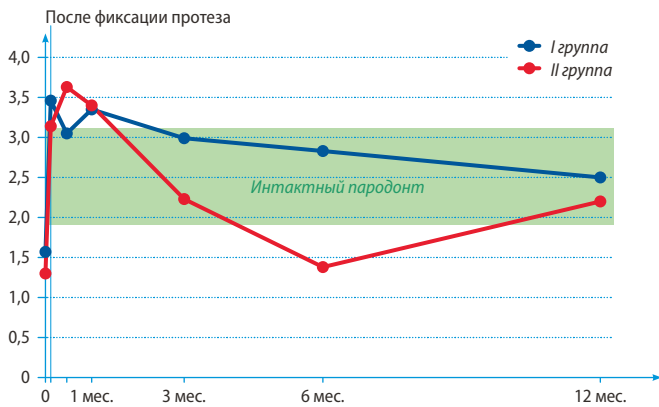


Рис. 2. Интенсивность кровотока (σ) в динамике наблюдения [Fig. 2. Blood flow intensity (σ) in the dynamics of observation in the mucous membrane of the alveolar ridge in patients with complete loss of teeth in the lower jaw after prosthetics using implants (I group — locking prostheses, II group — prostheses on telescopic crowns)]

параметру  $\sigma$ , определяющему колеблемость потока эритроцитов. По данным вейвлет-анализа ЛДФ-грамм определяли показатель шунтирования (ПШ) кровотока.

## РЕЗУЛЬТАТЫ

По данным ЛДФ, до протезирования в слизистой альвеолярного гребня нижней челюсти было установлено, что уровень кровотока M был снижен на 30,8%, что свидетельствовало о снижении перфузии тканей кровью. Активность кровотока  $\sigma$  также была меньше нормы на 37,2%, что свидетельствовало о снижении уровня микроциркуляции в слизистой оболочке альвеолярного гребня.

После фиксации съемного протеза в I группе уровень кровотока в слизистой оболочке альвеолярного гребня повышался на 36,7%, его интенсивность возрастала в 2,2 раза, что характеризовало усиление притока крови в опорных тканях и было связано с развитием гиперемии (см. таблицу, рис. 1, 2). Полученная тенденция усиливалась через 2 недели, что характеризовало усиление гиперемии. Через 1 месяц уровень кровотока снижался на 26,4%, оставаясь выше исходных значений, что свидетельствовало о сохранении затрудненного тока крови в микроциркуляторном русле и венозном застое. Через 3 месяца уровень кровотока и его интенсивность снижались, что характеризовало тенденцию спада гиперемии в системе микроциркуляции. Через 6 месяцев показатели микрогемодинамики были выше исходных значений, что сохранялось и через 12 месяцев и характеризовало улучшение кровообращения в микроциркуляторном русле.

После фиксации съемного протеза во II группе также отмечалось повышение уровня кровотока на 66% и его интенсивности в 2,4 раза, что характеризовало развитие более выраженной по сравнению с I группой гиперемии вследствие функциональной нагрузки (см. таблицу, рис. 1, 2). Через 1 и 3 месяца все показатели имели тенденцию последовательного снижения, и гиперемия купировалась через 6 месяцев после фиксации съемного протеза. Через 12 месяцев после протезирования уровень кровотока восстанавливался ( $M > 26\%$ ,  $\sigma > 5,9\%$ ), что было выше исходных значений и свидетельствовало об улучшении кровообращения вследствие функционирования протезной конструкции.

### Динамика параметров микроциркуляции в слизистой оболочке альвеолярного гребня после протезирования с опорой на имплантаты [Dynamics of microcirculation parameters in the mucous membrane of the alveolar ridge after implant-supported prosthetics]

Срок	I группа			II группа		
	M, перф. ед.	$\sigma$ , перф. ед.	ПШ	M, перф. ед.	$\sigma$ , перф. ед.	ПШ
До протезирования	13,84±1,64	1,57±0,40	1,50±0,15	15,86±0,12	1,30±0,31	1,84±0,05
После фиксации протеза	18,93±0,34*	3,46±2,22	1,54±0,19	25,63±1,98	3,14±0,01*	1,95±0,02
Через 2 недели	18,00±1,84	3,05±0,17	2,00±0,20*	23,50±2,48	3,63±0,33	2,50±0,10*
Через 1 месяц	13,93±1,25*	3,35±0,59	2,20±0,10	19,22±0,01	3,40±0,05	2,70±0,20
Через 3 месяца	15,00±1,30	2,99±0,19	1,98±0,18	15,24±0,05	2,23±0,09*	2,50±0,30
Через 6 месяцев	17,26±1,28	2,83±0,39	1,60±0,12	15,98±0,12	1,38±0,04*	1,90±0,25*
Через 12 месяцев	18,35±2,12	2,50±0,67	1,20±0,15*	19,07±0,18	2,20±0,07*	1,30±0,02*
Интактный пародонт	20,00±1,20	2,51±0,60	1,03±0,18	20,00±1,20	2,51±0,60	1,03±0,18

Примечание.\* — по сравнению с предыдущим сроком различия статистически достоверны ( $p < 0,05$ ).

По данным вейвлет-анализа ЛДФ-грамм, до протезирования показатель шунтирования (ПШ) превышал нормальные значения в 1,5–1,8 раза, что характеризовало превалирование шунтирующего кровотока над нутритивным в слизистой оболочке альвеолярного гребня и было связано с отсутствием функциональной нагрузки. После фиксации протеза в I группе ПШ имел тенденцию к повышению, что в дальнейшем (через 1 месяц) усиливалось в еще большей степени и было связано с развитием гиперемии в ответ на функциональную нагрузку, снижался через 3 месяца, что характеризовало улучшение функционирования микроциркуляции, и сохранялось через 6 и 12 месяцев (см. таблицу, рис. 3).

Во II группе после фиксации конструкции ПШ возрастал, что характеризовало усиление шунтирующего кровотока вследствие развития гиперемии в микроциркуляторном русле, которая усиливалась через 2 недели, 1 и 3 месяца. Через 6 месяцев ПШ снижался до нормальных значений, что сохранялось и через 12 месяцев.

## ЗАКЛЮЧЕНИЕ

При ортопедическом лечении с опорой на имплантаты в слизистой оболочке альвеолярного гребня в зависимости от конструкции опорных элементов нормализация

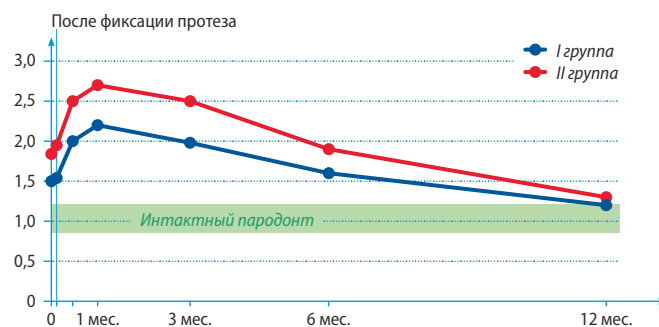


Рис. 3. Показатель шунтирования (ПШ) в динамике наблюдения [Fig. 3. Shunting index (PS) in the dynamics of observation in the mucous membrane of the alveolar ridge in patients with complete loss of teeth in the lower jaw after prosthetics with the use of implants (I group — locking prostheses, II group — prostheses on telescopic crowns)]

микрогемодинамики наступает через 3–6 месяцев после протезирования.

**Конфликт интересов.** Авторы декларируют отсутствие конфликта интересов.

Поступила: 30.03.2021 Принята в печать: 07.05.2021

**Conflict of interests.** The authors declare no conflict of interests.  
Received: 30.03.2021 Accepted: 07.05.2021

## ЛИТЕРАТУРА:

1. Смирнова Т.Н., Кречина Е.К., Погабало И.В., Рожнова Е.В., Ефремова Н.В., Согачев Г.В. Критерии оценки микрогемодинамических нарушений в тканях пародонта. — *Стоматология*. — 2017; 6-2: 89–90.
2. Трезубов В.Н., Симоненко А.А., Розов Р.А., Волковой О.А., Булычева Е.А., Алпатьева Ю.В. Сравнительная клинко-рентгенологическая характеристика имплантационных протезов с различным числом опорных имплантатов. — *Институт стоматологии*. — 2019; 4 (85): 52–5. eLIBRARY ID: 41717301
3. Иорданишвили А.К., Музыкин М.И., Лосев Ф.Ф. Характеристика рефлексов жевательного аппарата при устранении дефектов протезами на искусственных опорах. — В сб. научных трудов «Актуальные вопросы стоматологии». — Казань: КГМУ, 2018. — С. 156–159. eLIBRARY ID: 35064451
4. Лосев Ф.Ф., Бондаренко Н.А., Кирсанов А.В. Принципы одноментной имплантации. — *Стоматология*. — 2013; 92 (3): 77–9. eLIBRARY ID: 19062596
5. Раздорский В.В., Котенко М.В., Макарьевский И.Г. Субпериостальная экспресс-имплантация в лечении пациентов с адентией челюстей. — *Новое в стоматологии*. — 2010; 2(166): 18–22.
6. Agliardi E., Clericò M., Ciancio P., Massironi D. Immediate loading of full-arch fixed prostheses supported by axial and tilted implants for the treatment of edentulous atrophic mandibles. — *Quintessence Int.* — 2010; 41 (4): 285–93. PMID: 20305862
7. Симоненко А.А., Трезубов В.Н., Розов Р.А., Кусевичкий Л.Я. Исследование качества зубного имплантационного протезирования, качества жизни и удовлетворенности пациентов своими протезами (обзор). — *Институт стоматологии*. — 2019; 2 (83): 87–9. eLIBRARY ID: 39184710
8. Кулаков А.А., Каспаров А.С., Порфенчук Д.А. Эффективность протокола проведения ранней функциональной нагрузки различных

## REFERENCES:

1. Smirnova T.N., Krechina E.K., Pogabalo I.V., Rozhnova E.V., Efremova N.V., Sogachev G.V. Criteria for assessing microhemodynamic disorders in periodontal tissues. *Stomatology*. 2017; 6-2: 89–90 (In Russ.).
2. Trezubov V.N., Simonenko A.A., Rozov R.A., Volkovoy O.A., Bulychева E.A., Alpatyeva Ju.V. Comparative clinic-radiological characterization of implant prostheses with various supporting implant numbers. *The Dental Institute*. 2019; 85 (4): 52–5 (In Russ.). eLIBRARY ID: 41717301
3. Iordanishvili A.K., Muzykin M.I., Losev F.F. Characteristics of reflexes of the masticatory apparatus during the elimination of defects with prostheses on artificial supports. In: *Current issues of dentistry*. Kazan: Kazan State Medical Academy, 2018. Pp. 156–159 (In Russ.). eLIBRARY ID: 35064451
4. Losev F.F., Bondarenko N.A., Kirsanov A.V. The principles of one-stage implantation. *Stomatology*. 2013; 92 (3): 77–9 (In Russ.). eLIBRARY ID: 19062596
5. Razdorsky V.V., Kotenko M.V., Makariyevsky I.G. Subperiosteal express implantation in the treatment of patients with edentulous jaws. *New in dentistry*. 2010; 2 (166): 18–22 (In Russ.).
6. Agliardi E., Clericò M., Ciancio P., Massironi D. Immediate loading of full-arch fixed prostheses supported by axial and tilted implants for the treatment of edentulous atrophic mandibles. *Quintessence Int.* 2010; 41 (4): 285–93. PMID: 20305862
7. Simonenko A.A., Trezubov V.N., Rozov R.A., Kusevitsky L.Ya. Study of the quality of dental implantation prosthetics, quality of life and patient satisfaction with their dentures (review). *Institute of Dentistry*. 2019; 83 (2): 87–9 (In Russ.). eLIBRARY ID: 39184710
8. Kulakov A.A., Kasparov A.S., Porfenchuk D.A. The early functional loading protocol's efficiency for various dental implants. *Clinical Dentistry (Russia)*. 2020; 2 (94): 61–6 (In Russ.). eLIBRARY ID: 43125606



- денальных имплантатов. — *Клиническая стоматология*. — 2020; 2 (94): 61—6. eLIBRARY ID: 43125606
9. **Арутюнов С.Д., Грачев Д.И., Атрушкевич В.Г., Антоник М.М., Антоник П.М., Максимова Н.В., Сахабиева Д.А., Бутков Д.С., Бондарчук А.В., Унаньян К.Г.** Способ мониторинга гемодинамики тканей пародонта. — Патент RU № 2738729, действ. с 16.12.2020.
10. **Гветадзе Р.Ш., Кречина Е.К., Широков Ю.Ю.** Оценка результатов немедленной жевательной нагрузки на опорные ткани при ортопедическом лечении с применением денальных имплантатов по данным микрогемодинамики. — *Стоматология*. — 2018; 6—2: 64—5.
11. **Олесова В.Н., Шашмурина В.Р., Силаев Е.В.** Динамика микроциркуляции в слизистой оболочке протезного ложа у пациентов в период приспособления к полным съемным протезам. — *Российский стоматологический журнал*. — 2008; 3: 34—6.
12. **Келенджеридзе Е.М.** Сравнительная оценка процессов адаптации опорных тканей при ортопедическом лечении с использованием имплантатов по данным микроциркуляторных показателей: автореф. дис. ... к.м.н. — М.: ЦНИИСиЧЛХ, 2006. — 26 с.
13. **Кречина Е.К., Гветадзе Р.Ш., Харьковская А.А., Петренко А.В.** Состояние микроциркуляции в опорных тканях при протезировании полной адентии нижней челюсти с использованием имплантатов. — *Стоматология*. — 2010; 5: 63—5. eLIBRARY ID: 16599532
14. **Зайка Т.Л.** Влияние функциональных нагрузок на состояние жевательного аппарата при проведении ортопедического лечения: автореф. дис. ... к.м.н. — М.: ЦНИИСиЧЛХ, 2015. — 25 с.
15. **Смирнова Т.Н., Кречина Е.К., Погабало И.В., Рожнова Е.В., Ефремова Н.В., Согачев Г.В.** Критерии оценки микрогемодинамических нарушений в тканях пародонта. — *Стоматология*. — 2017; 6: 89—90.
16. **Харьковская А.А.** Клинико-функциональное состояние опорных тканей при протезировании пациентов с полной потерей зубов на нижней челюсти с применением имплантатов: автореф. дис. ... к.м.н. — М.: ЦНИИСиЧЛХ, 2012. — 22 с.
9. **Arutyunov S.D., Grachev D.I., Atrushkevich V.G., Antonik M.M., Antonik P.M., Maksimova N.V., Sakhabieva D.A., Butkov D.S., Bondarchuk A.V., Unanyan K.G.** A method for monitoring the hemodynamics of periodontal tissues. Patent RU № 2738729, effective from 16.12.2020 (In Russ.).
10. **Gvetadze R.Sh., Krechina E.K., Shirokov Yu.Yu.** Evaluation of the results of immediate chewing load on supporting tissues during orthopedic treatment using dental implants according to microhemodynamic data. *Stomatology*. 2018; 6—2: 64—5 (In Russ.).
11. **Olesova V.N., Shashmurina V.R., Silaev E.V.** Dynamics of microcirculation in the mucous membrane of the prosthetic bed in patients during the period of adaptation to full removable dentures. *Russian dental journal*. 2008; 3: 34—6 (In Russ.).
12. **Kelendzheridze E.M.** Comparative assessment of the adaptation processes of supporting tissues during orthopedic treatment with the use of implants according to microcirculatory parameters: master's thesis abstract. Moscow: Central research institute of dental and maxillofacial surgery, 2006. 26 p. (In Russ.).
13. **Krechina E.K., Gvetadze R.Sh., Kharkovskaya A.A., Petrenko A.V.** The state of microcirculation in the supporting tissues during prosthetics of complete edentulous lower jaw using implants. *Stomatology*. 2010; 5: 63—5 (In Russ.). eLIBRARY ID: 16599532
14. **Zayka T.L.** The influence of functional loads on the state of the masticatory apparatus during orthopedic treatment: master's thesis abstract. Moscow: Central research institute of dental and maxillofacial surgery, 2015. 25 p. (In Russ.).
15. **Smirnova T.N., Krechina E.K., Pogabalo I.V., Rozhnova E.V., Efremova N.V., Sogachev G.V.** Criteria for assessing microhemodynamic disorders in periodontal tissues. *Stomatology*. 2017; 6: 89—90 (In Russ.).
16. **Kharkovskaya A.A.** Clinical and functional state of supporting tissues during prosthetics of patients with complete loss of teeth in the lower jaw using implants: master's thesis abstract. Moscow: Central research institute of dental and maxillofacial surgery, 2012. 22 p. (In Russ.).

DOI: 10.37988/1811-153X\_2021\_2\_29

С.В. Новиков<sup>1</sup>,к.м.н., доцент кафедры стоматологии  
хирургической и челюстно-лицевой  
хирургииИ.Д. Тамазов<sup>1</sup>,

врач — стоматолог-хирург

А.И. Матвеев<sup>1</sup>,студент V курса стоматологического  
факультетаП.А. Тополянский<sup>1</sup>,к.т.н., доцент кафедры сварки и лазерных  
технологийА.П. Тополянский<sup>2</sup>,

генеральный директор

<sup>1</sup> ПСПбГМУ им. акад. И.П. Павлова,  
197022, Санкт-Петербург, Россия<sup>2</sup> ООО «Плазмацентр»,  
195112, Санкт-Петербург, Россия

## Оптимизация поверхности титановых дентальных имплантатов сплава grade 5 барьерным стеклокерамическим покрытием

**Реферат.** Разработано биосовместимое стеклокерамическое покрытие на основе кремния, углерода и азота — Pateks и технология его нанесения на дентальные имплантаты методом PECVD. **Цель исследования** — оценить успешность оптимизации поверхности легированных титановых внутрикостных дентальных имплантатов разработанным барьерным стеклокерамическим покрытием с помощью физико-химических, цитологических, спектрофотометрических и биологических исследований. **Материалы и методы.** Для проведения исследований использовались образцы титановых дентальных имплантатов (grade 5) BioMed. На часть из них с помощью разработанной нами технологии наносилось покрытие Pateks. Для проведения цитологического исследования использована культура клеток фибробластов легкого человека, спектрофотометрические исследования проводились на атомно-абсорбционном спектрофотометре и атомно-абсорбционном спектрометре «КВАНТ-Z.ЭТА» (Россия), в биологических исследованиях участвовали 6 кроликов породы шиншилла. **Результаты.** Отдельные физико-химические параметры предложенного покрытия продемонстрировали свои преимущества по сравнению с титановыми дентальными имплантатами без покрытия: уменьшение площади дефектов исходной поверхности титановых дентальных имплантатов, образовавшихся от предшествующих этапов формообразования и обработки, создание более гидрофильной поверхности, увеличение диэлектрических характеристик, а также pH среды. Покрытие Pateks безопасно для монослоя фибробластов и не угнетает дыхательные процессы в них. Нанесение стеклокерамического покрытия Pateks толщиной 0,5 мкм уменьшает содержания ионов алюминия и ванадия в модельной среде практически в 2 раза и обеспечивает барьер, способствующий снижению отрицательного биологического влияния данных ионов на периимплантные ткани. Отмечается сокращение сроков компактизации костной ткани вокруг экспериментальных титановых имплантатов с покрытием в исследовании на кроликах.

**Ключевые слова:** дентальный имплантат, биоинертность, покрытие, поверхность, кремний

### ДЛЯ ЦИТИРОВАНИЯ:

Новиков С.В., Тамазов И.Д., Матвеев А.И., Тополянский П.А., Тополянский А.П. Оптимизация поверхности титановых дентальных имплантатов сплава grade 5 барьерным стеклокерамическим покрытием. — *Клиническая стоматология*. — 2021; 24 (2): 29–36. DOI: 10.37988/1811-153X\_2021\_2\_29

S.V. Novikov<sup>1</sup>,PhD in Medical Sciences, associate professor  
of the Oral and maxillofacial surgery  
DepartmentI.D. Tamazov<sup>1</sup>,

dental surgeon

A.I. Matveev<sup>1</sup>,

5th year student of the Dentistry faculty

P.A. Topoljanskij<sup>2</sup>,PhD in Engineering, associate professor  
of the Welding and laser technologies  
Department

## Optimization of the surface of titanium dental implants of grade 5 alloy by barrier glass ceramic coating

**Abstract.** Pateks — the technology of applying a biocompatible glass-ceramic coating based on silicon, carbon and nitrogen on dental implants by PECVD is developed by research and production company Plasmacentre and Pavlov University (St. Petersburg, Russia). **Purpose of the research** — to evaluate the success of optimization of the surface of doped titanium endosseous dental implants which may be achieved with our glass-ceramic barrier coating technology using physicochemical, cytological, spectrophotometric and biological researches. The main task is to carry out a comparative assessment of the studies' results between dental implants with and without

A.P. Topoljanskij<sup>2</sup>,  
general manager

<sup>1</sup> Pavlov University, 197022,  
Saint-Petersburg, Russia

<sup>2</sup> Plasmacentre Ltd, Sydney, Australia,  
<https://plasmacentre.com.au>

Pateks glass-ceramic coating (doped with titanium alloy). **Materials and methods.** Titanium implants (grade 5) from BioMed were used in this research. Some of them were coated with Pateks according to our technology. A human lung fibroblast cells culture was used for the cytological study. Spectrophotometric studies were carried out on atomic absorption spectrophotometer and a atomic absorption spectrometer KVANT-Z.ETA (Russia). Biological studies were carried out on 6 Chinchilla rabbits. **Findings.** Pateks-coated implants demonstrate advantage in comparison with non-coated ones in certain physicochemical parameters such as decrease of defects' area in the initial surface of titanium implants which is formed on the previous stages of surface shaping and processing, providing higher surface hydrophilicity, increasing of dielectric characteristics and higher pH value. Pateks coating is safe for fibroblast monolayers and does not inhibit respiratory processes in them. Applying of Pateks glass-ceramic coating with a thickness of 0.5  $\mu\text{m}$  reduces the content of aluminum and vanadium ions in the model medium by almost 2 times and provides a barrier that helps to reduce the negative biological effect of these ions on peri-implant tissues. There is a reduction in the osseointegration time of experimental coated titanium implants in a study on rabbits.

**Key words:** dental implant, bioinertness, coating, surface, silicon

**FOR CITATION:**

Novikov S.V., Tamazov I.D., Matveev A.I., Topoljanskij P.A., Topoljanskij A.P. Optimization of the surface of titanium dental implants of grade 5 alloy by barrier glass ceramic coating. *Clinical Dentistry (Russia)*. 2021; 24 (2): 29—36 (In Russ.). DOI: 10.37988/1811-153X\_2021\_2\_29

## ВВЕДЕНИЕ

Рынок стоматологических изделий предлагает врачам-стоматологам различные системы металлических дентальных имплантатов. Все они отличаются по форме внутрикостной части, технологии изготовления и обработки поверхности [1–3]. Оптимальный материал для производства дентальных имплантатов — титан [4–6]. Легирование титана в большей степени является необходимостью, поскольку повышает технологичность чистого титана за счет снижения его пластичности для проведения различных способов модификации поверхности внутрикостной части.

В России наиболее распространены дентальные имплантаты, изготавливаемые из сплавов титана grade 5 (Ti6Al4V, российская марка — ВТ6). В этом сплаве (ISO 5832/3: 2016, ГОСТ 19807-91) содержится до 6,8% алюминия и до 4,5% ванадия. Некоторые изготовители используют сплав титана grade 4 (американский стандарт ASTM F67: 2013). Согласно нормативным документам он является нелегированным и не содержит ванадия и алюминия, однако уступает в физико-механических характеристиках сплаву grade 5.

Изучение инсталлированных титановых дентальных имплантатов показало, что на оксидной поверхности последних проходят процессы диффузии, в результате чего в периимплантных тканях обнаруживались следы ионов металлов [7, 8]. В других исследованиях представлены данные о том, что образующаяся оксидная пленка является очень тонкой, 1–10 нм, поэтому она не защищает организм человека от токсического влияния ионов алюминия и ванадия [9, 10].

Ионы ванадия реализуют свою цитотоксичность различными способами. Доказано, что они влияют на функции некоторых ферментов: АТФаз, протеиназа, рибонуклеаз и фосфатаз [11]. Также показано, что ванадий способен к изменению активности ДНК и РНК ферментов, что определяет его мутагенные и генотоксические эффекты [12]. Имеются сведения об отрицательном влиянии ионов ванадия на липидный обмен [11].

Ионы алюминия оказывают негативное действие на метаболизм костной ткани, снижают темпы минерализации путем ингибирования АТФ, а также способны к угнетению эритропоэза. Алюминий обладает свойством накопления в нервных тканях, что способствует развитию тяжелых расстройств функции ЦНС [13, 14]. В недавно проведенных научных исследованиях доказана возможность накопления ионов алюминия в тканях мозга, печени, почек и костей [15]. Имеются данные о токсическом влиянии алюминия на минеральный обмен веществ при содержании его на поверхности имплантата более 0,1% [7, 9]. Алюминий негативно воздействует на дифференциацию клеток путем конкуренции с ионами магния и кальция и отрицательного воздействия на мембраны клеток [16].

При исследовании наиболее часто используемых систем дентальных имплантатов экспертной группой ученых выявлено, что большинство из них имеют загрязнения поверхности [17].

При изготовлении дентальных имплантатов из легированного титанового сплава используются различные технологии обработки: фрезерование, пескоструйная обработка, пассивация, анодирование, электрохимическое травление и плазменное напыление. Каждая из них



имеет свои недостатки, что в итоге сказывается на качестве обрабатываемой поверхности титанового сплава [6–9, 18]. Мировое научное сообщество активно ведет работы по исследованию и внедрению плазменных технологий, как в медицине в целом [19–22], так и в стоматологии в частности [23–28], для улучшения характеристик поверхности тех или иных материалов, плазменной стерилизации, а также по использованию соединений кремния для улучшения показателей биосовместимости [29–33]. Однако для нанесения различных тонкопленочных покрытий на дентальные имплантаты в основном предлагается использовать процессы физического осаждения из паровой фазы (PVD). Для реализации этих технологий применяется наукоемкое, сложное и габаритное оборудование, эксплуатация которого требует высококвалифицированного персонала, специально оборудованного помещения, дополнительных методов обработки. Методика нанесения нашего покрытия является простой и доступной, поскольку требует малогабаритного и низкоэнергоёмкого оборудования.

**Цель работы** — оценка успешности оптимизации поверхности легированных титановых внутрикостных дентальных имплантатов разработанным нами барьерным стеклокерамическим покрытием с помощью физико-химических, цитологических, спектрофотометрических и биологических исследований.

## МАТЕРИАЛЫ И МЕТОДЫ

Материалом исследования является разработанное нами биосовместимое стеклокерамическое покрытие на основе кремния, углерода и азота Pateks. Также для проведения исследований использовались образцы титановых (grade 5) дентальных имплантатов BioMed. На часть из них с помощью разработанной нами технологии и оборудования наносилось покрытие Pateks (рис. 1). Для нанесения покрытия использовался разработанный нами метод плазменно-химического осаждения из газовой фазы стимулированного плазмой (plasma enhanced CVD – PECVD).




Рис. 1. Нанесение на дентальный имплантат покрытия Pateks  
[Fig. 1. Process of applying Pateks coating to a dental implant]

Физико-химические характеристики покрытия Pateks оценивались на предыдущих этапах наших исследований, в ходе которых оценивался ряд наиболее значимых характеристик поверхности дентальных имплантатов, согласно рекомендациям ISIS. Оценивали химический состав, топографию и специфические характеристики (фрактальность, однородность, наличие микротрещин и инородных включений и частиц) поверхности дентальных имплантатов методами рентгеновской фотоэлектронной спектроскопии, сканирующей зондовой микроскопии и другими. Дополнительно исследовали механические свойства, адгезию к подложке, краевой угол смачивания и износостойкость в условиях влияния микроабразивных частиц.

Для проведения цитологического исследования использовалось 8 образцов экспериментальных имплантатов, изготовленных из титанового сплава grade 5: 4 образца без покрытия, 4 с нанесенным предварительно стеклокерамическим покрытием толщиной 0,5–0,7 мкм (рис. 2). Проявление цитотоксических свойств определялось *in vitro* в соответствии с требованиями ГОСТ Р ИСО 10993-5. Для проведения исследования изготавливались экстракты в стерильных условиях. В качестве модельной среды для вытяжек выбрана культуральная бессывороточная среда альфа-МЕМ (БиолоТ, Россия), которая кроме этого использовалась в ходе определения цитотоксичности в качестве отрицательного контроля. Образцы помещали в индивидуальные стерильные пробирки, далее проводилось термостатирование при температуре 37°C. Для определения цитотоксичности использовался суточный монослой фибробластов соединительной ткани легкого эмбриона человека. Три 96-луночных планшета засеивали фибробластами в посевной концентрации 20 тыс./мл. В течение суток клетки инкубировались в CO<sub>2</sub>-инкубаторе при +37°C. Тестирование начинали на суточном клеточном монослое, достигшем субконфлуэнтности. Длительность экспозиции составила 72 часа в CO<sub>2</sub>-инкубаторе. Состояние монослоя и морфологии клеток контролировали ежедневно с помощью инвертированного микроскопа



Рис. 2. Имплантат без покрытия (сверху) и с покрытием (внизу)  
[Fig. 2. Implant without coating (top) and with a coating (bottom)]

«Unico» (США). Количественным тестом служила окраска тетразолиевым красителем тиазолилом голубым (Sigma, США), интенсивность которой в клетках пропорциональна активности их дыхания (тест МТТ). Результаты анализа снимали на планшетном анализаторе «Varioskan» (Thermo Fisher Scientific, США) при характеристической длине волны 550 нм.

Спектрофотометрические исследования проводились на атомно-абсорбционном спектрофотометре (Германия) и атомно-абсорбционном спектрометре «Квант-Z.ЭТА» («Кортэк», Москва). Время экспозиции образцов титана в модельной среде составляло 14 суток при +37°C. В качестве модельной среды выбран 0,9% раствор хлорида натрия.

В биологическом исследовании принимали участие 6 кроликов породы шиншилла, которым проводилась инсталляция экспериментальных имплантатов в области диафиза и метафиза бедренной кости после получения результатов цитологического исследования о безопасности стеклокерамического покрытия с разрешения этической комиссии. В ходе эксперимента права животных были соблюдены в рамках Хельсинской декларации 1975 г. и ее пересмотра от 2000 г. Содержание и использование кроликов соответствовало принятым рекомендациям, внутренним требованиям ФГБУ «НМИЦ ТО им. Р.Р. Вредена» и законам РФ (Приказ Министерства здравоохранения РФ «Об утверждении Правил надлежащей лабораторной практики» от 01.04.2016 г. №199н.; СП 2.2.1.3218-14 «Санитарно-эпидемиологические требования к устройству, оборудованию и содержанию экспериментально-биологических клиник (вивариев)»). В заднюю левую лапу производилась инсталляция экспериментальных образцов дентальных имплантатов из сплава grade 5, в заднюю правую — аналогичных имплантатов со стеклокерамическим покрытием (рис. 3). Для того чтобы провести оценку как контактного, так

и дистантного остеогенеза использовали экспериментальные титановые имплантаты с особым макроди-зайном, форма которых на поперечном срезе с одной стороны имеет небольшое углубление, способствующее увеличению площади дистантного остеогенеза. 3 особи выводились из эксперимента через 1 месяц, оставшиеся через 3 месяца. Далее готовили гистологические препараты с последующей их окраской гематоксилином и эозином и дополнительно азу-эозином по Романовскому.

## РЕЗУЛЬТАТЫ И ОБСУЖДЕНИЕ

### Физико-химические исследования

Установлено уменьшение площади дефектов исходной поверхности титановых дентальных имплантатов, образовавшихся от предшествующих этапов формообразования и обработки (рис. 4), создание более гидрофильной поверхности (рис. 5), увеличение диэлектрических характеристик, а также *pH* среды. Наиболее значимые с клинической точки зрения характеристики представлены в табл. 1.

**Табл. 1. Сравнение отдельных параметров поверхности легированного титана и стеклокерамического покрытия [Table 1. Comparison of individual parameters of the surface of doped titanium and glass-ceramic coating]**

Характеристика	Титан Grade 5	Покрытие
Модуль упругости, ГПа	115	127
Удельное электрическое сопротивление, Ом-м	106	108
Краевой угол смачивания, °	58	36

### Цитологическое исследование

В течение всего времени инкубации фибробластов с экстрактами из образцов не отмечено никаких изменений

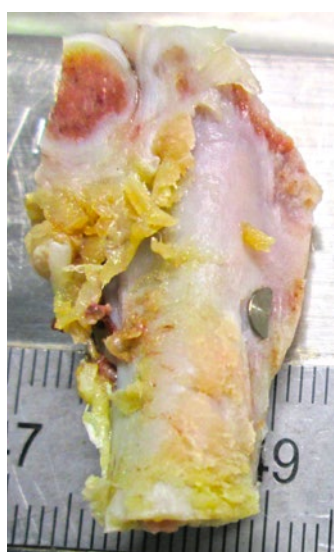


Рис. 3. Макропрепарат бедренной кости кролика  
[Fig. 3. Macro specimen of rabbit femur]




Рис. 4. Электронная микрофотография поверхности дентального имплантата Biomed: а — без покрытия, б — с покрытием  
[Fig. 4. Electron micrograph of the surface of the Biomed dental implant: a — original, b — Patek coating]








Рис. 5. Краевой угол смачивания: а — окисной пленки титана ВТ6; б — покрытия Pateks  
[Fig. 5. The wetting angle of: a — the oxide film of titanium grade 5; b — Pateks coating]

ни в морфологии клеток, ни в состоянии монослоя в целом по сравнению с клетками в отрицательном контроле. В результате исследований выявлено, что оба вида образцов с покрытиями Pateks и практически не действуют на клетки, как к 24-часовых, так и 72-часовых вытяжек. Клетки в присутствии 72-часовых экстрактов с имплантатами из титанового сплава grade 5 также не отличались от контрольных (табл. 2). Таким образом, стеклокерамическое покрытие безопасно для монослоя фибробластов и не угнетает дыхательные процессы в них.

### Спектрофотометрическое исследование

Определилось содержание ионов алюминия и ванадия, переходящих в модельную среду из титанового сплава grade 5 атомно-абсорбционным анализом (табл. 3).

### Биологическое исследование

Основываясь на результатах исследований разработанного нами покрытия выдвинута гипотеза о том, что положительные физико-химические характеристики дентальных имплантатов после нанесения на них покрытия Pateks, барьерные свойства покрытия и отсутствие цитотоксических свойств могут способствовать улучшению показателей биоинертности титановых дентальных имплантатов из сплава ВТ6, оптимизируя процессы остеоинтеграции. Для проверки данной гипотезы проведено биологическое исследование — эксперимент на животных, целью которого является сравнительная оценка результатов остеогенеза и остеоинтеграции

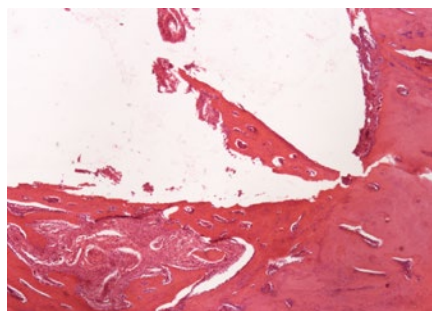


Рис. 6. Остеогенез в области неплотного (снизу) и плотного (справа) прилегания экспериментального имплантата без покрытия (окраска ГЭ, ув. 40)  
[Fig. 6. Osteogenesis in the area of loose (bottom) and tight (right) fit of the experimental implant without coating (HE staining, x40)]

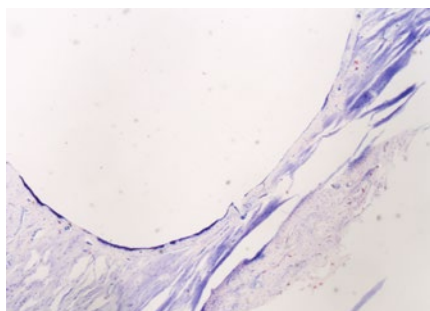


Рис. 7. Очаги краевой базофилии в зоне плотного прилегания экспериментального имплантата без покрытия (окраска по Романовскому, ув. 40)  
[Fig. 7. Foci of marginal basophilia in the zone of tight fit of the experimental implant without coating (staining according to Romanovsky, x40)]

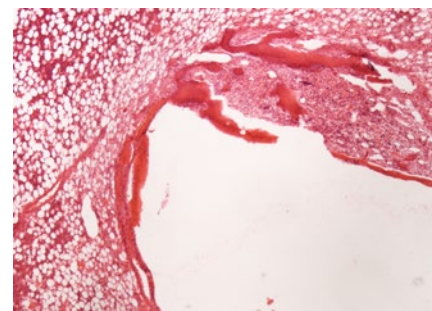


Рис. 8. Остеогенез в области плотного (слева) и неплотного (сверху) прилегания экспериментального имплантата без покрытия. Срез на уровне костного мозга (окраска ГЭ, ув. 40)  
[Fig. 8. Osteogenesis in the area of tight (left) and loose (top) fit of the experimental implant without coating. A cut at the bone marrow level (HE coloring, x40)]

Табл. 2. Данные жизнеспособности линии диплоидных фибробластов легкого человека по результатам МТТ-теста  
[Table 2. Data of viability of a line of diploid fibroblasts of human lung according to the results of MTT assay]

Материал	Экстракция 24 часа		Экстракция 72 часа	
	% от контроля	отклонение от контроля	% от контроля	отклонение от контроля
Покрытие	102,0±2,8	2,0	103,6±7,1	3,6
Сплав ВТ6	—	—	98,0±2,4	2,0

Табл. 3. Содержание ионов алюминия и ванадия в модельной среде, мг/л  
[Table 3. Spectrophotometric data]

Элемент	Норма по гигиеническим нормативам	Образец из ВТ6	Образец из ВТ6 с покрытием Pateks
Алюминий	0,5	0,09	0,05
Ванадий	0,1	0,02	<0,01

экспериментальных титановых имплантатов из сплава grade 5 с покрытием и контрольных образцов без него. В ходе оценки результатов биологического исследования сравнительный анализ гистологических препаратов проводили по 4 признакам: выраженность васкуляризации, степень перестройки костного регенерата, количество сформированных костных балок, выраженность фиброза. При оценке гистологических срезов всех кроликов получены однотипные результаты.

В ходе анализа гистологических препаратов бедренной кости кроликов, которым инсталлировались имплантаты без покрытия, выведенных из эксперимента через месяц выявлено следующее. В зоне плотного прилегания определяется умеренная декомпактизация и незавершенная реорганизация костных балок, визуализируются очаги краевой базофилии по границе между имплантатом и костью. В зоне неплотного прилегания определяется большее по сравнению с имплантатом с покрытием количество фиброзной ткани (рис. 6, 7).



В области контакта с костным мозгом определяется фиброзная капсула с единичными костными балками (рис. 8).

В ходе анализа гистологических препаратов бедренной кости кроликов, которым инсталировали имплантаты с покрытием, выведенных из эксперимента через месяц выявлено следующее. В области компактной пластинки определяются завершенная компактизация и более выраженный остеогенез, о чем свидетельствует формирование кости с организованными балками. В области неплотного прилегания отсутствуют очаги

базофилии, отмечается выраженная васкуляризация окружающих тканей, объем фиброзной ткани составляет меньшую часть от всего регенерата по сравнению с имплантатом без покрытия (рис. 9, 10). В области контакта с костным мозгом фиброзная капсула отличается большим количеством костных балок (рис. 11).

По данным гистологического исследования препаратов кроликов, выведенных из эксперимента через 3 месяца достоверных отличий между результатами эксперимента с покрытием и без него — не выявлено.

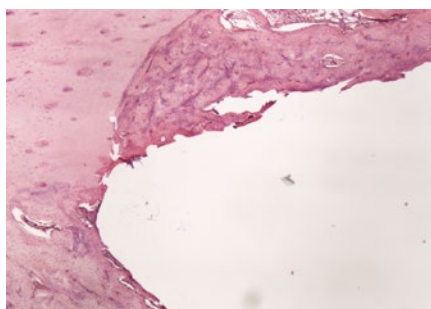


Рис. 9. Остеогенез в области неплотного (сверху) и плотного (слева) прилегания экспериментального имплантата с покрытием (окраска ГЭ, ув. 40)  
[Fig. 9. Osteogenesis in the area of loose (top) and tight (left) fit of the experimental coated implant (HE staining, x40)]

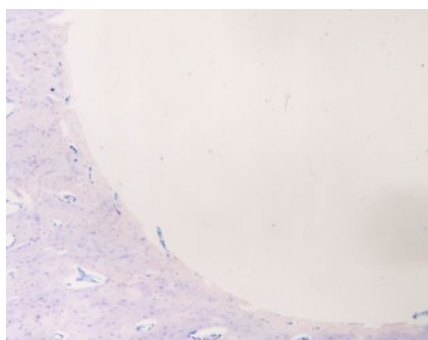


Рис. 10. Отсутствие краевой базофилии в зоне плотного прилегания экспериментального имплантата (окраска по Романовскому, ув. 40)  
[Fig. 10. Absence of marginal basophilia in the zone of tight fit of the experimental implant (staining according to Romanovsky, x40)]

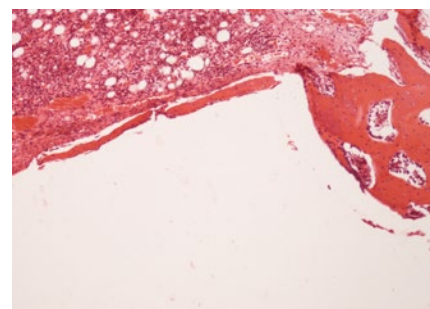


Рис. 11. Остеогенез в области плотного (сверху) и неплотного (справа) прилегания экспериментального имплантата с покрытием. Срез на уровне костного мозга (окраска ГЭ, ув. 40)  
[Fig. 11. Osteogenesis in the area of tight (top) and loose (right) fit of the experimental coated implant. A cut at the level of the bone marrow (HE staining, x40)]

## ВЫВОДЫ

Уменьшение дефектов исходной поверхности титановых дентальных имплантатов после нанесения покрытия способствует снижению химической и бактериальной контаминации. Создание более гидрофильной поверхности способствует снижению угла смачиваемости последней, повышению энергии адгезионного взаимодействия и более легкому распространению местных факторов роста кости, а также увеличению белковой абсорбции на поверхности внутрикостной части дентальных имплантатов, увеличению скорости смачиваемости крови, распространению белков фибрина и матрикса, что приводит к улучшению клеточной адгезии костной ткани и контактного остеогенеза на поверхности дентального имплантата в целом. Снижение электропроводности обуславливает снижение темпов закисления среды ткани, что в свою очередь является благоприятным фактором, препятствующим возникновению условий для усиления асептического хронического воспаления в зоне интерфейса установки дентального имплантата, снижая возможный риск возникновения инфекционного воспаления (мукозита и периимплантита).

Нанесение стеклокерамического покрытия Pateks толщиной 0,5 мкм обеспечивает барьер и уменьшает содержания ионов алюминия и ванадия в модельной среде в 2 раза.

Экспериментальные имплантаты со стеклокерамическим покрытием способствуют сокращению сроков компактизации костной ткани по сравнению с имплантатами без покрытия, установленными у животных.

## ЗАКЛЮЧЕНИЕ

Результаты экспериментальных исследований различных параметров барьерного стеклокерамического покрытия Pateks свидетельствуют об успешности оптимизации поверхности легированных титановых имплантатов данным покрытием и его безопасности, а также обосновывают возможность нанесения данных покрытий в клинических условиях. Одним из преимуществ нанесения покрытия Pateks (системы SiOCN) на дентальные имплантаты из легированного титанового сплава является повышение показателей биоинертности, высокий уровень которой характерен для дентальных имплантатов из титана марки grade 4, при этом с сохранением тех положительных физико-механических показателей, которые свойственны сплаву марки grade 5. В ходе исследований обоснован выбор и разработан процесс нанесения биосовместимых стеклокерамических покрытий Pateks. Используемое для этих задач оборудование является малогабаритным и низкоэнергоемким, что позволяет использовать его в амбулаторных клинических условиях.

**Конфликт интересов.** Авторы декларируют отсутствие конфликта интересов.

**Поступила:** 11.02.2021    **Принята в печать:** 06.04.2021

**Conflict of interests.** The authors declare no conflict of interests.

**Received:** 11.02.2021

**Accepted:** 06.04.2021

#### ЛИТЕРАТУРА:

1. **Егоров А.А., Дровосеков М.Н., Аронов А.М., Рожнова О.М., Егорова О.П.** Сравнительная характеристика материалов, применяемых в стоматологической имплантации. — *Бюллетень сибирской медицины*. — 2014; 13 (6): 41—7. eLIBRARY ID: 22931157
2. **Saurabh G.** Titanium to ceramic dental implants: A short communication. — *Journal of Dental Science and Medicine*. — 2017; 2 (1): 1. DOI: 10.4172/2572-4835.1000116
3. **Султанов А.А., Первов Ю.Ю., Яценко А.К.** Физико-химические свойства имплантатов и их взаимодействие с окружающими тканями и средами полости рта (обзор литературы). — *Вятский Медицинский Вестник*. — 2019; 2 (62): 80—6. eLIBRARY ID: 38213975
4. **Трофимов В.В., Федчишин О.В., Клименов В.А.** Титан, сплавы титана и их применение в стоматологии. — *Сибирский медицинский журнал (Иркутск)*. — 2009; 90 (7): 10—2. eLIBRARY ID: 12966356
5. **Rupp F, Liang L, Geis-Gerstorfer J, Scheideler L, Hüttig F.** Surface characteristics of dental implants: A review. — *Dent Mater*. — 2018; 34 (1): 40—57. PMID: 29029850
6. **Hatamleh M.M., Wu X, Alnazzawi A, Watson J, Watts D.** Surface characteristics and biocompatibility of cranioplasty titanium implants following different surface treatments. — *Dent Mater*. — 2018; 34 (4): 676—83. PMID: 29398110
7. **Al Jabbari Y.S., Fehrman J., Barnes A.C., Zapf A.M., Zinelis S., Berzins D.W.** Titanium nitride and nitrogen ion implanted coated dental materials. — *Coatings*. — 2012; 2: 160—78. DOI: 10.3390/coatings2030160
8. **Ehrenfest D.M.D., Coelho P.G., Kang B.-S., Sul Y.-T., Albrektsson T.** Classification of osseointegrated implant surfaces: materials, chemistry and topography. — *Trends Biotechnol*. — 2010; 28 (4): 198—206. PMID: 20116873
9. **Новиков С.В., Тамазов И.Д., Тополянский П.А., Тополянский А.П.** Использование холодной атмосферной плазмы в стоматологии. — *Здоровье и образование в XXI веке*. — 2018; 20 (1): 124—7. eLIBRARY ID: 32284233
10. **Камалов Р.Х., Лихота А.Н., Коваленко В.В., Тиньков В.А., Горобец Е.В., Кинчур Н.И., Розова Е.В.** Сравнительный анализ структуры поверхности и ее химического состава у разных систем дентальных имплантатов и их влияние на уровень сенсibilизации организма. — *Клиническая стоматология*. — 2011; 2 (58): 44—8. eLIBRARY ID: 22653169
11. **Тарантин А.В., Землянова М.А.** Эссенциальная роль и токсические эффекты ванадия. Обзор литературы. — *Экология человека*. — 2015; 12: 59—64. eLIBRARY ID: 25063260
12. **Choi Y, Park K, Kim I, Kim S.D.** Combined toxic effect of airborne heavy metals on human lung cell line A549. — *Environ Geochem Health*. — 2018; 40 (1): 271—282. PMID: 27888373
13. **Шугалей И.В., Гарабаджу А.В., Илюшин М.А., Судариков А.М.** Некоторые аспекты влияния алюминия и его соединений на живые организмы. — *Экологическая химия*. — 2012; 21 (3): 172—86. eLIBRARY ID: 22266558
14. **Dolara P.** Occurrence, exposure, effects, recommended intake and possible dietary use of selected trace compounds (aluminium, bismuth, cobalt, gold, lithium, nickel, silver). — *Int J Food Sci Nutr*. — 2014; 65 (8): 911—24. PMID: 25045935
15. **Igbokwe I.O., Igwenagu E., Igbokwe N.A.** Aluminium toxicosis: a review of toxic actions and effects. — *Interdiscip Toxicol*. — 2019; 12 (2): 45—70. PMID: 32206026
16. **Зайцева Н.В., Землякова Н.А., Степанков М.С., Игнатова А.М.** Оценка токсичности и потенциальной опасности наночастиц оксида алюминия для здоровья человека. — *Экология человека*. — 2018; 5: 9—15. eLIBRARY ID: 34957396

#### REFERENCES:

1. **Egorov A.A., Drovosekov M.N., Aronov A.M., Rozhnova O.M., Egorova O.P.** Comparative characteristics of materials used in dental implantation. *Bulletin of Siberian medicine*. 2014; 13 (6): 41—7 (In Russ.). eLIBRARY ID: 22931157
2. **Saurabh G.** Titanium to ceramic dental implants: A short communication. *Journal of Dental Science and Medicine*. 2017; 2 (1): 1. DOI: 10.4172/2572-4835.1000116
3. **Sultanov A.A., Pervov Yu.Yu., Yatsenko A.K.** Physical and chemical properties of implants, their interaction with surrounding tissues and environments of the oral cavity (literature review). *Medical newsletter of Vyatka*. 2019; 2 (62): 80—6 (In Russ.). eLIBRARY ID: 38213975
4. **Trofimov V.V., Fedchishin O.V., Klimenov V.A.** The titan, alloys of the titan and their application in stomatology. *Siberian Medical Journal (Irkutsk)*. 2009; 90 (7): 10—2 (In Russ.). eLIBRARY ID: 12966356
5. **Rupp F, Liang L, Geis-Gerstorfer J, Scheideler L, Hüttig F.** Surface characteristics of dental implants: A review. *Dent Mater*. 2018; 34 (1): 40—57. PMID: 29029850
6. **Hatamleh M.M., Wu X, Alnazzawi A, Watson J, Watts D.** Surface characteristics and biocompatibility of cranioplasty titanium implants following different surface treatments. *Dent Mater*. 2018; 34 (4): 676—83. PMID: 29398110
7. **Al Jabbari Y.S., Fehrman J., Barnes A.C., Zapf A.M., Zinelis S., Berzins D.W.** Titanium nitride and nitrogen ion implanted coated dental materials. *Coatings*. 2012; 2: 160—78. DOI: 10.3390/coatings2030160
8. **Ehrenfest D.M.D., Coelho P.G., Kang B.-S., Sul Y.-T., Albrektsson T.** Classification of osseointegrated implant surfaces: materials, chemistry and topography. *Trends Biotechnol*. 2010; 28 (4): 198—206. PMID: 20116873
9. **Novikov S.V., Tamazov I.D., Topolyanskii P.A., Topolyanskii A.P.** Use of cold atmospheric plasma in dentistry. *Health and Education Millennium*. 2018; 20 (1): 124—7 (In Russ.). eLIBRARY ID: 32284233
10. **Kamalov R.Ch., Lichota A.N., Kovalenko V.V., Tinkov V.A., Gorobets E.V., Kinchur N.I., Rozova E.V.** Comparative analysis of surface structure and her chemical composition at the different systems of dental implants and their influence on the level of sensibilization of organism. *Clinical Dentistry (Russia)*. 2011; 2 (58): 44—48 (In Russ.). eLIBRARY ID: 22653169
11. **Tarantin A.V., Zemlyanova M.A.** Vanadium essential role and toxic effects. *Human ecology*. 2015; 12: 59—64 (In Russ.). eLIBRARY ID: 25063260
12. **Choi Y, Park K, Kim I, Kim S.D.** Combined toxic effect of airborne heavy metals on human lung cell line A549. *Environ Geochem Health*. 2018; 40 (1): 271—282. PMID: 27888373
13. **Shugalej I.V., Garabadzhiu A.V., Ilyushin M.A., Sudarikov A.M.** Some aspects of effect of aluminium and its compounds on living organisms. *Russian Journal of General Chemistry*. 2013; 83: 2633—46. DOI: 10.1134/S1070363213130082
14. **Dolara P.** Occurrence, exposure, effects, recommended intake and possible dietary use of selected trace compounds (aluminium, bismuth, cobalt, gold, lithium, nickel, silver). *Int J Food Sci Nutr*. 2014; 65 (8): 911—24. PMID: 25045935
15. **Igbokwe I.O., Igwenagu E., Igbokwe N.A.** Aluminium toxicosis: a review of toxic actions and effects. *Interdiscip Toxicol*. 2019; 12 (2): 45—70. PMID: 32206026
16. **Zaitseva N.V., Zemlyanova M.A., Stepankov M.S., Ignatova A.M.** Scientific forecasting of toxicity and evaluation of hazard potential of aluminium oxide nanoparticles for human health. *Human Ecology*. 2018; 5: 9—15 (In Russ.). eLIBRARY ID: 34957396

17. **Ушаков А.И.** Краткий обзор доклада об исследовании поверхностей 62 моделей имплантатов различных производителей. — *Российская стоматология*. — 2014; 7 (3): 57—68. eLIBRARY ID: 22598402
18. **Shemtov-Yona K., Rittel D., Dorogoy A.** Mechanical assessment of grit blasting surface treatments of dental implants. — *J Mech Behav Biomed Mater*. — 2014; 39: 375—90. PMID: 25173238
19. **Demnati I., Grossin D., Combes C., Rey C.** Plasma-sprayed apatite coatings: Review of physical-chemical characteristics and their biological consequences. — *Journal of Medical and Biological Engineering*. — 2014; 34 (1): 1—7. DOI: 10.5405/jmbe.1459
20. **Al-Okla S.M., Al Nazwani N.S., Al-Mudarris F.A.** Overview of cold atmospheric plasma in wounds treatment. — *Medical & Clinical Research*. — 2020; 5 (10): 280—9. DOI: 10.33140/mcr.05.10.04
21. **von Woedtke T., Emmert S., Metelmann H.-R., Rumpf S., Weltmann K.-D.** Perspectives on cold atmospheric plasma (CAP) applications in medicine. — *Physics of Plasmas*. — 2020; 27 (7): 070601. DOI: 10.1063/5.0008093
22. **Shohet J.L.** (ed.). Encyclopedia of plasma technology. — Boca Raton (FL): CRC Press, 2016. — Pp. 328—338. DOI: 10.1081/E-EPLT
23. **Arora V., Nikhil V., Suri N.K., Arora P.** Cold atmospheric plasma (CAP) in dentistry. — *Dentistry (Sunnyvale)*. — 2014; 1: 189—93. DOI: 10.4172/2161-1122.1000189
24. **Duske K., Koban I., Kindel E., Schröder K., Nebe B., Holtfreter B., Jablonowski L., Weltmann K.D., Kocher T.** Atmospheric plasma enhances wettability and cell spreading on dental implant metals. — *J Clin Periodontol*. — 2012; 39 (4): 400—7. PMID: 22324415
25. **Giro G., Tovar N., Witek L., Marin C., Silva N.R.F., Bonfante E.A., Coelho P.G.** Osseointegration assessment of chairside argon-based nonthermal plasma-treated Ca-P coated dental implants. — *J Biomed Mater Res A*. — 2013; 101 (1): 98—103. PMID: 22826209
26. **Cha S., Park Y.-S.** Plasma in dentistry. — *Clin Plasma Med*. — 2014; 2 (1): 4—10. PMID: 27030818
27. **Küçük D., Ercan U.K., Köseoğlu S.** The fourth state of matter: Plasma and applications of atmospheric pressure cold plasmas in dentistry. — *Yeditepe Dental Journal*. — 2018; 14(3): 125—36 (In Turkish). DOI: 10.5505/yeditepe.2018.09609
28. **Mahrous A., Mohamed S., Ahmed A.** The effect of atmospheric plasma-sprayed peek implants on osseointegration. — *Egyptian Dental Journal*. — 2018; 64 (1): 733—44. DOI: 10.21608/edj.2018.78085
29. **Воронов И.А., Инполитов Е.В., Царев В.Н.** Подтверждение протективных свойств нового покрытия из карбида кремния «Панцирь» при моделировании микробной адгезии, колонизации и биодеструкции на образцах стоматологических базисных полимеров. — *Клиническая стоматология*. — 2016; 1 (77): 60—5. eLIBRARY ID: 25718070
30. **Stephen E.** Silicon carbide biotechnology. A biocompatible semiconductor for advanced biomedical devices and applications. — Amsterdam: Elsevier Science, 2016. — Pp. 251—268.
31. **Мансурова Л.А.** Физиологическая роль кремния. — *Сибирский медицинский журнал (Иркутск)*. — 2009; 90 (7): 16—8. eLIBRARY ID: 12966358
32. **Fares C., Elhassani R., Ren F., Cabrera A.R., Chai I., Neal D., Hsu S.-M., Esquivel-Upshaw J.F.** Color perceptibility and validity of silicon carbide-based protective coatings for dental ceramics. — *J Prosthet Dent*. — 2021; S0022-3913(20)30729-0. PMID: 33483139
33. **Esquivel-Upshaw J.F., Ren F., Hsu S.M., Dieng F.Y., Neal D., Clark A.E.** Novel Testing for Corrosion of Glass-Ceramics for Dental Applications. — *J Dent Res*. — 2018; 97 (3): 296—302. PMID: 28922616
17. **Ushakova A.I.** The synopsis of the report on the study of the surfaces of 62 implant models from different manufacturers. *Russian Stomatology*. 2014; 7 (3): 57—68 (In Russ.). eLIBRARY ID: 22598402
18. **Shemtov-Yona K., Rittel D., Dorogoy A.** Mechanical assessment of grit blasting surface treatments of dental implants. *J Mech Behav Biomed Mater*. 2014; 39: 375—90. PMID: 25173238
19. **Demnati I., Grossin D., Combes C., Rey C.** Plasma-sprayed apatite coatings: Review of physical-chemical characteristics and their biological consequences. *Journal of Medical and Biological Engineering*. 2014; 34 (1): 1—7. DOI: 10.5405/jmbe.1459
20. **Al-Okla S.M., Al Nazwani N.S., Al-Mudarris F.A.** Overview of cold atmospheric plasma in wounds treatment. *Medical & Clinical Research*. 2020; 5 (10): 280—9. DOI: 10.33140/mcr.05.10.04
21. **von Woedtke T., Emmert S., Metelmann H.-R., Rumpf S., Weltmann K.-D.** Perspectives on cold atmospheric plasma (CAP) applications in medicine. *Physics of Plasmas*. 2020; 27 (7): 070601. DOI: 10.1063/5.0008093
22. **Shohet J.L.** (ed.). Encyclopedia of plasma technology. Boca Raton (FL): CRC Press, 2016. Pp. 328—338. DOI: 10.1081/E-EPLT
23. **Arora V., Nikhil V., Suri N.K., Arora P.** Cold atmospheric plasma (CAP) in dentistry. *Dentistry (Sunnyvale)*. 2014; 1: 189—93. DOI: 10.4172/2161-1122.1000189
24. **Duske K., Koban I., Kindel E., Schröder K., Nebe B., Holtfreter B., Jablonowski L., Weltmann K.D., Kocher T.** Atmospheric plasma enhances wettability and cell spreading on dental implant metals. *J Clin Periodontol*. 2012; 39 (4): 400—7. PMID: 22324415
25. **Giro G., Tovar N., Witek L., Marin C., Silva N.R.F., Bonfante E.A., Coelho P.G.** Osseointegration assessment of chairside argon-based nonthermal plasma-treated Ca-P coated dental implants. *J Biomed Mater Res A*. 2013; 101 (1): 98—103. PMID: 22826209
26. **Cha S., Park Y.-S.** Plasma in dentistry. *Clin Plasma Med*. 2014; 2 (1): 4—10. PMID: 27030818
27. **Küçük D., Ercan U.K., Köseoğlu S.** The fourth state of matter: Plasma and applications of atmospheric pressure cold plasmas in dentistry. *Yeditepe Dental Journal*. 2018; 14(3): 125—36 (In Turkish). DOI: 10.5505/yeditepe.2018.09609
28. **Mahrous A., Mohamed S., Ahmed A.** The effect of atmospheric plasma-sprayed peek implants on osseointegration. *Egyptian Dental Journal*. 2018; 64 (1): 733—44. DOI: 10.21608/edj.2018.78085
29. **Voronov I.A., Ippolitov E.V., Tsarev V.N.** Confirmation of protective characteristics of new coating made of silicon carbide “Shell” in terms of modeling microbial adhesion, colonization and biodestruction based on basic orthopaedic polymers. *Clinical Dentistry (Russia)*. 2016; 1 (77): 60—5 (In Russ.). eLIBRARY ID: 25718070
30. **Stephen E.** Silicon carbide biotechnology. A biocompatible semiconductor for advanced biomedical devices and applications. Amsterdam: Elsevier Science, 2016. Pp. 251—268.
31. **Mansurova L.A.** Physiological role of silicon. *Siberian medical journal (Irkutsk)*. 2009; 90 (7): 16—8 (In Russ.). eLIBRARY ID: 12966358
32. **Fares C., Elhassani R., Ren F., Cabrera A.R., Chai I., Neal D., Hsu S.-M., Esquivel-Upshaw J.F.** Color perceptibility and validity of silicon carbide-based protective coatings for dental ceramics. *J Prosthet Dent*. 2021; S0022-3913(20)30729-0. PMID: 33483139
33. **Esquivel-Upshaw J.F., Ren F., Hsu S.M., Dieng F.Y., Neal D., Clark A.E.** Novel Testing for Corrosion of Glass-Ceramics for Dental Applications. *J Dent Res*. 2018; 97 (3): 296—302. PMID: 28922616



DOI: 10.37988/1811-153X\_2021\_2\_37

И.П. Рыжова<sup>1</sup>,

д.м.н., профессор кафедры ортопедической стоматологии

Н.М. Погосян<sup>1</sup>,

аспирант кафедры ортопедической стоматологии

В.В. Чуев<sup>1,2</sup>,

к.м.н., доцент кафедры терапевтической стоматологии; главный врач

А.А. Плугатырь<sup>1,2</sup>,

аспирант кафедры хирургической стоматологии; зам. главного врача

М.С. Новожилова<sup>3</sup>,

к.м.н., врач-стоматолог

Е.Н. Авдеев<sup>1</sup>,

к.м.н., ассистент кафедры ортопедической стоматологии

С.Ю. Иванов<sup>4,5</sup>,

член-корр. РАН, д.м.н., профессор, зав. кафедрой челюстно-лицевой хирургии и хирургической стоматологии; зав. кафедрой челюстно-лицевой хирургии

<sup>1</sup> НИУ БелГУ, 308015, Белгород, Россия<sup>2</sup> ООО «Стоматологический центр „ВладМиВа“», 308023, Белгород, Россия<sup>3</sup> 354-й окружной военный клинический госпиталь, 620144, Екатеринбург, Россия<sup>4</sup> РУДН, 117198, Москва, Россия<sup>5</sup> Первый МГМУ им. И.М. Сеченова, 119991, Москва, Россия

## Результаты клинических исследований метода сохранения костной ткани перед имплантацией

**Реферат.** Оценивали эффективность применения разработанного метода сохранения исходных параметров лунки удаленного зуба с использованием биологического потенциала собственных тканей в сравнении с традиционными методами восстановления недостающего объема костной ткани. Сравнительный анализ проведен путем сравнения результатов, полученных методом конусно-лучевой томографии и денситометрии. Основные критерии оценки — динамические изменения высоты и ширины альвеолярной кости, а также ее минеральный состав в период проводимого лечения. **Результаты.** Анализ полученных данных проведенного рентгенологического исследования с применением конусно-лучевого томографа показал преимущества разработанной методики по сравнению с традиционным способом ведения послеоперационной раны. Во II группе, где проводилась хирургическая подготовка лунки удаленного зуба разработанным способом, отмечено увеличение высоты и ширины альвеолярной кости на 12,8 и 24,2% от исходных значений, что намного превышает результаты, полученные в I (контрольной) группе. В I группе, где применялся традиционный способ подготовки лунки удаленного зуба, зафиксировано уменьшение высоты и ширины альвеолярной кости на 5,77 и 11,4%. Во II группе тоже отмечено улучшение качества костной ткани на 21,6% по сравнению с исходными данными. В I группе зафиксировано снижение минеральной плотности костной ткани на 12,8%. **Заключение.** Благодаря достижению оптимального объема альвеолярной кости спустя 3 месяца после удаления зуба применение разработанной методики позволяет не только сократить сроки планируемого лечения, в частности имплантацию, но и получить более предсказуемый результат.

**Ключевые слова:** малоинвазивные методы, имплантация, интеграция, реплантация

### ДЛЯ ЦИТИРОВАНИЯ:

*Рыжова И.П., Погосян Н.М., Чуев В.В., Плугатырь А.А., Новожилова М.С., Авдеев Е.Н., Иванов С.Ю.* Результаты клинических исследований метода сохранения костной ткани перед имплантацией. — *Клиническая стоматология.* — 2021; 24 (2): 37–42. DOI: 10.37988/1811-153X\_2021\_2\_37

I.P. Ryzhova<sup>1</sup>,

Grand PhD in Medical Sciences, professor of the Prosthodontics Department

N.M. Pogosyan<sup>1</sup>,

postgraduate at the Prosthodontics Department

V.V. Chuev<sup>1,2</sup>,

PhD in Medical Sciences, associate professor of the Therapeutic Dentistry Department; chief physician

A.A. Plugatyr<sup>1,2</sup>,

Postgraduate at the Surgical Dentistry Department; deputy chief physician

M.S. Novozhilova<sup>3</sup>,

PhD in Medical Sciences, dentist

## Clinical trial results method of preserving bone tissue before implantation

**Abstract.** Evaluated the effectiveness of the developed method of bone preserving after tooth extraction with using biological potential of own tissues in comparison with traditional methods of bone augmentation. The comparative analysis was carried out by comparing the results of computed tomography and densitometry. Main evaluation criteria is dynamic changes in the height and width of the alveolar bone, as well as its mineral composition during the treatment. Results. Analysis of results from computed tomography showed the advantages of developed method in comparison with traditional method of postoperative management. In group II, where the surgical bone preserving was by developed method, an increase in the height and weight of alveolar bone by 12.8% and 24.2% from initial parameters, it exceeds the results of group I (control group). In the group I, where was using traditional method of bone preservation, a decrease in the height and width of the alveolar bone was recorded by 5.77 and 11.4%. In group II, there was also an improvement in the quality of bone tissue by 21.6% compared to the initial volume. In group I, a decrease in bone mineral density was recorded by 12.8%. Conclusion. Due to the achievement of the optimal volume of the alveolar bone 3 months after tooth extraction,

E.N. Adveev<sup>1</sup>,  
PhD in Medical Sciences, assistant  
at the Prosthodontics Department

S.U. Ivanov<sup>4,5</sup>,  
corresponding member of the Russian  
Academy of Sciences, Grand PhD in Medical  
Sciences, professor of the Maxillofacial  
dentistry Department; professor of the  
Maxillofacial surgery department

<sup>1</sup> Belgorod State University,  
308015, Belgorod, Russia

<sup>2</sup> VladMiVa Dental Centre  
LLC, 308023, Belgorod, Russia

<sup>3</sup> Army Clinical Hospital no. 354,  
620144, Ekaterinburg, Russia

<sup>4</sup> RUDN University, 117198, Moscow, Russia

<sup>5</sup> Sechenov University, 119991, Moscow, Russia

## ВВЕДЕНИЕ

Основополагающий фактор успешной имплантации — достаточный объем костной ткани в операционной зоне, что не всегда удается обеспечить после удаления зуба. Учитывая данный факт, был разработан протокол сохранения исходного объема костной ткани после удаления зуба с использованием биологического потенциала собственных тканей.

Множество причин может привести к убыли костной ткани в зоне имплантации: наличие очагов хронического воспаления, травматическое удаление, травма зуба, анатомические особенности. Для предотвращения убыли костной ткани после удаления можно применить ряд распространенных методов, направленных на костную регенерацию, чаще всего в их основе лежит применение костных графтов и мембран. Однако их использование подразумевает увеличение сроков реабилитации пациентов, а также впоследствии возможны повторные хирургические вмешательства и сопутствующие им осложнения.

В данной статье представлены результаты применения малоинвазивного способа подготовки альвеолярной кости в области удаленного зуба перед имплантацией с использованием биологического потенциала собственных тканей, позволяющий сократить сроки лечения и сохранить объем постэкстракционной лунки.

Подготовка костной ткани перед имплантацией — важный этап в планировании стоматологической ортопедической реабилитации пациентов, так как постэкстракционная убыль при планировании лечения костной ткани вызывает затруднения, а также может привести к неудачам и осложнениям планируемой имплантации [1, 2]. Учитывая все вышеизложенное, каждый врач-стоматолог перед удалением зуба обеспокоен предотвращением большой убыли костной ткани для увеличения успеха имплантации.

the use of the developed technique allows not only to reduce the time of the planned treatment, in particular implantation, but also to get a more predictable result.

**Key words:** minimally invasive methods, implantation, osseointegration, replantation

### FOR CITATION:

*Ryzhova I.P., Pogosyan N.M., Chuev V.V., Plugatyr A.A., Novozhilova M.S., Adveev E.N., Ivanov S.U.* Clinical trial results method of preserving bone tissue before implantation. *Clinical Dentistry (Russia)*. 2021; 24 (2): 37–42. DOI: 10.37988/1811-153X\_2021\_2\_37

Потеря костной ткани и десны после удаления зуба может ухудшить результаты имплантации и вызвать дополнительные трудности [3, 4]. Дентальная имплантация занимает лидирующее место в системе комплексной реабилитации пациентов с дефектами зубных рядов на современном этапе развития. Актуальные проблемы стоматологии — снижение количества осложнений и сокращение сроков стоматологической реабилитации. Длительное время лечения и связанные с этим эстетические и функциональные недостатки могут быть весьма неприятными, а иногда даже они становятся причинами отказа от ортопедической реставрации на имплантатах [5, 6]. Протезирование на имплантатах в настоящее время считается одним из наиболее надежных и прогнозируемых методов стоматологического ортопедического лечения, но оно требует создания оптимальных условий для их установки. Так как после удаления зуба происходит атрофия альвеолярной костной ткани, установить имплантат без проведения костной аугментации невозможно [7, 8]. «Золотым стандартом» для увеличения объема костной ткани является аутопертрансплантация, а также методика направленной костной регенерации. Для сохранения и получения необходимого объема альвеолярной кости используют мембраны (резорбируемые или нерезорбируемые) в сочетании с остеопластическими материалами или аутокостью [9, 10].

Обе группы препаратов обладают стимулирующим действием на процессы регенерации костной ткани. Метод направленной костной регенерации часто используется в практике врача-стоматолога — он помогает достичь желаемого результата [11, 12].

К остеопластическим материалам для замещения дефектной костной ткани относятся алло-, ауто- и ксенопертрансплантаты. Однако применение аллокости проблематично в связи с его хранением, транспортировкой и риском возникновения иммунного конфликта [13, 14]. Самый распространенный и широко применяемый

материал — ксенографты. Отрицательный момент в применении ксеногенного материала — его высокая иммуногенность из-за присутствия в материале видоспецифических белков [15, 16].

К основным недостаткам направленной костной регенерации при восстановлении дефектов альвеолярной кости относятся сложность адаптации и стабильность фиксации каркасной мембраны для ограничения зоны реконструкции [17]. Однако достаточно часто, несмотря на тщательно соблюдаемый хирургический протокол, остеорегенерация может непредсказуемо осложняться атипичным течением раннего постоперационного периода, развитием неадекватного воспалительного ответа, что может неблагоприятно отразиться на течении остеогенеза. Наиболее часто встречаемые осложнения — раннее расхождение швов и раскрытие раны: они отрицательно влияют на эффективность, вплоть до полного вымывания костного аугментата [18–20].

В практике известны разные методы сохранения объема костной ткани лунки удаленного зуба, основанные на естественных ресурсах организма. Все они направлены на сохранение исходного объема костной ткани и предотвращение ее убыли [21, 22]. К ним относятся использование богатой тромбоцитами плазмы крови и реплантация зубов. Последняя представляет собой органосохраняющую операцию, предотвращающую атрофию костной ткани, выдвижение зубов-антагонистов и смещение соседних зубов. Давно известно, что удаленный зуб при реплантации обладает значительным биорегенеративным потенциалом [23, 24].

Важное значение в восстановлении костной ткани имеет цитоплазма тромбоцитов, которая содержит два типа специализированных гранул:  $\alpha$ - и  $\beta$ -гранулы, содержимое которых высвобождается в результате экзоцитоза при активации тромбоцитов [25, 26]. Тромбоциты содержат и секретируют многочисленные факторы роста, ускоряя процессы регенерации, снижая послеоперационную боль, используя собственные резервы и потенциалы организма [27–29].

Учитывая все возможные способы восстановления костной ткани в зависимости от клинической ситуации, врачу необходимо выбрать самый предсказуемый и менее травматичный из них, который обеспечит результат на длительный срок и без осложнений, а также будет способен восстановить необходимый объем альвеолярной кости при различных видах дефектов [30].

Основываясь на вышеизложенном, была поставлена цель исследования — разработать способ малоинвазивной и щадящей подготовки альвеолярной кости с использованием биологического потенциала организма перед имплантацией и изучить ее эффективность.

## МАТЕРИАЛЫ И МЕТОДЫ

На клинической базе НИУ БелГУ и стоматологической клиники «Студия С» (Екатеринбург) обследованы 35 пациентов (21 женщина и 14 мужчин) в возрасте 25–55 лет, направленных на хирургическую подготовку

рта перед имплантацией. Все пациенты были без выявленных сопутствующих соматических заболеваний. Критерии включения в группу исследования: наличие кариозных или некариозных поражений твердых тканей зубов, хронический апикальный периодонтит, нарушение целостности коронковой части зубов в результате травмы.

Пациентов разделили на 2 группы. Всем пациентам была проведена хирургическая подготовка альвеолярной кости перед имплантацией, которая заключалась для 1-й (контрольной) группы в атравматичном удалении зуба, взятии венозной крови в вакуумную пробирку с активатором свертывания крови кремнезем, изготовлении тромбоцитарной массы (platelet-rich fibrin, PRF) методом центрифугирования и последующем восполнении ею альвеолы удаленного зуба.

Во 2-й (основной) группе использовали хирургическую подготовку по разработанной методике (патент № 2680797, действ. с 22.05.2018). В доимплантационный период проводили атравматичное удаление зуба, выделение фрагмента удаленного зуба и его подготовку к реплантации. Для этого фрезами вырезали фрагмент корня зуба, пломбировали корневой канал пломбировочным материалом (ProRoot MTA) и обрабатывали антисептически. Параллельно подготовке фрагмента удаленного зуба ассистент готовил тромбоцитарную массу, которой восполнялась лунка. Операция заканчивалась позиционированием подготовленного фрагмента удаленного зуба в альвеолу на глубину 2 мм и наложением нерассасывающихся швов.

Динамическое наблюдение пациентов в обеих группах включали клинические осмотры, изучение и анализ объема костной ткани по рентгенологическим данным и результатов качества кости по денситометрическим исследованиям. Данные исследования проводились с применением конусно-лучевого томографа «Planmeca ProMax 3D».

Клинические осмотры проводились в 2 этапа. Первый этап — доимплантационный: до удаления зуба, затем на 1-е, 3-и, 7-е сутки после проведенной хирургической подготовки альвеолярной лунки удаленного зуба и через 1 и 3 месяца.

После достижения оптимального объема альвеолярной кости всем пациентам была проведена имплантация. Во 2-й группе пациентам перед имплантацией дополнительно удаляли фрагмент интегрированного в лунку зуба. Постимплантологический период наблюдения включал клинические осмотры пациентов на 1-е, 3-и, 7-е сутки после имплантации. Через 1 и 3 месяца проводили рентгенологические и денситометрические исследования интегрированных имплантатов.

## РЕЗУЛЬТАТЫ И ОБСУЖДЕНИЕ

Результаты рентгенологического контроля объема костной ткани альвеолы до удаления зуба, через 1 и 3 месяца представлены в табл. 1. Результаты денситометрического исследования плотности костной ткани в единицах



Хаунсфилда (HU) представлены в табл. 2.

В результате анализа полученных данных на первом этапе исследования, который включал в 1-й группе пациентов удаление зуба, внесение в лунку (PRF), через 3 месяца был получен результат в виде изменения ширины альвеолярной кости на 0,61 мм — это на 11,4% меньше исходных показателей. По высоте показателей и отмечается 0,33 мм — это, соответственно, 5,47% от исходных данных до удаления зуба. Плотность костной ткани составила 96 Hu — на 12,8% меньше от исходных параметров.

Во 2-й группе пациентов, которым было проведено удаление зуба с последующей реплантацией фрагмента в лунку, через 3 месяца был получен следующий результат: увеличение ширины альвеолярной кости на 0,71 мм (12,8%). Высота увеличилась на 1,48 мм (4,2%). Плотность костной ткани увеличилась на 132 ед. (21,6%).

После достижения оптимального объема и плотности костной ткани во всех группах пациентов вторым этапом была проведена имплантация в области отсутствующего зуба.

Результаты анализа данных компьютерной томографии (КТ) по состоянию объема и плотности костной ткани в постимплантационный период представлены в табл. 3 и 4.

По данным КТ и денситометрии у пациентов 1-й группы на втором этапе исследования отмечается уменьшение ширины альвеолярного отростка от на 0,37 мм (7%) и плотности костной ткани на 118 ед. (18%).

Во 2-й группе показатели были лучше: отмечено изменение ширины альвеолярного отростка на 0,13 мм (2,08%), а плотность костной ткани уменьшилась только на 60 ед. (7,4% от первоначальных значений).

## ВЫВОДЫ

Анализ полученных данных рентгенологического исследования и денситометрии в период исследования показал, что группа, где была проведена подготовка альвеолярной кости разработанным способом с применением тромбоцитарной массы и выделенным фрагментом

**Таблица 1. Объем альвеолярной кости по результатам КТ в доимплантационный период лечения**

[Table 1. The volume of the alveolar bone according to CT in the pre-implantation period of treatment]

Группа	Исходно, до удаления зуба		Через 1 месяц		Через 3 месяца	
	ширина, мм	высота, мм	ширина, мм	высота, мм	ширина, мм	высота, мм
1-я	5,31±0,37	6,03±0,40	4,30±0,25	5,62±0,33	4,70±0,25	5,70±0,33
2-я	5,52±0,42	6,12±0,35	5,70±0,41	6,25±0,50	6,23±0,41	7,60±0,50

Примечание. Здесь и в таблицах 2–4: статистически значимые различия при  $p < 0,05$ .

**Таблица 2. Плотность костной ткани в доимплантационный период лечения (в ед. Хаунсфилда)**

[Table 2. Bone tissue density in the preimplantation period of treatment (in Hounsfield units)]

Группа	До удаления зуба	Через 1 месяц	Через 3 месяца
1-я	746±102	350±107	650±95
2-я	678±100	365±106	810±103

**Таблица 3. Объем альвеолярной кости по результатам КТ в постимплантационном периоде**

[Table 3. The volume of the alveolar bone according to CT in the postimplantation period of treatment]

Группа	До имплантации		Через 1 месяц		Через 3 месяца	
	ширина, мм	высота, мм	ширина, мм	высота, мм	ширина, мм	высота, мм
1-я	4,70±0,25	5,70±0,33	4,35±0,38	5,70±0,47	4,33±0,69	5,40±0,58
2-я	6,23±0,41	7,60±0,50	6,15±0,56	7,60±0,36	5,73±0,49	7,60±0,32

**Таблица 4. Плотность костной ткани в постимплантационный период лечения (в ед. Хаунсфилда)**

[Table 4. Bone tissue density in the postimplantation period of treatment (in Hounsfield units)]

Группа	До имплантации	Через 1 месяц	Через 3 месяца
1-я	650±95	350±107	532±95
2-я	810±103	365±106	750±103

удаленного зуба, имеет значительные преимущества перед группой, где была проведена подготовка альвеолярной кости только с использованием тромбоцитарной массы. Разработанный способ позволяет не только сохранить имеющийся объем альвеолярной кости, но и сократить сроки лечения, финансовые затраты пациента, а также устраняет повторные операции, сопровождающиеся рубцовыми изменениями.

**Конфликт интересов.** Авторы декларируют отсутствие конфликта интересов.

**Поступила:** 31.03.2021      **Принята в печать:** 17.05.2021

**Conflict of interests.** The authors declare no conflict of interests.  
**Received:** 31.03.2021      **Accepted:** 17.05.2021

## ЛИТЕРАТУРА:

1. **Погосян Н.М., Новожилова М.С., Габов Р.С., Рыжова И.П.** Разработка малоинвазивного способа подготовки костной ткани перед имплантацией с использованием биологического потенциала собственного организма. — *Актуальные проблемы медицины*. — 2020; 43 (2): 249—56. eLIBRARY ID: 43950366
2. **Yafi F.A., Alchawaf B., Nelson K.** What is the Optimum for Alveolar Ridge Preservation?. — *Dent Clin North Am.* — 2019; 63 (3): 399—418. PMID: 31097134
3. **Добровольская О.В., Добровольский А.В., Павлиш И.В., Луговая Л.А.** Хирургические методики формирования десневого края на втором этапе имплантации. — *Украинский стоматологический альманах*. — 2016; 4: 87.
4. **Пиотрович А.В.** Клинический случай одномоментной имплантации с использованием дентальной имплантации. — *Проблемы стоматологии*. — 2013; 4: 38—40. eLIBRARY ID: 20265650
5. **Тунева Н.А., Богачева Н.В., Тунева Ю.О.** Проблемы дентальной имплантации. — *Вятский медицинский вестник*. — 2019; 2 (62): 86—93. eLIBRARY ID: 38213976
6. **Поройский С.В., Михальченко Д.В., Ярыгина Е.Н., Хвостов С.Н., Жидовинов А.В.** К вопросу об остеоинтеграции дентальных имплантатов и способах ее стимуляции. — *Вестник Волгоградского государственного медицинского университета*. — 2015; 3 (55): 6—9. eLIBRARY ID: 24191647
7. **Рыжова И.П., Ефимова А.С., Погосян Н.М.** Оптимизация подготовки костной альвеолы к протезированию на имплантатах. — В сб. тр. «Научный посыл высшей школы — реальные достижения практического здравоохранения». — Нижний Новгород: Ремедиум Приволжье, 2018. — С. 837—839. eLIBRARY ID: 36472242
8. **Choi J.-W., Lee J.-J., Bae E.-B., Huh J.-B.** Implant-supported fixed dental prosthesis with a microlocking implant prosthetic system: A clinical report. — *J Prosthet Dent.* — 2020; 123 (1): 15—9. PMID: 31076165
9. **Urban I.A., Monje A.** Guided bone regeneration in alveolar bone reconstruction. — *Oral Maxillofac Surg Clin North Am.* — 2019; 31 (2): 331—8. PMID: 30947850
10. **Chen Y.-H., Tai H.-Y., Fu E., Don T.-M.** Guided bone regeneration activity of different calcium phosphate/chitosan hybrid membranes. — *Int J Biol Macromol.* — 2019; 126: 159—169. PMID: 30586584
11. **Гударьян А.А., Ширинкин С.В.** Современные подходы в комплексном лечении воспалительно-деструктивных осложнений дентальной имплантации. — *Sciences of Europe*. — 2019; 36—2: 55—63. eLIBRARY ID: 37213195
12. **Grebnev G.A., Ivanov A.S., Kabankov A.V., Garunov M.M., Rumaikin V.P., Borodulina I.V.** Bioresorbable membranes based on polyvinyl alcohol and fullerene. — *Medical News of North Caucasus*. — 2019; 14 (3): 520—3. DOI: 10.14300/mnnc.2019.14128
13. **Иванов С.Ю., Ларионов Е.В., Панин А.М., Кравец В.М., Анисимов С.И., Володина Д.Н.** Разработка биоматериалов для остеопластики на основе коллагена костной ткани. — *Институт стоматологии*. — 2005; 4 (29): 108—11. eLIBRARY ID: 15267489
14. **Джангалев Д.Т., Оразаева Г.Б., Гончаров Д.В.** Особенности костной пластики при дефектах нижней челюсти. — *Инновации в науке*. — 2017; 10 (71): 48—50. eLIBRARY ID: 29660664
15. **Ломакин М.В., Филатова А.С., Солощанский И.И.** Направленная костная регенерация при реконструкции альвеолярного костного объема в области дентальной имплантации. — *Российская стоматология*. — 2011; 4 (5): 15—8. eLIBRARY ID: 20809979
16. **Азарова О.А., Азарова Е.А., Харитонов Д.Ю., Подопригора А.В., Шевченко Л.В.** Современные аспекты применения остеопластических материалов в хирургической стоматологии. — *Актуальные проблемы медицины*. — 2019; 42 (2): 215—23. eLIBRARY ID: 38535554
17. **Мураев А.А., Гажва Ю.В., Ивашкевич С.Г., Рябова В.М., Короткова Н.Л., Семенова Ю.А., Мецуку И.Н., Фаїзуллин Р.Л., Иванов С.Ю.** Новый подход к объемной реконструкции сложных дефектов альвеолярной кости. — *Современные технологии в медицине*. — 2017; 9 (2): 37—45. eLIBRARY ID: 29863595

## REFERENCES:

1. **Pogosian N.M., Novozhilova M.S., Gabov R.S., Ryzhova I.P.** The development of a minimally invasive method for preparing bone tissue before implantation using biological potential of body. *Challenges in Modern Medicine*. 2020; 43 (2): 249—56 (In Russ.). eLIBRARY ID: 43950366
2. **Yafi F.A., Alchawaf B., Nelson K.** What is the Optimum for Alveolar Ridge Preservation?. *Dent Clin North Am.* 2019; 63 (3): 399—418. PMID: 31097134
3. **Dobrovolska O.V., Dobrovolskij A.V., Pavlish I.V., Lugovaya L.A.** Surgical method for uncovering of the implant at two-stage implantation procedures. *Ukrainian dental almanac*. 2016; 4: 87 (In Russ.).
4. **Piotrovich A.V.** Clinical case—stage implantation with the use of dental implants. *Actual problems in dentistry*. 2013; 4: 38—40 (In Russ.). eLIBRARY ID: 20265650
5. **Tuneva N.A., Bogacheva N.V., Tuneva I.O.** Problems of dental implantation. *Medical Newsletter of Vyatka*. 2019; 2 (62): 86—93 (In Russ.). eLIBRARY ID: 38213976
6. **Proysky S.V., Mikhhalchenko D.V., Yarigina E.N., Khvostov S.N., Zhidovinov A.V.** On the osseointegration of dental implants and methods of its stimulation. *Vestnik VSMU*. 2015; 3 (55): 6—9 (In Russ.). eLIBRARY ID: 24191647
7. **Ryzhova I.P., Efimova A.S., Pogosyan N.M.** Optimization of bone alveolus preparation for prosthetics on implants. Proceedings of the “Scientific premise of higher education real achievements of practical health care”. Nizhny Novgorod, 2018. Pp. 837—839 (In Russ.). eLIBRARY ID: 36472242
8. **Choi J.-W., Lee J.-J., Bae E.-B., Huh J.-B.** Implant-supported fixed dental prosthesis with a microlocking implant prosthetic system: A clinical report. *J Prosthet Dent*. 2020; 123 (1): 15—9. PMID: 31076165
9. **Urban I.A., Monje A.** Guided bone regeneration in alveolar bone reconstruction. *Oral Maxillofac Surg Clin North Am.* 2019; 31 (2): 331—8. PMID: 30947850
10. **Chen Y.-H., Tai H.-Y., Fu E., Don T.-M.** Guided bone regeneration activity of different calcium phosphate/chitosan hybrid membranes. *Int J Biol Macromol.* 2019; 126: 159—169. PMID: 30586584
11. **Gudaryan A.A., Shirinkin S.V.** Modern approaches in treatment of peri-implant mucositis and periimplantitis. *Sciences of Europe*. 2019; 36—2: 55—63 (In Russ.). eLIBRARY ID: 37213195
12. **Grebnev G.A., Ivanov A.S., Kabankov A.V., Garunov M.M., Rumaikin V.P., Borodulina I.V.** Bioresorbable membranes based on polyvinyl alcohol and fullerene. *Medical News of North Caucasus*. 2019; 14 (3): 520—3. DOI: 10.14300/mnnc.2019.14128
13. **Ivanov S.Yu., Larionov E.V., Panin A.M., Kravets V.M., Anisimov S.I., Volodina D.N.** Development of biomaterials for osteoplasty based on bone tissue collagen. *The dental institute*. 2005; 4 (29): 108—11 (In Russ.). eLIBRARY ID: 15267489
14. **Dzhangaliev D.T., Orazavaeva G.B., Goncharov D.V.** Features of bone plastics with defects of the lower jaw. *Innovation in science*. 2017; 10 (71): 48—50 (In Russ.). eLIBRARY ID: 29660664
15. **Lomakin M.V., Filatova A.S., Soloshchansky I.I.** Guided bone regeneration in the reconstruction of the alveolar bone volume for dental implantation. *Russian stomatology*. 2011; 4 (5): 15—8 (In Russ.). eLIBRARY ID: 20809979
16. **Azarova O.A., Azarova E.A., Kharitonov D.Yu., Podoprigova A.V., Shevchenko L.V.** Modern aspects of application of osteoplastic materials in dental surgery. *Challenges in Modern Medicine*. 2019; 42 (2): 215—23 (In Russ.). eLIBRARY ID: 38535554
17. **Muraev A.A., Gazhva Y.V., Ivashkevich S.G., Riabova V.M., Korotkova N.L., Semyonova Y.A., Metsuku I.N., Faizullin R.L., Ivanov S.Y.** A novel approach to alveolar bone complex defects 3D reconstruction. *Modern Technologies in Medicine*. 2017; 9 (2): 37—45 (In Russ.). eLIBRARY ID: 29863595
18. **Tsymbalov O.V., Evglevskij A.A.** Prognostic marker of the postoperative currents intraoral autogenic transplantation. *Kuban Scientific Medical Bulletin*. 2013; 6 (141): 190—2 (In Russ.). eLIBRARY ID: 20311737
19. **Bubnov A.S., Dunaev M.V., Kitaev V.A., Matavkina M.V., Driginin A.E.** Comparative analysis and clinical experience with osteoplastic materials

18. **Цимбалов О.В., Евглевский А.А.** Прогностический маркер постоперационного течения интраоральной аутогенной трансплантации. — *Кубанский научный медицинский вестник*. — 2013; 6 (141): 190—2. eLIBRARY ID: 20311737
19. **Бубнов А.С., Дунаев М.В., Китаев В.А., Матавкина М.В., Дружинин А.Е.** Сравнительный анализ и клинический опыт использования остеопластических материалов на основе недеминерализованного костного коллагена и искусственного гидроксиапатита при закрытии костных дефектов в амбулаторной хирургической стоматологии. — *Вестник Российской академии медицинских наук*. — 2014; 69 (7—8): 112—20. eLIBRARY ID: 21994482
20. **Фридман А.** Барьерные мембраны: просто эффективная методика или действительно эффективная, с предсказуемыми результатами? — *Новое в стоматологии*. — 2018; 4: 52—7.
21. **Столяров М.В., Любовцева Л.А., Дурново Е.А., Московский А.В., Трубин В.В.** Морфофункциональная оценка послеоперационных дефектов челюсти после проведения зубосохраняющих операций. — *Медицинский альманах*. — 2018; 2 (53): 57—63. eLIBRARY ID: 32827392
22. **Tolstunov L., Hamrick J.F.E., Broumand V., Shilo D., Rachmiel A.** Bone augmentation techniques for horizontal and vertical alveolar ridge deficiency in oral implantology. — *Oral Maxillofac Surg Clin North Am.* — 2019; 31 (2): 163—91. PMID: 30947846
23. **Сирак С.В., Читанова А.Д., Сирак А.Г., Загерьяева М.С.** Реплантация зуба при лечении хронического периодонтита. — *Вестник Смоленской государственной медицинской академии*. — 2010; 9 (2): 134—6. eLibrary ID: 17051361
24. **Chogle S., Chatha N., Bukhari S.** Intentional replantation of teeth is a viable and cost-effective alternative treatment to single-tooth implants. — *J Evid Based Dent Pract.* — 2019; 19 (1): 86—8. PMID: 30926106
25. **Конторщикова К.Н., Шахова К.А., Янченко О.С., Тихомирова Ю.Р., Булат В.В., Булат А.В.** Определение тромбоцитарных факторов роста в необогащенной тромбоцитами плазме. — *Медицинский альманах*. — 2017; 2 (53): 41—4. eLIBRARY ID: 32827387
26. **Мартынова Н.Ш., Македонова Ю.А., Михальченко В.Ф., Фирсова И.В., Михальченко Д.В.** Применение PRP-терапии в лечении воспалительных заболеваний слизистой оболочки полости рта. — *Современные проблемы науки и образования*. — 2015; 5: 273. eLIBRARY ID: 32664160
27. **Ачкасов Е.Е., Безуглов Э.Н., Ульянов А.А., Куршев В.В., Пенетюк А.Д., Егорова О.Н.** Применение аутоплазмы, обогащенной тромбоцитами, в клинической практике. — *Биомедицина*. — 2013; 1 (4): 46—59. eLIBRARY ID: 21097741
28. **Al-Hamed F.S., Tawfik M.A., Abdelfadil E.** Clinical effects of platelet-rich fibrin (PRF) following surgical extraction of lower third molar. — *The Saudi Journal for Dental Research*. — 2017; 8 (1): 19—25. DOI: 10.1016/j.sjdr.2016.05.002
29. **Иващенко А.В., Яблоков А.Е., Архипов В.Д., Федяев И.М., Архипов В.Я., Тлустенко В.П.** Органосохраняющие технологии как альтернатива дентальной имплантации. — *Вестник ВолгГМУ*. — 2019; 3 (71): 51—4.
30. **Рыжова И.П., Погосян Н.М.** Современные подходы к восстановлению костной ткани при различных видах атрофии костной ткани челюстей. — *Евразийское Научное Объединение*. — 2018; 12—3 (46): 177—9. eLIBRARY ID: 36773559
- based on non-demineralized bone collagen and artificial hydroxylapatite at the close of bone defects in ambulatory surgical dentistry. *Annals of the Russian Academy of Medical Sciences*. 2014; 69 (7—8): 112—20 (In Russ.). eLIBRARY ID: 21994482
20. **Fridman A.** Mostly showmanship or a treatment approach with predictable benefits. *New in dentistry*. 2018; 4: 52—7 (In Russ.).
21. **Stolyarov M.V., Lyubobceva L.A., Durnovo E.A., Moskovski A.V., Trubin V.V.** Morhofunctional evaluation of postoperative defects of the jaw after carrying out dental preservation operations. *Medical Almanac*. 2018; 2 (53): 57—63 (In Russ.). eLIBRARY ID: 32827392
22. **Tolstunov L., Hamrick J.F.E., Broumand V., Shilo D., Rachmiel A.** Bone augmentation techniques for horizontal and vertical alveolar ridge deficiency in oral implantology. *Oral Maxillofac Surg Clin North Am*. 2019; 31 (2): 163—91. PMID: 30947846
23. **Sirak S.V., Chitanova A.D., Sirak A.G., Zekeryaeva M.S.** Tooth replantation in chronic periodontitis treatment. *Bulletin of the Smolensk State Medical Academy*. 2010; 9 (2): 134—6 (In Russ.). eLibrary ID: 17051361
24. **Chogle S., Chatha N., Bukhari S.** Intentional replantation of teeth is a viable and cost-effective alternative treatment to single-tooth implants. *J Evid Based Dent Pract*. 2019; 19 (1): 86—8. PMID: 30926106
25. **Kontorschikova K.N., Shakhova K.A., Yanchenko O.S., Tikhomirova Yu.R., Bulat V.V., Bulat A.V.** Determination of platelet-derived growth factors in platelet unenriched plasma. *Medical Almanac*. 2017; 2 (53): 41—4 (In Russ.). eLIBRARY ID: 32827387
26. **Martynova N.Sh., Makedonova Yu.A., Mikhailchenko V.F., Firsova I.V., Mikhailchenko D.V.** Application PRP-therapy in the treatment of inflammatory diseases of the oral mucosa. *Modern problems of science and education*. 2015; 5: 273 (In Russ.). eLIBRARY ID: 32664160
27. **Achkasov E.E., Bezuglov E.N., Ul'yanov A.A., Kurshev, V.V., Repetyuk A.D.** Application platelet-rich plasma in clinical practice. *Bio-medicine*. 2013; 1 (4): 46—59 (In Russ.). eLIBRARY ID: 21097741
28. **Al-Hamed F.S., Tawfik M.A., Abdelfadil E.** Clinical effects of platelet-rich fibrin (PRF) following surgical extraction of lower third molar. *The Saudi Journal for Dental Research*. 2017; 8 (1): 19—25. DOI: 10.1016/j.sjdr.2016.05.002
29. **Ivaschenko A.V., Yablokov A.E., Arkhipov V.D., Fedyaev I.M., Arkhipov V.Ya., Tlustenko V.P.** Organ-saving technology as an alternative to dental implantation. *Journal of Volgograd state medical university*. 2019; 3 (71): 51—4 (In Russ.).
30. **Ryzhova I.P., Pogosyan N.M.** Modern approaches to the bone regenerations in different types of atrophy. *Eurasian Scientific Association*. 2018; 12—3 (46): 177—9 (In Russ.). eLIBRARY ID: 36773559

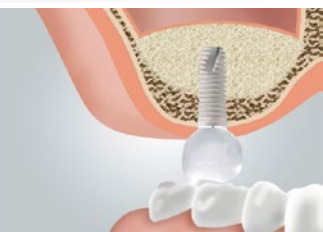
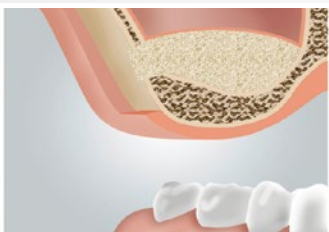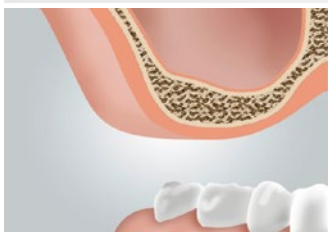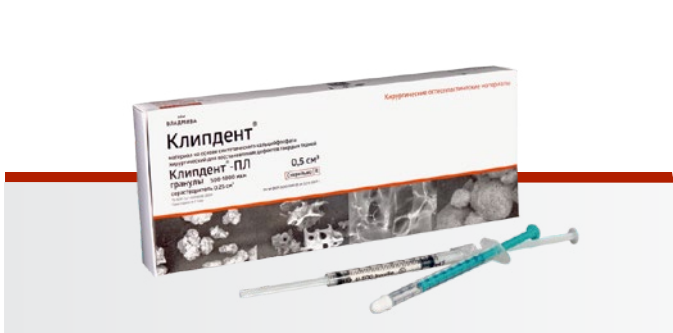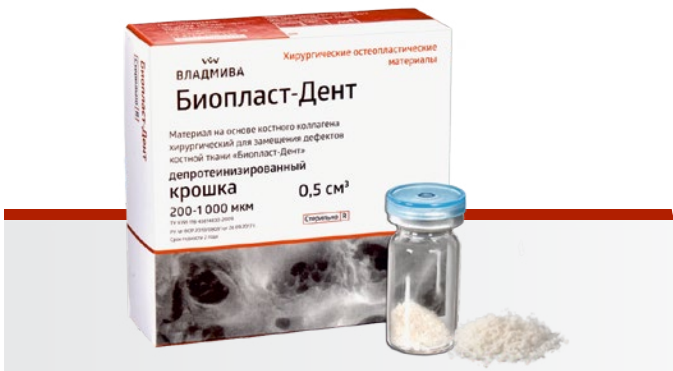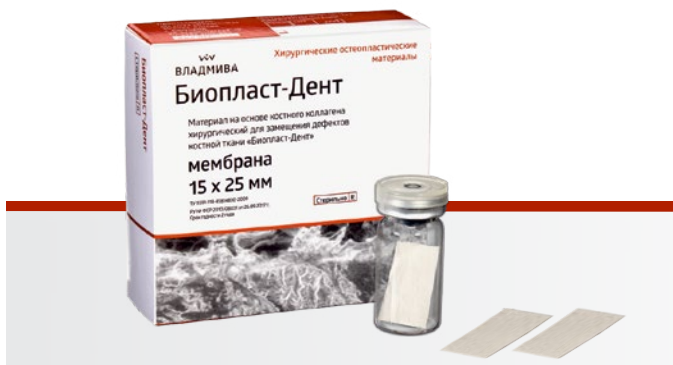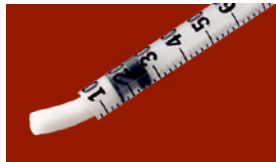


# МАТЕРИАЛЫ ХИРУРГИЧЕСКИЕ ОСТЕОПЛАСТИЧЕСКИЕ

  
**ВЛАДМИВА**  
www.vladmiva.ru



*Искусство  
регенерации!*



DOI: 10.37988/1811-153X\_2021\_2\_44

Ю.А. Македонова<sup>1,2</sup>,  
д.м.н., доцент, зав. кафедрой стоматологии  
института непрерывного медицинского  
и фармацевтического образования;  
старший научный сотрудник лаборатории  
инновационных методов реабилитации  
и абилитации

А.А. Воробьев<sup>1,2</sup>,  
д.м.н., профессор, зав. кафедрой  
оперативной хирургии и топографической  
анатомии; зав. лабораторией  
инновационных методов реабилитации  
и абилитации

А.Н. Осыко<sup>1</sup>,  
ассистент кафедры стоматологии ИНМФО

А.В. Александров<sup>1</sup>,  
аспирант кафедры стоматологии ИНМФО

А.Г. Павлова-Адамович<sup>1</sup>,  
аспирант кафедры стоматологии ИНМФО

<sup>1</sup> ВолгГМУ, 400131, Волгоград, Россия

<sup>2</sup> Волгоградский медицинский научный  
центр, 400131, Волгоград, Россия

## Особенности стоматологического статуса у детей со спастической формой детского церебрального паралича

**Реферат.** Детский церебральный паралич (ДЦП) относится к неврологической патологии, приводящей к инвалидности данной категории больных. Спастическая диплегия — одна из наиболее распространенных форм, которая привлекает особое внимание врачей-стоматологов, так как при данной форме отмечается гипертонус жевательной мускулатуры — один из ведущих факторов, способствующий ухудшению стоматологического статуса. В этой статье предоставлены данные о распространенности ДЦП в мире, в стране и в Волгоградской области, современные методы и способы лечения детей с ДЦП. Однако наряду с многообразием программ профилактики и лечения детей с ДЦП проблема оказания стоматологической помощи остается актуальной. **Цель исследования** — проанализировать стоматологический статус у детей со спастической формой ДЦП, проживающих в Волгоградской области. **Материалы и методы.** Обследовано 73 ребенка со спастической формой ДЦП. Полноценная диагностика выполнена в 3 этапа: I — скрининг-диагностика, отражающая трудности оказания лечебной помощи у врачей-стоматологов; II — комплексный осмотр полости рта, свидетельствующий об отягощенном стоматологическом статусе данной категории больных; III — оценка работы жевательной мускулатуры по данным электромиографии и вазомоторной активности сосудов по данным лазерной доплеровской флоуметрии. **Результаты.** Полученные результаты свидетельствуют об отягощенности стоматологического статуса у детей со спастической формой ДЦП. **Заключение.** Для улучшения стоматологического статуса необходимо совершенствовать методику оказания стоматологической помощи, направленную на купирование или уменьшение спастичности жевательных мышц, что будет способствовать повышению эффективности качества лечения полости рта у детей с ДЦП. К важной задаче врачей относится повышение эффективности патогенетического стоматологического лечения, направленного на улучшение стоматологического статуса детей, страдающих ДЦП.

**Ключевые слова:** детский церебральный паралич, стоматологический статус, гипертонус жевательных мышц, бруксизм

### ДЛЯ ЦИТИРОВАНИЯ:

Македонова Ю.А., Воробьев А.А., Осыко А.Н., Александров А.В., Павлова-Адамович А.Г. Особенности стоматологического статуса у детей со спастической формой детского церебрального паралича. — *Клиническая стоматология*. — 2021; 24 (2): 44—50. DOI: 10.37988/1811-153X\_2021\_2\_44

Yu.A. Makedonova<sup>1,2</sup>,  
Grand PhD in Medical Sciences, associate  
professor and head of the Dentistry  
Department; senior researcher  
at the Innovative methods of rehabilitation  
and habilitation Laboratory

A.A. Vorobyov<sup>1,2</sup>,  
Grand PhD in Medical Sciences, professor  
of Operative surgery and topographic  
anatomy Department; professor  
of the Innovative methods of rehabilitation  
and habilitation Laboratory

A.N. Osyko<sup>1</sup>,  
assistant of the Dentistry Department

## Features of the dental status in children with spastic form of cerebral palsy

**Abstract.** Infantile cerebral palsy refers to a neurological pathology that leads to disability in this category of patients. Spastic diplegia is one of the most common forms that attracts special attention of dentists, since this form is marked by hypertonus of the masticatory muscles, which is one of the leading factors contributing to the deterioration of the dental status. This paper provides data on the prevalence of cerebral palsy in the world, the country and the Volgograd region, modern methods and methods of treatment of children with cerebral palsy. However, along with the variety of programs for the prevention and treatment of children with cerebral palsy, the problem of providing dental care is urgent. **The aim of the study** was to analyze the dental status of children with spastic cerebral palsy living in the Volgograd region. **Materials and methods.** 73 children with spastic cerebral palsy were examined. A full-fledged diagnosis was performed in three stages: at the first stage, screening diagnostics was performed, reflecting the difficulties

A.V. Alexandrov<sup>1</sup>,  
postgraduate of the Dentistry Department

A.G. Pavlova-Adamovich<sup>1</sup>,  
postgraduate of the Dentistry Department

<sup>1</sup> Volgograd State Medical  
University, 400131, Volgograd, Russia

<sup>2</sup> Volgograd Medical Research  
Center, 400131, Volgograd, Russia

of providing medical care to dentists, at the second stage—a comprehensive examination of the oral cavity, indicating the burdened dental status of this category of patients, using functional methods (stage III), an assessment of the work of the masticatory muscles was made according to electromyography and vasomotor activity of blood vessels during the study using Laser Doppler Flowmetry. **Results.** The results obtained indicate the burdened dental status of children with spastic cerebral palsy. **Conclusions.** To improve the dental status, it is necessary to improve the methods of providing dental care aimed at relieving or reducing the spasticity of the masticatory muscles, which will contribute to improving the effectiveness of the quality of oral treatment in children with cerebral palsy. An important task of doctors is to increase the effectiveness of pathogenetic dental treatment aimed at improving the dental status of children suffering from cerebral palsy.

**Key words:** cerebral palsy, dental status, masticatory muscle hypertonus, bruxism

**FOR CITATION:**

*Makedonova Yu.A., Vorobyov A.A., Osyko A.N., Alexandrov A.V., Pavlova-Adamovich A.G.* Features of the dental status in children with spastic form of cerebral palsy. *Clinical Dentistry (Russia)*. 2021; 24 (2): 44—50. DOI: 10.37988/1811-153X\_2021\_2\_44

## ВВЕДЕНИЕ

Детский церебральный паралич (ДЦП) остается одной из самых частых неврологических патологий, приводящей к инвалидизации пациентов [1]. Считается, что в среднем в мире число детей с ДЦП варьирует от 1,7 до 7 на 1000 здоровых, хотя в различных источниках приводятся весьма разные цифры. К тому же статистические данные в разные годы различны. Например, в СССР в 1974 г. в среднем было 2,5 ребенка с ДЦП на 1000 рожденных, в США в 1975 г. — 1,5 ребенка. В 1966 г. в Англии рождался 1 ребенок с ДЦП на 1000 новорожденных, а в это же время в Швейцарии — уже 6 детей, во Франции — от 1 до 8 [2]. Россия, к сожалению, отстала от показателей СССР. Считается, что в России число больных детей в среднем варьировало от 2,5 до 5,9 на 1000 рожденных.

Правда, увеличение числа детей, которым поставили этот диагноз, неразрывно связан с ростом качества медицины. Звучит странно, но объяснение этому есть. Например, сегодня вполне успешно выхаживают младенцев, рожденных недоношенными, в том числе с весом 500 г. И в большинстве случаев риск возникновения церебрального паралича возрастает именно у недоношенных детей. Несколько десятилетий назад ситуация с вынашиванием недоношенных детей была существенно хуже, с большим числом летальных исходов. Значительный рост зарегистрированных случаев наблюдается не только по РФ. Статистика больных ДЦП в Казахстане также демонстрирует высокие показатели. Казахстан значительно опережает Беларусь и Украину по ДЦП — в стране ежегодно рождается 1000—1500 детей с таким диагнозом [3].

Статистика ДЦП по странам сильно отличается. Показатели напрямую зависят от качества оказания медицинских услуг и образа жизни населения страны. Уже накоплена определенная статистика форм ДЦП в процентах к общему числу больных детей: спастическая

тетраплегия — 2%; спастическая диплегия — 40%, гемиплегическая форма — 32%, дискинетическая форма — 11%, атаксическая форма — 15% [4].

В течение последних 40 лет мировая статистика свидетельствует об увеличении количества детей, которым после рождения был поставлен диагноз ДЦП. Например, в США в 2008 г. заболевание диагностировалось у 1 ребенка из 278 против предыдущего исследования, которое показало соотношение 1:666 [5]. По официальным данным, в России зарегистрировано более 70 тысяч детей с ДЦП, 4,5 тысячи из них — в Москве. Министерство здравоохранения РФ в настоящее время весьма скудно публикует статистику заболеваемости ДЦП. Есть данные о том, что в 2009 г. в РФ насчитывалось 70 649 детей до 14 лет, страдающих ДЦП. Подростков с ДЦП в возрасте от 15 до 17 лет было 14 068. Впервые диагноз ДЦП в 2009 г. был поставлен 7409 детям. За 2010 г. детей до 14 лет с диагнозом ДЦП насчитывалось 71 429, а от 15 до 17 лет — 13 655. В 2010 г. 6978 детям диагноз ДЦП был поставлен впервые. По данным Комитета здравоохранения Волгоградской области количество детей с ДЦП до 14 лет составляет 1485, подростков — 153.

Согласно МКБ-10, выделяют 5 основных форм ДЦП [6]:

1. Спастическая диплегия (G80.1) характеризуется нарушениями скоординированной работы мышц рук и ног, при этом в большей степени поражаются ноги. Детям очень тяжело ходить, при этом нарушения проявляются в различной степени выраженности. Отмечается нарастание или увеличение мышечного тонуса, в том числе жевательных мышц. У детей возникают трудности с произношением в виде дизартрии, с глотанием — невозможно принимать пищу.
2. Гемиплегическая форма (G80.2) проявляется односторонним поражением ноги и руки, ребенок подволакивает одну конечность. Нарушения речи



встречается у 40% больных, судороги — у каждого третьего ребенка (в 30% случаев).

3. Двойная гемиплегия (тетрапарез) (G80.0) — самая тяжелая форма ДЦП: при ней поражаются все конечности. У пациентов в той или иной степени нарушено глотание, жевание, возникают постоянные поперхивания при принятии пищи, что в свою очередь может привести к хронической аспирационной пневмонии. Кроме того, у больных отмечаются проблемы со слухом и зрением, обусловленные поражением черепных нервов.
4. При гиперкинетической форме (G80.3) возникают произвольные движения рук, ног, на лице и на туловище. В 40—50% случаев отмечаются нарушение слуха, артикуляции и глотания, а также гиперсаливация.
5. При атоническо-астатической форме (G80.4) выражена общая мышечная слабость. Данная форма характеризуется нарушением координации и равновесия у детей. У 90% больных отмечается нарушение речеобразования, глотания и жевания.

Распространенность форм ДЦП в РФ представлена на рис. 1 [6]. Из диаграммы видно, что спастическая диплегия является самой распространенной из всех форм ДЦП. При данной форме отмечается гипертонус жевательных мышц — один из факторов, влияющий на стоматологический статус этой категории больных [7].

На сегодняшний день разработки направлены на повышение качества оказания лечения на стоматологическом приеме у детей с ДЦП путем снижения гипертонуса мышц. В литературе приводятся данные ряда авторов, которые рекомендуют оказывать стоматологическую помощь в стоматологических кабинетах специализированных психоневрологических диспансеров и медицинских реабилитационных центров с обязательным анестезиологическим обеспечением, а также в специализированных отделениях и в стационарах [8—10]. В зависимости от диспансерной группы с учетом активности стоматологической заболеваемости целесообразно распределять детей на профилактические и санационные мероприятия, кроме того, разработана программа неонатальной стоматологической профилактики. Группой авторов обосновано создание специальных программ, способствующих снижению

распространенности кариеса и его осложнений у детей с ДЦП [11, 12].

Наряду с многообразием разработанных методов лечения [13, 14] и программ профилактики лечения детей с ДЦП проблема оказания стоматологической помощи до настоящего момента остается актуальной [15, 16]. Важная задача врачей — повышение эффективности стоматологического лечения, направленного на улучшение стоматологического статуса детей с ДЦП [17].

Разнообразие сопутствующих хронических патологий [18] обуславливает развитие тяжелых и агрессивно протекающих болезней, в том числе патологии зубов [19] и десен в комбинации с нарушениями работы всей зубочелюстной системы [20, 21]. В доступной нам литературе не удалось найти четкого описания стоматологического статуса и распространенности стоматологической патологии у детей со спастической формой ДЦП, что и послужило целью настоящей работы.

**Цель исследования** — дать характеристику стоматологического статуса, обусловленного основным заболеванием (спастической формой ДЦП), у детей.

#### МАТЕРИАЛЫ И МЕТОДЫ

Для изучения стоматологического статуса проведено обследование 73 детей, страдающих ДЦП, средний возраст — 11,2±2,3 года. Наше внимание привлекла спастическая форма ДЦП, так как она сопровождается гипертонусом жевательной мускулатуры [22].

Стоматологическое обследование проводилось в три этапа. На первом этапе в рамках реализации проекта СВИД (стоматологи-волонтеры — инвалидам-детям) проведена скрининг-диагностика. На основании разработанного стоматологического опросника выявляли наличие стоматологических проблем при лечении зубов, проведение своевременной санации полости рта и условия оказания стоматологической помощи у данной категории больных. Анкетирование проведено среди 36 врачей-стоматологов 8 стоматологических поликлиник Волгограда.

На втором этапе выполнено комплексное клиническое обследование, которое включало оценку гигиенического и пародонтологического статуса. Обследование выполнено с применением стандартизованного подхода для тщательной оценки состояния зубов, тканей пародонта, реставраций, для выявления патологической стираемости зубных рядов, рецессии десны. При оценке состояния зубов и прилегающих к ним тканей запечатаны очаги кариеса (КПУ), некариозных поражений (гипоплазия, аплазия, клиновидные дефекты), патологическая стираемость, травмирование слизистой полости рта, гингивиты и пародонтиты.

С помощью гигиенических индексов (PCR — Plaque Control Record, йодное число Свракова, проба Шиллера—Писарева, PSR) определен уровень самостоятельной гигиены полости рта. Определяли упрощенный индекс зубного налета PCR = количество поверхностей, покрытых налетом / количество исследованных областей × 100%.

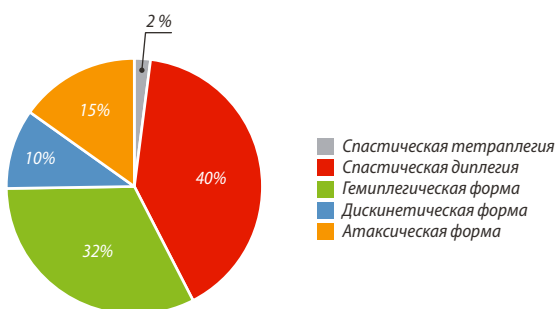


Рис. 1. Распространенность форм детского церебрального паралича [6]  
[Fig. 1. The prevalence of forms of cerebral palsy]

Исходя из полученных данных можно говорить об уровне гигиены полости рта по следующей градации: 0–30% – оптимальная гигиена полости рта; 30–60% – средняя неправильная гигиена полости рта; 60–100% – очень неправильная гигиена полости рта.

Йодное число Свракова является числовым выражением пробы Шиллера–Писарева. Слизистая оболочка десны окрашивается раствором Шиллера–Писарева, десна при этом приобретает окраску от светло-коричневого до бурого цвета, интенсивность зависит от тяжести воспалительных явлений в пародонте.

Пародонтальный скрининг (PSR) содержит информацию как о текущем состоянии десны (кровоточивость), так и о предыдущих патологических процессах в виде глубины кармана. Все четыре поверхности зубов верхней и нижней челюсти оценивали на кровоточивость при зондировании (ВОР = количество участков кровоточивости / количество оцененных участков × 100%).

Следует отметить, что проведение стоматологического осмотра было крайне затруднительно из-за ограниченного открывания рта у пациентов (рис. 2). С помощью штангенциркуля определяли диапазон открывания рта.

На втором этапе обследованы жевательные мышцы на выявление болезненности и гипертонуса. Болезненность определяли по визуально-аналоговой шкале (ВАШ) от 0 до 3: 0 баллов – нет напряжения и нет болезненности; 1 балл – легкое напряжение мышцы, нет болезненности при пальпации; 2 балла – умеренное напряжение мышцы и болезненность при пальпации (чувство дискомфорта); 3 балла – выраженное напряжение мышцы и резкая болезненность при пальпации, наличие болезненных мышечных уплотнений и/или триггерных точек.

На третьем этапе проведено функциональное обследование, включающее оценку состояния жевательных мышц по данным электромиографии [23].

Оценку состояния локального кровотока полости рта проводили по данным лазерной доплеровской флоуметрии (рис. 3). Оценивали параметр микроциркуляции, коэффициент вариации и среднюю скорость эритроцитов.

Анализ и статистическую обработку полученных результатов исследований проводили в соответствии с общепринятыми методами медицинской статистики.

## РЕЗУЛЬТАТЫ И ОБСУЖДЕНИЕ

На основании разработанного стоматологического опросника проведена скрининг-диагностика, выявляющая основные проблемы при оказании стоматологической помощи детям с ДЦП. Так, 32 (89%) врача-стоматолога отмечали большие трудности при лечении зубов. Данная категория больных психоэмоционально неустойчива, постоянно прикусывает пальцы врача. 6 (11%) врачей-стоматологов проводят лечение под общим наркозом, только таким образом можно провести качественный осмотр и необходимые манипуляции. Однако не все родители готовы пойти на эту процедуру – они

обеспокоены длительным пребыванием ребенка под наркозом и возможными неприятными последствиями, так как эта процедура связана с определенными рисками. У таких больных ДЦП в качестве сопутствующей патологии часто отмечаются пороки сердца, эпилепсия, бронхиальная астма, гидроцефалия.

Кроме того, есть целый список общих противопоказаний к проведению общего наркоза. В частности, наркоз противопоказан пациентам с тремя и более тяжелыми патологиями одновременно: например, с ДЦП, бронхиальной астмой и пороком сердца – в данном случае риск осложнений слишком высок, требуется стационарное лечение. Конечно, родители не готовы пойти на такие риски и практически не обращаются за стоматологической помощью, лечение сводится к удалению зубов. Полноценную санацию полости рта у детей с ДЦП также невозможно провести, ввиду того что у больных отмечается гипертонус жевательных мышц и, как следствие, ограниченное открывание полости рта.

При внешнем осмотре отмечается затрудненное глотание (дисфагия) у 55 (75,3%) больных. Деформации челюстно-лицевой области и аномалии регистрировались у 34 (46,5%) детей. Стоматологи отмечают, что около 60% всех патологий прикуса являются приобретенными, объяснить их можно наличием вредных привычек.

При проведении осмотра у 70 (95,8%) детей отмечалась боль в мышцах. При пальпации жевательных мышц состояние у пациентов по ВАШ было оценено следующим образом: 1 балл (напряжение мышц без болезненности при пальпации) – 13%, 2 балла (умеренное напряжение мышц и болезненность при пальпации) – 80%, 3 балла (выраженное напряжение мышц и резкая

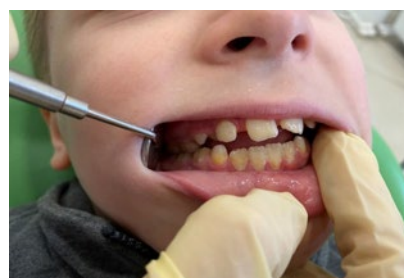

Рис. 2. Проведение клинического осмотра полости рта у детей с ДЦП  
[Fig. 2. Clinical examination of the oral cavity in children with cerebral palsy]

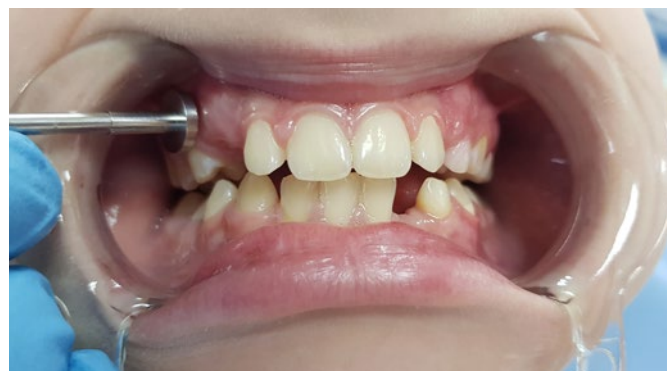

Рис. 3. Проведение лазерной доплеровской флоуметрии  
[Fig. 3. Conducting laser Doppler flowmetry]



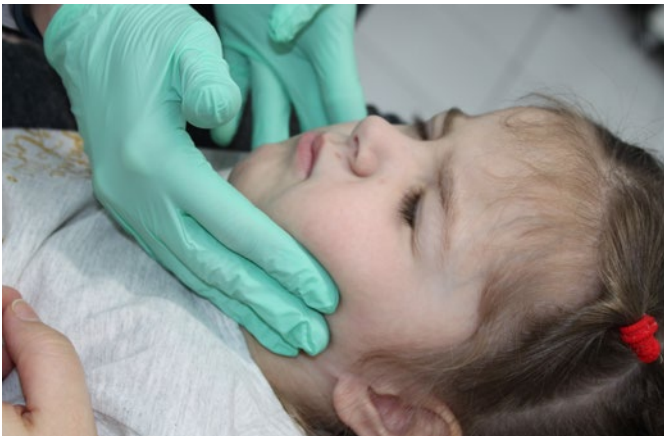

Рис. 4. Определение болезненности при пальпации жевательной мышцы  
[Fig. 4. Determination of soreness during palpation of the masticatory muscle]

болезненность при пальпации) — 7% (рис. 4). Аллодиния — боль при воздействии неболевых факторов регистрировалась у 72 (98,6%) детей.

При объективном осмотре у всех пациентов отмечали неудовлетворительную гигиену полости рта: упрощенный индекс зубного налета PCR составил  $72,7 \pm 1,79\%$ , при этом проба Шиллера—Писарева положительна, наблюдался интенсивный воспалительный процесс — йодное число Свракова составило  $3,7 \pm 0,3$  балла. Индекс кровоточивости ВОР  $57,0 \pm 3,5$  балла.  $2,0 \pm 0,2$  балла

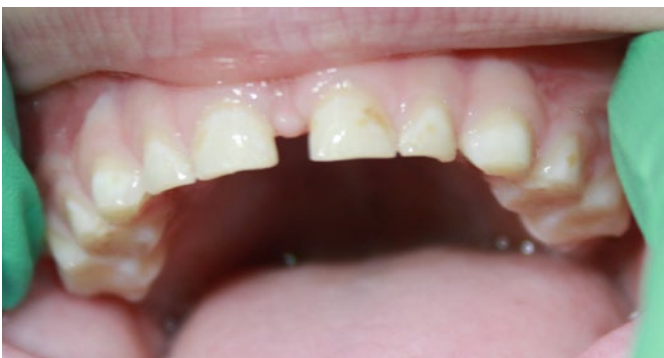

Рис. 5. Гипоплазия эмали на зубах верхней челюсти  
[Fig. 5. Hypoplasia of enamel on the teeth of the upper jaw]

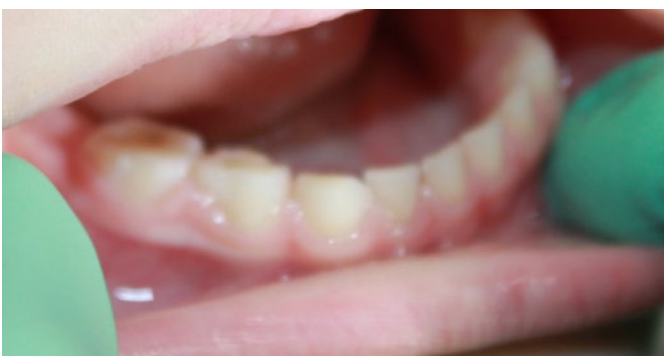

Рис. 6. Патологическая стираемость  
[Fig. 6. Attrition teeth]

составил PSR (пародонтальный скрининг), что свидетельствует о необходимости удаления зубного налета и мягких остатков, в отдельных случаях зубного камня. Полученные результаты исследования свидетельствуют о наличии воспалительных заболеваний ткани пародонта. Индекс КПУ равнялся  $12,4 \pm 1,2$ . У 32 (43,8%) больных отмечалась гипоплазия эмали (рис. 5).

Патологическая стираемость зубных рядов выявлена у 56 (76,7%) детей (рис. 6).

Убыль десны (рецессия) диагностирована у 58 (79,4%) детей, травмирование слизистой полости рта — в 100% случаев, вплоть до откусывания слизистой ротовой полости. Осмотр полости рта провести в полном объеме было крайне затруднительно из-за ограниченного открывания ротовой полости. Расстояние между режущими краями центральных резцов составило  $33,0 \pm 1,3$  мм. Пациенты не в состоянии широко открыть рот из-за болезненности жевательных мышц. Таким образом, у всех обследуемых детей выявлена 100-процентная пораженность зубов кариесом, заболевания пародонта, высокая частота встречаемости некариозных поражений, высокие значения гигиенических индексов, наличие патологической стираемости, боль при пальпации в области жевательной мускулатуры, травмирование слизистой полости рта.

На третьем этапе при проведении функциональных методов обследования получены следующие значения. При исследовании параметров базального кровотока параметр М (среднее значение) составил  $27,85 \pm 1,2$  пф. ед.,  $\delta$  (сигмальное отклонение) —  $1,18 \pm 0,5$  пф. ед., коэффициент вариации —  $4,2 \pm 0,8\%$ . Полученные значения сравнивали с нормированными характеристиками в группе здоровых людей [24]. Низкая вазомоторная активность сосудов обусловлена недостатком кровообращения в результате повреждения мышечных клеток.

При проведении электромиографии жевательных мышц были получены следующие результаты: асимметрия работы жевательных и височных мышц отмечалась в 86,3% случаев (63 пациента), вследствие этого при проведении пробы «сжатие зубов» на стороне, противоположной стороне с гипертонусом жевательных мышц, отмечалось повышение биопотенциалов на пассивной стороне в пределах 2,5—4,5 мВ. При проведении пробы

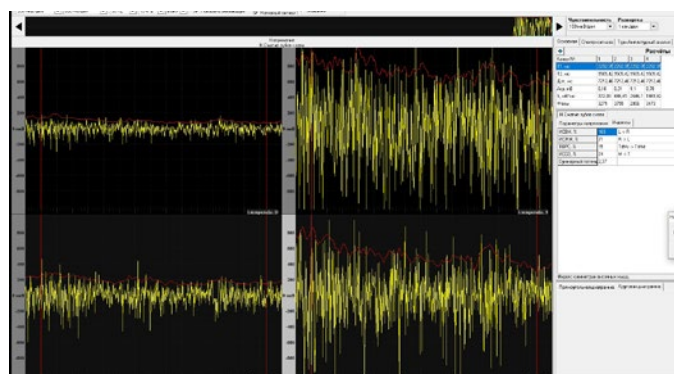


Рис. 7. Регистрация электромиограммы  
[Fig. 7. Registration of an electromyogram]



«протрузия» отмечалась неравномерность возникновения биопотенциалов, а также значительное увеличение амплитуды графиков на стороне поражения. Суммарный биопотенциал пробы «бруксизм» исследуемых мышц составил 4,5–12,3 мВ (рис. 7).

Полученные данные свидетельствуют о развитии парафункциональной активности, характеризующейся повышением тонуса — спастичностью жевательных мышц.

## ЗАКЛЮЧЕНИЕ

Результаты, полученные с помощью скрининга стоматологического опросника, выявили большие трудности оказания стоматологической помощи детям с ДЦП у врачей. Стоматологический статус у больных с ДЦП можно смело назвать отягощенным, требующим особого подхода с учетом развившихся патологий. При этом все исследователи отмечают: чем раньше ставится диагноз заболевания, тем эффективнее проходит процесс восстановления, во многих случаях позволяющий восстановить жизненно важные функции организма и минимизировать последствия для ребенка, характеризуя общее состояние ротовой полости у детей с ДЦП. Можно констатировать факт преобладания пораженных зубов кариесом над здоровыми. Конечно же, данная ситуация обусловлена не только основным заболеванием. Первопричиной отягощенного стоматологического статуса является гипертонус жевательных мышц и, как следствие, неудовлетворительный уровень оказания помощи

на приеме у врача-стоматолога. В большинстве случаев санация своевременно и в необходимом объеме не проводится, так как пациенты не могут полноценно открыть рот, ограничивая манипуляции врача-стоматолога. Лечение детей с ДЦП требует особого внимания клиницистов. Чтобы решить данную проблему, необходимо дополнять или совершенствовать методику оказания стоматологической помощи у детей с ДЦП, направленную на снижение спастичности жевательных мышц — это будет способствовать повышению эффективности лечения и профилактики стоматологической патологии у детей с ДЦП.

## ФИНАНСИРОВАНИЕ:

Фонд президентских грантов, проект «SOS...—...ДЦП» (Система оказания стоматологической помощи при ДЦП), заявка № 21-2-003314 (2021 г.).

## FUNDING:

Presidential grants fund, project "SOS...—...ICP" (Dental Care System for ICP patients), application # 21-2-003314 (2021).

**Конфликт интересов.** Авторы декларируют отсутствие конфликта интересов.

**Поступила:** 08.04.2021      **Принята в печать:** 18.05.2021

**Conflict of interests.** The authors declare no conflict of interests.

**Received:** 08.04.2021      **Accepted:** 18.05.2021

## ЛИТЕРАТУРА:

1. Ткаченко Е.С., Голева О.П., Щербakov Д.В., Халикова А.Р. Детский церебральный паралич: состояние изученности проблемы (обзор). — *Мать и дитя в Кузбассе*. — 2019; 2: 4—9. eLIBRARY ID: 38567706
2. Клочкова О.А., Куренков А.Л., Кенис В.М. Развитие контрактур при спастических формах детского церебрального паралича: патогенез и профилактика. — *Ортопедия, травматология и восстановительная хирургия детского возраста*. — 2018; 6 (1): 58—66. eLIBRARY ID: 32652346
3. Клиточенко Г.В., Тонконоженко Н.Л., Гуйван О.И., Долженко Т.С. Особенности развития и динамики детского церебрального паралича у детей города Волгограда. — *Актуальные проблемы гуманитарных и естественных наук*. — 2014; 8—1: 317—21. eLIBRARY ID: 22284310
4. Alajbeg I., Živković K., Gikić M. [The role of stabilization splint in the treatment of temporomandibular disorders]. — *Acta Med Croatica*. — 2015; 69 (1): 33—43. PMID: 26606783
5. Sukhumanphaibun P., Sangouam S. Oral health status and oral dryness of elderly dementia patients. — *Journal of International Dental and Medical Research*. — 2020; 13 (3): 1059—64.
6. Детский церебральный паралич у детей. — Клинические рекомендации МЗ РФ, 2016.
7. Никонов Н.Б., Никонова Л.А. Патология мышечного волокна при спастической форме детского церебрального паралича. — *Современная наука: актуальные проблемы теории и практики. Серия: естественные и технические науки*. — 2018; 12: 165—9. eLIBRARY ID: 36724196

## REFERENCES:

1. Tkachenko E.S., Goleva O.P., Sherbakov D.V., Halikova A.R. Cerebral palsy: the state of knowledge of the problem (review). *Mother and baby in Kuzbass*. 2019; 2: 4—9 (In Russ.). eLIBRARY ID: 38567706
2. Klochkova O.A., Kurenkov A.L., Kenis V.M. Development of contractures in spastic forms of cerebral palsy: pathogenesis and prevention. *Pediatric traumatology, orthopaedics and reconstructive surgery*. 2018; 6 (1): 58—66 (In Russ.). eLIBRARY ID: 32652346
3. Klitochenko G.V., Tonkonozhenko N.L., Guivan O.I., Dolzhenko T.S. Features of development and dynamics of cerebral palsy in children of the city of Volgograd. *Actual problems of the humanities and natural sciences*. 2014; 8—1: 317—21 (In Russ.). eLIBRARY ID: 22284310
4. Alajbeg I., Živković K., Gikić M. [The role of stabilization splint in the treatment of temporomandibular disorders]. *Acta Med Croatica*. 2015; 69 (1): 33—43. PMID: 26606783
5. Sukhumanphaibun P., Sangouam S. Oral health status and oral dryness of elderly dementia patients. *Journal of International Dental and Medical Research*. 2020; 13 (3): 1059—64.
6. Children's cerebral palsy in children. Clinical recommendations of the Ministry of Health of the Russian Federation, 2016 (In Russ).
7. Nikonov N.B., Nikonova L.A. Pathology of the muscle fibers spastic form of cerebral palsy. *Modern Science: Actual Problems of Theory and Practice. Series: Natural and Technical Sciences*. 2018; 12: 165—9 (In Russ.). eLIBRARY ID: 36724196
8. Soykher M.I., Orlova O.R., Mingazova L.R. Comparative prospective study of the effectiveness and safety of russian of the russian botulinum toxin-A Relatox® in order to correct the of masticatory muscles

8. **Сойхер М.И., Орлова О.Р., Мингазова Л.Р.** Сравнительное проспективное исследование эффективности и безопасности российского препарата ботулинического токсина типа А Релатокс® с целью коррекции гипертонуса жевательных мышц у пациентов с миофасциальным болевым синдромом. — *Российский стоматологический журнал*. — 2019; 23 (3—4): 180—4. eLIBRARY ID: 41857076
9. **Lee S.J., Jr W.D.M.C., Kim Y.K., Chung S.C., Chung J.W.** Effect of botulinum toxin injection on nocturnal bruxism: a randomized controlled trial. — *Am J Phys Med Rehabil*. — 2010; 89 (1): 16—23. PMID: 19855255
10. **Paesani D.A., Lobbezoo F., Gelos C., Guarda-Nardini L., Ahlberg J., Manfredini D.** Correlation between self-reported and clinically based diagnoses of bruxism in temporomandibular disorders patients. — *J Oral Rehabil*. — 2013; 40 (11): 803—9. PMID: 24112029
11. **Данилова М.А., Бронников В.А., Залазаева Е.А.** Функциональные нарушения челюстно-лицевой области у детей с церебральным параличом. — *Пермский медицинский журнал*. — 2018; 2: 26—31. eLIBRARY ID: 34941350
12. **Yararbaş K., Ilgin-Ruhi H.** Prenatal diagnosis: medical education. — *Turkiye Klinikleri Journal of Medical Sciences*. — 2006; 26 (6): 666—74.
13. **Кузнецов Э.Ю., Салеева Л.Р.** Виды миорелаксирующих сплинтов и актуальность их применения. — В сб. конф. «Актуальные вопросы стоматологии». — Казань, 2020. — С. 228—233. eLIBRARY ID: 42707706
14. **Клочкова О.А., Куренков А.Л., Намазова-Баранова Л.С., Мамедьяров А.М., Каримова Х.М., Кузнецова М.А.** Концепция «ключевых мышц» и раннее начало ботулинотерапии при спастических формах детского церебрального паралича. — *Вопросы современной педиатрии*. — 2017; 1: 39—48. eLIBRARY ID: 28864713
15. **Can Ö.D., Öztürk Y., Demir Özkay Ü.A.** Natural antidepressant: hypericum perforatum L.: review. — *Turkiye Klinikleri Journal of Medical Sciences*. — 2009; 29 (3): 708—15.
16. **Eckl P., Bojaxhi E., Vogl C., Martano G., Stutz H., Bresgen N., Alija A., Siems W.** Beta-carotene, aging & degenerative disease. *Turkiye Klinikleri Journal of Medical Sciences*. 2009; 29: 29—31. <https://www.researchgate.net/publication/282024554>.
17. **Makedonova Yu.A., Vorobev A.A., Osyko A.N., Stavskaya S.V., Afanaseva O.Yu., Pavlova-Adamovich A.G.** Analysis of the prevalence of dental complications in patients with masticatory muscle spasm. — *Journal of International Dental and Medical Research*. — 2021; 1 (14): 209—15.
18. **Stuginski-Barbosa J., Porporatti A.L., Costa Y.M., Svensson P., Conti P.C.R.** Agreement of the International Classification of Sleep Disorders Criteria with polysomnography for sleep bruxism diagnosis: A preliminary study. — *J Prosthet Dent*. — 2017; 117 (1): 61—66. PMID: 27460312
19. **Иорданишвили А.К., Овчинников К.А., Солдатова Л.Н.** Оптимизация диагностики и оценки эффективности лечения заболеваний височно-нижнечелюстного сустава и жевательных мышц в стоматологической практике. — *Вестник Северо-Западного государственного медицинского университета им. И.И. Мечникова*. — 2015; 4: 31—7. eLIBRARY ID: 25377712
20. **Сойхер С.М., Кудряшова В.А., Оганесян М.В.** Дисфункции жевательных мышц: анатомические основы в этиопатогенезе. — В сб. тр. конф. «Морфология — науке и практической медицине». — Воронеж: Научная книга, 2018. — С. 331—336.
21. **Bergmann A., Edelhoff D., Schubert O., Erdelt K.-J., Duc J.-M.P.** Effect of treatment with a full-occlusion biofeedback splint on sleep bruxism and TMD pain: a randomized controlled clinical trial. — *Clin Oral Investig*. — 2020; 24 (11): 4005—18. PMID: 32430774
22. **Castroflorio T., Bargellini A., Rossini G., Cugliari G., Deregibus A.** Sleep bruxism and related risk factors in adults: A systematic literature review. — *Arch Oral Biol*. — 2017; 83: 25—32. PMID: 28692828
23. **Lobbezoo F., Ahlberg J., Raphael K.G., Wetselaar P., Glaros A.G., Kato T., Santiago V., Winocur E., De Laat A., De Leeuw R., Koyano K., Lavigne G.J., Svensson P., Manfredini D.** International consensus on the assessment of bruxism: Report of a work in progress. — *J Oral Rehabil*. — 2018; 45 (11): 837—844. PMID: 29926505
24. **Македонова Ю.А., Наумова В.Н., Михальченко Д.В.** Показатели микроциркуляции полости рта в норме и при патологии у жителей Волгоградской области. — Свидетельство о регистрации базы данных 2021620278, действ. с 15.02.2021.
- hypertone patients with myofascial pain syndrome. *Russian Journal of Dentistry*. 2019; 23 (3—4): 180—4 (In Russ.). eLIBRARY ID: 41857076
9. **Lee S.J., Jr W.D.M.C., Kim Y.K., Chung S.C., Chung J.W.** Effect of botulinum toxin injection on nocturnal bruxism: a randomized controlled trial. *Am J Phys Med Rehabil*. 2010; 89 (1): 16—23. PMID: 19855255
10. **Paesani D.A., Lobbezoo F., Gelos C., Guarda-Nardini L., Ahlberg J., Manfredini D.** Correlation between self-reported and clinically based diagnoses of bruxism in temporomandibular disorders patients. *J Oral Rehabil*. 2013; 40 (11): 803—9. PMID: 24112029
11. **Danilova M.A., Bronnikov V.A., Zalazaeva E.A.** Functional disorders of maxillofacial region in children with cerebral paralysis. *Perm Medical Journal*. 2018; 2: 26—31 (In Russ.). eLIBRARY ID: 34941350
12. **Yararbaş K., Ilgin-Ruhi H.** Prenatal diagnosis: medical education. *Turkiye Klinikleri Journal of Medical Sciences*. 2006; 26 (6): 666—74.
13. **Kuznetsov E.Yu., Saleeva L.R.** Types of myorelaxing splints and the relevance of their application. Proceedings of the “Topical issues of dentistry” conference. Kazan, 2020. Pp. 228—233 (In Russ.). eLIBRARY ID: 42707706
14. **Klochkova O.A., Kurenkov A.L., Namazova-Baranova L.S., Mamedyarov A.M., Karimova Kh.M., Kuznetsova M.A.** The concept of “key muscles” and the early onset of botulinum therapy in spastic forms of cerebral palsy. *Current Pediatrics (Moscow)*. 2017; 1: 39—48 (In Russ.). eLIBRARY ID: 28864713
15. **Can Ö.D., Öztürk Y., Demir Özkay Ü.A.** Natural antidepressant: hypericum perforatum L.: review. *Turkiye Klinikleri Journal of Medical Sciences*. 2009; 29 (3): 708—15.
16. **Eckl P., Bojaxhi E., Vogl C., Martano G., Stutz H., Bresgen N., Alija A., Siems W.** Beta-carotene, aging & degenerative disease. *Turkiye Klinikleri Journal of Medical Sciences*. 2009; 29: 29—31. <https://www.researchgate.net/publication/282024554>.
17. **Makedonova Yu.A., Vorobev A.A., Osyko A.N., Stavskaya S.V., Afanaseva O.Yu., Pavlova-Adamovich A.G.** Analysis of the prevalence of dental complications in patients with masticatory muscle spasm. *Journal of International Dental and Medical Research*. 2021; 1 (14): 209—15.
18. **Stuginski-Barbosa J., Porporatti A.L., Costa Y.M., Svensson P., Conti P.C.R.** Agreement of the International Classification of Sleep Disorders Criteria with polysomnography for sleep bruxism diagnosis: A preliminary study. *J Prosthet Dent*. 2017; 117 (1): 61—66. PMID: 27460312
19. **Iordanishvili A.K., Ovchinnikov K.A., Soldatova L.N.** Optimization of diagnosis and assessment of effective treatment of diseases of the temporomandibular joint and masticatory muscles in dental practice. *Herald of north-western state medical university named after I.I. Mechnikov*. 2015; 4: 31—7 (In Russ.). eLIBRARY ID: 25377712
20. **Soyer S.M., Kudryashova V.A., Oganeyan M.V.** Chewing muscle dysfunction: anatomical basics in etiopathogenesis. Proceedings of “Morphology to science and practical medicine” conference. Voronezh: Science Book, 2018. Pp. 331—336 (In Russ.).
21. **Bergmann A., Edelhoff D., Schubert O., Erdelt K.-J., Duc J.-M.P.** Effect of treatment with a full-occlusion biofeedback splint on sleep bruxism and TMD pain: a randomized controlled clinical trial. *Clin Oral Investig*. 2020; 24 (11): 4005—18. PMID: 32430774
22. **Castroflorio T., Bargellini A., Rossini G., Cugliari G., Deregibus A.** Sleep bruxism and related risk factors in adults: A systematic literature review. *Arch Oral Biol*. 2017; 83: 25—32. PMID: 28692828
23. **Lobbezoo F., Ahlberg J., Raphael K.G., Wetselaar P., Glaros A.G., Kato T., Santiago V., Winocur E., De Laat A., De Leeuw R., Koyano K., Lavigne G.J., Svensson P., Manfredini D.** International consensus on the assessment of bruxism: Report of a work in progress. *J Oral Rehabil*. 2018; 45 (11): 837—844. PMID: 29926505
24. **Makedonova Yu.A., Naumova V.N., Mikhilchenko D.V.** Indicators of microcirculation of the oral cavity in normal and pathological conditions in residents of the Volgograd region. Registered database (cert. no.2021620278, effective from 02.2021 (In Russ.).

DOI: 10.37988/1811-153X\_2021\_2\_51

В.Д. Вагнер<sup>1</sup>,

д.м.н., профессор, зав. отделом организации стоматологической службы, лицензирования и аккредитации

В.П. Конев<sup>2</sup>,

д.м.н., профессор кафедры судебной медицины, правоведения

А.С. Коршунов<sup>2</sup>,

к.м.н., ассистент кафедры стоматологии ДПО

С.Н. Московский<sup>2</sup>,

к.м.н., доцент, зав. кафедрой судебной медицины, правоведения

К.Н. Курятников<sup>2</sup>,

клинический ординатор кафедры стоматологии ДПО

А.П. Скурихина<sup>2</sup>,

студентка III курса стоматологического факультета

А.А. Бондарь<sup>2</sup>,

студент III курса стоматологического факультета

<sup>1</sup> ЦНИИСиЧЛХ, 119021, Москва, Россия<sup>2</sup> ОмГМУ, 644099, Омск, Россия

## Изучение влияния дисплазии соединительной ткани на характер и качество прорезывания зубов человека в позднем постнатальном периоде онтогенеза

**Реферат.** Изучали качество твердых тканей непрорезавшихся зубов 38, 48 и нижней челюсти в проекции указанных зубов человека в поздний период постнатального онтогенеза. **Материалы и методы.** В исследовании приняли участие 102 человека мужского пола из них 76 с дисплазией соединительной ткани (ДСТ) и 26 без ДСТ, разделенные по возрастам: 31—40, 41—50, 51—60 лет; у них удаляли по одному интактному непрорезавшемуся зубу 38, 48 по медицинским показаниям. Одновременно проводили забор фрагмента альвеолярной части нижней челюсти в проекции зубов 38, 48. Анализировали состояние коронковой и корневой систем удаленных зубов 38, 48, денситометрическую плотность минерального компонента эмали зубов и нижней челюсти, размеры эмалевых призм, пространственную организацию коллагеновых волокон костной ткани, размерные характеристики костных пластинок и центров минерализации нижней челюсти. **Результаты.** При ДСТ высокие показатели оптической плотности наблюдаются в возрасте 31—40 лет ( $U=2,0602$ ,  $p=0,0476$  относительно группы 41—50 лет), в возрасте 51—60 лет ( $U=3,6029$ ,  $p=0,0239$  относительно группы 41—50 лет), в возрасте 41—50 лет значения снижены ( $U=1,0628$ ,  $p=0,05291$ ). Несмотря на увеличение оптической плотности нижней челюсти в возрасте 31—40 лет при ДСТ в точках m1vl ( $r_s=0,954$ ,  $p=0,047$ ) и m2al ( $r_s=0,871$ ,  $p=0,035$ ), после 40 лет происходит снижение минеральной плотности с появлением тотальных участков гипоминерализации. В возрасте 41—50 и 51—60 лет на границе соединительнотканых структур и надкостницы наблюдаются выраженный склероз и деформация разграничительных элементов, в возрасте 31—40 лет указанные изменения выражены умеренно. В возрасте 31—40 лет уровень расслоения пластинок носит единичный характер, после 40 лет приобретает множественный характер. **Выводы.** Морфологические изменения костной ткани, медленный темп созревания зубов 38, 48 являются барьером для их правильного и гармоничного прорезывания после 30 лет.

**Ключевые слова:** прорезывание зубов, качество эмали и костной ткани, дисплазия соединительной ткани, возраст

### ДЛЯ ЦИТИРОВАНИЯ:

Вагнер В.Д., Конев В.П., Коршунов А.С., Московский С.Н., Курятников К.Н., Скурихина А.П., Бондарь А.А. Изучение влияния дисплазии соединительной ткани на характер и качество прорезывания зубов человека в позднем постнатальном периоде онтогенеза. — *Клиническая стоматология*. — 2021; 24 (2): 51—59. DOI: 10.37988/1811-153X\_2021\_2\_51

V.D. Vagner<sup>1</sup>,

Grand PhD in Medical sciences, professor and head of the Dental service organization, licensing and accreditation Department

V.P. Konev<sup>2</sup>,

Grand PhD in Medical sciences, professor of the Forensic medicine and jurisprudence Department

A.S. Korshunov<sup>2</sup>,

PhD in Medical sciences, assistant at the Dentistry Department

## Research of the connective tissue dysplasia effect on the nature and quality of human teething in the late postpartum period of ontogenesis

**Abstract.** It was necessary to study the quality of the hard tissues of teeth 38, 48 and the lower jaw in the projection of these teeth in the late period of postpartum ontogenesis. **Material and methods.** The research involved 102 male patients, 76 with connective tissue dysplasia (CTD) and 26 without CTD. They were divided into the groups by age: 31—40, 41—50, 51—60 years old.



S.N. Moskovskiy<sup>2</sup>,

PhD in Medical Sciences, associate professor  
of the Forensic medicine and jurisprudence  
Department

K.N. Kuryatnikov<sup>2</sup>,

clinical resident of the Dentistry Department

A.P. Skurikhina<sup>2</sup>,

3rd year student at the Dentistry Department

A.A. Bondar<sup>2</sup>,

3rd year student at the Dentistry Department

<sup>1</sup> Central research institute of dental and  
maxillofacial surgery, 119021, Moscow, Russia

<sup>2</sup> Omsk State Medical  
University, 644099, Omsk, Russia

All of them had one intact tooth 38 and 48 extracted for medical reasons. A fragment of the alveolar part of the lower jaw in the projection of teeth 38 and 48 was taken too at the same time. We analyzed condition of crown and root systems of extracted teeth 38, 48, densitometric density of mineral component of teeth enamel, sizes of enamel prisms, spatial organization of collagen fibers of bone tissue, dimension characteristics of bone plates and mineralization centers of lower jaw. **Results.** High optical density values are observed at the age of 31—40 years ( $U=2.0602$ ,  $p=0.0476$  relative to the 41—50 years group), at the age of 51—60 years ( $U=3.6029$ ,  $p=0.0239$  relative to the 41—50 years group), at the age of 41—50 years values are reduced ( $U=1.0628$ ,  $p=0.05291$ ) in CTD. Despite the increase in the optical density of the lower jaw at the age of 31—40 years with CTD in the points m1vl ( $r_s=0.954$ ,  $p=0.047$ ) and m2al ( $r_s=0.871$ ,  $p=0.035$ ) after 40 years there is a decrease in mineral density, where total areas of hypomineralization appear. At the ages of 41—50, 51—60 years, pronounced sclerosis and deformation of demarcation elements are observed at the border of connective tissue structures and periosteum, at 31—40 years these changes are expressed moderately. At the age of 31—40 years the level of lamina delamination is single, after 40 years it is multiple. **Conclusion.** Morphological changes in bone tissue and the slow rate of maturation of teeth 38, 48 are a barrier to their correct and harmonious teething after 30 years.

**Key words:** teething, enamel and bone quality, connective tissue dysplasia, age

**FOR CITATION:**

Vagner V.D., Konev V.P., Korshunov A.S., Moskovskiy S.N., Kuryatnikov K.N., Skurikhina A.P., Bondar A.A. Research of the connective tissue dysplasia effect on the nature and quality of human teething in the late postpartum period of ontogenesis. *Clinical Dentistry (Russia)*. 2021; 24 (2): 51—59. DOI: 10.37988/1811-153X\_2021\_2\_51

## ВВЕДЕНИЕ

В последнее время особое внимание врачей разных медицинских специальностей привлекает дисплазия соединительной ткани (ДСТ) — большая группа наследственных состояний, приводящих к мутациям в разных генах, проявляющихся различными клиническими фенотипами, а в конечном итоге к изменениям внешнего вида человека [1—5]. Системная патология соединительной ткани захватывает все органы и ткани, в том числе челюстно-лицевую область (гипермобильность суставов, изменение в пародонте, слюнных железах, нарушение прикуса зубов и зубных рядов) [1—3]. При ДСТ снижена скорость созревания минерального компонента эмали зубов и морфоструктурные характеристики костной ткани в молодом возрасте, что в свою очередь отражается на качественных параметрах эмали и костной ткани в более позднем возрасте, определяя ее жесткость, подверженность патологическим состояниям зубочелюстного аппарата [6—10]. Указанные изменения нарушают нормальный процесс развития и прорезывания зубов человека, предотвращая слаженность генетически детерминированного комплекса физико-химических процессов, происходящих в эмали зубов и костной ткани [7, 11—17].

Распространенность ДСТ в популяции высока, проявления ее в организме человека отличаются большим разнообразием в фенотипических особенностях и генетических моделях, как среди целого рода, так и в пределах одного зубного ряда индивидуума [1—3, 7]. Несомненно, указанные проблемы изменяют течение, характер физиологических и патологических процессов

в челюстно-лицевой области, что определяется общими законами природы и эволюционного единства организма, а при ДСТ характеризуется ранними акселерационными изменениями [2, 3, 18]. Это приводит к преждевременному или позднему прорезыванию зубов, негативно отражаясь на функциональной и эстетической способности жевательного аппарата [6—8, 19—22].

С учетом вышесказанного можно поставить под сомнение известные теории прорезывания зубов, которые отражают течение указанных процессов в физиологических условиях [23]. Резюмируя результаты исследований прошлых лет, можно утверждать, что механизмы прорезывания зубов недостаточно изучены: можно выделить всего две основные теории, описывающие процессы развития и прорезывания зубов человека, происходящие под влиянием физико-химических факторов в самом зубе или в окружающей костной ткани, где наблюдается разрастание костного мозга губчатого вещества альвеолярного отростка, появление специфической клеточной активности остеокластов и остеобластов [23, 24]. Авторы данной модели указывают, что в костной ткани происходит остеокластическая резорбция с одновременной регенерацией, при которой функциональная способность не нарушается [24]. Поиск механизмов и характера прорезывания зубов при ДСТ можно считать актуальной и востребованной темой для фундаментальной и прикладной стоматологии.

**Цель** — изучить качество твердых тканей непрорезавшихся зубов 38, 48 и нижней челюсти в проекции указанных зубов человека в поздний период постнатального онтогенеза.

## МАТЕРИАЛЫ И МЕТОДЫ

Исследованную группу составили 76 человек мужского пола с ДСТ, 26 человек без ДСТ (группа сравнения), которые обратились в отделение стоматологии общей практики Городской клинической стоматологической поликлиники № 1 Омской области для удаления ретинированного зуба 38 или 48 по ортодонтическим или ортопедическим показаниям.

Комплексную оценку ДСТ выполняли с использованием диагностических таблиц и коэффициентов, рассчитывали с помощью критериев Кульбака. У всех обследованных определяли скелетные фенотипические признаки (астенический тип конституции, долихомиелия, арахнодактилия, башенный череп, гипертелоризм, сандалевидная щель, вагусная или вальгусная деформация ног), большое внимание уделяли выявлению стоматологических стигм (микроденития, лопатообразные зубы, тремы, диастемы, нарушение прикуса, короткие уздечки) (свидетельство о гос. регистрации программы для ЭВМ RU № 2018617014, действ. с 28.04.2018). Все обследованные были разделены на 3 возрастные группы: 31–40, 41–50, 51–60 лет. Денситометрическую оценку оптической плотности неорганического компонента эмали зубов и нижней челюсти исследовали с помощью компьютерной томографии (КТ), определяя линии регрессии, которые являются критериями выявления пациентов с низкой рентгенологической плотностью, низким уровнем созревания и минерализации твердых тканей зуба в двух точках e1b – вершина бугорковой части эмали, e2d – пришеечная область, m1vl – вершина альвеолярной части нижней челюсти с дистальной стороны зубов 38 и 48, m2al – проекция дна лунки зубов 38 и 48 (рис. 1) (патент RU № 2718300, действ. с 07.10.2019; патент RU № 2718280, действ. с 07.10.2019).

Подготовка шлифов образцов зубов 38, 48 для атомно-силовой (АСМ) и электронной микроскопии проводилась дозированным шлифованием и полированием эмали до 14-го класса чистоты, под контролем глубины сошлифованных тканей эмали зубов с помощью глубиномера стоматологического, отличающийся точными измерениями до 1 мкм (патент RU № 187021, действ. с 02.07.2018). После механической обработки шлифов препарат охлаждали в дистиллированной воде, высушивали с помощью пропановой горелки при температуре 36 °С, протравливали исследуемую поверхность 37% ортофосфорной кислотой с окончательным промыванием под струей

дистиллированной воды (патент RU № 2702903, действ. с 14.03.2018).

Для гистологического исследования фрагмент альвеолярной части нижней челюсти фиксировали в 10% формалине и 5% растворе трихлоруксусной кислоты, который использовали как декальцинирующую жидкость, учитывали резкое набухание коллагеновых структур. Декальцинацию проводили 0,1 нормальным раствором соляной кислоты на физиологическом растворе. Проверку на готовность определяли, когда под воздействием пальцев фрагмент нижней челюсти легко гнулся. После декальцинации фрагмент нижней челюсти отмывали с окончательной нейтрализацией остаточной кислоты. Парафиновые срезы, приготовленные по стандартной методике, подвергали окраске гематоксилином и эозином.

Ультраструктуру эмали зубов исследовали с использованием сканирующего зондового микроскопа «Solver Pro» (NT-MPT, Россия). АСМ-изображения обрабатывали в компьютерной программе Image Analysis NT-VDT: анализировали форму, поверхность, плотность упаковки, расстояние между эмалевыми призмами зубов 38 или 48.

Обработку полученных данных проводили методами вариационной статистики, применяли *U*-критерий Манна–Уитни и коэффициент корреляции Спирмена ( $r_s$ ).

## РЕЗУЛЬТАТЫ И ОБСУЖДЕНИЕ

К настоящему времени доказано наличие возрастного диморфизма зубов человека. Объективная оценка

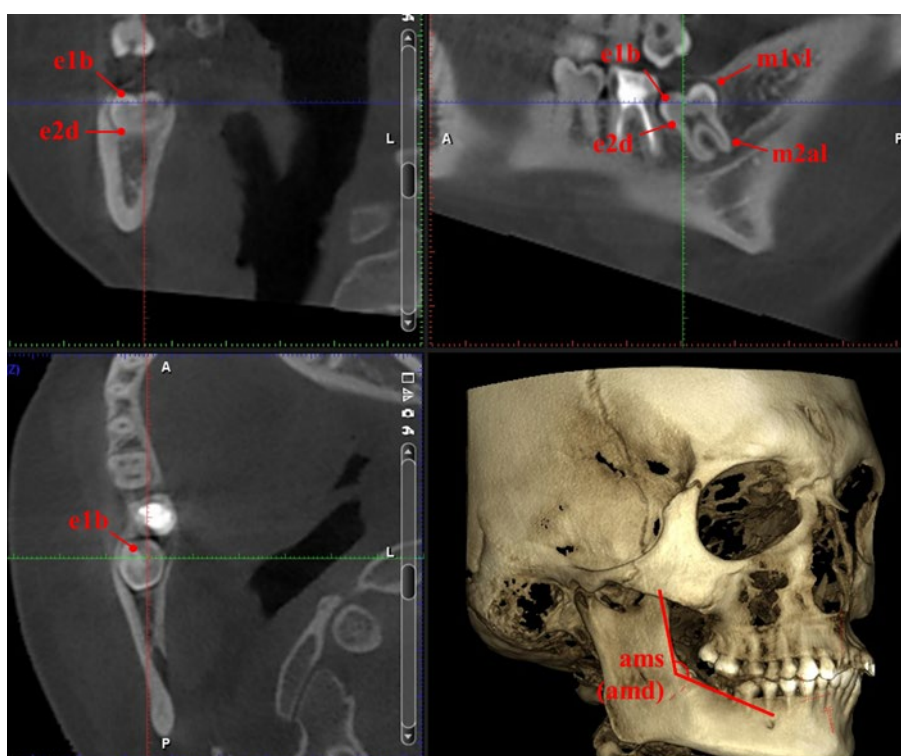


Рис. 1. Точки измерения оптической плотности эмали зубов человека  
[Fig. 1. Measurement points of the optical density of the human teeth enamel]

морфометрических и морфологических параметров зубов необходима в комплексном изучении возрастной изменчивости зубочелюстного аппарата, а также редукционных процессов, которые по-разному проходят в различные возрастные периоды.

В наших наблюдениях корневая система в группах с ДСТ и без ДСТ отличается низким уровнем вариабельности в возрастах 31–40, 41–50, 51–60 лет ( $r_s=0,281$ ,  $p=0,083$ ), количество корней не превышает двух (31–40 лет – 70%; 41–50 лет – 80%; 51–60 лет – 70%), сращения корней в указанных возрастах не наблюдается. В группе с ДСТ в 31–40 лет в единичных наблюдениях наблюдали 3-корневые (менее 2%) и 4-корневые зубы (менее 2%) с извилистой аномальной формой строения, искривлениями, однако корреляционных связей по исследованным показателям мы не обнаружили ( $r_s=0,154$ ,  $p=1,014$ ). Морфометрические параметры корневой системы отражают достаточный уровень развития и сформированности исследованных зубов (табл. 1).

Оптическая плотность минерального компонента эмали исследуемых зубов по данным КТ-денситометрии увеличивается с возрастом в двух группах (по показателю e1b: 31–40 лет:  $r_s=0,485$ ,  $p=0,034$ ; 41–50 лет:  $r_s=0,497$ ,  $p=0,032$ ; 51–60 лет:  $r_s=0,638$ ,  $p=0,027$ ; по показателю e2d: 31–40 лет:  $r_s=0,689$ ,  $p=0,024$ ; 41–50 лет:  $r_s=0,682$ ,  $p=0,025$ ; 51–60 лет:  $r_s=0,522$ ,  $p=0,036$ ). При ДСТ отмечаются ее высокие значения в 31–40 лет ( $U=2,0602$ ,  $p=0,0476$  относительно группы 41–50 лет) и в 51–60 лет ( $U=3,6029$ ,  $p=0,0239$  относительно группы 41–50 лет) и 41–50 лет ее значения снижены ( $U=1,0628$ ,  $p=0,05291$ ). В группе без ДСТ минеральная плотность

показывает высокие значения в возрасте 41–50 лет ( $U=2,0388$ ;  $p=0,0315$  относительно группы 31–40 лет) и 51–60 лет ( $U=3,6029$ ,  $p=0,0239$  относительно группы 31–40 лет). Возрастные показатели КТ-денситометрической плотности указывают на высокий уровень зрелости исследованных зубов в группе без ДСТ, при ДСТ уровень минеральной плотности снижен ( $p<0,05$ ).

При анализе КТ-денситометрии и гистограмм при ДСТ в 95% случаев отмечено снижение оптической плотности костной ткани. Несмотря на увеличение оптической плотности в возрасте 31–40 лет при ДСТ в точках m1vl ( $r_s=0,954$ ,  $p=0,047$ ) и m2al ( $r_s=0,871$ ,  $p=0,035$ ), после 40 лет происходит снижение минеральной плотности с появлением тотальных участков гипоминерализации.

В обеих группах угол наклона нижней челюсти в области зубов 38, 48 более  $90^\circ$ , однако в группе с ДСТ он близок к прямому (в возрасте 31–40 лет  $U=5,959$ ,  $p=0,0092$  между группой с ДСТ и без ДСТ; в возрасте 41–50 лет  $U=4,5187$ ,  $p=0,0168$  между группой с ДСТ и без ДСТ), после 40 лет отмечается более тупой угол наклона (табл. 2). В группе 51–60 лет достоверных отличий не получили ( $p>0,05$ ). Выявленная анатомическая особенность нижней челюсти в группе с ДСТ не оказывает негативного влияния на процесс прорезывания исследуемых зубов 38, 48.

В 31–40, 41–50 лет без ДСТ наличие шероховатостей и неровностей на эмалевых призмах не наблюдалось, в аналогичных возрастах при ДСТ шероховатость и неровность минимальна (рис. 2a, b; 2a, b). В 51–60 лет в обеих группах рельефность эмалевых призм полностью отсутствует.

В обеих исследуемых группах мы не обнаружили разветвлений на множественные призмы и их слияние (рис. 2c; 3c).

Максимальный пик минерального компонента приходится на 31–40 лет, в группе без ДСТ – на группу 51–60 лет. Эмаль зубов человека в обеих группах содержит крупные эмалевые призмы, в группе с ДСТ чаще встречаются

**Таблица 1. Макроскопическое строение корневой части зубов 38, 48 в различные периоды постнатального онтогенеза**

**[Table 1. Macroscopic structure of the root part of teeth 38, 48 in different periods of postpartum ontogenesis]**

Показатель	Возраст, лет					
	31–40		41–50		51–60	
	без ДСТ	с ДСТ	без ДСТ	с ДСТ	без ДСТ	с ДСТ
Количество корней	1,7±0,2	1,9±0,2	1,6±0,3	1,5±0,2	1,8±0,2	1,9±0,3
Длина корневой части, мм	10,9±1,3	10,7±1,1	10,8±0,8	10,9±1,1	10,6±0,5	10,7±0,6

**Таблица 2. Анализ денситометрической плотности минерального компонента эмали зубов 38, 48 и нижней челюсти в различные периоды постнатального онтогенеза**

**[Table 2. Analysis of the densitometric density of the enamel mineral component of the teeth 38, 48 and the mandibular bone in different periods of postpartum ontogenesis]**

Точки измерения оптической плотности твердых тканей нижней челюсти	Возраст, лет					
	31–40		41–50		51–60	
	без ДСТ	с ДСТ	без ДСТ	с ДСТ	без ДСТ	с ДСТ
e1b эмали зубов (ед.)	827,39±20,21*	655,11±21,38**	884,37±24,23*	611,37±18,83**	908,12±25,11*	801,48±22,34**
e2d эмали зубов (ед.)	879,97±22,14*	698,52±25,59**	902,44±17,26*	632,13±19,25**	964,57±23,17*	804,52±23,08**
m1vl нижней челюсти (ед.)	478,32±18,77*	404,98±24,21**	445,67±21,51*	395,33±25,56**	419,82±23,18*	370,15±24,89**
m2al нижней челюсти (ед.)	532,65±15,87*	460,47±25,92**	498,69±18,11	447,60±25,31**	491,14±19,88	424,58±26,72**
Угол $\alpha_{ms}$ , °	138,51±3,3	99,23±3,8**	139,92±3,8	110,45±5,7**	143,47±3,7	115,69±4,9**
Угол $\alpha_{md}$ , °	137,13±3,1	102,34±3,6**	137,78±3,5	127,41±3,7**	145,98±4,2	132,56±4,1**



эмалевые призмы мелкого размера уродливой формы и конфигурации, в группе без ДСТ мелкие призмы в поле зрения АСМ практически не визуализируются. В группе с ДСТ встречается много органического матрикса и большие расстояния между эмалевыми призмами, в группе без ДСТ призмы плотнее упакованы. Величина расстояния между эмалевыми призмами уменьшается с возрастом: в группе с ДСТ — до 40 лет, без ДСТ — до 30 лет, в дальнейшем не изменяется.

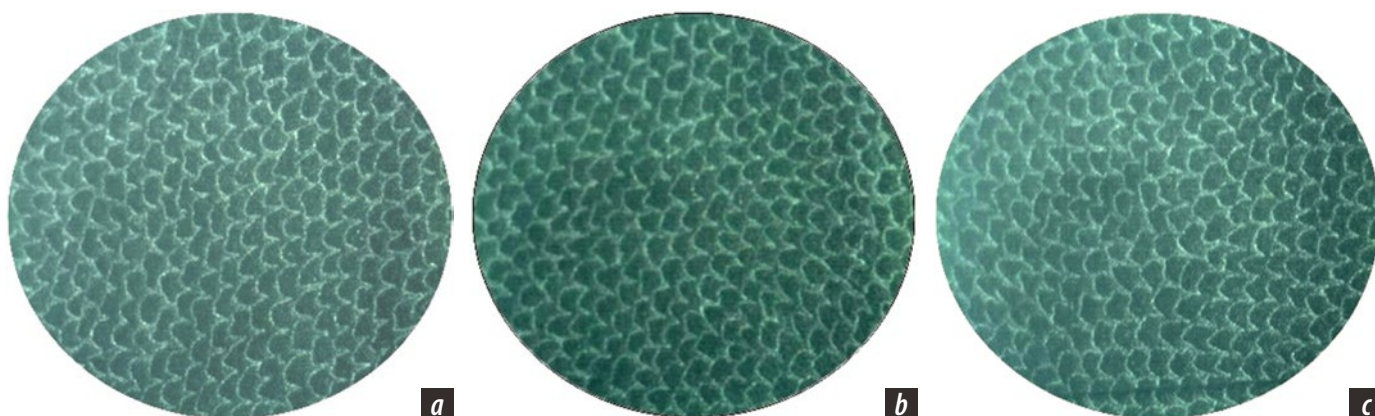
В возрасте 31—40, 41—50, 51—60 лет в группе без ДСТ мы наблюдали призматическую оболочку в виде едва заметного ободка, прерывающегося на некоторых участках эмалевых призм (табл. 3)

При гистологическом исследовании костной ткани в возрасте 41—50 и 51—60 лет на границе соединительнотканых структур и надкостницы наблюдаются выраженный склероз и деформация разграничительных элементов, в возрасте 31—40 лет указанные изменения

**Таблица 3. Размеры минерального компонента и органического матрикса эмали зубов 38, 48 в различные периоды постнатального онтогенеза**


**[Table 3. Dimensions of the mineral component and organic matrix of teeth enamel 38, 48 in different periods of postpartum ontogenesis]**

Параметр	Возраст, лет					
	31—40		41—50		51—60	
	без ДСТ	с ДСТ	без ДСТ	с ДСТ	без ДСТ	с ДСТ
Длина эмалевых призм, нм	5,58±0,22*	4,26±0,24**	6,01±0,26	3,82±0,21	6,23±0,14	3,96±0,27
Ширина эмалевых призм, нм	4,76±0,25*	4,01±0,21**	5,12±0,11	3,12±0,18**	5,21±0,27	5,28±0,24
Расстояние между эмалевыми призмами, нм	0,53±0,03*	3,24±0,46	0,37±0,04	3,33±0,12	0,32±0,01	3,55±0,22
Величина призматической оболочки, нм	<1,0	<1,0	<1,0	<1,0	<1,0	<1,0
Величина межпризменного промежутка, нм	2,09±0,28	3,05±0,52	2,06±0,21	3,14±0,47	1,98±0,17	2,74±0,65



**Рис. 2. Ориентация эмалевых призм в группе без ДСТ в различные периоды постнатального онтогенеза человека: а — в 31—40 лет, б — в 41—50 лет, с — в 51—60 лет (электронная микроскопия, ув. 1000)**

**[Fig. 2. Orientation of enamel prisms in the group without CTD in different periods of human postpartum ontogenesis: а — at 31—40 years, б — at 41—50 years, с — at 51—60 years (electron microscopy, ×1000)]**



**Рис. 3. Ориентация эмалевых призм в группе с ДСТ в различные периоды постнатального онтогенеза человека: а — в 31—40 лет, б — в 41—50 лет, в — в 51—60 лет (электронная микроскопия, ув. 1000)**

**[Fig. 3. Orientation of enamel prisms in the group with CTD in different periods of human postpartum ontogenesis: а — at 31—40 years, б — at 41—50 years, в — at 51—60 years (electron microscopy, ×1000)]**

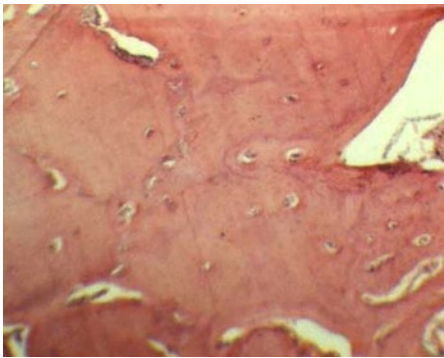


Рис. 4. Замурованные остеоциты и расширение гаверсовых каналов в нижней челюсти в 31—40 лет при ДСТ (окраска гематоксилином и эозином, ув. 185)

[Fig. 4. Obturated osteocytes and dilation of the Haversian canals in the lower jaw at 31—40 years of age in CTD (stained with hematoxylin-eosin,  $\times 185$ )]

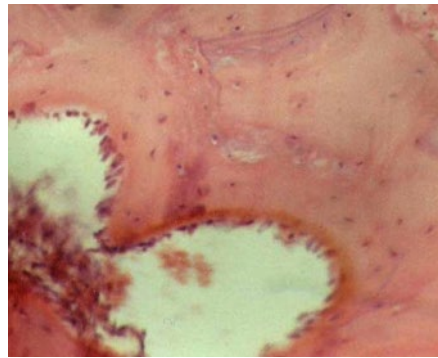


Рис. 5. Расширение гаверсовых каналов нижней челюсти в 31—40 лет при ДСТ (окраска гематоксилином и эозином, ув. 160)

[Fig. 5. Dilation of the Haversian canals of the lower jaw at 31—40 years of age in CTD (stained with hematoxylin-eosin,  $\times 160$ )]

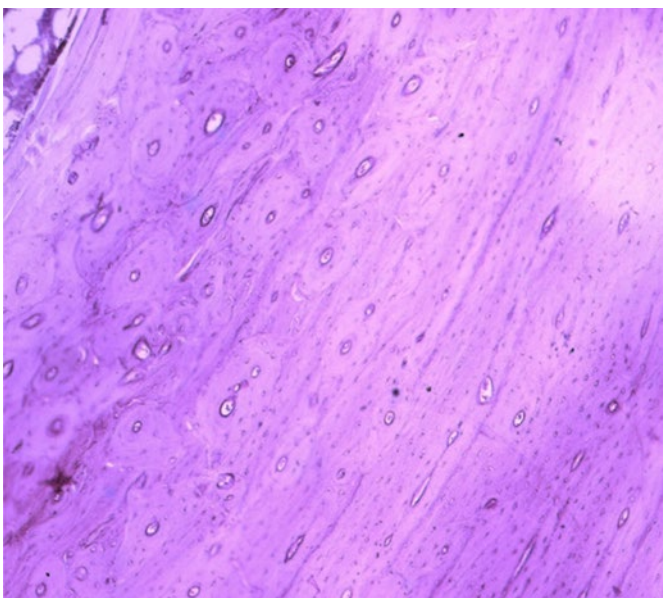


Рис. 6. Увеличение числа гаверсовых каналов в компактном слое нижней челюсти в 51—60 лет при ДСТ (окраска гематоксилином и эозином, ув. 185)

[Fig. 6. Increase in the number of Haversian canals in the compact layer of the lower jaw at 51—60 years of age in CTD (stained with hematoxylin-eosin,  $\times 185$ )]

выражены умеренно. В собственно надкостнице и в компактном слое нижней челюсти встречаются изменения структур костных элементов: в возрасте 31—40 лет гаверсовы каналы расширены (рис. 4, 5), в них наблюдается выраженная извитость и мультипликация сосудов, в возрасте 41—50, 51—60 лет гаверсовы каналы сужаются (рис. 6), извитость и мультипликация сосудов носит менее выраженный характер (табл. 4). В отдельных участках в собственно костной ткани у всех обследованных преобладают остеобласты, выражена вакуолизация остеоцитов. Указанные изменения свидетельствуют о равновесии деструктивных и регенеративных процессов костной ткани в проекции непрорезавшихся зубов 38, 48. При исследовании компактного и губчатого вещества нижней челюсти показано, что в структуре кости начинаются постепенные изменения, связанные с дистрофическим перерождением костной структуры компактного и губчатого вещества, очаговым истончением в возрасте 31—40 лет и тотальным истончением в возрасте 41—50 и 51—60 лет, спонгиозирование компактных пластинок наблюдается во всех возрастах (рис. 7, 8). С прогрессированием остеопороза возникают многочисленные крупные костномозговые пространства, которые ярко представлены в 51—60 лет. С увеличением возраста костные пластинки по структуре становятся похожи на губчатое вещество (табл. 4).

В возрасте 41—50 лет наряду с разряжением компактного вещества кости начинает разряжаться губчатое вещество. С возрастом увеличиваются костномозговые пространства, костные балки истончаются и деформируются, после 40 лет они становятся извилистыми и короткими вследствие частичного рассасывания, что ведет к слиянию отдельных костных пространств в крупные полости. В возрасте 31—40 лет костномозговые пространства представлены круглой и овальной формой,

**Таблица 4. Возрастные изменения морфометрических параметров нижней челюсти в группе с дисплазией соединительной ткани**  
[Table 4. Age-related changes in morphometric parameters of the lower jaw in the group with connective tissue dysplasia]

Показатель	Возраст, лет		
	31—40	41—50	51—60
Объемная плотность компактного вещества кортикального слоя, отн. ед.	35,22 $\pm$ 3,10*	28,12 $\pm$ 3,90*	26,53 $\pm$ 2,30*
Объемная плотность губчатой кости, отн. ед.	39,98 $\pm$ 6,90*	34,57 $\pm$ 5,50	30,91 $\pm$ 3,67*
Индекс отношения губчатого вещества к компактному	1,13 $\pm$ 0,2	1,1 $\pm$ 0,1	1,08 $\pm$ 0,2
Среднее число гаверсовых каналов в поле зрения	4,5 $\pm$ 0,2*	3,8 $\pm$ 0,1	3,7 $\pm$ 0,2
Среднее число сосудов в поле зрения	16,02 $\pm$ 2,01*	14,23 $\pm$ 1,57*	12,57 $\pm$ 2,1*
Средний диаметр гаверсовых каналов	3,60 $\pm$ 0,30	3,51 $\pm$ 0,2	3,44 $\pm$ 0,3

Примечание: \* — статистически значимое отличие между возрастными группами ( $p < 0,05$ ).



после 40 лет они превращаются в многоугольные и извилистые.

Методом АСМ установлено, что основу костного матрикса обследованных лиц составляют коллагеновые фибриллы. В пластинчатой костной ткани в зоне обследования направление коллагеновых волокон недостаточно ориентировано. Во всех возрастах мы наблюдаем множественное расслоение пластинок, что нарушает единство и гармонию волокнистого строения всей костной ткани. В возрасте 31—40 лет расслоение пластинок наблюдается на уровне единичных фибрилл, уровень расслоения пластинок носит незначительный характер. После 40 лет расслоение пластинок носит множественный характер и также захватывает уровень большинства фибрилл. Указанные морфологические изменения костной ткани в области зубов 38, 48 являются барьером для их правильного и гармоничного прорезывания.

Во всех обследованных группах преобладают прямые костные балки. В возрасте 31—40 лет балки с неправильными формами и хаотичным расположением костных пластинок встречались только в нижней зоне, после 40 лет — на всем протяжении. Вследствие этого появляется много пустот, что влечет за собой изменение залегания минеральных элементов кости и формирования костных пластинок, уменьшение количества минерального компонента в единице объема кости. Все это приводит к тому, что после 30 лет мы наблюдаем морфологические признаки выраженной стертости зональности костных структур в собственно надкостнице и компактном слое, костные балки деформированные, неровные, истонченные.

Во всех обследованных группах в толще костных балок увеличиваются очаги базофильного окрашивания за счет неравномерного распределения кальция хондроматозного перерождения, в костной ткани преобладают атрофические деструктивные изменения. Компактные костные пластинки неравномерно обызвествлены: в краевых зонах слабее. Встречаются балочки с наслоением остеоида и участки, заполненные рыхло-волоконистой тканью, иногда с очагами миксоматозного характера. Последние и пустоты в виде очагов просветления приводят к нарушению процессов минерализации костной ткани с увеличением плотности только в верхушечной части на фоне общего снижения минерализации костной ткани.

По результатам проведенного исследования установлено, что при ДСТ в условиях низкой гипоминерализации твердых тканей зубов и выраженной гипоминерализации минерального компонента нижней челюсти процесс прорезывания зубов 38, 48 приостановлен, несмотря на благоприятные анатомические условия в виде

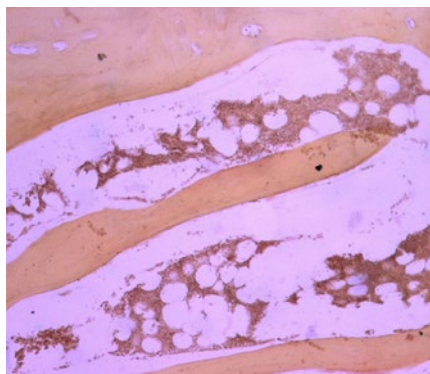


Рис. 7. Неправильное формирование остеонов в компактном слое нижней челюсти в 41—50 лет при ДСТ (окраска гематоксилином и эозином, ув. 185)  
[Fig. 7. Irregular osteon formation in the compact layer of the lower jaw at 41—50 years of age in CTD (stained with hematoxylin-eosin, ×185)]

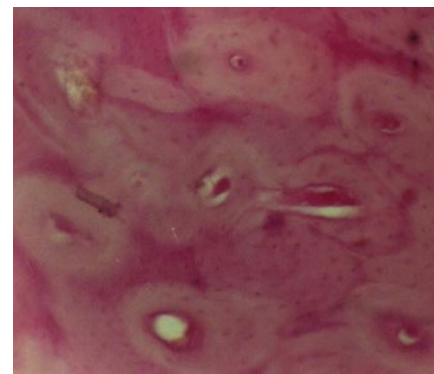


Рис. 8. Строение губчатого вещества нижней челюсти в 41—50 лет при ДСТ (окраска гематоксилином и эозином, ув. 160)  
[Fig. 8. Structure of the spongy substance of the lower jaw at 41—50 years of age in CTD (stained with hematoxylin-eosin, ×160)]

изменения угла наклона нижней челюсти в сторону его тупости. После 30 лет неровности и шероховатости на поверхности эмалевых призм встречаются в минимальном количестве, эмалевые призмы имеют достаточный уровень упаковки, в незначительном количестве прослеживаются уродливой и неправильной формы эмалевые призмы, что указывает на локальные участки гипоминерализации. После 40 лет в соединительнотканых структурах и надкостнице нижней челюсти в проекции ретинированных зубов 38, 48 наблюдаются выраженный склероз и деформация разграничительных элементов, в возрасте 31—40 лет указанные изменения носят умеренный характер. Изменения в костной ткани свидетельствуют о равновесии деструктивных и регенеративных процессов костной ткани в проекции ретинированных 38, 48 зубов. С прогрессированием остеопороза возникают многочисленные крупные костномозговые пространства, которые ярко представлены в 51—60 лет. С увеличением возраста костные пластинки по своей структуре становятся похожи на губчатое вещество. После 30 лет при ДСТ расслоение костных пластинок носит тотальный характер, проявляясь расслоением множества фибрилл. Указанные изменения оказывают существенное влияние на слабую ориентированность коллагеновых волокон и недостаточную гармонию волокнистой структуры нижней челюсти после 40 лет.

## ВЫВОДЫ

Морфометрические параметры коронковой и корневой систем зубов 38, 48 указывают на достаточный уровень их сформированности. Исследование ультраструктуры минерального компонента эмали зубов и нижней челюсти методом АСМ указывает на выраженный возрастной диморфизм их структуры, в нижней челюсти на прогрессирование склеротических и дегенеративных изменений, с деформацией и расслоением костных пластинок на уровне большинства фибрилл, характерные для остеопороза. Изученные изменения при ДСТ в зубах



38, 48 и костной ткани характеризуются недостаточными темпами созревания плотных тканей челюстно-лицевой области, наличием гипоминерализованных участков. Неблагоприятные морфофункциональные условия снижают вероятность прорезывания зубов 38, 48 после 30 лет.

**Конфликт интересов.** Авторы декларируют отсутствие конфликта интересов.

**Поступила:** 01.05.2021      **Принята в печать:** 27.05.2021

**Conflict of interests.** The authors declare no conflict of interests.

**Received:** 01.05.2021      **Accepted:** 27.05.2021

#### ЛИТЕРАТУРА:

1. Григорович Э.Ш., Полякова Р.В., Самохина В.И. Особенности стоматологического статуса взрослых и детей, ассоциированные с различными соматическими заболеваниями на фоне дисплазии соединительной ткани. — *Стоматология детского возраста и профилактика*. — 2018; 2 (65): 32—7. eLIBRARY ID: 35290313
2. Орехова Л.Ю., Чурилов Л.П., Строев Ю.И., Александрова А.А. Дисплазия соединительной ткани как общемедицинская и стоматологическая проблема. — *Пародонтология*. — 2010; 1 (54): 8—14. eLIBRARY ID: 15244672
3. Сесорова И.С., Шниткова Е.В., Лазоренко Т.В., Здорикова М.А., Подосенкова А.А. Дисплазия соединительной ткани как фактор риска развития зубочелюстных аномалий. — *Современные проблемы науки и образования*. — 2016; 6: 182. eLIBRARY ID: 27694988
4. Статовская Е.Е. Обоснование схемы лечения патологических состояний зубочелюстной системы у больных с дисплазией соединительной ткани. — *Институт стоматологии*. — 2009; 3 (44): 44—5. eLIBRARY ID: 13058627
5. Кравцов Ю.А., Яворская М.В. Клинические примеры дисплазии соединительной ткани у пациентов разного возраста с хирургической патологией. — *Научное обозрение. Медицинские науки*. — 2017; 5: 49—57. eLIBRARY ID: 29826100
6. Вагнер В.Д., Конев В.П., Коршунов А.С. Изучение возрастных изменений минерального компонента и органического матрикса эмали зубов человека методами электронной и атомно-силовой микроскопии. — *Клиническая стоматология*. — 2019; 91 (3): 4—6. eLIBRARY ID: 41188345
7. Вагнер В.Д., Конев В.П., Коршунов А.С., Курятников К.Н., Скурихина А.П., Бондарь А.А. Сравнительная оценка скорости и качества созревания минерального компонента эмали зубов человека при дисплазии соединительной ткани в позднем постнатальном периоде онтогенеза. — *Институт стоматологии*. — 2020; 4 (89): 72—3. eLIBRARY ID: 44287055
8. Вагнер В.Д., Конев В.П., Коршунов А.С., Курятников К.Н., Скурихина А.П., Бондарь А.А. Исследование структуры минерального компонента эмали зубов при дисплазии соединительной ткани методами денситометрии и атомно-силовой микроскопии в позднем постнатальном периоде онтогенеза. — *Клиническая стоматология*. — 2020; 4 (96): 19—24. eLIBRARY ID: 44476495
9. Конев В.П., Московский С.Н., Шестель И.Л., Шишкина Ю.О., Коршунов А.С. Исследование минерального компонента и органического матрикса костной ткани с использованием методов атомно-силовой микроскопии. — *Судебная медицина*. — 2018; 4 (1): 22—5. eLIBRARY ID: 36907457
10. Shen L., de Sousa F.B., Tay N.B., Lang T.S., Kaixin V.L., Han J., Kilpatrick-Liverman L.T., Wang W., Lavender S., Pilch S., Gan H.Y. Deformation behavior of normal human enamel: A study by nanoindentation. — *J Mech Behav Biomed Mater*. — 2020; 108: 103799. PMID: 32469721
11. Леонтьев В.К. Эмаль зубов как биокрибернетическая система. — М.: ГЭОТАР-Медиа, 2016. — С. 72. eLIBRARY ID: 26074164
12. Poggio C., Ceci M., Beltrami R., Lombardini M., Colombo M. Atomic force microscopy study of enamel remineralization. — *Ann Stomatol (Roma)*. — 2014; 5 (3): 98—102. PMID: 25506414
13. Jheon A.H., Seidel K., Biehs B., Klein O.D. From molecules to mastication: the development and evolution of teeth. — *Wiley Interdiscip Rev Dev Biol*. — 2013; 2 (2): 165—82. PMID: 24009032

#### REFERENCES:

1. Grigorovich E.Sh., Polyakova R.V., Samokhina V.I. Peculiarities of dentistic status of adults and children associated with various somatic diseases on the background of connective tissue dysplasia. *Pediatric Dentistry and Profilaxis*. 2018; 2 (65): 32—7 (In Russ.). eLIBRARY ID: 35290313
2. Orekhova L.Yu., Churilov L.P., Stroeve Yu.I., Alexandrova A.A. Systemic connective tissue dysplasia as a common problem in general medicine and dentistry. *Parodontologiya*. 2010; 1 (54): 8—14 (In Russ.). eLIBRARY ID: 15244672
3. Sesorova I.S., Shnitkova E.V., Lazorenko T.V., Zdorikova M.A., Podosenkova A.A. Connective tissue dysplasia as a risk factor for the development the dentalveolar of anomalies. *Modern problems of science and education*. 2016; 6: 182 (In Russ.). eLIBRARY ID: 27694988
4. Statovskaya E.E. The treatment regimen basis of pathological states of masticatory apparatus in patients with dysplasia of connective tissue. *The Dental Institute*. 2009; 3 (44): 44—5 (In Russ.). eLIBRARY ID: 13058627
5. Kravtsov Y.A., Yavorskaya M.V. Clinical examples of connective tissue dysplasia in patients with different age with surgical pathology. *Scientific Review. Medical sciences*. 2017; 5: 49—57 (In Russ.). eLIBRARY ID: 29826100
6. Vagner V.D., Konev V.P., Korshunov A.S. Age changes in mineral component and organic matrix of human teeth enamel by electronic and atomic-power microscopy methods. *Clinical Dentistry (Russia)*. 2019; 91 (3): 4—6 (In Russ.). eLIBRARY ID: 41188345
7. Vagner V.D., Konev V.P., Korshunov A.S., Kuryatnikov K.N., Skurikhina A.P., Bondar A.A. Comparative assessment of the rate and quality of the enamel mineral component maturation of human teeth with connective tissue dysplasia in the late postpartum period of ontogenesis. *The Dental Institute*. 2020; 4 (89): 72—3 (In Russ.). eLIBRARY ID: 44287055
8. Vagner V.D., Konev V.P., Korshunov A.S., Kuryatnikov K.N., Skurikhina A.P., Bondar A.A. Research of the structure of teeth enamel mineral component in connective tissue dysplasia by densitometry and atomic force microscopy in the late postpartum ontogenesis period. *Clinical Dentistry (Russia)*. 2020; 4 (96): 19—24 (In Russ.). eLIBRARY ID: 44476495
9. Konev V.P., Moscovskiy S.N., Shestel I.L., Shishkina Yu.O., Korshunov A.S. Investigation of the mineral component and organic matrix of bone tissue using methods of atomic-power microscopy. *Forensic medicine*. 2018; 4 (1): 22—5 (In Russ.). eLIBRARY ID: 36907457
10. Shen L., de Sousa F.B., Tay N.B., Lang T.S., Kaixin V.L., Han J., Kilpatrick-Liverman L.T., Wang W., Lavender S., Pilch S., Gan H.Y. Deformation behavior of normal human enamel: A study by nanoindentation. *J Mech Behav Biomed Mater*. 2020; 108: 103799. PMID: 32469721
11. Leont'ev V.K. Tooth enamel as biocybernetic system. Moscow: GEOTAR-Media, 2016. P. 72 (In Russ.). eLIBRARY ID: 26074164
12. Poggio C., Ceci M., Beltrami R., Lombardini M., Colombo M. Atomic force microscopy study of enamel remineralization. *Ann Stomatol (Roma)*. 2014; 5 (3): 98—102. PMID: 25506414
13. Jheon A.H., Seidel K., Biehs B., Klein O.D. From molecules to mastication: the development and evolution of teeth. *Wiley Interdiscip Rev Dev Biol*. 2013; 2 (2): 165—82. PMID: 24009032
14. Huang X.-F., Chai Y. Molecular regulatory mechanism of tooth root development. *Int J Oral Sci*. 2012; 4 (4): 177—81. PMID: 23222990

14. **Huang X.-F., Chai Y.** Molecular regulatory mechanism of tooth root development. — *Int J Oral Sci.* — 2012; 4 (4): 177—81. PMID: 23222990
15. **Koldehoff J., Swain M.V., Schneider G.A.** The geometrical structure of interfaces in dental enamel: A FIB-STEM investigation. — *Acta Biomater.* — 2020; 104: 17—27. PMID: 31917293
16. **Beniash E., Stifler C.A., Sun C.-Y., Jung G.S., Qin Z., Buehler M.J., Gilbert P.U.P.A.** The hidden structure of human enamel. — *Nat Commun.* — 2019; 10 (1): 4383. PMID: 31558712
17. **Nurbaeva M.K., Eckstein M., Feske S., Lacruz R.S.** Ca<sup>2+</sup> transport and signalling in enamel cells. — *J Physiol.* — 2017; 595 (10): 3015—3039. PMID: 27510811
18. **Вагнер В.Д., Конев В.П., Коршунов А.С., Курятников К.Н., Скурихина А.П., Бондарь А.А.** Сравнительная оценка скорости и качества созревания минерального компонента эмали зубов человека при дисплазии соединительной ткани в раннем постнатальном периоде. — *Клиническая стоматология.* — 2021; 1 (97): 6—11. eLIBRARY ID: 44847622
19. **Dean M.C., Humphrey L., Groom A., Hassett B.** Variation in the timing of enamel formation in modern human deciduous canines. — *Arch Oral Biol.* — 2020; 114: 104719. PMID: 32361553
20. **Pandya M., Diekwisch T.G.H.** Enamel biomimetics-fiction or future of dentistry. — *Int J Oral Sci.* — 2019; 11 (1): 8. PMID: 30610185
21. **Hogg R.T., Richardson C.** Application of image compression ratio analysis as a method for quantifying complexity of dental enamel microstructure. — *Anat Rec (Hoboken).* — 2019; 302 (12): 2279—2286. PMID: 31512393
22. **Carreon A.H., Funkenbusch P.D.** Nanoscale properties and deformation of human enamel and dentin. — *J Mech Behav Biomed Mater.* — 2019; 97: 74—84. PMID: 31100488
23. **Постолаки А.И.** Морфодинамическая модель механизма прорезывания зубов у человека. — *Национальная ассоциация ученых.* — 2015; 11-1 (16): 164—8. eLIBRARY ID: 29243086
24. **Ватлин А.Г.** Разработка компьютерной программы определения биологического возраста по числу прорезавшихся постоянных зубов и интегральному показателю прорезывания. — *Морфологические ведомости.* — 2006; 1-2: 139—42. eLIBRARY ID: 14808782
15. **Koldehoff J., Swain M.V., Schneider G.A.** The geometrical structure of interfaces in dental enamel: A FIB-STEM investigation. *Acta Biomater.* 2020; 104: 17—27. PMID: 31917293
16. **Beniash E., Stifler C.A., Sun C.-Y., Jung G.S., Qin Z., Buehler M.J., Gilbert P.U.P.A.** The hidden structure of human enamel. *Nat Commun.* 2019; 10 (1): 4383. PMID: 31558712
17. **Nurbaeva M.K., Eckstein M., Feske S., Lacruz R.S.** Ca<sup>2+</sup> transport and signalling in enamel cells. *J Physiol.* 2017; 595 (10): 3015—3039. PMID: 27510811
18. **Vagner V.D., Konev V.P., Korshunov A.S., Kuryatnikov K.N., Skurikhina A.P., Bondar A.A.** Comparative assessment of the rate and quality of enamel mineral component maturation of human teeth with connective tissue dysplasia in the early postpartum period. *Clinical Dentistry (Russia).* 2021; 1 (97): 6—11 (In Russ.). eLIBRARY ID: 44847622
19. **Dean M.C., Humphrey L., Groom A., Hassett B.** Variation in the timing of enamel formation in modern human deciduous canines. *Arch Oral Biol.* 2020; 114: 104719. PMID: 32361553
20. **Pandya M., Diekwisch T.G.H.** Enamel biomimetics-fiction or future of dentistry. *Int J Oral Sci.* 2019; 11 (1): 8. PMID: 30610185
21. **Hogg R.T., Richardson C.** Application of image compression ratio analysis as a method for quantifying complexity of dental enamel microstructure. *Anat Rec (Hoboken).* 2019; 302 (12): 2279—2286. PMID: 31512393
22. **Carreon A.H., Funkenbusch P.D.** Nanoscale properties and deformation of human enamel and dentin. *J Mech Behav Biomed Mater.* 2019; 97: 74—84. PMID: 31100488
23. **Postolaki A.I.** Morphodynamic model of tooth eruption mechanism in humans. *National Association of Scientists.* 2015; 11-1 (16): 164—8 (In Russ.). eLIBRARY ID: 29243086
24. **Vatlin A.G.** Development of computer program of determination of biological age on number of cutting constant teethes and integral factor eruption. *Morphological statements.* 2006; 1-2: 139—42 (In Russ.). eLIBRARY ID: 14808782

DOI: 10.37988/1811-153X\_2021\_2\_60

С.Ю. Иванов<sup>1,2</sup>,

член-корр. РАН, д.м.н., профессор, зав. кафедрой челюстно-лицевой хирургии и хирургической стоматологии; зав. кафедрой челюстно-лицевой хирургии

С.Ю. Калинин<sup>1</sup>,

д.м.н., профессор, зав. кафедрой эндокринологии с курсом холистической медицины

А.Н. Нижник<sup>3</sup>,

заведующий научной химической лабораторией

К.С. Гриценко<sup>1</sup>,

ординатор кафедры челюстно-лицевой хирургии и хирургической стоматологии

Р.А. Терушкин<sup>1</sup>,

ординатор кафедры эндокринологии с курсом холистической медицины

М.Х. Хаммори<sup>1</sup>,

аспирант кафедры челюстно-лицевой хирургии и хирургической стоматологии

А.Р. Шурдумов<sup>2</sup>,

ассистент кафедры челюстно-лицевой хирургии

<sup>1</sup> РУДН, 117198, Москва, Россия

<sup>2</sup> Первый МГМУ им. И.М. Сеченова, 119991, Москва, Россия

<sup>3</sup> Клиника новых медицинских технологий «АрхиМед», 119261, Москва, Россия

## Изучение биометрических показателей и функционального состояния пациентов перед проведением хирургических стоматологических вмешательств

**Реферат.** Из результатов проспективных многоцентровых исследований хорошо известно, что эффективность хирургических вмешательств напрямую зависит от корректной оценки биоимпедансного анализа и гормонального профиля. Однако результаты этих исследований до настоящего времени не учтены в клинической практике. С целью разработки прикладного значения целесообразно изучить биометрические показатели и гормональный профиль у пациентов в амбулаторной стоматологической практике перед проведением хирургического вмешательства. **Материалы и методы.** Пациентам выполняли биоимпедансометрию, исследовали уровень гормонов слюны (кортизол, дегидроэпиандростерон сульфат, эстрадиол, прогестерон, тестостерон, кортизон, а также концентрацию в крови 25-гидроксивитамина D<sub>3</sub>, индекс в мембране эритроцитов омега-3, витамина B<sub>12</sub>, ферритина). При биоимпедансном анализе оценивали следующие показатели тела: скелетно-мышечную и жировую массу, удельный основной обмен, внеклеточную жидкость, фазовый угол, индекс массы тела, вес, обхват талии. **Результаты.** Снижение фазового угла у пациентов в возрасте 18—44 лет наблюдается в 50% случаев. Скорее всего, данные изменения являются причинами снижения функциональной активности, и их коррекция позволит оптимизировать послеоперационный период и избежать возможные осложнения в послеоперационном периоде. **Заключение.** Предложенный комплекс обследования позволяет выявить скрытые лимитирующие факторы функционального состояния организма пациентов перед проведением планового хирургического вмешательства. Целесообразно разработать схемы медикаментозной терапии, чтобы можно было устранить возможные причины развития осложнений в послеоперационном периоде, что особенно важно в условиях стоматологической клиники с дневным стационаром.

**Ключевые слова:** витамин D, дефицит витамина D, омега-3-индекс, биоимпедансный анализ, хирургическая стоматология, дефицит железа, дентальная имплантация

### ДЛЯ ЦИТИРОВАНИЯ:

Иванов С.Ю., Калинин С.Ю., Нижник А.Н., Гриценко К.С., Терушкин Р.А., Хаммори М.Х., Шурдумов А.Р. Изучение биометрических показателей и функционального состояния пациентов перед проведением хирургических стоматологических вмешательств. — *Клиническая стоматология*. — 2021; 24 (2): 60—64. DOI: 10.37988/1811-153X\_2021\_2\_60

S.Yu. Ivanov<sup>1,2</sup>,

corresponding member of the Russian Academy of Sciences, Grand PhD in Medical Sciences, professor of the Maxillofacial dentistry Department; professor of the Maxillofacial surgery Department

S.Yu. Kalinchenko<sup>1</sup>,

Grand PhD in Medical Sciences, professor of the Endocrinology and holistic medicine Department

A.N. Nizhnik<sup>3</sup>,

head of the scientific chemical laboratory

K.S. Hrytsenko<sup>1</sup>,

intern of the Maxillofacial dentistry Department

## Study of biometric parameters and functional state of patients before surgical dental interventions

**Abstract.** It is well known from the results of prospective multicenter studies that the effectiveness of surgical interventions directly depends on the correct assessment of bioimpedance analysis and hormonal profile. However, the results of these studies have not yet been taken into account in clinical practice. In order to develop an applied value, it seems appropriate to study the biometric parameters and hormonal profile in patients in outpatient dental practice before undergoing surgery. **Materials and methods.** All patients underwent bioimpedance measurement, the level of salivary hormones was investigated: cortisol, dehydroepiandrosterone, estradiol, progesterone, testosterone, cortisone, as well as the level of 25-hydroxy-vitamin D<sub>3</sub> in the blood serum, the omega-3 index of unsaturated fatty acids in the membranes, the concentration of vitamin B<sub>12</sub> and ferritin. During bioimpedance analysis the following body parameters were assessed: musculoskeletal mass, fat mass, specific basal metabolism, extracellular fluid, phase angle of bioimpedance analysis,



R.A. Terushkin<sup>1</sup>,  
intern of the Endocrinology and holistic  
medicine Department

M.H. Hammouri<sup>1</sup>,  
postgraduate of the Maxillofacial dentistry  
Department

A.R. Shurdumov<sup>2</sup>,  
assistant lecturer of the Maxillofacial surgery  
Department

<sup>1</sup> RUDN University, 117198, Moscow, Russia

<sup>2</sup> Sechenov University, 119991, Moscow, Russia

<sup>3</sup> New Medical Technologies Clinic  
"ArchiMed", 119261, Moscow, Russia

body mass index, weight, waist volume. **Results.** A decrease in the phase angle of bioimpedance analysis in patients aged 18—44 years is observed in 50% of cases, in the analyzes of the steroid profile of saliva, ferritin, 25-OH vitamin D<sub>3</sub>, omega-3, vitamin B<sub>12</sub>, the indicators were reduced in most patients. We believe that these changes are a consequence of a decrease in functional activity, the correction of which will optimize the postoperative period and avoid possible complications in the postoperative period. **Conclusion.** The proposed complex of examination makes it possible to reveal hidden limiting factors of a functional state of patient's body before planned surgical intervention. It is expedient to develop drug therapy schemes and, thereby, eliminate possible causes of complications in the postoperative period, which is especially important in a dental clinic with a day hospital.

**Key words:** vitamin D, vitamin D deficiency, omega-3 index, bioimpedance analysis, surgical dentistry, iron deficiency, dental implantation

**FOR CITATION:**

*Ivanov S.Yu., Kalinchenko S.Yu., Nizhnik A.N., Hrytsenko K.S., Terushkin R.A., Hammouri M.H., Shurdumov A.R.* Study of biometric parameters and functional state of patients before surgical dental interventions. *Clinical Dentistry (Russia)*. 2021; 24 (2): 60—64 (In Russ.). DOI: 10.37988/1811-153X\_2021\_2\_60

## ВВЕДЕНИЕ

Медицина XXI века — это медицина качества, и поэтому достижение строго прогнозируемых результатов от проводимого лечения выходит на первый план. Однако зачастую при хирургических стоматологических вмешательствах, таких как удаление ретинированных зубов, цистэктомии, установка дентальных имплантатов, реконструкция альвеолярной кости и многие другие, возникают необъяснимые на первый взгляд осложнения, приводящие к нарушению процессов репаративной регенерации [1, 2].

Логика нашего научного подхода заключается в том, что, основываясь на принципах классической медицины, важно оценить общее состояние пациента, его функциональную активность, выяснить, как это отражается на заживлении ран после хирургических стоматологических вмешательств и разработать совокупность необходимых мероприятий в пред- и в послеоперационном периодах для оптимизации лечения [3, 4]. Работ, посвященных разработке такого подхода ведения пациентов в стоматологической практике с учетом индивидуальных лимитирующих факторов, в настоящее время практически нет.

В связи с этим **целью исследования** стало изучение биометрических показателей, функционального состояния, гормонального профиля по показателям слюны и крови пациентов в амбулаторной стоматологической практике перед проведением хирургического вмешательства.

## МАТЕРИАЛЫ И МЕТОДЫ

С 2015 по 2020 г. 106 пациентам от 18 до 44 лет (24 мужчины и 82 женщины), обратившимся за хирургической

стоматологической помощью, выполняли биоимпедансометрию, определяли уровень гормонов в слюне (кортизол, дегидроэпиандростерон сульфат, эстрадиол, прогестерон, тестостерон, кортизон), концентрацию в крови 25-гидроксивитамина D<sub>3</sub>, индекс в мембране эритроцитов омега-3, витамина B<sub>12</sub>, ферритина [5—7].

Биоимпедансометрию выполняли по общепринятой методике на биоимпедансном анализаторе обменных процессов и состава тела ABC-02 «МЕДАСС». Оценивали скелетно-мышечную и жировую массу, удельный основной обмен, внеклеточную жидкость, фазовый угол, индекс массы тела, вес и обхват талии.

Перед началом исследования измеряют антропометрические параметры: рост, вес, обхват талии и бедер; полученные значения вносят в меню компьютера. Затем на кушетке, в горизонтальном положении, пациенту накладывают электроды на правую руку и ногу. Измерительные электроды устанавливают так, чтобы межкостные щели между кистью и предплечьем, а также голенью и стопой пациента находились строго под осью симметрии электрода, а токовые электроды на кисти и стопе устанавливают дистально на расстоянии 4—5 см от измерительных электродов, проводят измерения и запись результатов. Далее проводят предварительный просмотр протокола измерения и проверка на наличие артефактов. При отсутствии артефактов проводится анализ показателей состава тела [8, 9].

Стероидный профиль — это лабораторное исследование, которое помогает оценить процесс синтеза стероидов в организме [10, 11]. Анализ выявляет уровень стероидных гормонов и их промежуточных метаболитов [12, 13]. Для исследования стероидного профиля слюны необходимо собрать 1 мл слюны в пробирку с крышкой. Процесс сбора слюны обычно занимает

1–2 мин. Далее анализ проводился в лаборатории «АрхиМед».

Анализы: 25-гидроксивитамин D<sub>3</sub> (кальциферол), ферритин, омега-3-индекс, В<sub>12</sub> (цианокобаламин) — проводятся при помощи забора 5 мл венозной крови в вакуумную пробирку с реагентом и последующего исследования в лаборатории по методам высокоэффективной жидкостной хромато-масс-спектрометрии, иммунотурбидиметрии, газовой хромато-масс-спектрометрии, иммунохемилюминесцентного анализа соответственно [14–16]. Для определения 25-гидроксивитамина D<sub>3</sub>, ферритина, В<sub>12</sub> используют сыворотку крови, а для определения омега-3-индекса — цельную кровь [17–19].

Фазовый угол является интегральным показателем интенсивности основного обмена, по нему можно прогнозировать состояние процессов репаративной регенерации [8, 20]. Пациенты со сниженным фазовым углом могут представлять определенные трудности, и у них вероятнее всего могут возникнуть проблемы в послеоперационном периоде после хирургических стоматологических вмешательств. Выявление таких пациентов и своевременная коррекция на сегодняшний момент актуальны [21, 22].

В связи пациентов разделили на 2 группы в зависимости от значения фазового угла:

**I — 53 пациента, у которых фазовый угол был менее 6,5 (50 женщин и 3 мужчины);**

**II — 53 пациента, у которых фазовый угол был выше 6,5.**

Изучали показатели биоимпедансометрии, крови и слюны у больных I группы, для определения лимитирующих факторов при выполнении хирургических вмешательств [23–25].

С повышенной жировой массой было 27 (51%) пациентов, 25 женщин и 2 мужчины. Скелетно-мышечная масса снижена у 30 (57%) человек (28 женщин и 2 мужчин). Внеклеточная жидкость превышала показатели

верхней границы нормы у 11% пациентов. Индекс массы тела был повышен у 9 (17%) человек (7 женщин и 2 мужчины), снижен у 3 (6%) женщин. Обхват талии превышал норму у 6 (11%) пациентов (4 женщины и 2 мужчины).

Показатели ферритина, витамина D, омега-3 и витамина В<sub>12</sub> представлены в табл. 1.

## РЕЗУЛЬТАТЫ И ОБСУЖДЕНИЕ

Снижение фазового угла у пациентов 18–44 лет наблюдалось в 50% случаев. При детальном изучении этой группы выяснилось, что у женщин сопровождается снижение фазового угла ниже 6,5 у 61%, повышенная жировая масса у 50%, скелетно-мышечная масса снижена у 56%, внеклеточная жидкость превышала показатели верхней границы нормы у 8%, индекс массы тела повышен у 14% и снижен у 6%, окружность талии превышала показатели у 8%; показатели ферритина ниже нормы у 62%, снижены показатели витамина D у 60%, омега-3-индекс ниже нормы имели 100% обследованных, витамин В<sub>12</sub> ниже 800 пг/мл наблюдался у 62%, ДГЭА был повышен у 4% и снижен 76%, эстрадиол в норме у 100%, прогестерон снижен у 44%, снижение тестостерона у 76% [26–28].

У мужчин при значении фазового угла ниже 6,5 в 12,5% сопровождается повышением жировой массы, в 67% определено снижение скелетно-мышечной массы тела, у 67% внеклеточная жидкость превышает показатели верхней границы нормы, у 67%, индекс массы тела повышен у 67%; ферритин ниже нормы составил у 67%, снижены показатели витамина D у 67%, омега-3-индекс в норме у 100%, витамин В<sub>12</sub> ниже 800 пг/мл наблюдался у 67%, эстрадиол снижен у 33%, прогестерон снижен у 67%, снижение тестостерона определено у 100% пациентов [29–31].

Скорее всего, вышеперечисленные изменения и являются причинами снижения функциональной активности; их коррекция позволит оптимизировать послеоперационный период и избежать возможные осложнения в послеоперационном периоде.

## ВЫВОДЫ

Следовательно, предложенное комплексное обследование позволяет выявить скрытые лимитирующие факторы функционального состояния организма пациентов перед проведением планового хирургического вмешательства.

Целесообразно разработать схемы медикаментозной коррекции функционального состояния организма пациента, чтобы можно было устранить возможные причины развития осложнений в послеоперационном периоде, создать условия для заживления ран и оптимизации сроков выздоровления пациентов после проводимых хирургических вмешательств, что особенно важно в условиях стоматологической клиники с дневным стационаром.

**Таблица 1. Показатели крови у пациентов I группы**  
**[Table 1. Clinical blood values in group I patients]**

Показатель	Женщины		Мужчины	
	абс.	%	абс.	%
Ферритин ниже инд. нормы (вес+70, мкг/л)	31	62	2	67
25-ОН витамин D <sub>3</sub> менее 50 нг/мл	30	60	2	67
Индекс омега-3 менее 6%	7	100	-	-
Витамин В <sub>12</sub> менее 800 пг/мл	31	62	2	67

**Таблица 2. Показатели стероидного профиля слюны**  
**[Table 2. Indicators of saliva steroid profile]**

Показатель	Женщины		Мужчины	
	абс.	%	абс.	%
ДГЭА, повышение	2	4	1	33
ДГЭА, снижение	38	76	1	33
Эстрадиол, снижение	-	-	1	33
Прогестерон, снижение	22	44	2	67
Тестостерон, снижение	38	76	3	100

Конфликт интересов. Авторы декларируют отсутствие конфликта интересов.

Поступила: 07.03.2021    Принята в печать: 07.04.2021

Conflict of interests. The authors declare no conflict of interests.

Received: 07.03.2021

Accepted: 07.04.2021

#### ЛИТЕРАТУРА:

1. Дробышев А.Ю., Янушевич О.О. (ред.) Челюстно-лицевая хирургия. — М.: ГЭОТАР-Медиа, 2021. — С. 32—55. eLIBRARY ID: 30510929
2. Hollis B.W. Circulating 25-hydroxyvitamin D levels indicative of vitamin D sufficiency: implications for establishing a new effective dietary intake recommendation for vitamin D. — *J Nutr.* — 2005; 135 (2): 317—22. PMID: 15671234
3. Янковская Л.В. Современный взгляд на функции витамина D в организме человека и заболевания, ассоциирующиеся с его дефицитом. — *Рецепт.* — 2013; 2 (88): 118—27. eLIBRARY ID: 18926106
4. Mager D.R., Jackson S.T., Hoffmann M.R., Jindal K., Senior P.A. Vitamin D supplementation and bone health in adults with diabetic nephropathy: the protocol for a randomized controlled trial. — *BMC Endocr Disord.* — 2014; 14: 66. PMID: 25115438
5. Watanabe F., Bito T. Vitamin B 12 sources and microbial interaction. — *Exp Biol Med (Maywood).* — 2018; 243 (2): 148—158. PMID: 29216732
6. Орлов Ю.П., Долгих В.Т. Метаболизм железа в биологических системах (биохимические, патофизиологические и клинические аспекты). — *Биомедицинская химия.* — 2007; 53 (1): 25—38. eLIBRARY ID: 12514381
7. Rowley C.A., Kendall M.M. To B12 or not to B12: Five questions on the role of cobalamin in host-microbial interactions. — *PLoS Pathog.* — 2019; 15 (1): e1007479. PMID: 30605490
8. Горчилин А.Е., Щелькалина С.П., Мельников А.А. Изменение активного сопротивления регионов тела при локальной физической нагрузке. — В сб. матер. Межрегиональной научной конференции «Студенческая наука», 2020 г. — М.: РГУФКСМиТ, 2020. — С. 235—240.
9. Heymsfield S.B., Lohman T.G., Wang Z., Going S.B. (eds.). Human body composition. — Champaign: Human Kinetics, 2005. — Pp. 118—207.
10. Жорова В.Е., Хилькевич Е.Г. Частота и распространенность железодефицитной анемии. — *Медицинский совет.* — 2018; 13: 78—81. eLIBRARY ID: 35619667
11. Walther A., Waldvogel P., Noser E., Ruppen J., Ehlert U. Emotions and steroid secretion in aging men: A multi-study report. — *Front Psychol.* — 2017; 8: 1722. PMID: 29033885
12. Нижник А.Н. Пояснения к исследованию «Комплексный профиль слюны». — М.: Медиа Графика, 2015. — С. 2—24.
13. Taylor A.E., Keevil B., Huhtaniemi I.T. Mass spectrometry and immunoassay: how to measure steroid hormones today and tomorrow. — *Eur J Endocrinol.* — 2015; 173 (2): D1—12. PMID: 25877990
14. Ворслов Л.О., Тюзиков И.А., Гусакова Д.А., Тишова Ю.А., Калинин С.Ю., Пучкова Т.В. Назначение омега—3 полиненасыщенных жирных кислот в рамках концепции «Квартета здоровья». — *Косметика и медицина.* — 2016; 4: 56—63.
15. Пигарова Е.А., Рожинская Л.Я., Белая Ж.Е., Дзеранова Л.К., Каронова Т.Л., Ильин А.В., Мельниченко Г.А., Дедов И.И. Клинические рекомендации Российской ассоциации эндокринологов по диагностике, лечению и профилактике дефицита витамина D взрослых. — *Проблемы эндокринологии.* — 2016; 62(4): 60—84. eLIBRARY ID: 26731885
16. Щербак С.Г., Мироненко А.Н., Сарана А.М. Клиническая интерпретация лабораторных исследований для практикующего врача. — М.: Бином, 2019. — С. 213—249.
17. Калинин С.Ю., Соловьев Д.О., Аветисян Л.А., Белов Д.А., Парамонов С.А., Нижник А.Н. Распространенность дефицита омега—3 жирных кислот в различных возрастных группах. — *Вопросы диетологии.* — 2018; 8 (1): 11—6. eLIBRARY ID: 34932514

#### REFERENCES:

1. Drobysheva A.Yu., Yanushevich O.O. (eds.). Maxillofacial surgery. Textbook. Moscow: GEOTAR-Media, 2021. Pp. 32—55 (In Russ.). eLIBRARY ID: 30510929
2. Hollis B.W. Circulating 25-hydroxyVitamin D levels indicative of Vitamin D sufficiency: implications for establishing a new effective dietary intake recommendation for vitamin D. *J Nutr.* 2005; 135 (2): 317—22. PMID: 15671234
3. Yankovskaya L.V. Modern view on the Vitamin D function in the human body and on the diseases associated with its deficiency. *Recipe.* 2013; 2 (88): 118—27 (In Russ.). eLIBRARY ID: 18926106
4. Mager D.R., Jackson S.T., Hoffmann M.R., Jindal K., Senior P.A. Vitamin D supplementation and bone health in adults with diabetic nephropathy: the protocol for a randomized controlled trial. *BMC Endocr Disord.* 2014; 14: 66. PMID: 25115438
5. Watanabe F., Bito T. Vitamin B 12 sources and microbial interaction. *Exp Biol Med (Maywood).* 2018; 243 (2): 148—158. PMID: 29216732
6. Orlov Yu.P., Dolgich V.T. Iron metabolism in biological systems (biochemical, pathophysiological and clinical perspectives). *Biomeditsinskaya Khimiya.* 2007; 53 (1): 25—38 (In Russ.). eLIBRARY ID: 12514381
7. Rowley C.A., Kendall M.M. To B12 or not to B12: Five questions on the role of cobalamin in host-microbial interactions. *PLoS Pathog.* 2019; 15 (1): e1007479. PMID: 30605490
8. Gorchilin A.E., Shchelykalina S.P., Melnikov A.A. Change of active resistance of body regions after local physical exercise. Proceedings of the "Student Science" conference, 2020. Moscow: Russian State University of Physical Education, Sport, Youth and Tourism, 2020. Pp. 235—240 (In Russ.).
9. Heymsfield S.B., Lohman T.G., Wang Z., Going S.B. (eds.). Human body composition. Champaign: Human Kinetics, 2005. Pp. 118—207.
10. Zhorova V.E., Khilkevich E.G. Incidence and prevalence of iron deficiency anaemia. *Medical Council.* 2018; 13: 78—81 (In Russ.). eLIBRARY ID: 35619667
11. Walther A., Waldvogel P., Noser E., Ruppen J., Ehlert U. Emotions and steroid secretion in aging men: A multi-study report. *Front Psychol.* 2017; 8: 1722. PMID: 29033885
12. Nizhnik A.N. Explanations for the study "Complex saliva profile". Moscow: Media Graphics, 2015. Pp. 2—24 (In Russ.).
13. Taylor A.E., Keevil B., Huhtaniemi I.T. Mass spectrometry and immunoassay: how to measure steroid hormones today and tomorrow. *Eur J Endocrinol.* 2015; 173 (2): D1—12. PMID: 25877990
14. Vorslov L.O., Tyuzikov I.A., Gusakova D.A., Tishova Yu.A., Kalinchenko S.Yu., Puchkova T.V. Prescribing omega—3 polyunsaturated fatty acids as part of the Health Quartet concept. *Cosmetics and Medicine.* 2016; 4: 56—63 (In Russ.).
15. Pigarova E.A., Rozhinskaya L.Ya., Belaya J.E., Dzeranova L.K., Karonova T.L., Ilyin A.V., Melnichenko G.A., Dedov I.I. Russian association of endocrinologists recommendations for diagnosis, treatment and prevention of Vitamin D deficiency in adults. *Problems of Endocrinology.* 2016; 62 (4): 60—84 (In Russ.). eLIBRARY ID: 26731885
16. Shcherbak S.G., Mironenko A.N., Sarana A.M. Clinical interpretation of laboratory research for a practitioner. Moscow: Binom, 2019. Pp. 213—249 (In Russ.).
17. Kalinchenko S.Yu., Solov'ev D.O., Avetisyan L.A., Belov D.A., Paramonov S.A., Nizhnik A.N. Prevalence of omega—3 fatty acid deficiency in different age groups. *Nutrition.* 2018; 8 (1): 11—6 (In Russ.). eLIBRARY ID: 34932514



18. Hsu S.A., Soldo J., Gupta M. Evaluation of two automated immunoassays for 25-OH vitamin D: comparison against LC-MS/MS. — *J Steroid Biochem Mol Biol.* — 2013; 136: 139–45. PMID: 23202147
19. Жуков А.Ю., Ворслов Л.О., Давидян О.В. Омега-3 индекс: современный взгляд и место в клинической практике. — *Вопросы диетологии.* — 2017; 7 (2): 69–74.
20. Papi P., Brauner E., Carlo S.D., Musio D., Tombolini M., DeAngelis F., Valentini V., Tombolini V., Polimeni A., Pompa G. Crestal bone loss around dental implants placed in head and neck cancer patients treated with different radiotherapy techniques: a prospective cohort study. — *Int J Oral Maxillofac Surg.* — 2019; 48 (5): 691–6. PMID: 30471831
21. Мартыросов Э.Г., Николаев Д.В., Руднев С.Г. Технологии и методы определения состава тела человека. — М.: Наука, 2006. — С. 102–128.
22. Ворслов Л.О., Тюзиков И.А., Калинин С.Ю., Гусакова Д.А., Тшова Ю.А. «Квартет здоровья» — новая концепция современной профилактической медицины. — *Лечащий врач.* — 2015; 12: 28–33.
23. Oulhaj A., Jernerén F., Refsum H., Smith A.D., de Jager C.A. Omega-3 fatty acid status enhances the prevention of cognitive decline by b vitamins in mild cognitive impairment. — *J Alzheimers Dis.* — 2016; 50 (2): 547–57. PMID: 26757190
24. De Bartolo A.M., Veitz-Keenan A. Inconclusive evidence of treatment modalities for peri-implantitis. — *Evid Based Dent.* — 2019; 20 (1): 24–25. PMID: 30903125
25. Громова О.А., Трошин И.Ю. Витамин D — смена парадигмы. — М.: ГЭОТАР-Медиа, 2021. — С. 47–92.
26. Гончаров Н.П., Кацяя Г.В., Добрacheва А.Д., Нижник А.Н., Колесникова Г.С., Хебст В., Вестерманн Ю. Свободный тестостерон в слюне как диагностический маркер андрогенного статуса мужчин. — *Андрология и генитальная хирургия.* — 2006; 7 (3): 32–8. eLIBRARY ID: 12889435
27. Дедов И.И., Мазурина Н.В., Огнева Н.А., Трошина Е.А., Рожинская Л.Я., Яшков Ю.И. Нарушения метаболизма витамина D при ожирении. — *Ожирение и метаболизм.* — 2011; 8 (2): 3–10.
28. Trifanescu R., Carsote M., Caragheorgheopol A., Hortopan D., Dumitrascu A., Dobrescu M., Poiana C. Screening for secondary endocrine hypertension in young patients. — *Maedica (Bucur).* — 2013; 8 (2): 108–15. PMID: 24371473
29. Hossein-nezhad A., Holick M.F. Vitamin D for health: a global perspective. — *Mayo Clin Proc.* — 2013; 88 (7): 720–55. PMID: 23790560
30. Маркова Т.Н., Марков Д.С., Маркелова Т.Н., Нигматуллина С.Р., Баимкина Э.В., Борисова Л.В., Коchemiroва Т.Н. Распространенность дефицита витамина D и факторов риска остеопороза у лиц молодого возраста. — *Вестник Чувашского университета.* — 2012; 3: 441–6.
31. Lunenfeld B., Mskhalaya G., Zitzmann M., Arver S., Kalinchenko S., Tishova Y., Morgentaler A. Recommendations on the diagnosis, treatment and monitoring of hypogonadism in men. — *Aging Male.* — 2015; 18 (1): 5–15. PMID: 25657080
18. Hsu S.A., Soldo J., Gupta M. Evaluation of two automated immunoassays for 25-OH vitamin D: comparison against LC-MS/MS. *J Steroid Biochem Mol Biol.* 2013; 136: 139–45. PMID: 23202147
19. Zhukov A.Yu., Vorslov L.O., Davidyan O.V. Omega-3 index: a modern view and place in clinical practice. *Nutrition.* 2017; 7 (2): 69–74 (In Russ.).
20. Papi P., Brauner E., Carlo S.D., Musio D., Tombolini M., DeAngelis F., Valentini V., Tombolini V., Polimeni A., Pompa G. Crestal bone loss around dental implants placed in head and neck cancer patients treated with different radiotherapy techniques: a prospective cohort study. *Int J Oral Maxillofac Surg.* 2019; 48 (5): 691–6. PMID: 30471831
21. Martirosov E.G., Nikolaev D.V., Rudnev S.G. Technologies and methods for determining the composition of the human body. Moscow: Nauka, 2006. Pp. 102–128 (In Russ.).
22. Vorslov L.O., Tyuzikov I.A., Kalinchenko S.Yu., Gusakova D.A., Tishova Yu.A. The health quartet is a new concept of modern preventive medicine. *Lechaschi Vrach.* 2015; 12: 28–33 (In Russ.).
23. Oulhaj A., Jernerén F., Refsum H., Smith A.D., de Jager C.A. Omega-3 fatty acid status enhances the prevention of cognitive decline by b vitamins in mild cognitive impairment. *J Alzheimers Dis.* 2016; 50 (2): 547–57. PMID: 26757190
24. De Bartolo A.M., Veitz-Keenan A. Inconclusive evidence of treatment modalities for peri-implantitis. *Evid Based Dent.* 2019; 20 (1): 24–25. PMID: 30903125
25. Gromova O.A., Torshin I.Yu. Vitamin D paradigm change Moscow: GEOTAR-Media, 2021. Pp. 47–92 (In Russ.).
26. Goncharov N.P., Katsiya G.V., Dobracheva A.D., Nizhnik A.N., Kolesnikova G.S., Hebst V., Westermann U. Free testosterone concentration in saliva is a good reflection of unbound testosterone concentration in serum of men. *Andrology and genital surgery.* 2006; 7 (3): 32–8 (In Russ.). eLIBRARY ID: 12889435
27. Dedov I.I., Mazurina N.V., Ogneva N.A., Troshina E.A., Rozhinskaya L.Ya., Yashkov Yu.I. Disorders of vitamin D metabolism in obesity. *Obesity and Metabolism.* 2011; 8 (2): 3–10 (In Russ.).
28. Trifanescu R., Carsote M., Caragheorgheopol A., Hortopan D., Dumitrascu A., Dobrescu M., Poiana C. Screening for secondary endocrine hypertension in young patients. *Maedica (Bucur).* 2013; 8 (2): 108–15. PMID: 24371473
29. Hossein-nezhad A., Holick M.F. Vitamin D for health: a global perspective. *Mayo Clin Proc.* 2013; 88 (7): 720–55. PMID: 23790560
30. Markova T.N., Markov D.S., Markelova T.N., Nigmatullina S.R., Baimkina E.V., Borisova L.V., Kochemirova T.N. Prevalence of Vitamin D deficiency and risk factors for osteoporosis in young people. *Bulletin of the Chuvash University.* 2012; 3: 441–6 (In Russ.).
31. Lunenfeld B., Mskhalaya G., Zitzmann M., Arver S., Kalinchenko S., Tishova Y., Morgentaler A. Recommendations on the diagnosis, treatment and monitoring of hypogonadism in men. *Aging Male.* 2015; 18 (1): 5–15. PMID: 25657080

DOI: 10.37988/1811-153X\_2021\_2\_65

Р.И. Слабковский<sup>1</sup>,  
старший лаборант кафедры ортодонтии

Н.С. Дробышева<sup>1</sup>,  
к.м.н., доцент кафедры ортодонтии

А.Б. Слабковская<sup>1</sup>,  
д.м.н., профессор, зав. учебной частью  
кафедры ортодонтии

А.Ю. Дробышев<sup>1</sup>,  
д.м.н., профессор, зав. кафедрой челюстно-  
лицевой и пластической хирургии

В.Е. Медведев<sup>2</sup>,  
к.м.н., доцент, зав. кафедрой психиатрии,  
психотерапии и психосоматической  
патологии

М.О. Успенская<sup>2</sup>,  
клинический ординатор кафедры  
психиатрии, психотерапии  
и психосоматической патологии

<sup>1</sup> МГМСУ им. А.И. Евдокимова,  
127473, Москва, Россия

<sup>2</sup> РУДН, 117198, Москва, Россия

## Возможности психолого-психиатрической реабилитации взрослых пациентов после ортогнатических операций

**Реферат.** В настоящее время ортогнатическое лечение пациентов со скелетными формами аномалий окклюзии получает все большее распространение. Оно позволяет в короткие сроки изменить не только функцию зубочелюстной системы, но и внешность пациента, что не может не отразиться на его психоэмоциональном состоянии. Огромное значение имеет психологический статус пациента, особенно после операции, в связи с трудностями, связанными с физическим восстановлением. В последнее время мы начали обращать внимание на методики реабилитации пациентов, которые оказывают позитивное влияние на состояние пациента. **Цель исследования** — оценить влияние методов реабилитации взрослых пациентов после проведения ортогнатических операций на психоэмоциональное состояние пациентов. **Материалы и методы.** Обследовали психометрически 42 пациента (33 женщины и 9 мужчин) 18—55 лет после ортодонтического, хирургического и реабилитационного лечения. Использовали шкалы и опросники для выявления доминирующих личностных черт, наличия симптомов тревоги и депрессии, оценки качества жизни, характерологический опросник Леонгарда, оценку мотивации одобрения Д. Марлоу и Д. Крауна, многофакторный личностный 16PF (Sixteen Personality Factor Questionnaire) Р. Кеттелла, госпитальную шкалу оценки тревоги и депрессии (HADS), оценку качества жизни SF-36 health status survey. **Результаты.** Получены данные, указывающие на положительную динамику психоэмоционального состояния пациентов, перенесших оперативное лечение и находящихся на реабилитации. Необходимость такой реабилитации с психиатрической точки зрения обусловлена наличием у пациентов сформированных личностных аномалий и реактивных состояний тревожно-депрессивного спектра.

**Ключевые слова:** скелетные формы аномалий окклюзии, реабилитация, психоэмоциональное состояние, психометрическое обследование

### ДЛЯ ЦИТИРОВАНИЯ:

Слабковский Р.И., Дробышева Н.С., Слабковская А.Б., Дробышев А.Ю., Медведев В.Е., Успенская М.О. Возможности психолого-психиатрической реабилитации взрослых пациентов после ортогнатических операций. — *Клиническая стоматология*. — 2021; 24 (2): 65—71. DOI: 10.37988/1811-153X\_2021\_2\_65

R.I. Slabkovsky<sup>1</sup>,  
laboratory technician at the Orthodontics  
department

N.S. Drobysheva<sup>1</sup>,  
PhD in Medical Sciences, assistant professor  
of the Orthodontics department

A.B. Slabkovskaya<sup>1</sup>,  
Grand PhD in Medical Sciences, professor  
of the Teaching department

A.Yu. Drobyshev<sup>1</sup>,  
Grand PhD in Medical Sciences, professor  
of the Maxillofacial and plastic surgery  
department

V.E. Medvedev<sup>2</sup>,  
PhD in Medical Sciences, assistant professor  
and head of Psychiatry, psychotherapy and  
psychosomatic pathology Department

## Possibilities of psychological and psychiatric rehabilitation of adult patients after orthognathic surgery

**Abstract.** Currently, orthognathic treatment of patients with skeletal forms of occlusion anomalies is becoming more widespread. It allows in a short time to change not only the function of the dentition, but also the patient's appearance, which also affects his psycho-emotional state. The psychological status of the patient is of great importance, especially after surgery due to the difficulties associated with physical recovery. Recently, we began to pay attention to the methods of patient rehabilitation, which have a positive effect on the patient's condition. Purpose and objectives of the study: to assess the impact of rehabilitation methods for adult patients after orthognathic surgery on the psychoemotional state of patients. **Materials and methods.** 42 patients (33 women, 9 men) aged 18—55 years, who underwent the orthodontic, surgical and rehabilitation stages of combined treatment, were examined. Patient examination methods included psychometric method using validated scales and statistical analysis. During the psychometric examination, a battery of scales and questionnaires were used to identify dominant personality traits, the presence of symptoms of anxiety and depression, a questionnaire to assess the quality of life: Leonhard's

M.O. Uspenskaya<sup>2</sup>,

Clinical resident of the Psychiatry,  
psychotherapy and psychosomatic pathology  
Department

<sup>1</sup> Moscow State University of Medicine  
and Dentistry, 127473, Moscow, Russia

<sup>2</sup> RUDN University, 117198, Moscow, Russia

characterological questionnaire; scale of assessment of motivation approved by D. Marlow and D. Crown; multifactorial personality questionnaire 16PF (Sixteen Personality Factor Questionnaire, 16PF) by R. Kettel; Hospital Anxiety and Depression Scale (HADS); methodology for assessing the quality of life "SF-36 health status survey". **Results.** In the course of the study, data were obtained indicating positive dynamics of the psychoemotional state of patients who underwent surgical treatment and are in rehabilitation. The need for such rehabilitation from a psychiatric point of view is due to the presence of formed personality anomalies and reactive states of the anxiety-depressive spectrum in patients. There were mainly unmarried women at the age of 19—29. All patients worked and studied, 68% of them had a higher education. Emotive (34,9%), hyperthymic (27,9%), exalted (23,2%) traits predominated in patients with congenital anomalies of maxilla-facial region. The dynamics of the approval from others showed a tendency to reduce the need of patients after rehabilitation for approval from others (from 8% to 25%). The subsyndromal depressive symptoms are completely reduced (up to 100%) during the rehabilitation course. The analysis of the results indicated a positive distinct dynamics (improvement) of the patients' condition in terms of such indicators as "calmness", "low anxiety", "trustfulness" and "conformism". Patients at the end of rehabilitation noted a decrease in the intensity of pain and its impact on the ability to engage in daily activities, increased energy and its improved overall health and social functioning with a positive assessment of the patient's current state of health and prospects for treatment in the future.

**Key words:** skeletal forms of occlusion anomalies, rehabilitation, psycho-emotional state, psychometric examination

**FOR CITATION:**

*Slabkovsky R.I., Drobysheva N.S., Slabkovskaya A.B., Drobyshev A.Yu., Medvedev V.E., Uspenskaya M.O.* Possibilities of psychological and psychiatric rehabilitation of adult patients after orthognatic surgery. *Clinical Dentistry (Russia)*. 2021; 24 (2): 65—71 (In Russ.). DOI: 10.37988/1811-153X\_2021\_2\_65

## ВВЕДЕНИЕ

На фоне развития челюстно-лицевой хирургии в течение последних десятилетий не ослабевает интерес к изучению патопсихологических и психических расстройств у пациентов со скелетными формами аномалий окклюзий зубных рядов. Основные векторы исследований направлены на описание конституциональных и нажитых личностных аномалий, вариантов патологических психических развитий пациентов с патологией челюстно-лицевой области [1, 3, 7, 8, 12—15]. В некоторых работах представлены данные о роли хирургических методов лечения на динамику психопатологических расстройств [2, 6, 10, 11, 16—19]. В частности, в исследовании А.В. Коваленко и соавт. отмечено, что у пациентов со скелетными формами аномалий окклюзии в 24,18% случаев определена склонность к интроверсии, в 19,44% — к нейротизму, в 52% выявлена тенденция к зависимости и в 67% — тенденция к избеганию борьбы, что говорит о наличии проблем при общении в группе и о плохой социальной адаптации. После проведения комплексного лечения авторы выявили изменение психологического состояния пациентов [5].

Индивидуальные особенности психоэмоциональной сферы пациентов со скелетными аномалиями окклюзии осложняют течение периода послеоперационной реабилитации в связи с физическим и функциональным дискомфортом, снижением социальной активности и эмоциональной лабильностью [10].

В то же время практически отсутствуют данные о влиянии реабилитационных мероприятий, следующих за хирургическим этапом лечения, на течение психических и патохарактерологических процессов.

**Цель исследования** — оценка влияния методов реабилитации взрослых пациентов после проведения ортогнатических операций на психоэмоциональное состояние пациентов.

## МАТЕРИАЛЫ И МЕТОДЫ

Проведено обследование 42 пациентов (33 женщины, 9 мужчин) стационара клиники, госпитализированных для плановых ортогнатических операций на верхней и нижней челюстях. Средний возраст  $27,5 \pm 7,4$  года.

В исследование включались пациенты с диагностированными аномалиями челюстей в возрасте 18—55 лет, прошедшие ортодонтический, хирургический и реабилитационный этапы комбинированного лечения.

В исследование не включали пациентов с миастенией и миастеноподобными синдромами, острыми инфекционными заболеваниями, гемофилией, миопией высокой степени, соматическими и психическими (шизофрения, аффективные расстройства, шизоаффективный психоз) заболеваниями в стадии обострения, деменцией, принимающие миорелаксанты, антикоагулянты, антибиотики из группы аминогликозидов, тетрациклина, полимиксина, злоупотребляющие алкоголем, беременные и кормящие грудью.



В ходе реабилитационных процедур перепрограммирование биоэлектрической активности мышц челюстно-лицевой области осуществлялось методом аппаратной миостимуляции прибором МИО-СТИМ (Биотроник, Италия) в режиме релаксации, иглорефлексо-терапии и кинезиотейпов Kine Xib Ultraviolet (Китай).

Методы обследования пациентов включали психометрический метод с использованием валидизированных шкал и статистический анализ.

Психометрическое обследование пациентов проводилось накануне начала курса реабилитационных процедур и после его завершения. При психометрическом обследовании использовалась батарея шкал и опросников для выявления доминирующих личностных черт, наличия симптомов тревоги и депрессии, опросник для оценки качества жизни.

Характерологический опросник Леонгарда предназначен для выявления акцентуаций характера (Leonhard K., 1976). Опросник включает 88 вопросов, 10 шкал, соответствующих определенным акцентуациям характера. Первая шкала характеризует личность с высокой жизненной активностью, 2-я показывает возбудимую акцентуацию, 3-я говорит о глубине эмоциональной жизни испытуемого, 4-я показывает склонность к педантизму, 5-я повышенную тревожность, 6-я — склонность к перепадам настроения, 7-я говорит о демонстративности поведения испытуемого, 8-я — о неуравновешенности поведения, 9-я показывает степень утомляемости, 10-я — силу и выраженность эмоционального реагирования.

Шкала оценки мотивации одобрения Марлоу и Крауна направлена на выявление мотивации одобрения и, следовательно, готовности человека казаться лучше, представлять себя перед другими как полностью соответствующего социальным нормам [9].

**Таблица 1. Социодемографические характеристики**  
**[Table 1. Socio-demographic characteristics]**

Показатель	абс.	%
<b>Пол:</b>		
• мужской	9	21,4
• женский	33	78,6
<b>Образование:</b>		
• высшее	27	64,3
• среднее специальное	4	9,5
• среднее	9	21,4
<b>Семейное положение:</b>		
• разведен(а)	2	4,8
• в браке	10	23,8
• не замужем/не женат	26	61,9
<b>Возраст, лет:</b>		
• 18	3	7,1
• 19—29	19	45,2
• 30—39	11	26,1
• 40—55	4	9,5
• Медиана	27,5	

Многофакторный личностный опросник 16PF (Sixteen Personality Factor Questionnaire) Р. Кеттелла предназначен для написания широкой сферы индивидуально-личностных черт [4]. Отличительной чертой данного опросника является его ориентация на выявление относительно независимых 16 факторов (шкал, первичных черт) личности. Отдельные факторы, оценивающиеся с помощью опросника, объединяются в три блока: интеллектуальный, эмоционально-волевой блок и коммуникативный.

Госпитальная шкала оценки тревоги и депрессии (HADS) позволяет достоверно оценить отсутствие/наличие (субклинически выраженная или клинически выраженная) симптомов тревоги и депрессии [24].

Методика оценки качества жизни SF-36 health status survey состоит из 11 разделов, результаты представляются в виде оценок в баллах по 8 шкалам, составленным таким образом, что более высокая оценка указывает на лучшее качество жизни [23]. Количественно оцениваются такие показатели, как общая оценка больным своего состояния здоровья (GH) в настоящий момент и перспектив лечения, физическое функционирование (PF), отражающее степень, в которой здоровье лимитирует выполнение физических нагрузок (самообслуживание, ходьба, подъем по лестнице, переноска тяжестей и т.п.), влияние физического состояния (RP) на ролевое функционирование (работу, выполнение будничной деятельности), влияние эмоционального состояния (RE) на ролевое функционирование (предполагает оценку степени, в которой эмоциональное состояние мешает выполнению работы или другой повседневной деятельности, включая увеличение затрат времени, уменьшение объема выполненной работы, снижение качества ее выполнения и т.п.), социальное функционирование (SF, определяется степенью, в которой физическое или эмоциональное состояние ограничивает социальную активность и общение), интенсивность боли (BP) и ее влияние на способность заниматься повседневной деятельностью, включая работу по дому и вне дома, жизнеспособность (VT, подразумевает ощущение себя полным сил и энергии или, напротив, обеспокоенным) и самооценку психического здоровья (MH, характеризует настроение, наличие депрессии, тревоги, общий показатель положительных эмоций).

## РЕЗУЛЬТАТЫ

При оценке социодемографических особенностей обследованных было определено, что все 43 (100%) пациента в выборке работали или учились. Более половины обследованных имели высшее образование, не состояли в браке и были в возрасте от 19 до 29 лет (табл. 1).

Согласно оценке по характерологическому опроснику Леонгарда (табл. 2) у пациентов, проходивших реабилитацию, преобладали эмотивные, гипертимические, экзальтированные черты, что соответствует встречающимся в литературе описаниям гиперкомпенсационных вариантов личностного развития у пациентов с врожденными аномалиями ЧЛО [21–23].

**Таблица 2. Характерологический профиль пациентов по опроснику Леонгарда**  
[Table 2. Characterological profile of patients according to the Leonhard questionnaire]

Характерологические черты	абс.	%
Демонстративные	9	21,4
Гипертимные	12	28,6
Эмотивные	15	35,7
Застревающие	6	14,3
Экзальтированные	10	23,8
Педантичные	5	11,9
Тревожные	2	4,8
Циклотимные	2	4,8
Возбудимые	1	2,4
<b>Итого</b>	<b>62*</b>	<b>144,2*</b>

Примечание: \* — у 19 пациентов равно доминировали черты 2–3 типов.

Динамика показателя поиска одобрения со стороны окружающих по шкале оценки мотивации одобрения Марлоу и Крауна (табл. 3) демонстрировала тенденцию

**Таблица 3. Поиск пациентами одобрения извне по шкале оценки мотивации одобрения Марлоу и Крауна (в %)**  
[Table 3. Patients' search for external approval by Marlowe and Crown approval motivation rating scale (in %)]

Мотивация	До	После
Низкая	7,5	25,0
Средняя	75,0	68,8
Высокая	17,5	6,2

**Таблица 4. Динамика выраженности тревоги и депрессии по HADS на фоне реабилитации (в %)**  
[Table 4. Dynamics of anxiety and depression severity according to HADS on the background of rehabilitation (in %)]

Выраженность симптомов	Тревога		Депрессия	
	до	после	до	после
Нет	68,8	77,3	81,2	100,0
Субклиническая	25,0	12,6	18,8	0,0
Клинически выраженная	6,2	10,0	0,0	0,0

**Таблица 5. Динамика состояния пациентов по многофакторному личностному опроснику Р. Кеттела**  
[Table 5. Dynamics of patients' condition according to R. Kettel's multivariate personal questionnaire]

Фактор	До		После	
	ср. арифметическое	медиана	ср. арифметическое	медиана
A (замкнутость—общительность)	5,49	5	5,06	5
B (интеллект)	4,67	5	4,53	5
C (эмоциональная нестабильность — эмоциональная стабильность)	6,62	7	6,06	7
E (подчиненность—доминантность)	8,17	6	5,50	6
F (сдержанность—экспрессивность)	5,17	5	5,24	5
G (низкая нормативность поведения — высокая нормативность поведения)	6,10	6	6,00	6
H (робость—смелость)	4,86	5	4,63	4,5
I (жесткость—чувствительность)	4,86	5	4,81	5
L (доверчивость—подозрительность)	8,78	7	7,00	5,94
M (доверчивость—подозрительность)	5,05	5	5,13	6
N (прямолинейность—дипломатичность)	5,40	5,5	5,00	5
O (спокойствие—тревожность)	6,48	6,5	6,88	7
Q1 (консерватизм—радикализм)	4,88	5	4,06	3
Q2 (конформизм—нонконформизм)	4,73	5	5,00	5,5
Q3 (низкий самоконтроль — высокий самоконтроль)	6,46	7	6,31	6,5
Q4 (расслабленность—напряженность)	4,55	5	4,94	5
F1 (низкая тревожность — высокая тревожность)	5,29	5,2	5,16	5,3
F2 (интроверсия—экстраверсия)	5,35	5,7	5,00	4,5
F3 (чувствительность—уравновешенность)	6,23	5,9	6,14	6,1
F4 (конформность—независимость)	4,96	5,05	4,63	4,8

к снижению потребности пациентов после реабилитации в одобрении со стороны других. Увеличение числа пациентов с низкими показателями по шкале указывало на приобретение ими уверенности в себе без потребности в одобрении извне, адекватной положительной самооценке, признании своего права на ошибки и также могут говорить о высокой требовательности к себе переходящей в самокритичность.

По госпитальной шкале тревоги и депрессии (табл. 4) установлены следующие корреляции. На фоне проведения курса реабилитации полностью редуцируется субсиндромальная депрессивная симптоматика, в то время как субклиническая тревога имеет разнонаправленные тенденции: у 2 пациентов тревога усиливается, у 3 — редуцируется до уровня нормы. Это может быть объяснено как различной эффективностью реабилитационного курса, наличием/отсутствием осложнений хирургического лечения, так и внешними психоэмоциональными стрессорами.

Анализ результатов теста Кеттела (табл. 5) указывал на положительную отчетливую динамику (улучшение) состояния пациентов по таким показателям, как спокойствие, низкая тревожность, доверчивость и конформизм.

Отрицательная динамика (снижение выраженности) отмечена у пациентов по показателям робость, подозрительность, прямолинейность, консерватизм, низкий самоконтроль, замкнутость/интроверсия, чувствительность/ранимость и конформность/зависимость.

Клинически описанная динамика реализовалась снижением нерешительности, замкнутости, обидчивости, подозрительности, тревожности, раздражительности, вспыльчивости, трудности при самостоятельном принятии решений, при одновременном расширении круга общения, повышением активности, уверенности в себе, решительности при реализации задуманного.

Таким образом, очевидна тенденция к становлению психологических характеристик, повышающих уровень социальной приспособляемости и адаптации.

Этот вывод подтверждался результатами обследования пациентов при помощи опросника качества жизни SF-36 (табл. 6). Согласно ответам на вопросы, пациенты к концу реабилитации отмечали снижение интенсивности болевых ощущений и их влияние на способность заниматься повседневной деятельностью, включая работу по дому и вне дома, повышение энергичности и улучшение общего состояния здоровья и социального функционирования с положительной оценкой пациентом своего состояния здоровья в настоящий момент и перспектив лечения в будущем.

## ЗАКЛЮЧЕНИЕ

В ходе проведенного исследования получены данные, указывающие на положительную динамику психоэмоционального состояния пациентов, перенесших оперативное лечение и находящихся на реабилитации.

Необходимость такой реабилитации с психиатрической точки зрения обусловлена наличием у пациентов сформированных личностных аномалий и реактивных состояний тревожно-депрессивного спектра [2, 3, 6–8, 24].

В настоящем исследовании установлено, что лица с врожденными аномалиями характеризуются конституциональной или нажитой высокой чувствительностью и впечатлительностью, отличаются глубиной переживаний в области тонких эмоций в духовной жизни (эмотивные черты по опроснику Леонгарда), легкостью смены аффекта от радости до подавленности (экзальтированные черты по опроснику Леонгарда) в сочетании

**Таблица 6. Динамика показателей качества жизни на фоне курса реабилитации по шкале SF-36**

**[Table 6. Dynamics of quality of life against the background of a rehabilitation course on the SF-36 scale]**

Показатель	До		После	
	ср. арифметическое	медиана	ср. арифметическое	медиана
Физическое функционирование	94,76	95	95,67	95
Рольное функционирование, обусловленное физическим состоянием	95,12	100	84,38	100
Рольное функционирование, обусловленное эмоциональным состоянием	88,34	100	81,26	100
Энергичность/усталость	66,34	70	67,19	75
Эмоциональное самочувствие	70,54	72	71,25	72
Социальное функционирование	88,28	93,75	89,63	100
Интенсивность боли	86,72	100	84,82	90
Общее состояние здоровья	67,07	70	71,25	72,5
Изменение здоровья	53,05	50	60,94	50

с жадной деятельностью, высокой активностью, предприимчивостью (гипертимические черты).

При этом на фоне проведенного хирургического лечения и после курса реабилитационных процедур у пациентов отмечается тенденция к становлению психологических характеристик, повышающих уровень социальной приспособляемости и адаптации. Так, данные психометрического обследования по Шкале оценки мотивации одобрения Д. Марлоу и Д. Крауна указывают на приобретение ими уверенности в себе без потребности в одобрении извне, адекватной положительной самооценки. По Многофакторному личностному опроснику Р. Кеттела отмечается снижение нерешительности, замкнутости, обидчивости, подозрительности, тревожности, раздражительности, вспыльчивости, трудности при самостоятельном принятии решений, при одновременном расширении круга общения, повышении активности, уверенности в себе, решительности при реализации задуманного.

Ограничения настоящего исследования — невозможность дифференцированной оценки вклада в динамику психического состояния пациентов отсутствие катamnестических данных для уточнения устойчивости достигнутых эффектов.

**Конфликт интересов.** Автор декларирует отсутствие конфликта интересов.

**Поступила:** 30.03.2021     **Принята в печать:** 09.05.2021

**Conflict of interests.** The author declares no conflict of interests.  
**Received:** 30.03.2021     **Accepted:** 09.05.2021



## ЛИТЕРАТУРА:

1. Аржанцев П.З., Виссарионов В.А., Давыдов Б.Н. Восстановительная хирургия мягких тканей челюстно-лицевой области. Руководство для врачей. — М.: Медицина, 1997.
2. Goldstein J., Hanuszkiewicz M. Significance of facial plastic operations in psychical and social rehabilitation. — *Acta Chir Plast.* — 1980; 22 (3): 129—33. PMID: 6165165
3. Дробышев А.Ю., Чантырь И.В., Дробышева Н.С., Медведев В.Э., Фролова В.И., Фофанова Ю.С. — Психометрическая оценка уровня тревоги и депрессии у взрослых пациентов с зубочелюстно-лицевыми аномалиями. — *Медицинский алфавит.* — 2015; 22: 39—41. eLIBRARY ID: 26206068
4. Капустина А.Н. Многофакторная личностная методика Р. Кеттелла. — СПб.: Речь, 2004. — 99 с. eLIBRARY ID: 20086611
5. Коваленко А.В., Слабковская А.Б., Дробышева Н.С., Дробышев А.Ю., Персин Л.С. Психологический статус пациентов с гнатическими формами аномалий окклюзий до и после ортогнатического лечения. — *Российская стоматология.* — 2011, 4 (5): 10—4. eLIBRARY ID: 20809978
6. Матвеев В.Ф., Попилина С.В., Сергеев А.А. Влияние хирургического лечения на психологическую реадaptацию больных с врожденными и приобретенными дефектами лица. — *Стоматология.* — 1972: 51: 54—7.
7. Медведев В.Э., Дробышев А.Ю., Фролова В.И., Мартынов С.Е. Психопатологические и патохарактерологические расстройства у пациентов с травмами челюстно-лицевой области (аспекты клиники и терапии). — *Российская стоматология.* — 2015; 8(4): 44—51. eLIBRARY ID: 25594582
8. Медведев В.Э., Виссарионов В.А., Мартынов С.Е., Фролова В.И. Патохарактерологические и патопсихологические расстройства у пациентов пластического хирурга и косметолога. — *Архив внутренней медицины.* — 2016; 6 (S1): 81—2. eLIBRARY ID: 28289613
9. Райгородский Д.Я. (ред.). Методика диагностики самооценки мотивации одобрения (Шкала лжи) Д.Марлоу и Д.Крауна. — В кн.: Практическая психодиагностика. Методики и тесты. Учебное пособие. — Самара, 2001. — С. 635—636.
10. Михайлова В.В. Особенности реабилитации больных с приобретенными и врожденными деформациями челюстно-лицевой области в до- и послеоперационных периодах хирургического лечения (клинический, психотерапевтический, психофармакологический аспекты): дис. ... к.м.н. — М., 1998.
11. Панин М.Г., Папырин В.Д., Тхостов А.Ш. Психологическая реабилитация больных после реконструктивных операций при врожденных деформационных челюстных костей. — *Стоматология.* — 1991; 70 (1): 47—8.
12. Фофанова Ю.С., Медведев В.Э., Фролова В.И., Дробышев А.Ю., Шипика Д.В., Кузнецов А.Н., Заславский И.Д. Психические расстройства у пациентов с синдромом болевой дисфункции височно-нижнечелюстного сустава: распространенность, нозологическая квалификация и терапия. — *Российская стоматология.* — 2016; 9 (4): 3—10. eLIBRARY ID: 28284468
13. Brunton G., Paraskeva N., Caird J., Bird K.S., Kavanagh J., Kwan I., Stansfield C., Rumsey N., Thomas J. Psychosocial predictors, assessment, and outcomes of cosmetic procedures: a systematic rapid evidence assessment. — *Aesthetic Plast Surg.* — 2014; 38 (5): 1030—40. PMID: 24962402
14. Cash T.F., Smolak L. Body image: a handbook of science, practice, and prevention. — New York, London: The Guilford Press, 2011. — 490 p.
15. Dey J.K., Ishii M., Phillis M., Byrne P.J., Boahene K.D.O., Ishii L.E. Body dysmorphic disorder in a facial plastic and reconstructive surgery clinic: measuring prevalence, assessing comorbidities, and validating a feasible screening instrument. — *JAMA Facial Plast Surg.* — 2015; 17 (2): 137—43. PMID: 25654334
16. Dowling N.A., Honigman R.J., Jackson A.C. The male cosmetic surgery patient: a matched sample gender analysis of elective cosmetic surgery and cosmetic dentistry patients. — *Ann Plast Surg.* — 2010; 64 (6): 726—31. PMID: 20489400

## REFERENCES:

1. Arzhantsev P.Z., Vissarionov V.A., Davydov B.N. Reconstructive surgery of soft tissues of the maxillofacial region. A guide for doctors. Moscow: Medicine, 1997 (In Russ.).
2. Goldstein J., Hanuszkiewicz M. Significance of facial plastic operations in psychical and social rehabilitation. *Acta Chir Plast.* 1980; 22 (3): 129—33. PMID: 6165165
3. Drobyshev A.U., Chantyr I.V., Drobysheva N.S., Medvedev V.E., Frolova V.I., Fofanova Yu.S. Psychometric assessment of the level of anxiety and depression in adult patients with dentofacial anomalies. *Medical alphabet.* 2015; 22: 39—41 (In Russ.). eLIBRARY ID: 26206068
4. Kapustina A.N. Multifactorial personal methodology of R. Cattell. St. Petersburg: Speech, 2001. 99 p. (In Russ.). eLIBRARY ID: 20086611
5. Kovalenko A.V., Slabkovskaya A.B., Drobysheva N.S., Drobyshev A.Yu., Persin L.S. Psychological status of patients with gnathic forms of occlusion anomalies before and after orthognathic treatment. *Russian Stomatology.* 2011, 4 (5): 10—4 (In Russ.). eLIBRARY ID: 20809978
6. Matveev V.F., Popilina S.V., Sergeev A.A. Mental disorders in patients with congenital facial cosmetic defects. *Stomatology.* 1972: 51: 54—7 (In Russ.).
7. Medvedev V.E., Drobyshev A.Yu., Frolova V.I., Martynov S.E. The psychopathological and pathocharacteristic disorders in the patients presenting with the injuries to the maxillofacial region (the clinical and therapeutic aspects). *Russian Stomatology.* 2015; 8 (4): 44—51 (In Russ.). eLIBRARY ID: 25594582
8. Vissarionov V.A., Medvedev V.E., Martynov S.E., Frolova V.I. Pathocharacterological and pathopsychological disorders in in plastic surgeon's and cosmetologist's patients. *The Russian Archives of Internal Medicine.* 2016; 6 (S1): 81—2 (In Russ.). eLIBRARY ID: 28289613
9. Raigorodsky D.Ya. (ed.). Methodology for diagnosing self-assessment of approval motivation (Lie scale) by D. Marlowe and D. Crown. In: Practical psychodiagnosics. Methods and tests. Textbook. Samara, 2001. Pp. 635—636 (In Russ.).
10. Mikhailova V.V. Features of rehabilitation of patients with acquired and congenital deformities of the maxillofacial region in the pre-and post-operative periods of surgical treatment (clinical, psychotherapeutic, psychopharmacological aspects): master's thesis. Moscow, 1998 (In Russ.).
11. Panin M.G., Papyrin V.D., Tkhostov A. Sh. Psychological rehabilitation of patients after reconstructive operations in congenital deformed jaw bones. *Stomatology.* 1991; 70 (1): 47—8 (In Russ.).
12. Fosfanova Y.S., Medvedev V.E., Frolova V.I., Drobyshev A.Yu., Shipika D.V., Kuznetsov A.N., Zaslavskiy I.D. Psychiatric disorders in patients with temporomandibular joint disorders: prevalence, nological qualification and therapy. *Russian Stomatology.* 2016; 9 (4): 3—10 (In Russ.). eLIBRARY ID: 28284468
13. Brunton G., Paraskeva N., Caird J., Bird K.S., Kavanagh J., Kwan I., Stansfield C., Rumsey N., Thomas J. Psychosocial predictors, assessment, and outcomes of cosmetic procedures: a systematic rapid evidence assessment. *Aesthetic Plast Surg.* 2014; 38 (5): 1030—40. PMID: 24962402
14. Cash T.F., Smolak L. Body image: a handbook of science, practice, and prevention. New York, London: The Guilford Press, 2011. 490 p.
15. Dey J.K., Ishii M., Phillis M., Byrne P.J., Boahene K.D.O., Ishii L.E. Body dysmorphic disorder in a facial plastic and reconstructive surgery clinic: measuring prevalence, assessing comorbidities, and validating a feasible screening instrument. *JAMA Facial Plast Surg.* 2015; 17 (2): 137—43. PMID: 25654334
16. Dowling N.A., Honigman R.J., Jackson A.C. The male cosmetic surgery patient: a matched sample gender analysis of elective cosmetic surgery and cosmetic dentistry patients. *Ann Plast Surg.* 2010; 64 (6): 726—31. PMID: 20489400
17. Gorney M. Recognition and management of the patient unsuitable for aesthetic surgery. *Plast Reconstr Surg.* 2010; 126 (6): 2268—71. PMID: 21124170

17. **Gorney M.** Recognition and management of the patient unsuitable for aesthetic surgery. — *Plast Reconstr Surg.* — 2010; 126 (6): 2268—71. PMID: 21124170
18. **Herruer J.M., Prins J.B., Heerbeek N., Verhage-Damen G.W.J.A., Ingels K.J.A.O.** Negative predictors for satisfaction in patients seeking facial cosmetic surgery: a systematic review. — *Plast Reconstr Surg.* — 2015; 135 (6): 1596—605. PMID: 26017596
19. **Jacono A., Chastant R.P., Dibelius G.** Association of Patient Self-esteem With Perceived Outcome After Face-lift Surgery. — *JAMA Facial Plast Surg.* — 2016; 18 (1): 42—6. PMID: 26513061
20. **Sarcu D., Adamson P.** Psychology of the Facelift Patient. — *Facial Plast Surg.* — 2017; 33 (3): 252—9. PMID: 28571061
21. **Sarwer D.B., Whitaker L.A.** Psychology of plastic and reconstructive surgery: a systematic clinical review. — *Plast Reconstr Surg.* — 2011; 128 (3): 827—8. PMID: 21866029
22. **Sinno S., Schwitzer J., Anzai L., Thorne C.H.** Face-lift SATISFACTION USING the FACE-Q. — *Plast Reconstr Surg.* — 2015; 136 (2): 239—42. PMID: 25909302
23. **Ware J.E. jr, Sherbourne C.D.** The MOS 36-item short-form health survey (SF-36). I. Conceptual framework and item selection. — *Med Care.* — 1992; 30 (6): 473—83. PMID: 1593914
24. **Zigmond A.S., Snaith R.P.** The hospital anxiety and depression scale. — *Acta Psychiatr Scand.* — 1983; 67 (6): 361—70. PMID: 6880820
18. **Herruer J.M., Prins J.B., Heerbeek N., Verhage-Damen G.W.J.A., Ingels K.J.A.O.** Negative predictors for satisfaction in patients seeking facial cosmetic surgery: a systematic review. *Plast Reconstr Surg.* 2015; 135 (6): 1596—605. PMID: 26017596
19. **Jacono A., Chastant R.P., Dibelius G.** Association of Patient Self-esteem With Perceived Outcome After Face-lift Surgery. *JAMA Facial Plast Surg.* 2016; 18 (1): 42—6. PMID: 26513061
20. **Sarcu D., Adamson P.** Psychology of the Facelift Patient. *Facial Plast Surg.* 2017; 33 (3): 252—9. PMID: 28571061
21. **Sarwer D.B., Whitaker L.A.** Psychology of plastic and reconstructive surgery: a systematic clinical review. *Plast Reconstr Surg.* 2011; 128 (3): 827—8. PMID: 21866029
22. **Sinno S., Schwitzer J., Anzai L., Thorne C.H.** Face-lift satisfaction using the FACE-Q. *Plast Reconstr Surg.* 2015; 136 (2): 239—42. PMID: 25909302
23. **Ware J.E. jr, Sherbourne C.D.** The MOS 36-item short-form health survey (SF-36). I. Conceptual framework and item selection. *Med Care.* 1992; 30 (6): 473—83. PMID: 1593914
24. **Zigmond A.S., Snaith R.P.** The hospital anxiety and depression scale. *Acta Psychiatr Scand.* 1983; 67 (6): 361—70. PMID: 6880820

DOI: 10.37988/1811-153X\_2021\_2\_72

А.А. Куликова<sup>1</sup>,

учебный мастер кафедры челюстно-лицевой хирургии и хирургической стоматологии

А.Б. Дымников<sup>1</sup>,

к.м.н., доцент кафедры челюстно-лицевой хирургии и хирургической стоматологии

С.Ю. Иванов<sup>1,2</sup>,

член-корр. РАН, д.м.н., профессор, зав. кафедрой челюстно-лицевой хирургии и хирургической стоматологии; зав. кафедрой челюстно-лицевой хирургии

А.А. Мураев<sup>1</sup>,

д.м.н., профессор кафедры челюстно-лицевой хирургии и хирургической стоматологии

Г.А. Туманян<sup>1</sup>,

врач — стоматолог-хирург

<sup>1</sup> РУДН, 117198, Москва, Россия<sup>2</sup> Первый МГМУ им. И.М. Сеченова, 119991, Москва, Россия

## Научные исследования Пер-Ингвара Бранемарка в области остеоинтеграции и костной регенерации (обзор, часть 1)

**Реферат.** Работы П.-И. Бранемарка и его научной команды являются фундаментальной основой научных исследований в области остеоинтеграции и репаративной регенерации костной ткани. При этом в отечественной литературе отсутствуют четкие ссылки на работы П.-И. Бранемарка. Таким образом, **целью настоящей работы** стала систематизация работ П.-И. Бранемарка, посвященных остеоинтеграции и костной регенерации. В смысловом и хронологическом порядке рассмотрены научные публикации с 1963 по 2016 г. Проанализированы данные в отношении остеоинтеграции различных видов имплантатов, трансплантатов, костной регенерации. Анализ работ П.-И. Бранемарка позволяет сделать вывод, что под его руководством были проведены фундаментальные экспериментальные исследования остеоинтеграции титановых имплантатов и репаративной регенерации костной ткани, а также сформулированы основные принципы остеоинтеграции и требования к имплантатам. **Выводы.** Научные работы П.-И. Бранемарка можно по праву считать базовыми в современной дентальной имплантологии.

**Ключевые слова:** остеоинтеграция, костная регенерация, имплантация

### ДЛЯ ЦИТИРОВАНИЯ:

Куликова А.А., Дымников А.Б., Иванов С.Ю., Мураев А.А., Туманян Г.А. Научные исследования Пер-Ингвара Бранемарка в области остеоинтеграции и костной регенерации (обзор, часть 1). — *Клиническая стоматология*. — 2021; 24 (2): 72–76. DOI: 10.37988/1811-153X\_2021\_2\_72

А.А. Kulikova<sup>1</sup>,

training master of the Oral and maxillofacial surgery Department

А.В. Dymnikov<sup>1</sup>,

PhD in Medical Sciences, associate professor of the Oral and maxillofacial surgery Department

S.Yu. Ivanov<sup>1,2</sup>,

Associate Member of the Russian Academy of Sciences, Grand PhD in Medical Sciences, professor of the Oral and maxillofacial surgery Department; professor of the maxillofacial surgery Department

А.А. Muraev<sup>1</sup>,

Grand PhD in Medical Sciences, professor of the Oral and maxillofacial surgery Department

Г.А. Tumanyan<sup>1</sup>,

dental surgeon

<sup>1</sup> RUDN University, 117198, Moscow, Russia<sup>2</sup> Sechenov University, 119991, Moscow, Russia

## Research Per-Ingvar Brånemark in the field of osseointegration and bone regeneration (review, part 1)

**Abstract.** The work of P.-I. Brånemark and his scientific team is the fundamental basis of scientific research in the field of osseointegration and reparative regeneration of bone tissue. At the same time, there is a lack of clear references to the works of P.-I. Brånemark in the Russian literature. **The purpose** of this work was to systematize the works of P.-I. Brånemark, devoted to osseointegration and bone regeneration, in semantic and chronological order. Scientific publications in the period from 1963 to 2016 are considered in semantic and chronological order. Data on osseointegration of various types of implants, grafts, and bone regeneration were analyzed. The analysis of the works of P.-I. Brånemark allows us to conclude that under his leadership, fundamental experimental studies of the osseointegration of titanium implants and the reparative regeneration of bone tissue were carried out. The basic principles of osseointegration and the requirements for implants were formulated. **Conclusions.** The scientific works of P.-I. Brånemark can rightly be considered basic in modern dental implantology.

**Key words:** osseointegration, bone regeneration, implantation

### FOR CITATION:

Kulikova A.A., Dymnikov A.B., Ivanov S.Yu., Muraev A.A., Tumanyan G.A. Research Per-Ingvar Brånemark in the field of osseointegration and bone regeneration (review, part 1). *Clinical Dentistry (Russia)*. 2021; 24 (2): 72–76 (In Russ.). DOI: 10.37988/1811-153X\_2021\_2\_72



Регенерация костной ткани и остеоинтеграция остаются базовыми процессами, которые обеспечивают успех дентальной имплантации. Все современные ученые и клиницисты признают ведущую роль шведского ученого Пер-Ингвара Бранемарка (Per-Ingvar Brånemark, 1929–2014) и его научной группы, заложивших основы научных исследований в области остеоинтеграции и репаративной регенерации костной ткани. При этом в отечественной литературе отсутствуют четкие ссылки на работы П.-И. Бранемарка.

**Цель** — систематизация работ П.-И. Бранемарка, посвященных остеоинтеграции и костной регенерации, в смысловом и хронологическом порядке.

Для обзора были отобраны работы П.-И. Бранемарка по костной регенерации и остеоинтеграции, проиндексированные в PubMed, с доступными полными текстами. Всего удалось найти 60 работ.

Начало исследовательской деятельности Бранемарка связано с изучением микроциркуляции [1–4]. Для наблюдения за сосудистым руслом кроликам устанавливали специальные оптические камеры из титана. В совместной с J. Lindstrom публикации 1963 г. описывается изобретение новой ушной камеры из титана для долгосрочного наблюдения за сосудистым руслом, влиянием сосудистых препаратов, а также наблюдением за трансплантатом. Авторы решили использовать титан, потому что он не нарушал процессы регенерации и не вызывал негативные реакции со стороны тканей [5]. Также описывается необходимость применения камер из титана для наблюдения за клетками крови человека [6]. После проведения исследования ученые отметили, что извлечение камер затруднено вследствие ее сращения с костной тканью.

В 1964 г. проводили работы по изучению регенерации костной ткани. Было проведено исследование на ребре кроликов и собак, после удаления части ребра (кости и костного мозга) и замыкания надкостницы в трубку наблюдалось образование кости и костного мозга; было выдвинуто предположение, что новая кость и новый костный мозг образуются в результате деятельности остеобластов [7].

Научные работы по изучению остеоинтеграции датируются 1969 г. Бранемарк и соавторы сделали попытку установить внутрикостные имплантаты из титана в челюсти собакам. Постепенно менялся дизайн имплантата: первоначально он имел форму арки с внутрикостным сквозным винтом, но при дальнейшем наблюдении, после установки, было выяснено, что данная форма не приемлема, так как она вызывает воспаление и некроз окружающих тканей, его установка занимала много времени, а конструкция была громоздкой. Было решено поменять конструкцию имплантата на более знакомый в настоящее время хирургам-стоматологам — небольшой штифт с резьбой. Через 6–8 месяцев после установки была произведена нагрузка на имплантат в виде мостовидных протезов. В результате исследования выяснили, что имплантаты полностью интегрировались в кость, — это подтверждалось рентгенологически

и гистологически. Выкрутить имплантат было невозможно, а при сильных боковых нагрузках при жевании конструкции протеза деформировались, однако сам имплантат оставался неподвижен. Благодаря параллельному наблюдению за собаками, у которых намеренно нарушили качественное проведение операции, было выяснено, что травматичная установка имплантата, нарушение стерильности и отсутствие гигиены полости рта отрицательно сказываются на приживлении конструкции. Проведенные наблюдения позволили сделать следующие выводы: 1) необходим инертный, механически и химически чистый имплантат; 2) необходим имплантат достаточно малых размеров, позволяющий полностью погрузиться в кость; 3) требуется атравматичная подготовка ложа для имплантата; 4) обязательно первичное глухое закрытие имплантата от ротовой полости до восстановления барьерной функции тканей; 5) нагрузка имплантата через протез приводит к ремоделированию кости челюсти; 6) недопустимо развитие или длительное сохранение гингивита с образованием грануляционной ткани [8].

В статье 1970 г. был проведен анализ клинических наблюдений за имплантатами, опубликованных другими авторами, и сделан вывод, что основной упор у всех врачей сделан на механические свойства имплантата, однако при этом не уделяется должного внимания реакции окружающих тканей. Также многие авторы не учитывали строение поверхности имплантата, не проводили операции максимально атравматично, не применяли ирригацию при формировании ложа для имплантата, не проводили должной подготовки полости рта перед операцией. Все эти факторы могли способствовать неудачам при проведении имплантации другими докторами [9].

Параллельно проведено исследование в области реконструктивной хирургии. При установке титановых шин на большеберцовые кости собак было отмечено, что происходит полное приживление и быстрое восстановление функциональной активности животного. На основании результатов эксперимента решено провести реконструкцию нижней челюсти у 10 пациентов с онкологическими заболеваниями, требующими резекции значительного объема костной ткани. Было решено использовать аутогенный костный материал из гребня подвздошной кости и фиксацию титановыми шинами. При дальнейшем наблюдении отмечалось успешное восстановление пациентов, а также у всех пациентов в области трансплантата, но не в области шины и фиксирующих винтов, была отмечена резорбция. Таким образом, доказана возможность успешного применения титановых шин в реконструктивной хирургии [10].

В 1975 г. опубликованы результаты наблюдения за 31 пациентом в течение нескольких лет после реконструктивной операции на нижней челюсти с использованием титановых шин для сохранения непрерывности нижней челюсти и дальнейшего восстановления и с дополнительным использованием аутогенных трансплантатов у части пациентов. По результатам исследования

сделаны выводы, что проведение подобных операций позволяет добиться хорошего косметического и функционального результата [11].

Исследовательские работы Бранемарка и его команды проводились не только в направлении реабилитации пациентов с отсутствием зубов. Публикация 1976 г. сообщает о том, как на основе ранее проведенных исследований было решено вырастить аутогенный трансплантат в форме из титана для протезирования среднего уха. Теория была проверена на 6 кроликах и 6 собаках, которым была установлена специальная титановая форма на метафизе большеберцовой кости, спустя 6–8 месяцев проведенное гистологическое исследование показало образование тонкого слоя кортикальной кости и губчатой кости с активным костным мозгом в трабекулах. Дальнейшее исследование образца установило, что кость была хорошо минерализована [12].

Спустя 2 года, в 1978-м, сообщалось, что на основе успешных результатов экспериментов на животных были проведены операции у 5 пациентов. Титановую форму помещали в проксимальный метафиз большеберцовой кости, заживление проходило в течение 6 месяцев. При извлечении форм кость обнаружена в 7 из 10 камер. У 2 из них кость была стабильной и пригодной для оссикулопластики. При гистологическом исследовании обнаружена та же картина, что и в опытах на животных: наружный слой кортикальной кости, окружающий систему губчатой кости с костным мозгом и кроветворными клетками. Микрорадиологическое исследование подтвердило наличие минерализованной костной ткани [13]. В том же году как продолжение исследования по получению аутогенных трансплантатов был проведен эксперимент на кроликах по приживлению предварительно сформированного трансплантата. В ходе эксперимента было доказано, что происходит образование сосудистого русла и наблюдаются признаки сращения трансплантата с приемным участком [14]. Затем были прооперированы еще 5 пациентов, экспериментальная конструкция камеры была изменена по сравнению с первым пилотным исследованием. В дополнение к большеберцовым формам 10 титановых цилиндров были помещены в височную кость; 9 из 10 таких цилиндров содержали костную ткань, пригодную для оссикулопластики. Гистологическое исследование показало более высокую плотность остеоцитов и более высокую долю жизненно важных остеоцитов в выполненных трансплантатах по сравнению с трансплантатами из большеберцовой кости. При гистохимическом исследовании выполненные трансплантаты казались жизнеспособными в момент трансплантации [15].

В публикации 1980 г. рассматривается реабилитация пациентов с беззубыми челюстями, имплантация у которых затруднена из-за резко выраженной резорбции костной ткани челюстей. Разработана и опробована на собаках методика, заключающаяся в создании аутогенного трансплантата на большеберцовой кости с интегрированными титановыми имплантатами и дальнейшей реконструкции челюсти. Успешный

эксперимент на животных позволил провести операции у 9 пациентов, стабильность имплантатов под нагрузкой мостовидными протезами подтверждается 6-летними наблюдениями за пациентами [16]. В еще одной публикации того же года рассматривается вопрос о создании слуховых аппаратов для слабослышащих людей с внутрикостным креплением из титана, 14 пациентам были установлены слуховые аппараты, отмечалось улучшение качества и громкости звука, однако авторы сообщают о необходимости дальнейших исследований [17].

Публикация 1981 г. описывает применение аутогенной кости для реконструкции нижней челюсти. Предварительно сформированные костные трансплантаты были использованы для восполнения крупных дефектов челюстной кости у 5 пациентов. Трансплантаты успешно прижились, не наблюдалось изменений через 3, 5 и 8 лет после трансплантации соответственно. Однако преформирование костных трансплантатов рассматривается как ресурсоемкий метод, который следует использовать только в отдельных случаях реконструкции нижней челюсти. Помимо описания метода преформации, в настоящей статье также представлены рекомендации по минимальному травмированию твердых тканей при операции костного трансплантата [18].

В том же 1981 г. опубликована масштабная работа по изучению остеоинтеграции. Проведено изучение в общей сложности на 2895 резбовых цилиндрических титановых имплантатах, установленных в нижнюю или верхнюю челюсть, а также на 124 аналогичных имплантатах, установленных в большеберцовой, височной или подвздошной костях человека. Титановые винты были имплантированы без цемента, используя технику, направленную на формирование остеоинтеграции — прямого контакта между живой костью и имплантатом. Оценку проводили с помощью рентгенологических снимков, гистологического исследования, трансмиссионной электронной и сканирующей электронной микроскопии. Исследование показало очень тесную пространственную связь между титаном и костью. Схема крепления коллагеновых нитей к титану была аналогична схеме крепления Шарпеевых волокон к кости. Мягкие ткани также плотно прилегали к титановому имплантату, образуя биологическое уплотнение, предотвращающее проникновение микроорганизмов вдоль имплантата. Сделан вывод о том, что остеоинтеграция является надежным видом бесцементной внутрикостной опоры для протезов. Были сформулированы принципы для достижения остеоинтеграции:

1. **Материал для изготовления имплантата должен быть инертным, не подвергаться коррозии.**
2. **Дизайн имплантата. Конфигурация имплантата цилиндрической формы минимизирует напряжение в кости, резьба увеличивает площадь контакта кость—имплантат.**
3. **Обработка имплантата. Шероховатая поверхность имплантата увеличивает площадь сцепления имплантата с костью.**

4. **Состояние костной ткани. Важно удостовериться в отсутствии воспалительных процессов. Вопрос об установке имплантата в губчатую или кортикальную кость не имеет большого значения, так как со временем наблюдается тенденция к кортикализации кости вокруг имплантата.**
5. **Атравматичная техника операции. Необходимо следовать принципам минимальной травматичности, а также использовать водяное охлаждение.**
6. **Условия нагрузки имплантата. Перед нагрузкой имплантата необходимо убедиться в его стабильности [19].**

В конце года была выпущена еще одна научная статья; в ней описан 15-летний период (с 1965 по 1980 г.), в который 2768 имплантатов были установлены в 410 беззубых челюстях у 371 пациента подряд. Всем пациентам были зафиксированы условно-съёмные мостовидные протезы. Все пациенты находились на непрерывном ежегодном контроле. По результатам обследований установлено, что 81% имплантатов на верхней челюсти и 91% имплантатов на нижней челюсти сохраняли стабильность в качестве опор мостовидных протезов. В 89% случаев верхнечелюстные и 100% нижнечелюстные мостовидные протезы оставались стабильными. Во время заживления и в первый год после нагрузки имплантатов среднее значение маргинальной потери костной ткани составляло 1,5 мм. После этого ежегодно терялось только 0,1 мм [20].

В 1983 г. опубликованы результаты использования титановых имплантатов и золотых мостовидных протезов для восстановления беззубых челюстей. Получен 91% положительный результат за 5–9 лет. Было прооперировано около 400 пациентов подряд. Успех интеграции имплантата зависел от закрепления имплантатов именно в костной ткани без проникновения клеток мягких тканей [21].

В то же время были выпущены еще две работы. Первая публикация была экспериментальной, она описывала электронно-микроскопический анализ интегрированных имплантатов. Десять цилиндрических имплантатов из поликарбоната, покрытых слоем чистого титана толщиной 120–250 нм, были имплантированы в каждый метафиз большеберцовой кости 5 кроликам. Время экспериментального наблюдения составило 12 недель. Имплантаты были окружены зрелой живой костью. Прорастания клеток мягких тканей не обнаружено. С помощью ТЭМ-микроскопии удалось обнаружить, что поверхность титана граничит со слоем протеогликанов толщиной 20 нм, демонстрирующим характеристики измельченного вещества и отделяющим

коллаген от поверхности имплантата. Кристаллы гидроксиапатита наблюдались в слое основного вещества, иногда, по-видимому, в непосредственном контакте с титаном. Нормальная минерализация кости присутствовала на расстоянии 100–500 нм от поверхности имплантата [22].

Вторая работа была посвящена структурным аспектам. На границе титан – костная ткань обнаружен слой коллагеновых волокон, отделенный от поверхности имплантата слоем протеогликанов, цепи которых не находились в непосредственном контакте с титаном, а также кристаллы гидроксиапатита. При сравнении с имплантатами из сплава золота было выявлено, что у последних зона матричного вещества, отделяющая коллагеновые волокна от металла на границе, была в 2 раза больше, чем у титановых имплантатов. При анализе границы имплантатов из биокерамики с костью наблюдалось образование слоя основного вещества в 10 раз толще, чем у имплантатов из титана. Была проанализирована граница между имплантатом и соединительной тканью подслизистого слоя, где также обнаружались коллагеновые волокна, отделенные слоем протеогликанов, доминировали фибробласты, явлений фиброза или чрезмерного разрастания тканей не обнаружено. Соединительная ткань не воспринимала имплантат как чужеродное тело. При анализе зоны контакта имплантата и эпителия обнаружено образование плотной манжеты вокруг имплантата. Признаков воспаления не обнаружено [23].

Завершается год публикацией обобщающей статьи, где проанализирована проведенная работа по изучению остеоинтеграции с 1952 по 1983 г. [24].

## ЗАКЛЮЧЕНИЕ

Начало деятельности П.-И. Бранемарка освещает открытие феномена остеоинтеграции и его изучение, формирование принципов обработки имплантата и его приживления, применения аутогенных костных трансплантатов.

*Продолжение в следующем номере.*

**Конфликт интересов.** Автор декларирует отсутствие конфликта интересов.

**Поступила:** 27.02.2021     **Принята в печать:** 20.04.2021

**Conflict of interests.** The author declares no conflict of interests.  
**Received:** 27.02.2021     **Accepted:** 20.04.2021

## ЛИТЕРАТУРА / REFERENCES:

1. **Branemark P.I.** Vital microscopy of bone marrow in rabbit. *Scand J Clin Lab Invest.* 1959; 11 Suppl. 38: 1–82. PMID: 13658913
2. **Breine U., Branemark P.I., Johanson B.** Regeneration of bone marrow. A clinical and experimental study (preliminary report). *Acta Chir Scand.* 1961; 122: 125–30. PMID: 13872773
3. **Branemark P.I.** Capillary function in connective tissue. *Acta Rheumatol Scand.* 1963; 9: 3–9. PMID: 14014975
4. **Lindstrom J., Branemark P.I.** Capillary circulation in the joint capsule of the rabbit's knee: a vital microscopic study. *Arthritis Rheum.* 1962; 5: 226–36. PMID: 14465558



5. **Branemark P.I., Lindstrom J.** A modified rabbit's ear chamber; high-power high-resolution studies in re-generated and preformed tissues. *Anat Rec.* 1963; 145: 533—40. PMID: 14014974
6. **Branemark P.I., Harders H.** Intravital analysis of microvascular form and function in man. *Lancet.* 1963; 2 (7319): 1197—9. PMID: 14072941
7. **Branemark P.I., Breine U.** Formation of bone marrow in isolated segment of rib periosteum in rabbit and dog. *Blut.* 1964; 10: 236—52. PMID: 14290059
8. **Brånemark P.I., Adell R., Breine U., Hansson B.O., Lindström J., Ohlsson A.** Intra-osseous anchorage of dental prostheses. I. Experimental studies. *Scand J Plast Reconstr Surg.* 1969; 3 (2): 81—100. PMID: 4924041
9. **Adell R., Hansson B.O., Brånemark P.I., Breine U.** Intra-osseous anchorage of dental prostheses. II. Review of clinical approaches. *Scand J Plast Reconstr Surg.* 1970; 4 (1): 19—34. PMID: 4920517
10. **Brånemark P.I., Breine U., Hallén O., Hansson B., Lindström J.** Repair of defects in mandible. *Scand J Plast Reconstr Surg.* 1970; 4 (2): 100—8. PMID: 4925175
11. **Brånemark P.I., Lindström J., Hallén O., Breine U., Jeppson P.H., Ohman A.** Reconstruction of the defective mandible. *Scand J Plast Reconstr Surg.* 1975; 9 (2): 116—28. PMID: 1103278
12. **Hallén O., Brånemark P.I., Lindström J., Tjellström A.** Preformed autologous ossicles. Experimental studies. *Acta Otolaryngol.* 1976; 82 (5—6): 394—401. PMID: 793288
13. **Tjellström A., Lindström J., Albrektsson T., Brånemark P.I., Hallén O.** A clinical pilot study on preformed autologous ossicles. I. *Acta Otolaryngol.* 1978; 85 (1—2): 33—9. PMID: 343482
14. **Albrektsson T., Brånemark P.I., Eriksson A., Lindström J.** The preformed autologous bone graft. An experimental study in the rabbit. *Scand J Plast Reconstr Surg.* 1978; 12 (3): 215—23. PMID: 368971
15. **Tjellström A., Lindström J., Albrektsson T., Brånemark P.I., Hallén O.** A clinical pilot study on preformed autologous ossicles. II. *Acta Otolaryngol.* 1978; 85 (3—4): 232—42. PMID: 205085
16. **Breine U., Brånemark P.I.** Reconstruction of alveolar jaw bone. An experimental and clinical study of immediate and preformed autologous bone grafts in combination with osseointegrated implants. *Scand J Plast Reconstr Surg.* 1980; 14 (1): 23—48. PMID: 6992264
17. **Tjellström A., Håkansson B., Lindström J., Brånemark P.I., Hallén O., Rosenhall U., Leijon A.** Analysis of the mechanical impedance of bone-anchored hearing aids. *Acta Otolaryngol.* 1980; 89 (1—2): 85—92. PMID: 7405582
18. **Lindström J., Brånemark P.I., Albrektsson T.** Mandibular reconstruction using the preformed autologous bone graft. *Scand J Plast Reconstr Surg.* 1981; 15 (1): 29—38. PMID: 7022618
19. **Albrektsson T., Brånemark P.I., Hansson H.A., Lindström J.** Osseointegrated titanium implants. Requirements for ensuring a long-lasting, direct bone-to-implant anchorage in man. *Acta Orthop Scand.* 1981; 52 (2): 155—70. PMID: 7246093
20. **Adell R., Lekholm U., Rockler B., Brånemark P.I.** A 15-year study of osseointegrated implants in the treatment of the edentulous jaw. *Int J Oral Surg.* 1981; 10 (6): 387—416. PMID: 6809663
21. **Brånemark P.I., Adell R., Albrektsson T., Lekholm U., Lundkvist S., Rockler B.** Osseointegrated titanium fixtures in the treatment of edentulousness. *Biomaterials.* 1983; 4 (1): 25—8. PMID: 6838955
22. **Linder L., Albrektsson T., Brånemark P.I., Hansson H.A., Ivarsson B., Jönsson U., Lundström I.** Electron microscopic analysis of the bone-titanium interface. *Acta Orthop Scand.* 1983; 54 (1): 45—52. PMID: 6829281
23. **Hansson H.A., Albrektsson T., Brånemark P.I.** Structural aspects of the interface between tissue and titanium implants. *J Prosthet Dent.* 1983; 50 (1): 108—13. PMID: 6576146
24. **Brånemark P.I.** Osseointegration and its experimental background. *J Prosthet Dent.* 1983; 50 (3): 399—410. PMID: 6352924

DOI: 10.37988/1811-153X\_2021\_2\_77

С.П. Сысолятин<sup>1,4</sup>,

д.м.н., профессор кафедры челюстно-лицевой хирургии и хирургической стоматологии; генеральный директор

П.Г. Сысолятин<sup>2</sup>,

д.м.н., профессор кафедры хирургической стоматологии, имплантологии и челюстно-лицевой хирургии, главный челюстно-лицевой хирург Новосибирской области

Т.А. Дворникова<sup>3</sup>,

зав. детским оториноларингологическим отделением

А.Р. Уснунц<sup>1</sup>,

аспирант кафедры челюстно-лицевой хирургии и хирургической стоматологии

Д.В. Жучкова<sup>1</sup>,

ординатор кафедры челюстно-лицевой хирургии и хирургической стоматологии

<sup>1</sup> РУДН, 117198, Москва, Россия<sup>2</sup> НГМУ, 630091, Новосибирск, Россия<sup>3</sup> Центральная клиническая больница с поликлиникой Управления делами Президента РФ, 121359, Москва, Россия<sup>4</sup> ООО Клиника «Эндостом», 125252, Москва, Россия

## История изучения одонтогенных верхнечелюстных синуситов (часть 1)

**Аннотация.** В статье представлена история открытия верхнечелюстной пазухи и трансформации представлений о ее взаимосвязи с зубами и их болезнями. Названы имена исследователей и некоторые исторические события, повлиявшие на этот процесс. Приведены авторские описания, иллюстрирующие уровень изучения и понимания в соответствующие исторические периоды.

**Ключевые слова:** верхнечелюстная пазуха, гайморова пазуха, история, одонтогенный синусит

### ДЛЯ ЦИТИРОВАНИЯ:

*Сысолятин С.П., Сысолятин П.Г., Дворникова Т.А., Уснунц А.Р., Жучкова Д.В.* История изучения одонтогенных верхнечелюстных синуситов (часть 1). — *Клиническая стоматология.* — 2021; 24 (2): 77–80. DOI: 10.37988/1811-153X\_2021\_2\_77

S.P. Sysolyatin<sup>1,4</sup>,

Grand PhD in Medical Sciences, professor of the Oral and maxillofacial surgery Department; general director

P.G. Sysolyatin<sup>2</sup>,

Grand PhD in Medical Sciences, professor of the Surgical dentistry, implantology and maxillofacial surgery Department, senior maxillofacial surgeon of the Novosibirsk region

T.A. Dvornikova<sup>3</sup>,

Head of the Children's otorhinolaryngology Department

A.R. Usnunts<sup>1</sup>,

postgraduate of the Oral and maxillofacial surgery Department

D.V. Zhuchkova<sup>1</sup>,

resident of the Oral and maxillofacial surgery Department

<sup>1</sup> RUDN University, 117198, Moscow, Russia<sup>2</sup> Novosibirsk State Medical University, 630091, Novosibirsk, Russia<sup>3</sup> Central Clinical Hospital of the Presidential Administration of the Russian Federation, 121359, Moscow, Russia<sup>4</sup> "Endostom" Clinic, 125252, Moscow, Russia

## Background of odontogenic maxillary sinusitis research (part 1)

**Annotation.** This article presents the history of the finding of the maxillary sinus and the transformation of ideas about its relationship with teeth and their diseases. The researchers and some of the historical events that influenced this process have been named. The author's descriptions are given, they illustrate the level of study and understanding in the corresponding historical periods.

**Key words:** maxillary sinus, history, odontogenic sinusitis

### FOR CITATION:

*Sysolyatin S.P., Sysolyatin P.G., Dvornikova T.A., Usnunts A.R., Zhuchkova D.V.* Background of odontogenic maxillary sinusitis research (part 1). *Clinical Dentistry (Russia).* 2021; 24 (2): 77–80 (In Russ.). DOI: 10.37988/1811-153X\_2021\_2\_77

Тема верхнечелюстных синуситов довольно часто обсуждается на страницах медицинской литературы. На этом фоне несколько парадоксально, что история вопроса затрагивается редко и малоизвестна широкому кругу специалистов. Так, например, царит устойчивое убеждение, что первооткрывателем верхнечелюстной пазухи является Натаниель Гаймор (Nathaniel Highmore), зарисовавший и описавший ее в своем трактате «Corporis Humani Disquisitio Anatomica», опубликованном в 1651 г., хотя еще в 1901 г. в Милане были найдены рисунки Леонардо да Винчи (Leonardo da Vinci) с изображением и описанием пазухи, датированные 1489 г. (рис. 1) [1, 2].

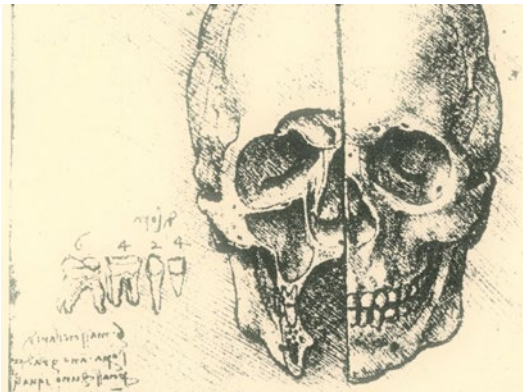

Рис. 1. Записи Леонардо да Винчи с изображением и описанием верхнечелюстной пазухи (1489 г.)

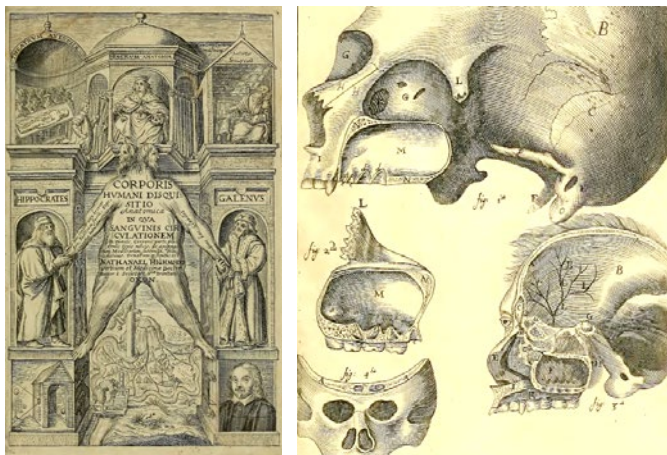

Рис. 2. Трактат Натаниеля Гаймора «Corporis Humani Disquisitio Anatomica» (1651 г.) и рисунки с изображением верхнечелюстной пазухи

Еще менее известна история частных вопросов, в том числе изучения и хирургии одонтогенных синуситов, хотя она интересна сама по себе, а для отоларингологов, стоматологов и челюстно-лицевых хирургов это еще и вопрос общего профессионального развития.

На анатомическое соседство верхнечелюстной пазухи с зубами акцентированно обращали внимание еще ее первооткрыватели — Леонардо да Винчи и Натаниель Гаймор. Да Винчи зарисовал и описал взаимоотношение

пазухи и зубов и высказал свою догадку, что пазуха «содержит жизненно важный сок, питающий корни зубов». В свою очередь, Гаймор тоже изобразил на рисунке взаимоотношение пазухи и зубов и дал следующее словесное описание: «...та кость, что окружает и отделяет ее от альвеол зубов, толщиной немного превосходит оберточную бумагу. В основании этой пещеры можно различить некоторые выпуклые выступы. В них заключаются тонкие верхушки зубов. В нижний край этой кости врезаны зубные альвеолы, в которых крепятся зубы...» (рис. 2) [1].

Сложно утверждать видел ли да Винчи в зубах источник болезни пазухи, но, судя по всему, Гаймор в этой связи не сомневался — об этом говорит приведенный им клинический пример.

Гаймор описал историю одной пациентки, которая в последующем была неоднократно пересказана в монографиях Дрейка (James Drake), Райта (Jonathan Wright), статьях Фельдмана (Harald Feldmann), А.С. Серегина и соавт. и др. [2–5].

Гаймор писал: «Здесь я должен рассказать, что случилось с благородной дамой, которую я лечил. В течение долгого времени она страдала от запущенных зубов и стойких гнойных свищей, и ей вырвали почти все гнилые, разрушенные зубы. Тем не менее она страдала от болей, пока, наконец, не был удален левый клык. Однако при удалении чешуйчатая кость между этой верхнечелюстной полостью и ямкой зуба тоже была вырвана. Следовательно, из этой полости, через ямку упомянутого зуба следовало постоянное излияние сока. Испугавшись этого, она ввела серебряную палочку в лунку, чтобы понять источник излияния, и протолкнула ее примерно на 2 дюйма, в сторону глаза. Испугавшись еще больше, она протолкнула в отверстие перо, которое прошло еще глубже. Она была очень напугана и сочла, что дошла до мозга. Она обратилась за консультацией ко мне, я расспросил об индивидуальных особенностях, вскоре обнаружил рецидив воспаления и понял, что оно в пазухе. Я показал ей пазуху на картинке, рассказал о ее необходимости и назначении. С тех пор она терпеливо переносила эти постоянные выделения, страх и лечение...».

Можно предположить, что эту связь понимали и пи-

онеры хирургии верхнечелюстной пазухи Иоганн Генрих Мейбом (Johann Heinrich Meibom), Теодор Цвингер (Theodor Zwinger), Лоренц Хайстер (Lorenz Heister), которые вскрывали пазуху через лунку зуба, хотя доподлинно неизвестно, почему они удаляли зубы: как источник воспаления или исключительно для формирования доступа в пазуху (рис. 3–5) [4].



Рис. 3. Иоганн Генрих Мейбом (Johann Heinrich Meibom, 1590—1655)



Рис. 4. Теодор Цвингер (Theodor Zwinger, 1533—1588)



Рис. 5. Уильям Купер (William Cowper, 1666—1709)



Метод вскрытия пазухи через лунку зуба чаще всего ассоциируют с именем Купера (William Cowper), автора раздела для книги доктора Дрейка (James Drake) «Anthropologia Nova», опубликованной в 1707 г. (рис. 6). Раздел был посвящен описанию пазухи и лечению ее гнойного воспаления. Изучая его, не остается сомнений, что Купер видел связь между воспалением пазухи и заболеваниями зубов. В частности, в тексте он говорит о тонкой кости, отделяющей верхушки корней зубов от верхнечелюстной пазухи, о дурном запахе из носа, который можно излечить, если удалить зуб, вскрыть и промывать пазуху через лунку. Текст иллюстрирован рисунками, на которых автор изобразил на первом моляре кариес, а на втором — периодонтит, контактирующий с дном пазухи (рис. 6) [3].

К слову, в качестве клинического примера Купер пересказывал историю пациентки Гаймора, хотя мог привести известную в те годы на всю Европу, не менее яркую историю болезни великого «короля-солнца» Людовика XIV. В 1685 г. французского короля лечили от «эмпиемы верхнечелюстной пазухи». Ему были удалены все зубы на верхней челюсти справа, поскольку зубы были в плохом состоянии. После удаления через лунки сформировались свищи, и при питье или полоскании рта у короля жидкость вытекала из носа. Врачи приняли коллегиальное решение излечить свищ, прижигая его, и лечащий короля врач Дюбуа (Dubois) только с пятнадцатого раза добился заживления свища, прижигая его раскаленным инструментом. После этого у короля начались выделения гноя с неприятным запахом из носа, что его очень беспокоило. Источником этих выделений врачи уже сочли «сетчатые кости» («l'os cribleux») носовой полости. Удалось ли вылечить короля от этого недуга неизвестно, но известно, что с его разрешения эта история была подробно описана в журнале «Journal de la Sancte du Roi» и сам король многократно и с удовольствием перечитывал ее. В этой статье первый врач короля д'Акен (Antoine d'Aquin) писал, что король проявил силу и стойкость большую, чем хирург, который к концу лечения был совершенно истощен [6].

Добавим, несколько отступая от темы, что история болезни короля оказала влияние и на развитие хирургии пазухи. В 1740–1960-х годах в стенах Королевской академии хирургии в Париже развернулась дискуссия о выборе предпочтительного метода лечения воспаления пазухи. Ламорье (Louise Lamorier) предлагал свой метод вскрытия пазухи из преддверия рта, а Журден (Anselme Louise Bernard Brechillet Jourdain) свой — зондирование и промывание через естественное соустье. Решение было принято в пользу метода Ламорье, и, хотя, по литературной версии, основную роль сыграло мнение Борденава (Toussaint Bordenave), поддержавшего трансоральный и раскритиковавшего эндоназальный метод как «слишком

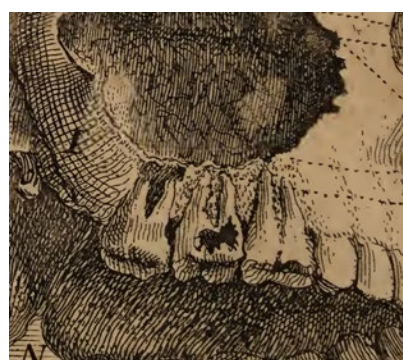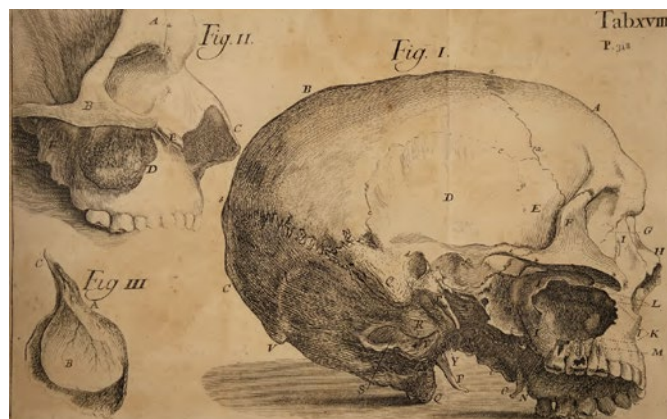


Рис. 6. Изображения верхнечелюстной пазухи и фрагмент изображения верхнечелюстной пазухи с молярами верхнего зубного ряда, пораженными кариесом и периодонтитом из трактата Джеймса Дрейка «Anthropologia Nova» (1707 г.)

сложный и суровый», Фельдман считает, что на решение комиссии повлияла именно история короля Людовика XIV. В результате метод Ламорье стал стандартом на следующие 120 лет [2, 4, 7, 8].

В 1746 г. доктор Фушар (Pierre Fauchard) впервые описал случай проталкивания в пазуху отломка зуба при удалении. Позже подобные случаи были описаны Борденавом, Барделебеном (Heinrich Adolf von Bardeleben), Фруштейном (Froustein) и др. Врачи сообщали, что чаще всего это приводит к развитию гнойного воспаления в пазухе, но может обойтись без последствий. Фруштейн и Штернфельд (Sternfeld) поделились клиническими наблюдениями, в которых при промывании пазухи или при сморкании происходило самопроизвольное выпадение отломков корней из носа, после чего разрешался и гнойный процесс (рис. 7) [9].



Рис. 7. Пьер Фушар (1678—1761)

В России одним из первых ученых, обративших внимание на одонтогенный гайморит, был профессор Петербургской медико-хирургической академии Иван Федорович Буш. В своем трехтомном руководстве к преподаванию хирургии от 1807 г. он разделял риногенные и одонтогенные процессы, называя причиной последних «гниль в зубной ямине». На практике он пользовался методом Купера, трепанируя пазуху через лунку зуба «на самой болезни указанном месте или по выбору — на месте второго или третьего зуба страдающей стороны» (рис. 8) [11].

История XVIII—XIX веков не отличались ни глубоким изучением этиологии синуситов, ни активной хирургией пазухи. Методы диагностики исчерпывались сбором жалоб и поверхностным осмотром. Хирургия пазухи в этот период была бессистемной, ограничивалась нанесением перфорации для оттока гноя, без ревизии пазухи и, конечно, не давала никакого представления о происходящем. Шло медленное накопление клинических наблюдений без их анализа и обобщения.

Показательным примером может служить история известного оториноларинголога Цима (Karl Ziem), напечатанная им в 1886 г. Она особенно интересна тем, что основана не только на профессиональном опыте, но и является его собственной историей болезни.

Цим писал: «...В 1877 г., из-за того что ватный тампон слишком долго оставался в верхнем коренном зубе, который был кариозным от кончика до корня, первоначально прибавился насморк, а позже развилось гноетечение из носа... Инъекции и ингаляции с дезинфицирующими и антисептическими веществами, методичная вентиляция носа, нанесение лечебного порошка на слизистую оболочку носа, внутреннее применение мышьяка, скипидара и двухлетнее пребывание в солнечном Египте не увенчалось успехом. Вскрытие правой верхнечелюстной пазухи через альвеолярный отросток острой ложкой, проведенное мной в 1881 г., тоже не принесло успеха, вероятно потому, что открытие полости было неполным. В 1883 г., когда мне пришлось лечить больное ухо, патологические выделения и запах из носовой и ротовой полости стали для меня такими обильными и заметными, что все более пугали. Я все больше думал об отказе от практики в ближайшее время. Чтобы хоть как-то избавиться от этого ужасного недуга в ноябре 1883 г. я поехал к доктору Х., готовый к вскрытию верхнечелюстной и других носовых пазух, если это требуется. Доктор Х. неохотно решился на желаемую мной операцию, так как симптомов отека и увеличения члестной пазухи у меня не было. Однако, после того как пазуха была вскрыта сверлом через альвеолу, вопреки ожиданиям доктора выделилось большое количество жидкого гноя с очень сильным запахом. При попытке расширить хирургическое отверстие часть использованной для этого острой ложки отломилась и застряла в полости. После неудачных попыток извлечения доктор Х., которому, вероятно, был неизвестен истинный размер отломка, проклял себя и меня, что он так скоро согласился. К сожалению, несмотря на продолжавшиеся в течение нескольких недель промывания, гноетечение не только не прекратилось в присутствии инородного тела, но и последовало обильное выделение слюны. Сильно нарушились аппетит и сон, последний мог быть вызван только на несколько часов наркотиками или большим количеством алкоголя. Стойкое нагноение,



Рис. 8. Иван Федорович Буш (Johann-Peter Friedrich Busch, 1771—18743)

приступы лихорадки, отек селезенки, нарушение сердцебиения, высокая степень возбуждения нервной системы, вызывали все большее отчаяние и сомнения в благоприятном исходе. Наконец, через три месяца отломок железного инструмента так раскачался, что его оказалось легко извлечь с помощью щипцов, он был около 5 мм шириной и 7 мм длиной. Вскоре нагноение прекратилось. С тех пор прошло более полутора лет, и ни малейшей доли прежних страданий более нет...» [12].

Иногда врачи сообщали о воспалении пазухи и сопутствующих находках ретинированных или дистопированных зубов, протолкнутых отломков зубов и пр. Будучи единичными, такие клинические истории звучали как казуистика, но их количество росло, и болезни пазухи все больше ассоциировались с заболеваниями зубов и челюстей.

Продолжение читайте в следующем номере журнала.

#### ЛИТЕРАТУРА:

1. **Higmore N.** Corporis humani disquisitio anatomica. — The Hague: Samuel Brown, 1651.
2. **Feldmann H.** Die Kieferhöhle und ihre Erkrankungen in der Geschichte der Rhinologie. — *Laryngorhinootologie*. — 1998; 77 (10): 587—95. DOI: 10.1055/s-2007-997031
3. **Drake J.** Anthropologia nova. — 1717.
4. **Wright J.** A History of laryngology and rhinology. — Philadelphia: Lea & Febiger, 1914.
5. **Серегин А.С., Супильников А.А., Тарасов Ю.В.** Эволюция представлений о верхнечелюстном синусе. — *Вестник медицинского института «Реавиз»: реабилитация, врач и здоровье*. — 2019; 4 (40): 38—44. eLIBRARY ID: 41333997
6. **Vallot A., d' Aquin A., Fagon G.-C.** Journal de la santé du roi Louis XIV de l'année 1647 à l'année 1711. — Paris, 1862. — 482 p. <https://gallica.bnf.fr/ark:/12148/bpt6k203302w>
7. **Barbaix M., Clotuche J., De Jonckere P., Halleux R., Hamoir M., Hennebert P., Jeannerod M., Klotz P., Michel J., Micheli-Pellegrini V., Minet J., Opsomer C., Pirsig W., Rodegra H., Rysenaer L., Segal A., Simon I., Stephens S., Sultan A., Eeckhaut J.V., Verriest G., Verstraeten P., Willemot J.** Naissance et développement de l'Oto-rhino-laryngologie dans l'histoire de la médecine. — *Acta Otorhinolaryngol Belg.* — 1981; 35 Suppl 2: 1—392. PMID: 7025562
8. **Mion M., Zanon A., Marchese-Ragona R.** The history of paranasal sinus surgery. — *Medicina Historica*. — 2017; 1(3): 139—46.
9. **Kolibay.** О связи между зубными и носовыми болезнями. XII Одонтологическое обозрение. под редакцией И.М.Коварского. — 1910; 1: 1—9.
10. **Kolibay.** О связи между зубными и носовыми болезнями. — *Одонтологическое обозрение*. — 1910; 2: 71—8
11. **Буш И.Ф.** Руководство къ преподаванію хирургіи. Ч. 3. — СПб.: Императорский Воспитательный дом, 1823. — 727 с.
12. **Ziem K.** Ueber die Bedeutung und Behandlung der Naseneiterungen. — *Mschr Ohrenheilk.* — 1886; 20: 33—43, 79—84, 137—147.



DOI: 10.37988/1811-153X\_2021\_2\_81

А.И. Медведицкова<sup>1</sup>,  
ассистент кафедры терапевтической  
стоматологии

М.Я. Абрамова<sup>2</sup>,  
д.м.н., профессор кафедры  
терапевтической стоматологии

А.З. Исамулаева<sup>1</sup>,  
к.м.н., доцент, зав. кафедрой  
терапевтической стоматологии

А.А. Баштовой<sup>3</sup>,  
к.м.н., доцент кафедры стоматологии

<sup>1</sup> Астраханский ГМУ,  
414000, Астрахань, Россия

<sup>2</sup> МГМСУ им. А.И. Евдокимова,  
127473, Москва, Россия

<sup>3</sup> Центральная государственная  
медицинская академия  
Управления делами  
Президента РФ, 121359, Москва, Россия

## Распространенность и лечение частичных дефектов зубных рядов у детей (обзор литературы)

**Реферат.** Распространенность частичных дефектов зубных рядов среди зубочелюстных аномалий у детей составляет менее 1% в общей популяции, причем наиболее часто поражаемый тип зубов — резцы. Бóльшая в 1,28 раза частота адентии отмечается у лиц женского пола, она характерна только для гиподентии, тогда как врожденным множественным отсутствием зубов в 1,22 раза чаще страдают лица мужского пола. Частота распределения врожденно отсутствующих зубов по классам у лиц разных этнических групп существенно варьирует: так, у европейцев преобладает адентия вторых нижних премоляров, боковых резцов верхней челюсти и вторых верхних премоляров. У славянских народов и населения Бразилии по частоте врожденного отсутствия доминируют латеральные резцы верхней челюсти, за ними следуют нижние, а затем и верхние премоляры. У представителей монголоидной расы (Япония, Южная Корея) чаще встречается адентия нижних резцов, затем — вторых нижних премоляров, а также вторых верхних премоляров. Врачи-стоматологи общего или детского профиля могут способствовать многопрофильному лечению, диагностируя врожденное отсутствие временных зубов, а затем на ранней стадии в направлении пациентов, поскольку отсутствие временных зубов тесно связано с отсутствием их постоянных преемников. Беззубое пространство может быть либо оставлено открытым для протезирования, либо закрыто ортодонтическими средствами. В тяжелых случаях лечение достаточно сложное, оно должно проводиться в специализированных клиниках с доступом к детской стоматологии, ортодонтии, протезированию, челюстно-лицевой хирургии.

**Ключевые слова:** дети, частичные дефекты зубных рядов, лечение

### ДЛЯ ЦИТИРОВАНИЯ:

Медведицкова А.И., Абрамова М.Я., Исамулаева А.З., Баштовой А.А. Распространенность и лечение частичных дефектов зубных рядов у детей (обзор литературы). — *Клиническая стоматология*. — 2021; 24 (2): 81—87. DOI: 10.37988/1811-153X\_2021\_2\_81

A.I. Medveditskova<sup>1</sup>,  
Assistant at the Department of Therapeutic  
Dentistry

M.Ya. Abramova<sup>2</sup>,  
Doctor of Medical Sciences, Professor  
of the Department of Therapeutic Dentistry

A.Z. Isamulaeva<sup>1</sup>,  
PhD in Medical Sciences, associate professor,  
Head of the Department of Therapeutic  
Dentistry

A.A. Bashtovoy<sup>3</sup>,  
PhD in Medical Sciences, associate professor  
of the Department of Dentistry

<sup>1</sup> Astrakhan State Medical  
University, 414000, Astrakhan, Russia

<sup>2</sup> Moscow State University of Medicine  
and Dentistry, 127473, Moscow, Russia

<sup>3</sup> Central State Medical Academy of Department  
of Presidential affairs, 121359, Moscow, Russia

## Prevalence and treatment of partial dentition defects in children (literature review)

**Abstract.** The prevalence of partial dentition defects among dentoalveolar anomalies in children is less than 1% in the general population, with incisors being the most commonly affected type of teeth. A 1.28 times higher frequency of adentia in females than in males is characteristic only of hypodontia, while males suffer from congenital multiple absence of teeth 1.22 times more often. The frequency of distribution of congenitally missing teeth by class in individuals of different ethnic groups varies significantly, as in Europeans, edentulousness of the second lower premolars, lateral incisors of the upper jaw and second upper premolars prevails. In the Slavic peoples and the Brazilian population, in terms of the frequency of congenital absence, the lateral incisors of the upper jaw dominate, followed by the lower, and then the upper premolars. Representatives of the Mongoloid race (Japan, South Korea) more often have adentia of the lower incisors, then the second lower premolars, as well as the second upper premolars. General or pediatric dentists can facilitate multidisciplinary treatment by diagnosing congenital absence of deciduous teeth and then referring patients at an early stage; since the absence of deciduous teeth is closely related to the absence of their permanent successors. The edentulous space can either be left open for prosthetics or closed with orthodontic aids. Treatment in severe cases is quite complex and should be carried out in specialized clinics with access to pediatric dentistry, orthodontics, prosthetics, and maxillofacial surgery.

**Key words:** children, partial defects of the dentition, treatment



## FOR CITATION:

*Medveditskova A.I., Abramova M.Ya., Isamulaeva A.Z., Bashtovoy A.A.* Prevalence and treatment of partial dentition defects in children (literature review). *Clinical Dentistry (Russia)*. 2021; 24 (2): 81–87. DOI: 10.37988/1811-153X\_2021\_2\_81

**Ц**ель исследования — изучить распространенность и оптимизировать оказание ортодонтической и комплексной помощи при частичных дефектах зубных рядов у детей.

Аденция, или врожденное отсутствие одного и более зубов, — очень часто встречающаяся разновидность дентальных аномалий [1–8]. Однако в современной стоматологической литературе продолжается дискуссия о терминологии и классификации врожденного отсутствия зубов, до настоящего времени многие ученые продолжают игнорировать рекомендации ВОЗ от 1980 г., и до сих пор можно встретить некорректные термины: «врожденная адентия» [9, 10], «первичная, вторичная адентия» [11–13].

В соответствии с рекомендациями ВОЗ, для обозначения врожденного отсутствия зубов применяется единый термин — «адентия». После рентгенологического обследования в качественный диагноз «адентия» можно привести количественную характеристику. В соответствии с МКБ-10, допустимы следующие термины: K00.00 — частичная адентия (гиподентия — незначительное количество врожденно отсутствующих зубов; олигодентия — их множественное отсутствие); K00.01 — полная адентия; K00.09 — адентия неуточненная [14, 15].

Предпринимаются попытки усовершенствовать эту классификацию, при этом адентия подразделяется на частичную — при врожденном отсутствии 10 и менее зубов, а именно боковых резцов верхней челюсти, вторых премоляров и третьих моляров как наиболее часто отсутствующих, и множественную — при отсутствии более 10 постоянных зубов [4, 7, 16, 17]. Определены типичные морфологические, функциональные и эстетические нарушения в зубочелюстно-лицевой области при гипо-, олиго- и полной адентии, которые встречаются у пациентов без очевидных системных проблем или же являются частью врожденного синдрома эктодермальной дисплазии [14–19].

На развитие зубов могут влиять генетические или экологические факторы [20]. В эксперименте на мышах обнаружена генетическая предрасположенность, при этом многие гены влияют на развитие зубов посредством экспрессии [21]. Важно отметить, что наследственный характер развития адентии считается четко установленным и в 63,1% случаев генетически обусловленным [22]. Семейные исследования показывают, что агенез зубов в изолированной форме может быть вызван мутациями в генах *MSX1*, *PAX9*, *AXIN2*, *EDA*, *WNTA10* и *SMOC2*, с аутомсомной и X-связью с признаками наследования. Теоретически любой из этих генов может вызывать агенез зубов [23].

Так, аутомсомно-рецессивный тип наследования гиподентии был зарегистрирован в пакистанской семье, которая сопоставлена с хромосомой 16q12.153, и в другом исследовании финских пациентов, страдающих специфическим типом гиподентии, при котором у пациентов отсутствовали как временные, так и постоянные резцы [24, 25]. Среди генов регуляции транскрипции, необходимых для образования зубов, есть ген гомеобокса *Msx1*, который высоко экспрессируется в зубной мезенхиме и важен для развития зубов, поскольку нарушение гена-мишени приводит к остановке формирования зубов на ранней стадии в *MSX1*. Поэтому существует гипотеза о том, что *MSX1* является важным компонентом сигнальных событий, которые происходят между эпителием и мезенхимальными тканями [26].

Полная адентия встречается исключительно редко, а распространенность частичной адентии среди зубочелюстных аномалий у детей составляет менее 1% в общей популяции, причем наиболее часто поражаемый тип зубов — резцы [27]. А.В. Алимский (2008) отметил тенденцию к росту числа врожденных аномалий, а также к первичной адентии и ретенции постоянных зубов [28]. В последние годы увеличивается частота врожденной адентии, вариабельность ее распространенности колеблется от 2,7% в Мексике, 5,6% в России, до 14,7% в Венгрии. Отмечается некоторый рост этой патологии — в среднем до 8,12% по сравнению с ретроспективными сведениями [1].

Метаанализ распространенности врожденной адентии за 30-летний период убедительно доказал неуклонный рост частоты этой патологии со среднестатистическим значением в 7,35% [29]. По данным распространенности адентии среди школьников г. Архус (Дания) за 1972–1979 гг. и через 20 лет, с 1992 по 2002 г., авторы показали стабильность ее показателей — 7,8 и 7,1% соответственно [30]. Такие данные, по-видимому, объясняются однородностью состава населения Дании в связи с последовательно проводимой антимиграционной политикой, узаконенной с 2002 г.

В странах со значительным этническим разнообразием и смешением европейцев с представителями других рас наметилась тенденция к снижению частоты встречаемости адентии. Например, в Швейцарии ортопантомография челюстей 2770 детей, обратившихся за стоматологической помощью в среднем возрасте 9,46 года, подтвердила снижение распространенности врожденной адентии постоянных зубов с 7,7% в 1970 г. до 5,9% в 2005 г. [31]. Вместе с тем при обследовании 1700 американских подростков выявлено, что гиподентия у афроамериканцев (11%) встречается почти

в 2,5 раза реже, чем у белых (27%) [32]. В то же время результаты J. Lagana и соавт. (2010) указывают на отсутствие выраженных расовых различий в распространенности адентии: 1,0–9,6% у европейцев, 6,6% у японцев и 7,7% у представителей негроидной расы [33].

В нашей стране, по данным исследования, проведенного в Хабаровске, из 14 751 детей, впервые обратившихся в кабинет первичной диагностики, выявлено 79 (0,61%) человек с отсутствием зачатков постоянных зубов (по данным мировой литературы, около 1%) [34]. При эпидемиологическом стоматологическом обследовании 1219 детей 6–16 лет, проживающих в Уфе, адентию обнаружили у  $5,57 \pm 0,66\%$  с достоверным увеличением числа детей с данной патологией в районе с неблагоприятными экологическими факторами до  $7,67 \pm 1,08\%$  [35]. Одновременно И.М. Макеева и соавт. (2009) выявили адентию лишь у 1,5% московских студентов [36]. Л.Н. Смердиной (2009), несмотря на небольшой материал (357 историй болезни ортодонтических пациентов), врожденное отсутствие зубов выявлено у 3,64% взрослых и у 6,72% детей, что может косвенно свидетельствовать о росте частоты этой патологии у нового поколения [3].

М. Behr и соавт. (2009) подчеркивают, что большая в 1,28 раза частота адентии у лиц женского пола, характерна только для гиподентии, тогда как врожденным множественным отсутствием зубов в 1,22 раза чаще страдают лица мужского пола [37]. Такое обстоятельство объясняется более высокой распространенностью среди мальчиков синдромов, относящихся к широкой категории эктодермальных дисплазий, типичным симптомом которых является олигодонтия. В нашей стране врожденное отсутствие временных зубов установлено у 2,05% детей, обратившихся за стоматологической помощью. В старшем возрасте у всех этих пациентов была диагностирована адентия отдельных постоянных зубов, а в 92,5% случаев отсутствовали аналогичные постоянные зубы. На основании полученных данных автор рекомендует рассматривать адентию временных зубов в качестве диагностического и прогностического теста на адентию постоянных зубов, что позволяет своевременно планировать необходимый объем лечебных и профилактических мероприятий при диспансерном наблюдении детей [38].

Частота распределения врожденно отсутствующих зубов по классам у лиц разных этнических групп существенно варьирует: так, у европейцев преобладает адентия вторых нижних премоляров, боковых резцов верхней челюсти и вторых верхних премоляров. У славянских народов и населения Бразилии по частоте врожденного отсутствия доминируют латеральные резцы верхней челюсти, за ними следуют нижние, а затем и верхние премоляры. У представителей монголоидной расы (Япония, Южная Корея) чаще встречается адентия нижних резцов, затем — вторых нижних премоляров, а также вторых верхних премоляров [8].

В. Gökkaуа и соавт. (2015) утверждают, что верхняя челюсть больше подвержена адентии, чем нижняя, и наиболее распространена адентия двух зубов,

чаще — симметрично [39]. Согласно данным исследования О.С. Чуйкина (2009), на верхней челюсти адентия выявлена у 55,89% детей, на нижней челюсти — у 14,7%, на обеих челюстях — у 29,41%. Оценка структуры адентии в Башкортостане показала, что в 32,35% случаев отсутствовал 1 зуб, в 39,7% — 2, в 5,89% — 3, в 7,35% — 4 зуба, а в 14,71% — 5 и более зубов [35]. В Восточной Баварии адентия 1–2 зубов выявлена у 8,13% пациентов, менее 6 — у 2,51% и олигодонтия — у 1,99% [37]. Напротив, Э.С. Сурдо и соавт. (2010) обнаружили, что наиболее часто отсутствовали нижние вторые премоляры (37,6%), далее по частоте встречаемости — верхние вторые премоляры (27,63%) и верхние латеральные резцы (9,78%) [40]. Чаще врожденно отсутствовали зубы на левой стороне (58,1%), а не на правой (41,9%) [41]. В.Г. Галонский и соавт. (2010) отмечают, что сведения в литературе о распространенности первичной адентии различны, как правило, они основаны на результатах клинических исследований, не достоверных в диагностике этой нозологии, и обращают внимание, что в некоторых регионах эпидемиологическое изучение данного показателя вообще не проводилось [11].

Частичная адентия зубных рядов у детей имеет огромное клиническое значение, так как необходимо комплексное и дорогостоящее лечение: в некоторых странах его стоимость варьирует от 3 до 15 тыс. долларов за пациента, даже за незначительные стоматологические конструкции, такие как несъемный частичный протез в легких случаях, с отсутствием только одного или двух постоянных зубов, и достигает 60 тыс. долларов за комплексное междисциплинарное лечение [37, 42, 43]. Это может представлять собой междисциплинарную задачу для специалистов в области челюстно-лицевой хирургии, оперативной и детской стоматологии, ортодонтии и протезирования [44, 45].

Врачи-стоматологи общего или детского профиля могут значительно помочь детям с этой патологией, диагностируя частичную адентию на ранней стадии и направляя пациентов на лечение к стоматологам-ортодонтам, поскольку отсутствие временных зубов тесно связано с отсутствием их постоянных преемников. Они также могут гарантировать сохранение уменьшенного количества зубов при адентии или небной ретенции клыков, когда раннее удаление временных клыков может привести к прорезыванию постоянных клыков в правильном положении [46–51]. Это требует ранней оценки количества отсутствующих зубов и учета факторов риска, а также размера и количества зубов, оставшихся в обеих дугах, при планировании и ведении лечения. Тип неправильного прикуса, степень скученности и профиль лица имеют большое значение при определении окончательного плана лечения [44]. Объем кости связан с эстетикой лица, такой как улыбка, и также должен учитываться при планировании лечения [52]. Во время планирования лечения следует также учитывать возможные изменения черепно-лицевой морфологии, связанные с адентией. Другой проблемой является необходимость проведения лечения у растущего

ребенка, хотя основное лечение начинают в подростковом возрасте, промежуточное лечение следует начинать примерно в 7–9 лет, прежде, чем дети с этой патологией осознают, что они отличаются от других детей [37, 53].

Беззубое пространство может быть либо оставлено открытым для протезирования, либо закрыто ортодонтическими конструкциями [54, 55]. К настоящему времени предложено много разнообразных ортодонтических аппаратов, различного назначения и направленности (механические, функциональные, комбинированные и т.д.) [56]. Другие методы лечения могут включать аутотрансплантацию, имплантацию [57, 58] или же с помощью ортодонтических аппаратов дистально перемещают третьи моляры, которые в противном случае удаляют [59].

При ортопедическом лечении трансплантация — лучший выбор, чем имплантация, поскольку остеоинтегрированные имплантаты противопоказаны при растущей альвеолярной кости. Успешная аутотрансплантация зубов обеспечивает стабильность объема альвеолярной кости за счет физиологической стимуляции периодонтальной связки. Имплантация откладывается до тех пор, пока челюсти не перестанут расти уже в подростковом возрасте [44, 60, 61].

Отсутствие резцов на нижней челюсти требует восстановления соотношения между передними зубами верхней и нижней челюсти с помощью ортодонтического лечения дефекта зубного ряда [62, 63]. При недостающих пространствах из-за скученности зубов можно использовать экстракцию премоляров как один из способов для выравнивания зубной дуги. При отсутствии скученности зубов на челюстях с отсутствующими постоянными премолярами второй временный моляр можно оставить на месте. Однако, поскольку существует риск инфраокклюзии или прогрессирующей резорбции корня, в конечном итоге он может быть удален и заменен имплантатом или аутотрансплантированным

зубом [64, 65]. В тяжелых случаях лечение достаточно сложное, оно должно проводиться в специализированных клиниках с доступом к детской стоматологии, ортодонтии, протезированию, челюстно-лицевой хирургии. Следует отметить, что ортодонтическое лечение и протезирование может поставить под угрозу эстетику и здоровье пародонта у пациентов [48].

## ЗАКЛЮЧЕНИЕ

Таким образом, статистические данные о частоте встречаемости врожденного отсутствия зубов среди населения нашей страны разрознены и противоречивы, современные эпидемиологические исследования распространенности адентии в стране не проводили. Для оптимизации оказания ортодонтической и комплексной лечебной помощи при врожденном отсутствии зубов необходимы точные сведения о распространенности разновидности адентии среди детского населения по регионам Российской Федерации. Такие сведения будут способствовать своевременному решению проблем кадровой политики и планированию подготовки специалистов. Этой проблеме у детей и подростков посвящены немногочисленные исследования, в той или иной мере отражающие отдельные ее аспекты, однако отсутствует научное обоснование комплекса мер по раннему выявлению, дифференцированному лечению и реабилитации у лиц с дефектами зубного ряда, особенно в сочетании с аномалиями зубных рядов и прикуса на различных стадиях формирования и в зависимости от возраста пациентов.

**Конфликт интересов.** Авторы декларируют отсутствие конфликта интересов.

**Поступила:** 09.02.2021      **Принята в печать:** 13.04.2021

**Conflict of interests.** The authors declare no conflict of interests.  
**Received:** 09.02.2021      **Accepted:** 13.04.2021

## ЛИТЕРАТУРА:

1. Бондарец А.Ю., Гуненкова И.В., Самойлова Н.В. Вопросы терминологии, классификации и распространенности адентии. — *Стоматология*. — 2014; 2: 47–51. eLIBRARY ID: 21568146
2. Ишмуратова А.Ф., Анохина А.В., Садыкова Т.И. Сравнительная оценка степени сложности диагностированной зубочелюстной аномалии у детей с первичной частичной адентией в рамках комплексной программы выявления, стоматологического лечения и реабилитации в зависимости от возраста пациентов. — *Современные проблемы науки и образования*. — 2012; 6: 200. eLIBRARY ID: 23220535
3. Смирнова А.М., Харитоновна М.П. Первичная адентия у детей. Распространенность, этиология и современные методы диагностики. — *Уральский медицинский журнал*. — 2012; 12 (104): 90–5. eLIBRARY ID: 18246330
4. Кулаков О.Б., Мальгинов Н.Н., Першина М.А., Субботин И.А. Замещение дефектов альвеолярного отростка и зубных рядов у пациентов с врожденной патологией челюстно-лицевой области. — *Институт стоматологии*. — 2013; 2 (59): 56–8. eLIBRARY ID: 22134644

## REFERENCES:

1. Bondarets A.Yu., Gunenkova I.V., Samoilova N.V. Some aspects of terminology, classification and incidence of hypodontia. *Stomatology*. 2014; 2:47–51 (In Russ.). eLIBRARY ID: 21568146
2. Ishmuratova A.F., Anokhina A.V., Sadykova T.I. Comparative assessment of the degree of complexity of the diagnosed dentoalveolar anomaly in children with primary partial adentia in the framework of a comprehensive program of detection, dental treatment and rehabilitation, depending on the age of the patients. *Modern problems of science and education*. 2012; 6: 200 (In Russ.). eLIBRARY ID: 23220535
3. Smirnova A.M., Haritonova M.P. Primary children adentia. Prevalence, etiology and up to date diagnostics methods. *Ural Medical Journal*. 2012; 12 (104): 90–95 (In Russ.). eLIBRARY ID: 18246330
4. Kulakov O.B., Malginov N.N., Pershina M.A., Subbotin I.A. Replacement of defects of the alveolar process and dentition in patients with congenital pathology of the maxillofacial region. *The Dental Institute*. 2013; 2 (59): 56–8 (In Russ.). eLIBRARY ID: 22134644
5. Casey C., Gill D.S., Jones S.P. A comparison of skeletal maturation in patients with tooth agenesis and unaffected controls assessed



5. Casey C., Gill D.S., Jones S.P. A comparison of skeletal maturation in patients with tooth agenesis and unaffected controls assessed by the cervical vertebral maturation (CVM) index. — *J Orthod.* — 2013; 40 (4): 286—98. PMID: 24297960
6. Erkan M., Ulkur E., Karagoz H., Karacay S. et al. Orthognathic surgical planning on three-dimensional stereolithographic biomodel. — *J Craniofac Surg.* — 2011; 22 (4): 1336—41. PMID: 21772191
7. Chung C.J., Han J.-H., Kim K.-H. The pattern and prevalence of hypodontia in Koreans. — *Oral Dis.* — 2008; 14 (7): 620—5. PMID: 18248591
8. Arai K. Tooth agenesis patterns in Japanese orthodontic patients with nonsyndromic oligodontia. — *Am J Orthod Dentofacial Orthop.* — 2019; 156 (2): 238—247. PMID: 31375234
9. Галонский В.Г., Радкевич А.А. и др. Клинические признаки, морфология тканей протезного ложа, методы реабилитации больных с эктодермальной дисплазией и врожденной адентией. — *Стоматология детского возраста и профилактика.* — 2011; 4: 29—40. eLIBRARY ID: 17095215
10. Галонский В.Г., Тарасова Н.В., Чернов В.Н., Градобоев А.В. Особенности съемного зубного протезирования у детей и подростков с врожденной адентией и эктодермальной дисплазией. — *Проблемы стоматологии.* — 2020; 16 (1): 98—107. eLIBRARY ID: 42817257
11. Галонский В.Г., Тарасова Н.В. и др. Возможности и перспективы ранней ортопедической реабилитации детей с эктодермальной дисплазией и врожденной адентией. Клинические особенности и практический опыт. — *Стоматология для всех.* — 2020; 4 (93): 40—50. eLIBRARY ID: 44374460
12. Яковлева М.В., Мустафаев Р.Р., Анохина А.В. Современная клинико-эпидемиологическая характеристика врожденной адентии. — *Вестник современной клинической медицины.* — 2013; 2: 73—8. eLIBRARY ID: 19058803
13. Бавлакова В.В., Файзулина Р.А., Мамхягова М.М. Раннее ортодонтическое лечение пациентов с частичной первичной адентией. — *Главный врач Юга России.* — 2019; 3 (67): 21—2. eLIBRARY ID: 38508738
14. Трохалин А.В. Анализ причин удаления постоянных зубов у детей. — *Вестник Башкирского государственного медицинского университета.* — 2013; 51: 1083—6. eLIBRARY ID: 41143315
15. Halicioğlu K., Toptas O., Akkas I., Celikoglu M. Permanent first molar extraction in adolescents and young adults and its effect on the development of third molar. — *Clin Oral Investig.* — 2014; 18 (5): 1489—94. PMID: 24146200
16. Abu-Hussein M., Watted N., Watted A. et al. Prevalence of tooth agenesis in orthodontic patients at Arab population in Israel. — *International Journal of Public Health Research.* — 2015; 3: 77—82.
17. Jayachandar D., Gurunathan D., Jeevanandan G. Prevalence of early loss of primary molars among children aged 5—10 years in Chennai: A cross-sectional study. — *J Indian Soc Pedod Prev Dent.* — 2019; 37 (2): 115—9. PMID: 31249172
18. Постников М.А., Кортунова Е.О., Испанова С.Н. Комплексная оценка функционального состояния зубочелюстной системы у детей с различными аномалиями окклюзии, осложненными адентией (обзор литературы). — *Институт стоматологии.* — 2020; 1 (86): 88—91. eLIBRARY ID: 43932840
19. Schnabl D., Grunert I., Schmutz M. et al. Prosthetic rehabilitation of patients with hypohidrotic ectodermal dysplasia: A systematic review. — *J Oral Rehabil.* — 2018; 45 (7): 555—70. PMID: 29679503
20. Гуленко О.В. Генетическая детерминация кариеса зубов у детей с врожденными пороками развития ЦНС (литературный обзор, 2 часть). — *Успехи современной науки и образования.* — 2016; 3 (6): 57—63. eLIBRARY ID: 26481824
21. Breno R.B. jr, Echeverrigaray S. Dentistry and molecular biology: a promising field for tooth agenesis management. — *Tohoku J Exp Med.* — 2012; 226 (4): 243—9. PMID: 22452934
22. Галонский В.Г., Радкевич А.А., Шушакова А.А., Тумшевиц В.О. Эктодермальная дисплазия: характерные клинические признаки и методы стоматологической реабилитации. — *Сибирский медицинский журнал.* — 2011; 26 (2—1): 21—7. eLIBRARY ID: 16545527
23. Nieminen P. Genetic basis of tooth agenesis. — *J Exp Zool B Mol Dev Evol.* — 2009; 312B (4): 320—42. PMID: 19219933
- by the cervical vertebral maturation (CVM) index. *J Orthod.* 2013; 40 (4): 286—98. PMID: 24297960
6. Erkan M., Ulkur E., Karagoz H., Karacay S. et al. Orthognathic surgical planning on three-dimensional stereolithographic biomodel. *J Craniofac Surg.* 2011; 22 (4): 1336—41. PMID: 21772191
7. Chung C.J., Han J.-H., Kim K.-H. The pattern and prevalence of hypodontia in Koreans. *Oral Dis.* 2008; 14 (7): 620—5. PMID: 18248591
8. Arai K. Tooth agenesis patterns in Japanese orthodontic patients with nonsyndromic oligodontia. *Am J Orthod Dentofacial Orthop.* 2019; 156 (2): 238—247. PMID: 31375234
9. Galonskiy V.G., Radkevich A.A. et al. Clinical signs, morphology of tissues of the prosthetic bed, methods of rehabilitation of patients with ectodermal dysplasia and congenital adentia. *Pediatric Dentistry and Prophylaxis.* 2011; 4: 29—40 (In Russ.). eLIBRARY ID: 17095215
10. Galonskiy V.G., Tarasova N.V., Chernov V.N., Gradoboev A.V. Features of overdenture tooth replacement in children and adolescents with congenital adentia and ectodermal. *Actual problems in dentistry.* 2020; 16 (1): 98—107 (In Russ.). eLIBRARY ID: 42817257
11. Galonskiy V.G., Tarasova N.V. et al. Possibilities and prospects in early orthopaedic rehabilitation of children with ectodermal dysplasia and congenital edentulism. Clinical features and practical experience. *International Dental Review.* 2020; 4 (93): 40—50 (In Russ.). eLIBRARY ID: 44374460
12. Yakovleva M.V., Mustafayev R.R., Anokhina A.V. Modern clinical and epidemiological profile of congenital adentia. *The Bulletin of Contemporary Clinical Medicine.* 2013; 2: 73—8 (In Russ.). eLIBRARY ID: 19058803
13. Bavlakova V.V., Fayzulina R.A., Mamkhiagova M.M. Early orthodontic treatment of patients with partial primary adentia. *Glavnyi Vrach Uga Russia.* 2019; 3 (67): 21—2 (In Russ.). eLIBRARY ID: 38508738
14. Trokhlin A.V. Analysis of the reasons for removal of permanent teeth in children. *Bulletin of the Bashkir State Medical University.* 2013; 51: 1083—6 (In Russ.). eLIBRARY ID: 41143315
15. Halicioğlu K., Toptas O., Akkas I., Celikoglu M. Permanent first molar extraction in adolescents and young adults and its effect on the development of third molar. *Clin Oral Investig.* 2014; 18 (5): 1489—94. PMID: 24146200
16. Abu-Hussein M., Watted N., Watted A. et al. Prevalence of tooth agenesis in orthodontic patients at Arab population in Israel. *International Journal of Public Health Research.* 2015; 3: 77—82. <http://www.open-scienceonline.com/journal/archive2?journalId=718&paperId=1825>
17. Jayachandar D., Gurunathan D., Jeevanandan G. Prevalence of early loss of primary molars among children aged 5—10 years in Chennai: A cross-sectional study. *J Indian Soc Pedod Prev Dent.* 2019; 37 (2): 115—9. PMID: 31249172
18. Postnikov M.A., Kortunova E.O., Ispanova S.N. Comprehensive assessment of the functional state of the dentition in children with various occlusion anomalies complicated by adentia (literature review). *The Dental Institute.* 2020; 1 (86): 88—91 (In Russ.). eLIBRARY ID: 43932840
19. Schnabl D., Grunert I., Schmutz M. et al. Prosthetic rehabilitation of patients with hypohidrotic ectodermal dysplasia: A systematic review. *J Oral Rehabil.* 2018; 45 (7): 555—70. PMID: 29679503
20. Gulenko O.V. Genetic determination of dental caries in children with congenital malformations of the central nervous system (literature review, part 2). *Success of modern science and education.* 2016; 3 (6): 57—63 (In Russ.). eLIBRARY ID: 26481824
21. Breno R.B. jr, Echeverrigaray S. Dentistry and molecular biology: a promising field for tooth agenesis management. *Tohoku J Exp Med.* 2012; 226 (4): 243—9. PMID: 22452934
22. Galonskiy V.G., Radkevich A.A., Shushakova A.A., Tumshevits V.O. Ectodermal dysplasia: typical clinical signs and methods of dental rehabilitation. *The Siberian Medical Journal.* 2011; 26 (2—1): 21—7 (In Russ.). eLIBRARY ID: 16545527
23. Nieminen P. Genetic basis of tooth agenesis. *J Exp Zool B Mol Dev Evol.* 2009; 312B (4): 320—42. PMID: 19219933
24. Rédua R.B., Rédua P.C.B. Hypodontia of mandibular incisors: considerations on the orthodontic treatment. *Dental Press J Orthod.* 2018; 23 (4): 79—87. PMID: 30304157

24. **Rédua R.B., Rédua P.C.B.** Hypodontia of mandibular incisors: considerations on the orthodontic treatment. — *Dental Press J Orthod.* — 2018; 23 (4): 79—87. PMID: 30304157
25. **Eshgian N., Al-Talib T., Nelson S., Abubakr N.H.** Prevalence of hyperdontia, hypodontia, and concomitant hypo-hyperdontia. — *J Dent Sci.* — 2021; 16 (2): 713—7. PMID: 33854723
26. **Bailleul-Forestier I., Molla M., Verloes A., Berdal A.** The genetic basis of inherited anomalies of the teeth. Part 1: clinical and molecular aspects of non-syndromic dental disorders. — *Eur J Med Genet.* — 2008; 51 (4): 273—91. PMID: 18499550
27. **Carlson D.S.** Evolving concepts of heredity and genetics in orthodontics. — *Am J Orthod Dentofacial Orthop.* — 2015; 148 (6): 922—38. PMID: 26672698
28. **Алимский А.В., Долгоаршинных А.Я.** Дентальная имплантация как лучшая альтернатива традиционным методам ортопедического лечения лиц подросткового и юношеского возраста. — *Стоматология детского возраста и профилактика.* — 2008; 3: 52—4. eLIBRARY ID: 11644872
29. **Лапина Н.В., Рустамова Э.К., Старченко Т.П.** и др. Методы ортопедической стоматологической реабилитации больных с частичным отсутствием зубов (обзор литературы). — *Кубанский научный медицинский вестник.* — 2018; 25 (1): 172—9. eLIBRARY ID: 32435101
30. **Черепанова А.А., Манашев Г.Г., Кан В.В., Зима А.Ю., Чащин К.В., Калаянов В.С.** Современные методы лучевой диагностики в ортодонтии. — *Сибирский медицинский журнал.* — 2010; 25 (3—2): 47—51. eLIBRARY ID: 15242900
31. **Sheikhi M., Sadeghi M.A., Ghorbanizadeh S.** Prevalence of congenitally missing permanent teeth in Iran. — *Dent Res J (Isfahan).* — 2012; 9 (Suppl 1): 105—11. PMID: 23814548
32. **Harris E.F., Clark L.L.** Hypodontia: an epidemiologic study of American black and white people. — *Am J Orthod Dentofacial Orthop.* — 2008; 134 (6): 761—7. PMID: 19061802
33. **Laganà G., Lombardi C.C., Franchi L., Cozza P.** Tooth agenesis: dento-skeletal characteristics in subjects with orthodontic treatment need. — *Eur J Paediatr Dent.* — 2011; 12 (1): 17—20. PMID: 21434730
34. **Скирда С.Е., Голованова М.Н., Ширяева О.В., Васяева Л.Е., Тармаева С.В.** Первичная частичная адентия постоянных зубов у детей. — *Здравоохранение Дальнего Востока.* — 2018; 4 (78): 35—7. eLIBRARY ID: 36773938
35. **Чуйкин О.С.** Прогнозирование первичной адентии с применением молекулярно-генетического анализа: автореф. дис. ... к.м.н. — М., 2009. — 22 с. eLIBRARY ID: 19194161
36. **Макеева И.М., Дорошина В.Ю., Проценко А.С.** Распространенность стоматологических заболеваний у студенческой молодежи Москвы и потребность в их лечении. — *Стоматология.* — 2009; 6: 4—8. eLIBRARY ID: 13332530
37. **Behr M., Proff P., Leitzmann M.** et al. Survey of congenitally missing teeth in orthodontic patients in Eastern Bavaria. — *Eur J Orthod.* — 2011; 33 (1): 32—6. PMID: 20660130
38. **Lin B.P.-J.** Passive space management in children. — *From Decisions in Dentistry.* — 2018; 4 (7): 13—14, 17—18. <https://decisionsindentistry.com/article/passive-space-management-in-children/>
39. **Gökkaya B., Motro M., Kargül B.** Prevalence and characteristics of non-syndromic hypodontia among Turkish orthodontic patient population. — *J Int Soc Prev Community Dent.* — 2015; 5 (3): 170—5. PMID: 26236675
40. **Галонский В.Г., Радкевич А.А., Сурдо Э.С., Пеннер Е.А.** Распространенность, возрастно-половая и анатомо-топографическая характеристика первичной и вторичной адентии у детей, подростков и лиц молодого возраста. — *Стоматология детского возраста и профилактика.* — 2010; 4 (35): 6—13. eLIBRARY ID: 17060810
41. **Fekonja A.** Hypodontia in orthodontically treated children. — *Eur J Orthod.* — 2005; 27 (5): 457—60. PMID: 16043466
42. **Бавлакова В.В., Табатадзе В.Г., Шурганова З.Н., Янкунова Т.А., Чернова Д.О.** Прототипирование в ортодонтии. Целесообразность применения элайнеров как альтернатива брекет-системе. — *Главный врач Юга России.* — 2018; 5 (61): 30. eLIBRARY ID: 34913766
43. **Eigbobo J.O., Gbujie D.C., Onyeaso C.O.** Causes and pattern of tooth extractions in children treated at the University of Port Harcourt
25. **Eshgian N., Al-Talib T., Nelson S., Abubakr N.H.** Prevalence of hyperdontia, hypodontia, and concomitant hypo-hyperdontia. *J Dent Sci.* 2021; 16 (2): 713—7. PMID: 33854723
26. **Bailleul-Forestier I., Molla M., Verloes A., Berdal A.** The genetic basis of inherited anomalies of the teeth. Part 1: clinical and molecular aspects of non-syndromic dental disorders. *Eur J Med Genet.* 2008; 51 (4): 273—91. PMID: 18499550
27. **Carlson D.S.** Evolving concepts of heredity and genetics in orthodontics. *Am J Orthod Dentofacial Orthop.* 2015; 148 (6): 922—38. PMID: 26672698
28. **Alimsky A.V., Dolgoarshinykh A.Ya.** Dental implantation as the best alternative to traditional methods of orthopedic treatment of adolescents and adolescents. *Pediatric Dentistry and Prophylaxis.* 2008; 3: 52—4 (In Russ.). eLIBRARY ID: 11644872
29. **Lapina N.V., Rustamova E.K., Starchenko T.P.** et al. Methods of orthopedic oral rehabilitation of patients with partial adentia (literature review). *Kuban Scientific Medical Bulletin.* 2018; 25 (1): 172—9 (In Russ.). eLIBRARY ID: 32435101
30. **Cherepanova A.A., Manashev G.G., Kan V.V., Zima A.Yu., Chashchin K.V., Kalayanov V.S.** Modern methods of radiation diagnosis in orthodontics. *The Siberian Medical Journal.* 2010; 25 (3—2): 47—51 (In Russ.). eLIBRARY ID: 15242900
31. **Sheikhi M., Sadeghi M.A., Ghorbanizadeh S.** Prevalence of congenitally missing permanent teeth in Iran. *Dent Res J (Isfahan).* 2012; 9 (Suppl 1): 105—11. PMID: 23814548
32. **Harris E.F., Clark L.L.** Hypodontia: an epidemiologic study of American black and white people. *Am J Orthod Dentofacial Orthop.* 2008; 134 (6): 761—7. PMID: 19061802
33. **Laganà G., Lombardi C.C., Franchi L., Cozza P.** Tooth agenesis: dento-skeletal characteristics in subjects with orthodontic treatment need. *Eur J Paediatr Dent.* 2011; 12 (1): 17—20. PMID: 21434730
34. **Skirda S.E., Golovanova M.N., Shirayeva O.V., Vasyayeva L.E., Tarmayeva S.V.** Primary partial adentia of permanent teeth in children. *Public health of the Far East.* 2018; 4 (78): 35—7 (In Russ.). eLIBRARY ID: 36773938
35. **Chuiкин O.S.** Prediction of primary adentia using molecular genetic analysis: master's thesis abstract. Moscow, 2009. 22 p. (In Russ.). eLIBRARY ID: 19194161
36. **Makeeva I.M., Doroshina V.Yu., Protsenko A.S.** Prevalence of dental diseases in Moscow students and the need for their treatment. *Stomatology.* 2009; 6: 4—8 (In Russ.). eLIBRARY ID: 13332530
37. **Behr M., Proff P., Leitzmann M.** et al. Survey of congenitally missing teeth in orthodontic patients in Eastern Bavaria. *Eur J Orthod.* 2011; 33 (1): 32—6. PMID: 20660130
38. **Lin B.P.-J.** Passive space management in children. *From Decisions in Dentistry.* 2018; 4 (7): 13—14, 17—18. <https://decisionsindentistry.com/article/passive-space-management-in-children/>
39. **Gökkaya B., Motro M., Kargül B.** Prevalence and characteristics of non-syndromic hypodontia among Turkish orthodontic patient population. *J Int Soc Prev Community Dent.* 2015; 5 (3): 170—5. PMID: 26236675
40. **Galonsky V.G., Radkevich A.A., Surdo E.S., Pepper E.A.** The prevalence, age-gender and anatomical and topographic characteristics of primary and secondary adentia in children, adolescents and young people. *Pediatric Dentistry and Prophylaxis.* 2010; 4 (35): 6—13 (In Russ.). eLIBRARY ID: 17060810
41. **Fekonja A.** Hypodontia in orthodontically treated children. *Eur J Orthod.* 2005; 27 (5): 457—60. PMID: 16043466
42. **Bavlakova V.V., Tabatadze V.G., Shurганова Z.N., Yankunova T.A., Chernova D.O.** Prototyping in orthodontics. the feasibility of using aligners as an alternative to the bracket system. *Glavnyy Vrach Yuga Rossii.* 2018; 5 (61): 30 (In Russ.). eLIBRARY ID: 34913766
43. **Eigbobo J.O., Gbujie D.C., Onyeaso C.O.** Causes and pattern of tooth extractions in children treated at the University of Port Harcourt Teaching Hospital. *Odontostomatol Trop.* 2014; 37 (146): 35—41. PMID: 25223145
44. **Al-Ani A.H., Antoun J.S., Thomson W.M., Merriman T.R., Farella M.** Hypodontia: An update on its etiology, classification, and clinical management. *Biomed Res Int.* 2017; 2017: 9378325. PMID: 28401166

- Teaching Hospital. — *Odontostomatol Trop.* — 2014; 37 (146): 35—41. PMID: 25223145
44. **Al-Ani A.H., Antoun J.S., Thomson W.M., Merriman T.R., Farella M.** Hypodontia: An update on its etiology, classification, and clinical management. — *Biomed Res Int.* — 2017; 2017: 9378325. PMID: 28401166
45. **Wong A.T.Y. et al.** Oral health-related quality of life and severe hypodontia. — *J Oral Rehabil.* — 2006; 33 (12): 869—73. PMID: 17168928
46. **Amini F., Rakhshan V., Babaei P.** Prevalence and pattern of hypodontia in the permanent dentition of 3374 Iranian orthodontic patients. — *Dent Res J (Isfahan).* — 2012; 9 (3): 245—50. PMID: 23087726
47. **Nunn J.H., Carter N.E., Gillgrass T.J. et al.** The interdisciplinary management of hypodontia: background and role of paediatric dentistry. — *Br Dent J.* — 2003; 194 (5): 245—51. PMID: 12658298
48. **Cardoso M., de Carvalho Rocha M.J.** Identification of factors associated with pathological root resorption in traumatized primary teeth. — *Dent Traumatol.* — 2008; 24 (3): 343—9. PMID: 18489483
49. **Gokkaya B., Oflezer O.G., Ozdil N.Y., Kargul B.** Is there any relationship between hypodontia and hyperdontia with taurodontism, microdontia and macrodontia? A retrospective study. — *Niger J Clin Pract.* — 2020; 23 (6): 805—10. PMID: 32525115
50. **Аюпова Ф.С.** Тактика лечения детей с аномалиями прорезывания постоянных боковых зубов. — *Российский стоматологический журнал.* — 2013; 5: 14—7. eLIBRARY ID: 21184243
51. **Jheon A.H., Oberoi S., Solem R.C., Kapila S.** Moving towards precision orthodontics: An evolving paradigm shift in the planning and delivery of customized orthodontic therapy. — *Orthod Craniofac Res.* — 2017; 20 Suppl 1: 106—13. PMID: 28643930
52. **Фадеев Р.А., Гайдашенко Е.** Эстетика улыбки. Объективная и субъективная оценка (обзор литературы). — *Институт стоматологии.* — 2020; 2 (87): 94—5. eLIBRARY ID: 44051482
53. **Wagner Y., Knaup I., Knaup T.J., Jacobs C., Wolf M.** Influence of a programme for prevention of early childhood caries on early orthodontic treatment needs. — *Clin Oral Investig.* — 2020; 24 (12): 4313—24. PMID: 32382925
54. **Kokich V.G., Kokich V.O.** Congenitally missing mandibular second premolars: clinical options. — *Am J Orthod Dentofacial Orthop.* — 2006; 130 (4): 437—44. PMID: 17045142
55. **Франко М., Набиев Н.В., Климова Т.В., Русанова А.Г., Персин Л.С.** Ортодонтическое лечение с удалением зубов: миф или реальная необходимость. — Ортодонтия. — 2018; 2 (82): 32—43. eLIBRARY ID: 41357857
56. **Chung K.-R., Cho J.-H., Kim S.-H., Kook Y.-A., Cozzani M.** Unusual extraction treatment in Class II division 1 using C-orthodontic mini-implants. — *Angle Orthod.* — 2007; 77 (1): 155—66. PMID: 17029536
57. **Kafourou V., Tong H.J., Day P. et al.** Outcomes and prognostic factors that influence the success of tooth autotransplantation in children and adolescents. — *Dent Traumatol.* — 2017; 33 (5): 393—9. PMID: 28612428
58. **Swarnalatha C., Paruchuri U., Babu J.S., Alquraishi M.A., Almalaq S.A., Alnasrallah F.A., Nayyar A.S.** Prevalence of congenitally missing upper lateral incisors in an orthodontic adolescent population. — *J Orthod Sci.* — 2020; 9: 15. PMID: 33354541
59. **Agarwal N., Kumar D., Anand A., Bahetwar S.K.** Dental implants in children: A multidisciplinary perspective for long-term success. — *Natl J Maxillofac Surg.* — 2016; 7 (2): 122—6. PMID: 28356682
60. **Berg J.H., Stapleton F.B.** Physician and dentist: new initiatives to jointly mitigate early childhood oral disease. — *Clin Pediatr (Phila).* — 2012; 51 (6): 531—7. PMID: 22267859
61. **Rasmusson C.G., Koch G.** Assessment of traumatic injuries to primary teeth in general practise and specialized paediatric dentistry. — *Dent Traumatol.* — 2010; 26 (2): 129—32. PMID: 20141524
62. **Martins-Júnior P.A. et al.** Premature deciduous tooth loss and orthodontic treatment need: a 6-year prospective study. — *Journal of Public Health.* — 2017; 25 (2): 173—9. DOI:10.1007/s10389-016-0775-y
63. **Monte-Santo A.S. et al.** Prevalence of early loss of primary molar and its impact in schoolchildren's quality of life. — *Int J Paediatr Dent.* — 2018; 28 (6): 595—601. PMID: 30105883
64. **Machado L.A., Nascimento R.R. et al.** Long-term prognosis of tooth autotransplantation: a systematic review and meta-analysis. — *Int J Oral Maxillofac Surg.* — 2016; 45 (5): 610—7. PMID: 26696138
45. **Wong A.T.Y., McMillan A.S., McGrath C.** Oral health-related quality of life and severe hypodontia. *J Oral Rehabil.* 2006; 33 (12): 869—73. PMID: 17168928
46. **Amini F., Rakhshan V., Babaei P.** Prevalence and pattern of hypodontia in the permanent dentition of 3374 Iranian orthodontic patients. *Dent Res J (Isfahan).* 2012; 9 (3): 245—50. PMID: 23087726
47. **Nunn J.H., Carter N.E., Gillgrass T.J. et al.** The interdisciplinary management of hypodontia: background and role of paediatric dentistry. *Br Dent J.* 2003; 194 (5): 245—51. PMID: 12658298
48. **Cardoso M., de Carvalho Rocha M.J.** Identification of factors associated with pathological root resorption in traumatized primary teeth. *Dent Traumatol.* 2008; 24 (3): 343—9. PMID: 18489483
49. **Gokkaya B., Oflezer O.G., Ozdil N.Y., Kargul B.** Is there any relationship between hypodontia and hyperdontia with taurodontism, microdontia and macrodontia? A retrospective study. *Niger J Clin Pract.* 2020; 23 (6): 805—10. PMID: 32525115
50. **Ayupova F.S.** The management treatment of children with anomalies of dentition lateral permanent teeth. *Russian Journal of Dentistry.* 2013; 5: 14—7 (In Russ.). eLIBRARY ID: 21184243
51. **Jheon A.H., Oberoi S., Solem R.C., Kapila S.** Moving towards precision orthodontics: An evolving paradigm shift in the planning and delivery of customized orthodontic therapy. *Orthod Craniofac Res.* 2017; 20 Suppl 1: 106—13. PMID: 28643930
52. **Fadееv R.A., Gaidashenco E.** Smile aesthetics. Objective and subjective assessment (literature review). *The Dental Institute.* 2020; 2 (87): 94—5 (In Russ.). eLIBRARY ID: 44051482
53. **Wagner Y., Knaup I., Knaup T.J., Jacobs C., Wolf M.** Influence of a programme for prevention of early childhood caries on early orthodontic treatment needs. *Clin Oral Investig.* 2020; 24 (12): 4313—24. PMID: 32382925
54. **Kokich V.G., Kokich V.O.** Congenitally missing mandibular second premolars: clinical options. *Am J Orthod Dentofacial Orthop.* 2006; 130 (4): 437—44. PMID: 17045142
55. **Franko M., Nabiev N.V., Klimova T.V., Rusanova A.G., Persin L.S.** Orthodontic treatment with extraction: myth or real need. *Orthodontics.* 2018; 2 (82): 32—43 (In Russ.). eLIBRARY ID: 41357857
56. **Chung K.-R., Cho J.-H., Kim S.-H., Kook Y.-A., Cozzani M.** Unusual extraction treatment in Class II division 1 using C-orthodontic mini-implants. *Angle Orthod.* 2007; 77 (1): 155—66. PMID: 17029536
57. **Kafourou V., Tong H.J., Day P., Houghton N., Spencer R.J., Duggal M.** Outcomes and prognostic factors that influence the success of tooth autotransplantation in children and adolescents. *Dent Traumatol.* 2017; 33 (5): 393—9. PMID: 28612428
58. **Swarnalatha C., Paruchuri U., Babu J.S., Alquraishi M.A., Almalaq S.A., Alnasrallah F.A., Nayyar A.S.** Prevalence of congenitally missing upper lateral incisors in an orthodontic adolescent population. *J Orthod Sci.* 2020; 9: 15. PMID: 33354541
59. **Agarwal N., Kumar D., Anand A., Bahetwar S.K.** Dental implants in children: A multidisciplinary perspective for long-term success. *Natl J Maxillofac Surg.* 2016; 7 (2): 122—6. PMID: 28356682
60. **Berg J.H., Stapleton F.B.** Physician and dentist: new initiatives to jointly mitigate early childhood oral disease. *Clin Pediatr (Phila).* 2012; 51 (6): 531—7. PMID: 22267859
61. **Rasmusson C.G., Koch G.** Assessment of traumatic injuries to primary teeth in general practise and specialized paediatric dentistry. *Dent Traumatol.* 2010; 26 (2): 129—32. PMID: 20141524
62. **Martins-Júnior P.A., Ramos-Jorge M.L., de Paiva S.M., Pereira L.J., Marques L.S.** Premature deciduous tooth loss and orthodontic treatment need: a 6-year prospective study. *Journal of Public Health.* 2017; 25 (2): 173—9. DOI:10.1007/s10389-016-0775-y
63. **Monte-Santo A.S., Viana S.V.C., Moreira K.M.S., Imparato J.C.P., Mendes F.M., Bonini G.A.V.C.** Prevalence of early loss of primary molar and its impact in schoolchildren's quality of life. *Int J Paediatr Dent.* 2018; 28 (6): 595—601. PMID: 30105883
64. **Machado L.A., Nascimento R.R. et al.** Long-term prognosis of tooth autotransplantation: a systematic review and meta-analysis. *Int J Oral Maxillofac Surg.* 2016; 45 (5): 610—7. PMID: 26696138



DOI: 10.37988/1811-153X\_2021\_2\_88

О.В. Шалак,  
к.м.н., доцент кафедры ортодонтии

С.А. Попов,  
д.м.н., профессор, зав. кафедрой  
ортодонтии

Р.А. Фадеев,  
д.м.н., профессор, зав. кафедрой  
ортопедической стоматологии

К.Ю. Коваленко,  
ассистент кафедры челюстно-лицевой  
хирургии и хирургической стоматологии

СЗГМУ им. И.И. Мечникова,  
195067, Санкт-Петербург, Россия

## Пародонтологический статус пациентов с зубочелюстными аномалиями перед ортодонтическим лечением

**Реферат.** В статье представлено исследование пародонтологического статуса пациентов с зубочелюстными аномалиями. **Цель** — провести анализ пародонтологического статуса пациентов с различными видами зубочелюстных аномалий для повышения эффективности диагностики и планирования ортодонтического лечения. **Материалы и методы.** Обследовано 240 пациентов: мужчины и женщины молодого возраста (18—44 лет) с зубочелюстными аномалиями. Оценка пародонтологического статуса осуществлялась, в том числе при помощи CPITN-индекса. В нашей работе использована классификация Миллера для определения класса рецессии десны. Определение фенотипа десны мы проводили, используя зонды Colorvue Biotype Probe. **Результаты.** Установлено, что у пациентов с зубочелюстными аномалиями чаще всего встречается тонкий фенотип десны. Большинство пациентов (58,3% случаев) с зубочелюстными аномалиями не страдали хроническим пародонтитом. Обследование пациентов с различными видами аномалий окклюзии показало, что рецессии десны 1-го класса по Миллеру выявляются значительно чаще других классов — в 57% случаев.

**Ключевые слова:** фенотип, рецессия десны, пародонтит, зубочелюстная аномалия

### ДЛЯ ЦИТИРОВАНИЯ:

Шалак О.В., Попов С.А., Фадеев Р.А., Коваленко К.Ю. Пародонтологический статус пациентов с зубочелюстными аномалиями перед ортодонтическим лечением. — *Клиническая стоматология*. — 2021; 24 (2): 88—95. DOI: 10.37988/1811-153X\_2021\_2\_88

O.V. Shalak,  
PhD in Medical Sciences, associate professor  
of the Orthodontics Department

S.A. Popov,  
Grand PhD in Medical Sciences, professor  
of the Orthodontics Department

R.A. Fadeev,  
Grand PhD in Medical Sciences, professor  
of the Prosthodontics Department

K.U. Kovalenko,  
assistant lecturer of Oral and maxillofacial  
surgery Department

Mechnikov North-West State Medical  
University, 195067, Saint-Petersburg, Russia

## Parodontal status in patients with tooth and jaw anomalies before orthodontic treatment

**Summary.** This article describes the research about parodontal status of patients with malocclusions. **The aim** of article — analyze a periodontal status of patients with malocclusions to improve the efficiency of diagnosis and planning of orthodontic treatment. **Materials and methods.** We examined 240 patients: men and women's 18—44 years old with malocclusions. We estimated the parodontal status with CPITN index. The class of gingival recession was according of Miller's classification. We use Colorvue Biotype Probe for determine of a gingival phenotype. **Results.** The patients with malocclusions in most cases have thin periodontal phenotype. The most patients (58.3%) with malocclusions not suffered from chronic parodontitis. 57% examined patients with different type malocclusions have 1th class of gingival recession.

**Key words:** phenotype, gingival recession, parodontitis, malocclusions

### FOR CITATION:

Shalak O.V., Popov S.A., Fadeev R.A., Kovalenko K.U. Parodontal status in patients with tooth and jaw anomalies before orthodontic treatment. *Clinical Dentistry (Russia)*. 2021; 24 (2): 88—95. DOI: 10.37988/1811-153X\_2021\_2\_88

### ВВЕДЕНИЕ

Рецессия десны — патологическое состояние тканей пародонта, проявляющееся апикальным смещением десневого края, имеющее многофакторный генез. Пациентов с такой патологией беспокоят нарушение эстетики,

повышенная чувствительность зубов, клиновидные дефекты зубов, реже кровоточивость десны.

Многие исследователи отмечают высокую распространенность данной патологии. Seong и соавт. (2018) отметили как минимум одну рецессию десны у каждого из 350 обследованных пациентов [34]. Рецессия десны

наблюдается во всех возрастных группах, как у 45–85% взрослых (Казеко Л.А., 1992), так и у детей [3, 18]. По данным Kassab и соавт. (2003), частота встречаемости рецессии наблюдается у 50% пациентов в возрасте 18–64 лет и с возрастом только увеличивается [10, 27].

Особое место среди факторов, способствующих развитию рецессии десны, занимают анатомо-физиологические особенности: фенотип кератинизированной десны, объем и потеря (фенестрации, дегисценции) кости альвеолярного отростка челюсти. Исследования ряда авторов выявили корреляцию между фенотипом десны и костью вестибулярной и оральной поверхностей альвеолярного отростка челюсти. Толщина кости и уровень пародонтальной поддержки зуба при толстом фенотипе десны больше, чем при тонком [4–6, 26, 29]. Согласно данным Lo Giudice и соавт. (2017), после ортодонтического лечения рецессия десны чаще наблюдается при тонком фенотипе [9, 15, 20, 27, 28, 30].

Потребность в ортодонтической коррекции в последние годы возросла, поскольку распространенность зубочелюстных аномалий среди взрослого населения составляет 30–55% [14, 19, 22]. Патология окклюзии, по мнению исследователей, является не причиной, а фактором риска, усугубляющим течение заболевания тканей пародонта [16, 22, 30]. Ортодонтическое лечение — один из основных ятрогенных факторов, приводящих к деструкции тканей пародонта [1, 2, 7]. По данным О.И. Арсениной и А.И. Грудянова (2009), при проведении ортодонтической коррекции доля пародонтологических осложнений варьирует от 32,7 до 50%. Как отмечают Т.В. Геворкян (2014), Sana Afzal и соавт. (2016) в процессе ортодонтического лечения наблюдается ухудшение гигиены полости рта, которое приводит к увеличению значения гигиенических индексов. Форсированная нагрузка приводит к доминированию процесса резорбции над остеогенезом в кости альвеолярного отростка, к появлению костных дефектов, пародонтальных карманов и рецессии десны [2, 7, 15, 32].

Результаты ряда исследований демонстрируют отсутствие единого мнения о влиянии вида и выраженности зубочелюстной аномалии на развитие рецессии десны [15, 23, 25]. Эта категория пациентов остается не изученной. Несмотря на разнообразие проводимых диагностических мероприятий [1, 2, 7, 17, 21, 35] оценка пародонтологического статуса пациентов с аномалиями прикуса остается актуальной, поскольку непосредственно влияет на качество результата ортодонтического лечения.

**Цель исследования** — анализ пародонтологического статуса пациентов с различными видами зубочелюстных аномалий для повышения эффективности диагностики и планирования ортодонтического лечения.

#### **Задачи:**

1. Определить фенотип десны при патологии прикуса.
2. Выявить выраженность воспалительных заболеваний тканей пародонта у пациентов с аномалиями окклюзии.

3. Выявить частоту встречаемости рецессии десны у пациентов с зубочелюстными аномалиями.
4. Оценить нуждаемость пациентов с различными видами прикуса в пародонтологической подготовке тканей перед ортодонтическим лечением.

#### **МАТЕРИАЛЫ И МЕТОДЫ**

Нами обследованы пациенты, которые обращались за ортодонтической помощью на кафедру ортодонтии СЗГМУ им. И.И. Мечникова, перед началом лечения. Обследовано 240 пациентов:

- мужчины и женщины молодого возраста 18–44 лет с зубочелюстными аномалиями;
- высота кератинизированной (свободной и прикрепленной) десны менее 5 мм;
- полный зубной ряд (28 или 32 зуба) или частичное отсутствие зубов (отсутствие зачатков, ретенция, удаление в анамнезе — не более 1–2 зубов).

*Критерии исключения:* соматические заболевания; прием препаратов, которые могли бы влиять на состояние тканей полости рта и десны; наличие ортопедических конструкций; эпителиальные тяжи в преддверии полости рта.

Оценка пародонтологического статуса осуществлялась на основании клинических [осмотр, определение индексов гигиены, измерения глубины рецессии и пародонтального кармана, оценка кровоточивости (Muhlemann, 1971; Cowel, 1975), степени подвижности зубов] и лучевых методов диагностики (прицельная параллельная радиовизиография, ортопантомография, конусно-лучевая компьютерная 3D-томография). Определение фенотипа десны проводили, используя набор цветных зондов Colorvue Biotype Probe (Hu-Friedy, США). Эти инструменты, предложенные профессором Джулиано Расперини (2015), позволяют неинвазивным способом классифицировать фенотип на тонкий, средний, толстый и очень толстый [1, 31].

В нашей работе использована классификация Миллера (1985), согласно которой к 1-му классу относят рецессию в пределах прикрепленной кератинизированной десны, ко 2-му классу — рецессия в пределах прикрепленной десны распространяется до мукогингивальной линии или выходит за ее пределы; к 3-му классу — рецессия распространяется за мукогингивальную линию, имеется деструкция вершин альвеолярных перегородок; к 4-му классу — при потере десны и кости в межзубных промежутках.

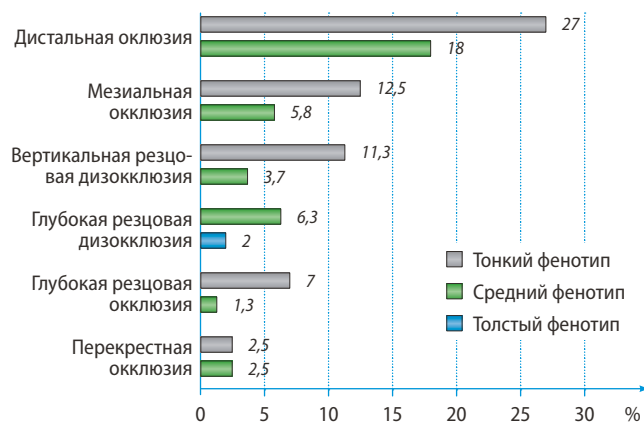
Для оценки нуждаемости в пародонтологическом лечении мы использовали модифицированный CPITN-индекс: пародонтальный скрининг и регистрацию (PSR), разработанные Американской академией пародонтологии в 1992 г. После измерения степени кровоточивости, глубины пародонтального кармана, наличия зубного камня при исследовании зубов мы регистрировали наибольшее цифровое значение. Каждому цифровому значению, полученному в ходе обследования, соответствует свой план пародонтологических мероприятий.

Пациентам выполнено компьютерное 3D-моделирование с использованием программного обеспечения Anatomage Invivo 6.0 для анализа 3D-КЛКТ: оценивали

положение отдельных зубов, объем кости альвеолярного отростка для планирования перемещения зубов и выбора ортодонтической аппаратуры.

**Таблица 1. Частота встречаемости различных видов фенотипа десны у пациентов с зубочелюстными аномалиями**  
[Table 1. Frequency of different gingival phenotypes in patients with dentoalveolar anomalies]

Вид окклюзии	Тонкий фенотип		Средний фенотип		Толстый фенотип		Всего	
	абс.	%	абс.	%	абс.	%	абс.	%
Дистальная	63	27,0	45	18,0	—	—	108	45,0
Мезиальная	30	12,5	14	5,8	—	—	44	18,3
Вертикальная резцовая	27	11,3	9	3,7	—	—	36	15,0
Глубокая резцовая дизокклюзия	—	—	15	6,3	5	2	20	8,3
Глубокая резцовая окклюзия	17	7,0	3	1,3	—	—	20	8,3
Перекрестная	6	2,5	6	2,5	—	—	12	5,0
<b>Итого</b>	<b>143</b>	<b>60,3</b>	<b>92</b>	<b>37,6</b>	<b>5</b>	<b>2</b>	<b>240</b>	<b>100</b>



**Рис. 1. Частота встречаемости различных видов фенотипа десны у пациентов с зубочелюстными аномалиями (количество пациентов)**  
[Fig. 1. Frequency of different gingival phenotypes in patients with dentoalveolar anomalies (number of patients)]

**Таблица 2. Частота встречаемости рецессии десны у зубов верхней и нижней челюсти в зависимости от вида аномалии (до лечения)**  
[Table 2. Frequency of gingival recession in upper and lower jaw teeth of patients depending on the type of anomaly (before treatment)]

Окклюзия	1-й класс		2-й класс		3-й класс	4-й класс		Всего
	рез-цы	пре-мо-ляры	рез-цы	пре-мо-ляры		рез-цы	пре-мо-ляры	
Дистальная	97	54	32	—	—	96	96	375
Мезиальная	56	37	19	—	—	—	—	112
Вертикальная резцовая	23	—	12	—	—	—	—	35
Глубокая резцовая дизокклюзия	18	—	—	—	—	—	—	18
Глубокая резцовая окклюзия	21	7	—	—	—	—	—	28
Перекрестная	22	—	—	—	—	—	—	22
<b>Итого</b>	<b>237</b>	<b>98</b>	<b>63</b>	<b>—</b>	<b>—</b>	<b>96</b>	<b>96</b>	<b>590</b>

**РЕЗУЛЬТАТЫ И ОБСУЖДЕНИЕ**

В ходе исследования из всей когорты обследованных пациенты распределились следующим образом:

- 1-я группа — 108 пациентов с дистальной окклюзией;
- 2-я группа — 44 пациента с мезиальной окклюзией;
- 3-я группа — 36 пациентов с вертикальной резцовой дизокклюзией;
- 4-я группа — 20 пациентов с глубокой резцовой дизокклюзией;
- 5-я группа — 20 пациентов с глубокой резцовой окклюзией;
- 6-я группа — 12 пациентов с перекрестной окклюзией.

Установлено, что у пациентов с зубочелюстными аномалиями чаще всего встречается тонкий фенотип десны (60,3% случаев), средний фенотип — в 37,6% случаев и толстый фенотип — в 2% случаев.

При анализе встречаемости фенотипа десны при различных видах зубочелюстных аномалий установлено, что у пациентов с дистальной окклюзией встречается тонкий фенотип десны в 27% случаев, средний фенотип — в 18% случаев, толстого фенотипа десны у пациентов с данным видом окклюзии не выявлено. У пациентов с мезиальной окклюзией значения встречаемости фенотипа распределены следующим образом: 12,5% тонкий и 5,8% средний; при вертикальной резцовой дизокклюзии — 11,3% тонкий и 3,7% средний. При глубокой резцовой окклюзии тонкий фенотип выявлен у 7% пациентов, средний — у 1,3%; при перекрестной окклюзии — тонкий и средний фенотип встречались с одинаковой частотой — в 2,5% случаев. Толстый фенотип десны обнаружен только у пациентов с глубокой резцовой дизокклюзией — в 2% случаев, средний — в 6,3% случаев, пациентов с тонким фенотипом в данной группе не выявлено (табл. 1, рис. 1).

По данным нашего исследования, у большинства пациентов (58,3%) с зубочелюстными аномалиями не выявлено воспалительного процесса в тканях пародонта. Все степени хронического генерализованного пародонтита (ХГП) обнаружены только у пациентов с дистальной окклюзией, легкая степень отмечена в 13% случаев, средняя степень — в 6,7%, тяжелая — в 5% случаев. ХГП легкой степени выявлен у пациентов с мезиальной окклюзией — в 8,3% случаев, с глубокой резцовой дизокклюзией — в 1,6% случаев, с глубокой резцовой окклюзией — в 1,7%, с перекрестной окклюзией — в 0,8%. ХГП средней степени диагностировали в 2,5% случаев у пациентов с глубокой резцовой окклюзией, в 1,7% случаев — с перекрестной окклюзией. Хронического пародонтита не выявлено у пациентов с вертикальной резцовой дизокклюзией (табл. 2).

Обследование пациентов с различными видами аномалий окклюзии показало, что рецессии десны 1-го класса (классификация Миллера) выявляются



значительно чаще — в 57% случаев, причем преимущественно у резцов нижней и верхней челюсти (40% случаев), у премоляров обеих челюстей — в 17% случаев. У пациентов с дистальной окклюзией 1-й класс рецессии десны составил 25%, с мезиальной окклюзией — 15%, при вертикальной резцовой дизокклюзии, глубокой резцовой окклюзии, глубокой резцовой дизокклюзии и перекрестной окклюзии — мы выявляли рецессии десны с одинаковой частотой — в 4% случаев. Рецессию десны 2-го класса (классификация Миллера) мы диагностировали только в области резцов нижней челюсти в 10% случаев: при дистальной окклюзии — в 5% случаев, при мезиальной окклюзии — в 3%, вертикальной резцовой дизокклюзии — в 2% случаев. Рецессии десны 3-го класса (классификация Миллера) у пациентов исследуемых групп не обнаружено. В области зубов обеих челюстей у пациентов с дистальной окклюзией диагностирована рецессия десны 4-го класса (классификация Миллера) в 32% случаев, причем в области резцов и премоляров — в 16% случаев соответственно (табл. 3, рис. 2).

В результате проведения обследования тканей пародонта и анализа значений СРITN-индекса установлено, что пациентам с дистальной окклюзией, глубокой резцовой окклюзией и перекрестной окклюзией при ХГП, помимо профилактических мероприятий и проведения профессиональной гигиены, необходимо хирургическое пародонтологическое лечение.

У пациентов с мезиальной окклюзией и глубокой резцовой дизокклюзией при пародонтите легкой степени СРITN-индекс составил —  $0,75 \pm 0,09$  и  $0,75 \pm 0,11$

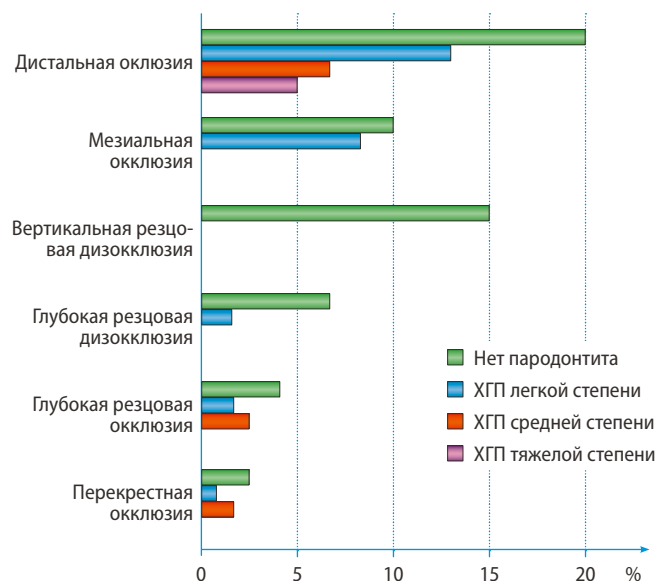


Рис. 2. Частота встречаемости ХГП у пациентов с зубочелюстными аномалиями (в %)

[Fig 2. Frequency of generalized chronic periodontitis in patients with dentoalveolar anomalies (in percent)]

Таблица 3. Пародонтологический индекс у пациентов с зубочелюстными аномалиями (до лечения)  
[Table 3. Periodontal index in patients with dentoalveolar anomalies (before treatment)]

Окклюзия	Нет пародонтита		ХГП легкой степени		ХГП средней степени		ХГП тяжелой степени	
	абс.	СРITN	абс.	СРITN	абс.	СРITN	абс.	СРITN
Дистальная (108 чел.)	48	$0,19 \pm 0,02$	32	$1,68 \pm 0,12$	16	$3,12 \pm 0,21$	12	$4,00 \pm 0,16$
Мезиальная (44 чел.)	24	$0,11 \pm 0,03$	20	$0,75 \pm 0,09$	—	—	—	—
Вертикальная резцовая дизокклюзия (36 чел.)	36	$0,10 \pm 0,02$	—	—	—	—	—	—
Глубокая резцовая дизокклюзия (20 чел.)	16	$0,15 \pm 0,05$	4	$0,75 \pm 0,11$	—	—	—	—
Глубокая резцовая окклюзия (20 чел.)	10	$0,35 \pm 0,07$	4	$1,04 \pm 0,13$	6	$3,16 \pm 0,21$	—	—
Перекрестная (12 чел.)	6	$0,25 \pm 0,06$	2	$1,08 \pm 0,07$	4	$3,04 \pm 0,14$	—	—

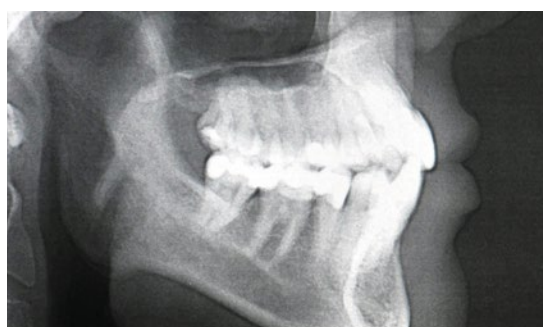
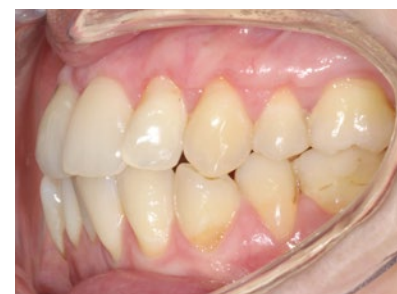
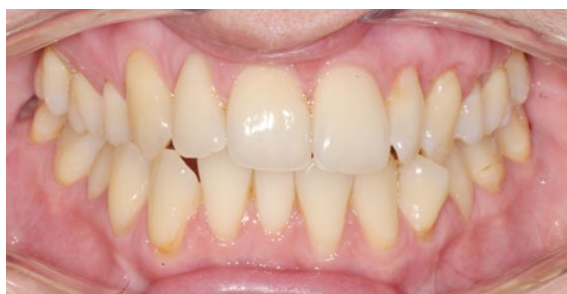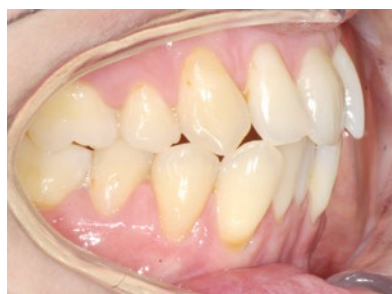Рис. 3. Пациентка Г., 35 лет, с диагнозом «мезиальная окклюзия»: зубоальвеолярное соотношение моляров справа по II классу Энгля, моляров слева по I классу Энгля; множественные рецессии десны в области зубов верхней и нижней челюсти.

Состояние до лечения

[Fig. 3. Patient G., 35 years old, diagnosed with mesial occlusion: molar ratio of right molars class II, left molars class I; multiple gingival recession in the upper and lower jaw teeth. Status before treatment]

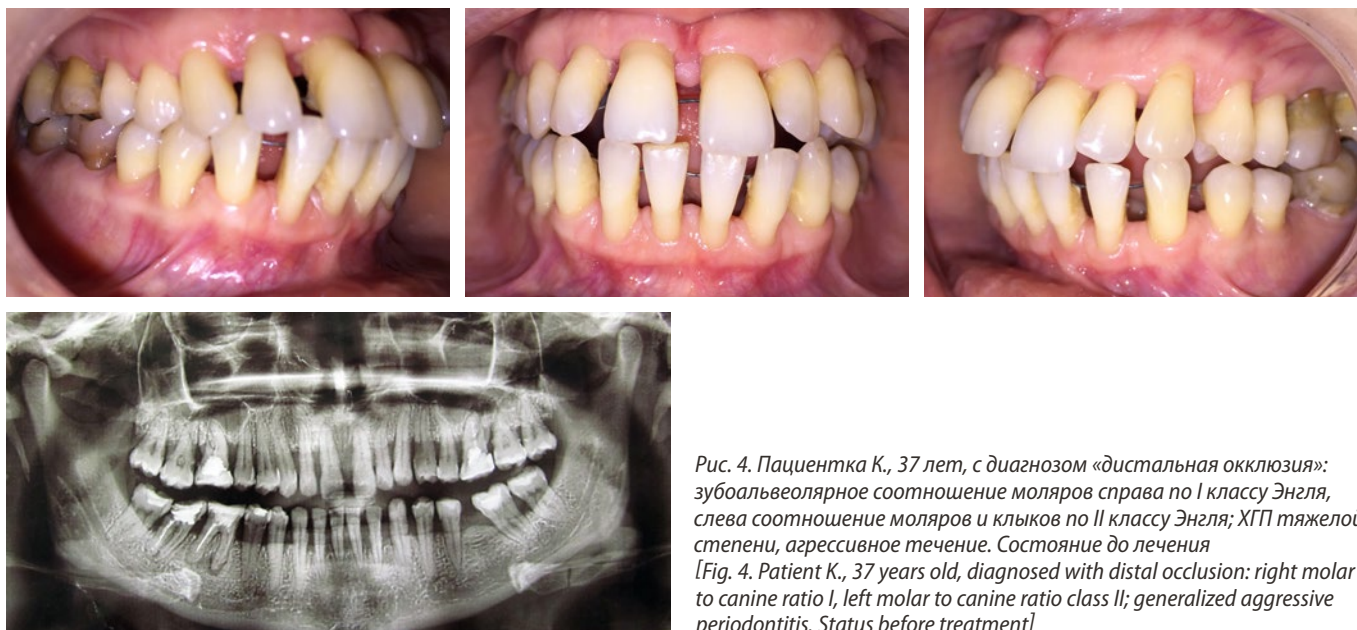


Рис. 4. Пациентка К., 37 лет, с диагнозом «дистальная окклюзия»: зубоальвеолярное соотношение моляров справа по I классу Энгля, слева соотношение моляров и клыков по II классу Энгля; ХГП тяжелой степени, агрессивное течение. Состояние до лечения  
 [Fig. 4. Patient K., 37 years old, diagnosed with distal occlusion: right molar to canine ratio I, left molar to canine ratio class II; generalized aggressive periodontitis. Status before treatment]

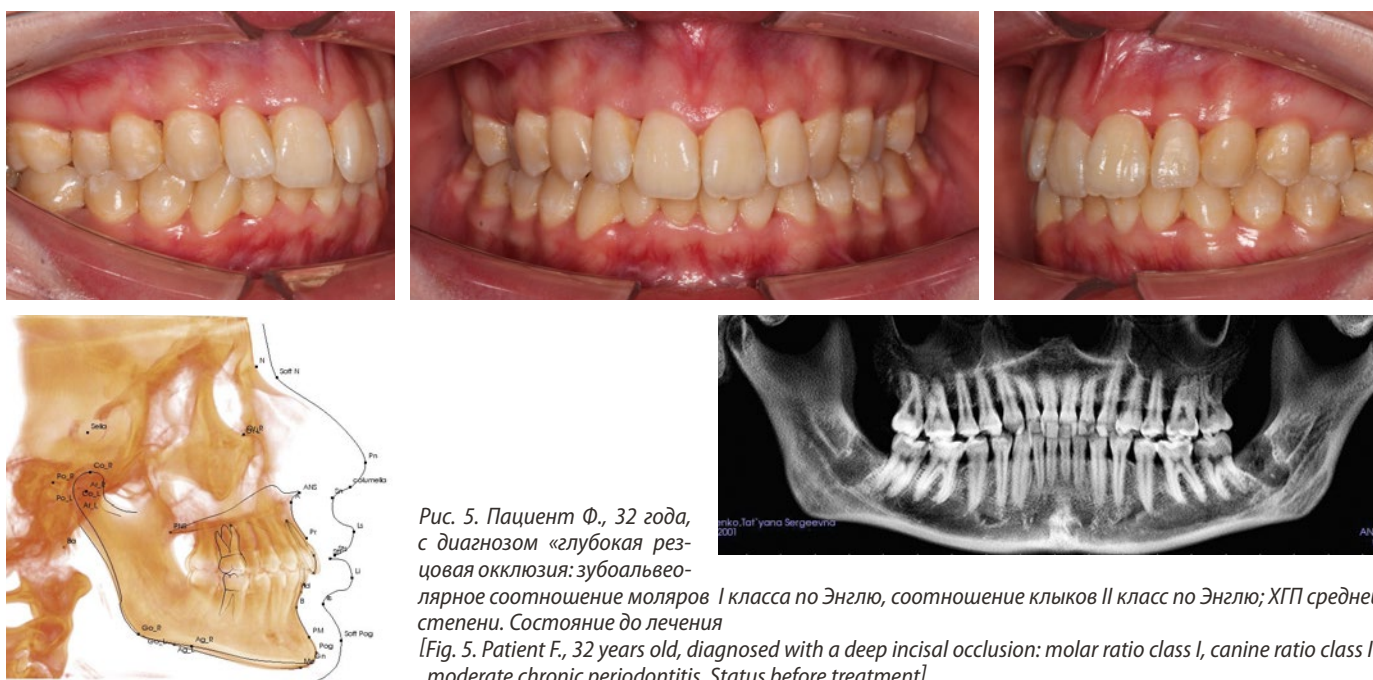


Рис. 5. Пациент Ф., 32 года, с диагнозом «глубокая резцовая окклюзия»: зубоальвеолярное соотношение моляров I класса по Энгля, соотношение клыков II класс по Энгля; ХГП средней степени. Состояние до лечения  
 [Fig. 5. Patient F., 32 years old, diagnosed with a deep incisal occlusion: molar ratio class I, canine ratio class II; moderate chronic periodontitis. Status before treatment]

соответственно. СРITN-индекс при пародонтите легкой степени у пациентов с дистальной окклюзией равнялся  $1,68 \pm 0,12$ , с глубокой резцовой окклюзией —  $1,04 \pm 0,13$  и с перекрестной окклюзией —  $1,08 \pm 0,07$ . Помимо увеличения показателей СРITN-индекса ( $p < 0,05$ ), у пациентов с дистальной, глубокой резцовой и перекрестной окклюзией выявлены более тяжелые степени пародонтита по сравнению с другими видами зубочелюстных аномалий.

## ВЫВОДЫ

У пациентов с зубочелюстными аномалиями определяли фенотип в области резцов нижней челюсти и выявили, что тонкий фенотип десны имели 60,3% обследованных,

средний — 37,6%, толстый — 2%. Данные нашего исследования показывают, что аномалии прикуса чаще сочетаются с тонким фенотипом и крайне редко с толстым.

При обследовании пациентов с ХГП легкую степень течения процесса мы обнаруживали чаще других — в 25,4% случаев, среднюю — в 10,9% случаев у пациентов с различными видами зубочелюстных аномалий. В нашем исследовании только у пациентов с дистальной окклюзией выявлены все степени течения пародонтита: легкая — в 13%, средняя — в 6,7%, тяжелая степень — в 5% случаев. ХГП тяжелой степени с агрессивным течением наблюдался только у пациентов с дистальной окклюзией — в 5% случаев.

У пациентов всех исследуемых групп с тонким и средним фенотипом мы выявляли рецессии десны



в области зубов верхней и нижней челюсти до начала лечения зубочелюстной аномалии. Рецессия десны 1-го класса (классификация Миллера) в области резцов выявлена в 40% случаев; рецессии 1-го класса (классификация Миллера) в области премоляров — 17%; рецессии десны 2-го класса (классификация Миллера) в области резцов — 10%, при 4-м классе (классификация Миллера) рецессии десны, локализованные у резцов и премоляров, встречались с одинаковой частотой — в 16% случаев.

В результате исследования установлено, что пациентам с аномалиями окклюзии при планировании ортодонтического лечения необходима детальная клиническая (в том числе колориметрическое зондирование) и рентгенологическая (3D-КЛКТ) оценка состояния тканей пародонта, регулярное проведение профессиональной гигиены во время ортодонтического лечения, поскольку во всех исследуемых группах обнаружены пародонтальные повреждения.

Пародонтологическая подготовка перед ортодонтическим лечением пациентов с легкой степенью пародонтита, которая встречается при дистальной, мезиальной

окклюзии, глубокой резцовой дизокклюзией и окклюзии, перекрестной окклюзии, заключается в проведении профессиональной гигиены, обучении и контроле личной гигиены пациентов, в индивидуальном подборе средств гигиены и этиотропной консервативной терапии тканей пародонта (удаление налета и зубных отложений ультразвуковым, воздушно-абразивным методом, удаление биопленки с использованием Vector-терапии).

Выявление средней и тяжелой степени пародонтита при дистальной, глубокой резцовой и перекрестной окклюзии диктует, помимо проведения профессиональной гигиены, консервативных пародонтологических мероприятий, проведение репаративных хирургических методик, направленных на уменьшение глубины пародонтальных карманов.

**Конфликт интересов.** Авторы декларируют отсутствие конфликта интересов.

**Поступила:** 10.12.2020      **Принята в печать:** 29.04.2021

**Conflict of interests.** The authors declare no conflict of interests.  
**Received:** 10.12.2020      **Accepted:** 29.04.2021

#### ЛИТЕРАТУРА:

1. Арсенина О.И., Грудянов А.И., Надточий А.Г., Попова Н.В., Карпанова А.С. Ортодонтическое лечение пациентки с тонким биотипом десны и аномалиями окклюзии. — *Стоматология*. — 2020; 99 (1): 89—94. eLIBRARY ID: 42479512
2. Арсенина О.И., Грудянов А.И., Надточий А.Г., Попова Н.В., Карпанова А.С. Совершенствование диагностики состояния тканей пародонта у пациентов с различным биотипом десны. — *Российский стоматологический журнал*. — 2019; 23 (3-4): 153—7. eLIBRARY ID: 41857072
3. Артюшкевич А.С. Заболевания пародонта. Руководство для врачей-стоматологов. — М.: Медицинская литература, 2006. — 328 с. eLIBRARY ID: 15275831
4. Арутюнов С.Д., Верткин А.Л., Зайратянц О.В. Клинико-морфологические взаимосвязи потери минеральной плотности кости при заболеваниях пародонта на фоне соматической патологии. — *Институт стоматологии*. — 2008; 2 (39): 88—91. eLIBRARY ID: 15275831
5. Арутюнов С.Д., Плескановская Н.В., Наумов А.В., Кутушева Д.Р., Богатырева А.М., Бурдули В.Н. Заболевания пародонта и «системные болезни»: известное прошлое, многообещающее будущее. — *Пародонтология*. — 2009; 1 (50): 3—6. eLIBRARY ID: 12807999
6. Арутюшкевич В.Г., Берченко Г.Н., Школьная К.Д. Патоморфологическое обоснование новой экспериментальной модели пародонтита. — *Пародонтология*. — 2015; 20 (4): 8—13. eLIBRARY ID: 25615426
7. Быкова Е.В. Обоснование выбора пассивно-самолигирующей техники при ортодонтическом лечении пациентов с генерализованным пародонтитом. — *Ортодонтия*. — 2010; 1 (49): 33—9. eLIBRARY ID: 18773441
8. Гажва С.И., Гулуев Р.С. Распространенность и интенсивность воспалительных заболеваний пародонта (обзор литературы). — *Обзорные. Стоматология*. — 2012; 1 (75): 13—4.
9. Ганжа И.Р., Постников М.А., Модина Т.Н. Планирование лечения и профилактики слизисто-десневых осложнений на этапах ортодонтической реабилитации. — *Тихоокеанский медицинский журнал*. — 2020; 2: 71—3. eLIBRARY ID: 42896111

#### REFERENCES:

1. Arsenina O.I., Grudyanov A.I., Nadtochiy A.G., Popova N.V., Karpanova A.S. Orthodontic treatment of a patient with a thin gingival biotype and mal-occlusion. *Stomatology*. (In Russ.). eLIBRARY ID: 42479512
2. Arsenina O.I., Grudyanova A.I., Nadtochiy A.G., Popova N.V., Karpanova A.S. Improvement of the diagnosis of periodontal tissues in patients with different gingival biotype. *Russian Journal of Dentistry*. 2019; 23 (3—4): 153—7 (In Russ.). eLIBRARY ID: 41857072
3. Artyushkevich A.S. Periodontal Diseases. Guidelines for dentists. Moscow: Medical literature, 2006. 328 p. (In Russ.). eLIBRARY ID: 15275831
4. Arutyunov S.D., Vertkin A.L., Zayrat'yants O.V. Clinical and morphological relationships of bone mineral density loss in periodontal disease against the background of somatic pathology. *The Dental Institute*. 2008; 2 (39): 88—91 (In Russ.). eLIBRARY ID: 15275831
5. Arutyunov S.D., Pleskanovskaya N.V., Naumov A.V., Kutusheva D.R., Bogatyreva A.M., Burduli V.N. Periodontal diseases and "system illnesses": the known last, promising future. *Parodontologiya*. 2009; 1 (50): 3—6 (In Russ.). eLIBRARY ID: 12807999
6. Pathomorphological rationale for the new periodontitis experimental model. *Parodontologiya*. 2015; 20 (4): 8—13 (In Russ.). eLIBRARY ID: 25615426
7. Vykova E.V. Orthodontic treatment with self-ligating bracket system vs conventional pre-adjusted edgewise brackets in periodontally-compromised patients. *Orthodontics*. 2010; 1 (49): 33—9 (In Russ.). eLIBRARY ID: 18773441
8. Gajzha S.I., Guluev R.S. Prevalence and intensity of inflammatory periodontal diseases (review of literature). *Review. Dentistry*. 2012; 1 (75): 13—4 (In Russ.).
9. Ganzha I.R., Postnikov M.A., Modina T.N. Treatment design and prevention of mucogingival complications at the stages of orthodontic rehabilitation. *Pacific Medical Journal*. 2020; 2: 71—3 (In Russ.). eLIBRARY ID: 42896111
10. Gorbatova E.A. Influence of topography of gingival, anterograde and frenulum attachment on the formation of pathological changes in the periodontium: master's thesis abstract. Moscow, 2004. 25 p. (In Russ.).



10. Горбатова Е.А. Влияние топографии отделов десны, преддверия полости рта, прикрепления уздечек губ на формирование патологических изменений в пародонте: автореф. дис. ... к.м.н. — М., 2004. — 25 с.
11. Грудянов А.И. Заболевания пародонта. — М.: МИА, 2009. — 336 с.
12. Грудянов А.И., Григорьян А.С., Фролова О.А. Диагностика в пародонтологии. — М.: МИА, 2004. — 104 с.
13. Денисова Ю.Л. Современные ортодонтические мероприятия в комплексном лечении рецессии десны у пациентов с зубочелюстными аномалиями. — *Пародонтология*. — 2008; 4 (49): 74—9. eLIBRARY ID: 11636762
14. Дмитриева Л.А. Пародонтит. — М.: МИА, 2007. — 504 с.
15. Ерохин А.И., Кузин А.В. Хирургическое лечение хронического пародонтита, протекающего в условиях тонкого биотипа пародонта. — *Пародонтология*. — 2011; 3 (60): 60—5.
16. Мамедова Л.А., Ефимович О.И. Влияние нарушения окклюзии на этиологию возникновения заболеваний пародонта. — *Пародонтология*. — 2016; 21 (2): 35—8. eLIBRARY ID: 26140003
17. Михайлова Е.С. Состояние гемодинамики тканей пародонта в процессе комплексного лечения аномалий положения зубов: дис. ... к.м.н. — СПб., 2000. — 199 с.
18. Модина Т.Н., Салехов Л.И. Факторы риска развития рецессии десны у детей и подростков. — *Стоматология детского возраста и профилактика*. — 2012; 11 (3): 14—8. eLIBRARY ID: 18336528
19. Орехова Л.Ю. Заболевания пародонта. — М.: Поли Медиа Пресс, 2004. — 432 с.
20. Романова И.Р., Даурова Ф.Ю. Скученность зубов как фактор риска развития воспалительных заболеваний пародонта. — *Российский стоматологический журнал*. — 2016; 20 (2): 110—2. eLIBRARY ID: 26040412
21. Силин А.В., Кирсанова Е.В., Медведева Е.Ю. Влияние исходного пародонтологического статуса на выбор плана ортодонтического лечения у взрослых пациентов с зубочелюстными аномалиями. — *Институт стоматологии*. — 2011; 4 (53): 37—9. eLIBRARY ID: 17350606
22. Хамадеева А.М., Архипов В.Д., Трунин Д.А. Рецессия десны. Эпидемиология, факторы риска. Принципы лечения. — Самара: СамГМУ, 1999. — 22 с.
23. Цепов Л.М., Николаев А.И., Михеева Е.А. Диагностика, лечение и профилактика заболеваний пародонта. — М.: МЕДпресс-информ, 2008. — 272 с.
24. Dimitrescu A.L. Etiology and Pathogenesis of Periodontal Disease. — Berlin: Heidelberg, 2010. — 323 p.
25. Djeu G., Hayes C., Zawaideh S. Correlation between mandibular central incisor proclination and gingival recession during fixed appliance therapy. — *Angle Orthod.* — 2002; 72 (3): 238—45. PMID: 12071607
26. Fu J.-H., Yeh C.-Y., Chan H.-L., Tatarakis N., Leong D.J.M., Wang H.-L. Tissue biotype and its relation to the underlying bone morphology. — *J Periodontol.* — 2010; 81 (4): 569—74. PMID: 20367099
27. Pernet F., Vento C., Pandis N., Kiliaridis S. Long-term evaluation of lower incisors gingival recessions after orthodontic treatment. — *Eur J Orthod.* — 2019; 41 (6): 559—64. PMID: 31220233
28. Kassab M.M., Cohen R.E. The etiology and prevalence of gingival recession. — *J Am Dent Assoc.* — 2003; 134 (2): 220—5. PMID: 12636127
29. Kassab M.M., Badawi H., Dentino A.R. Treatment of gingival recession. — *Dent Clin North Am.* — 2010; 54 (1): 129—40. PMID: 20103476
30. Khorramdel A., Shirmohammadi A., Sadighi A., Faramarzi M., Babaloo A.R., Shamami M.S., Mousavi A., Adhami Z.E. Association between demographic and radiographic characteristics of the schneiderian membrane and periapical and periodontal diseases using cone-beam computed tomography scanning: A retrospective study. — *J Dent Res Dent Clin Dent Prospects.* — 2017; 11 (3): 170—176. PMID: 29184633
31. Mythri S., Arunkumar S.M., Hegde S., Rajesh S.K., Munaz M., Ashwin D. Etiology and occurrence of gingival recession — An epidemiological study. — *J Indian Soc Periodontol.* — 2015; 19 (6): 671—5. PMID: 26941519
32. Rasperini G., Acunzo R., Cannalire P., Farronato G. Influence of periodontal biotype on root surface exposure during orthodontic treatment: A preliminary study. — *Int J Periodontics Restorative Dent.* 2015; 35 (5): 665—75. PMID: 26357696
33. Renkema A.M., Fudalej P.S., Renkema A., Kiekens R., Katsaros C. Development of labial gingival recessions in orthodontically treated patients. — *Am J Orthod Dentofacial Orthop.* 2013; 143 (2): 206—12. PMID: 23374927
11. Grudyanov A.I. Periodontal diseases. Moscow: MIA, 2009. 336 p. (In Russ.).
12. Grudyanov A.I., Grigoryan A.S., Frolova O.A. Diagnostics in periodontics. Moscow, 2004. 104 p. (In Russ.).
13. Denisova Yu.L. Modern orthodontic actions in complex treatment of gingiva recession at the patients with malocclusion. *Parodontologiya*. 2008; 4 (49): 74—9 (In Russ.). eLIBRARY ID: 11636762
14. Dmitrieva L.A. Periodontitis. Moscow: MIA, 2007. 504 p. (In Russ.).
15. Erokhin A.I., Kuzin A.V. Surgical treatment chronic periodontitis which occur in thin gingival biotype. *Parodontologiya*. 2011; 3 (60): 60—5 (In Russ.).
16. Mamedova L.A., Efimovich O.I. Effect of disturbances of occlusion in the etiology of periodontal diseases emergence. *Parodontologiya*. 2016; 21 (2): 35—8 (In Russ.). eLIBRARY ID: 26140003
17. Mikhaylova E.S. State of hemodynamics of periodontal tissues during complex treatment of anomalies of teeth position: master's thesis. Saint-Petersburg, 2000. 199 p. (In Russ.).
18. Modina T.N., Salekhov L.I. Risk factors for gingival recession in children and adolescents *Pediatric Dentistry and Profilaxis*. 2012; 11 (3): 14—8 (In Russ.). eLIBRARY ID: 18336528
19. Orekhova L.Y. Periodontal diseases. Moscow: Poly Media Press, 2004. 432 p. (In Russ.).
20. Romanova I.R., Daurova F.Yu. Teeth crowding as a risk factor of periodontal diseases. *Russian Journal of Dentistry*. 2016; 20 (2): 110—2 (In Russ.). eLIBRARY ID: 26040412
21. Silin A.V., Kirsanova E.V., Medvedeva E.Y. Effect of initial periodontal status on the choice of plan orthodontic treatment in adult patients with malocclusion. *The Dental Institute*. 2011; 4 (53): 37—9 (In Russ.). eLIBRARY ID: 17350606
22. Khamadeeva A.M., Arkhipov V.D., Trunin D.A. Gingival recession. Epidemiology, risk factors. Principles of treatment. Samara: Samara State Medical University, 1999. 22 p. (In Russ.).
23. Tsepov L.M., Nikolaev A.I., Mikheeva E.A. Diagnosis, treatment and prevention of periodontal disease. Moscow: Medpress-inform, 2008. 272 p. (In Russ.).
24. Dimitrescu A.L. Etiology and Pathogenesis of Periodontal Disease. Berlin: Heidelberg, 2010. 323 p.
25. Djeu G., Hayes C., Zawaideh S. Correlation between mandibular central incisor proclination and gingival recession during fixed appliance therapy. *Angle Orthod.* 2002; 72 (3): 238—45. PMID: 12071607
26. Fu J.-H., Yeh C.-Y., Chan H.-L., Tatarakis N., Leong D.J.M., Wang H.-L. Tissue biotype and its relation to the underlying bone morphology. *J Periodontol.* 2010; 81 (4): 569—74. PMID: 20367099
27. Pernet F., Vento C., Pandis N., Kiliaridis S. Long-term evaluation of lower incisors gingival recessions after orthodontic treatment. *Eur J Orthod.* 2019; 41 (6): 559—64. PMID: 31220233
28. Kassab M.M., Cohen R.E. The etiology and prevalence of gingival recession. *J Am Dent Assoc.* 2003; 134 (2): 220—5. PMID: 12636127
29. Kassab M.M., Badawi H., Dentino A.R. Treatment of gingival recession. *Dent Clin North Am.* 2010; 54 (1): 129—40. PMID: 20103476
30. Khorramdel A., Shirmohammadi A., Sadighi A., Faramarzi M., Babaloo A.R., Shamami M.S., Mousavi A., Adhami Z.E. Association between demographic and radiographic characteristics of the schneiderian membrane and periapical and periodontal diseases using cone-beam computed tomography scanning: A retrospective study. *J Dent Res Dent Clin Dent Prospects.* 2017; 11 (3): 170—176. PMID: 29184633
31. Mythri S., Arunkumar S.M., Hegde S., Rajesh S.K., Munaz M., Ashwin D. Etiology and occurrence of gingival recession An epidemiological study. *J Indian Soc Periodontol.* 2015; 19 (6): 671—5. PMID: 26941519
32. Rasperini G., Acunzo R., Cannalire P., Farronato G. Influence of periodontal biotype on root surface exposure during orthodontic treatment: A preliminary study. *Int J Periodontics Restorative Dent.* 2015; 35 (5): 665—75. PMID: 26357696
33. Renkema A.M., Fudalej P.S., Renkema A., Kiekens R., Katsaros C. Development of labial gingival recessions in orthodontically treated patients. *Am J Orthod Dentofacial Orthop.* 2013; 143 (2): 206—12. PMID: 23374927

- A preliminary study. — *Int J Periodontics Restorative Dent.* — 2015; 35 (5): 665—75. PMID: 26357696
- 33. Renkema A.M., Fudalej P.S., Renkema A., Kiekens R., Katsaros C.** Development of labial gingival recessions in orthodontically treated patients. — *Am J Orthod Dentofacial Orthop.* — 2013; 143 (2): 206—12. PMID: 23374927
- 34. Seong J., Bartlett D., Newcombe R.G., Claydon N.C.A., Hellin N., West N.X.** Prevalence of gingival recession and study of associated related factors in young UK adults. *J Dent.* 2018; 76: 58—67. PMID: 29933005
- 35. Yared K.F.G., Zenobio E.G., Pacheco W.** Periodontal status of mandibular central incisors after orthodontic proclination in adults. *Am J Orthod Dentofacial Orthop.* 2006; 130 (1): 6.e1—8. PMID: 16849063

DOI: 10.37988/1811-153X\_2021\_2\_96

А.В. Пьянзина,  
к.м.н., доцент кафедры ортопедической  
стоматологии

МОНИКИ им. М.Ф. Владимирского,  
129110, Москва, Россия

## Распространенность стоматологической ортопедической патологии в Российской Федерации (обзор литературы)

**Реферат.** Практически у 70% населения России в возрасте 20—50 лет нарушена целостность зубных рядов, поэтому в настоящее время нуждаемость населения в протезировании зубных рядов достаточно высока. Наибольшую потребность в стоматологическом ортопедическом лечении имели пациенты в возрастных группах 55—64 лет, 65 лет и старше. Среди причин, приводящих к потере зубов, наиболее важны кариозное поражение зубов, осложнения кариеза, болезни пародонта, выполнение хирургических вмешательств в связи с воспалительными и опухолевыми процессами, травмы челюстей и зубов. Основными причинами ошибок в ортопедической стоматологии являются субъективные оценки врачей — стоматологов-ортопедов, обоснованные уровнем квалификации и опытом, отсутствие преемственности на разных этапах лечения, нередко использование ими условных и сомнительных критериев оценок (54%). Успешное функционирование стоматологической отрасли и ее отдельных служб в современных условиях возможно лишь при оптимальном взаимодействии всех звеньев, всех элементов системы здравоохранения и во многом зависит от уровня и управления

деятельностью медицинских организаций на любом уровне системы здравоохранения с целью улучшения ее работы. Очень важны данные о потребности населения в стоматологической ортопедической помощи, которые могут использоваться для определения необходимого объема лечения группам населения на территориальном уровне, а также послужить основой для планирования ресурсного обеспечения лечебно-реабилитационных мероприятий.

**Ключевые слова:** стоматологическая ортопедическая патология, распространенность

### ДЛЯ ЦИТИРОВАНИЯ:

**Пьянзина А.В.** Распространенность стоматологической ортопедической патологии в Российской Федерации (обзор литературы). — *Клиническая стоматология*. — 2021; 24 (2): 96—102. DOI: 10.37988/1811-153X\_2021\_2\_96

A.V. Pianzina,  
PhD in Medical Sciences, associate professor  
of the Prosthetic dentistry department

Moscow Regional Research and  
Clinical Institute, 129110, Moscow, Russia

## The prevalence of dental orthopedic pathology in the Russian Federation (literature review)

**Abstract.** Almost 70% of the population of Russia at the age of 20—50 years has a violation of the integrity of the dentition. Therefore, at present, the population's need for denture prosthetics is quite high. The greatest need for dental orthopedic treatment was found in older patients — age groups 55—64 years old, 65 years old and older. Among the reasons leading to the loss of teeth, the most important are the following: carious damage to the teeth, complications of caries, periodontal disease, chemical necrosis of hard tissues of the tooth crown, performing surgical interventions for inflammatory and tumor processes, trauma to the jaws and teeth. The main reasons for errors in orthopedic dentistry are subjective assessments of orthopedic dentists based on the level of training of the doctor, his qualifications and experience, lack of continuity at different stages of treatment, the use of often conditional and questionable assessment criteria by doctors (54%). The successful functioning of the dental industry and its individual services in modern conditions is possible only with the optimal

interaction of all links, all elements of the health care system and largely depends on the level and management of the activities of medical organizations at any level of the health care system in order to improve their work. Data on the population's need for orthopedic dental care are very important, which can be used to determine the required volume of orthopedic treatment for population groups at the territorial level, and also serve as a basis for planning the resource provision of medical and rehabilitation measures.

**Key words:** dental orthopedic pathology, prevalence in Russia

### FOR CITATION:

**Pianzina A.V.** The prevalence of dental orthopedic pathology in the Russian Federation (literature review). *Clinical Dentistry (Russia)*. 2021; 24 (2): 96—102. DOI: 10.37988/1811-153X\_2021\_2\_96

Стоматологическая ортопедическая помощь фактически представляет собой подсистему стоматологической службы, которая функционирует на основании

стандартизованных технологий (организационных, медицинских) с использованием ресурсов здравоохранения (финансовых, материально-технических,



кадровых) [1–3]. Потребность в стоматологической ортопедической помощи неразрывно связана с распространенностью стоматологических заболеваний, уровнем организации специализированной помощи, медико-географическими, социальными и демографическими факторами в регионах и субъектах России [4–6]. Второе национальное эпидемиологическое стоматологическое обследование, в ходе которого было осмотрено 55 391 детей и взрослых, проживающих в 47 регионах Российской Федерации, показало, что распространенность кариеса зубов в возрастной группе 35–44 лет составляет 99%, а у лиц 65 лет и старше достигает 100%. Для этих же возрастных групп установлена высокая потребность в ортопедическом лечении — 55 и 63% соответственно [7].

Практически у 70% населения России в возрасте 20–50 лет нарушена целостность зубных рядов [8], поэтому в настоящее время нуждаемость и потребность населения в стоматологическом протезировании достаточно высока [9–12]. При этом у значительной доли лиц, которым ранее проведено лечение, зубные протезы характеризуются низким качеством, что также требует оказания им стоматологической ортопедической помощи [13–16]. Необходимо также учитывать, что средняя длительность пользования зубными протезами не превышает 3 года для съемных и 5 лет — для несъемных конструкций [17, 18].

Также важнейшей предпосылкой развития стоматологической ортопедической помощи населению Российской Федерации является высокий уровень распространенности зубочелюстных аномалий и деформаций [6, 19, 20].

Наряду с зубочелюстными аномалиями чрезвычайно актуальной проблемой стоматологии остается частичная и полная утрата зубов, которая является одной из ведущих причин обращения за стоматологической ортопедической помощью [21, 22]. Несмотря на достижения стоматологии последних десятилетий количество лиц с данной патологией характеризуется тенденцией к возрастанию, увеличивая тем самым потребность населения в оказании ортопедической помощи. В Российской Федерации помощь пациентам с частичной утратой зубов составляет от 40 до 75% случаев в общей структуре обращений за стоматологической помощью [10, 21, 23]. Были проанализированы результаты стоматологического ортопедического лечения пациентов с частичным отсутствием зубов по 4 регионам страны (Москва, Тульская область, Красноярский край и Калининградская область), согласно которым автор установила практически однородность заболеваемости и результатов лечения. В 68% случаев до сих пор используются штампованно-паяные конструкции, не менее 89,47% пластиночных протезов требуют замены. Средние сроки службы протезов, составляют 6,23 года для несъемных мостовидных протезов и 5,38 года для съемных протезов. Основные проблемы пользования зубными протезами автор связывает с дефектами опорных зубов [24]. Аналогичные данные приводят и другие

исследователи [25, 26]. Наряду с увеличением продолжительности жизни населения в развитых странах растет число лиц с полным отсутствием зубов. Так, в США доля пациентов пожилого возраста с полным отсутствием зубов составляет около 50%, в Швеции — 60%, а в Дании и Великобритании доля таких пациентов превышает 70–75%. У лиц в возрасте 45 лет частота случаев полного отсутствия зубов равна 11%, к 55 годам доля пациентов с этой патологией достигает 15%, а в возрастной группе старше 60 лет — 25% [27]. Во Франции получены аналогичные показатели [28].

Среди причин, приводящих к потере зубов, наиболее важны следующие: кариозное поражение зубов, осложнения кариеса, болезни пародонта, выполнение хирургических вмешательств в связи с воспалительными и опухолевыми процессами, травмы челюстей и зубов [3, 22, 29]. Встречаются также случаи первичной адентии, причиной которой выступают дефекты эмбриогенеза, нарушения прорезывания зубов, приводящие к образованию ретинированных зубов [30]. Выявлено серьезное влияние частичного или полного отсутствия зубов на качество жизни человека [31].

У городского населения Республики Дагестан  $70,0 \pm 0,6\%$  нуждаются в различных видах протезирования. Потребность восстановления функций зубного ряда в этих городах удовлетворяется только на 30,7%. Нуждаемость населения в стоматологической ортопедической помощи в возрасте 20–29 лет составляет 340 протезов на 1000 человек обследованного населения, 2434 протезов в возрастной группе 60 лет и старше на это же количество обследованного населения [32].

Проведен анализ стоматологического ортопедического статуса у 413 пациентов, имеющих сопутствующую соматическую патологию и нуждающихся в изготовлении протезов. Для лиц с диагностированным неблагоприятным соматическим фоном характерна более высокая распространенность включенных окклюзионных дефектов ( $35,6 \pm 1,44\%$ ), в отличие от концевых ( $28,4 \pm 0,93\%$ ) и полных ( $5,9 \pm 0,04\%$ ). Установлено, что таким лицам наиболее часто требуется изготовление несъемных мостовидных зубных протезов [33]. Стоматологическое обследование работников предприятия атомной промышленности, проведенное в Сибирском регионе, выявило высокую потребность в стоматологическом ортопедическом лечении. Изготовление литой культевой штифтовой вкладки требуется  $18,7\%$  обследованным, штифтовой вкладки и коронки —  $20,1\%$ , потребность в имплантации среди работников предприятия составила  $58,2\%$  [34].

Г.И. Оскольский и соавт. (2013) в своем исследовании установили, что мужчины и женщины в равной степени нуждаются в протезировании, причем потребность в данном виде помощи увеличивается с возрастом как у местного, так и у пришлого населения. Потребность в протезировании достоверно выше у местного населения ( $50,64 \pm 1,47\%$ ), чем у пришлого ( $35,6 \pm 1,15\%$ ). Наряду с увеличением количества лиц, нуждающихся в стоматологической ортопедической помощи,

возрастает и ее объем, который больше у местного населения в среднем в 1,17 раза, чем у пришлого. Оценка состояния протезов выявила их более низкое качество у пришлого населения по сравнению с местным. Определено, что средняя продолжительность годности съемных протезов — 2–3 года, мостовидных — до 5 лет, одиночных коронок — до 8 лет. Установлено, что оптимальное число врачей — стоматологов-ортопедов на 10 тыс. населения, определенное по формуле И.И. Розенфельда, составляет для местных жителей 4,81, а для пришлых — 3,29. Региональные особенности позволили организовать эффективную стоматологическую ортопедическую помощь населению [35].

Стоматологическое обследование взрослого населения Алтайского края, проведенное А.С. Баландиной и соавт. (2009), продемонстрировало большое количество отсутствующих зубов у жителей разного возраста, что свидетельствует о высокой нуждаемости населения в протезировании, в том числе съемном. Среди зубочелюстной патологии часто встречаются концевые дефекты. Несмотря на увеличение доли ортопедических конструкций, опирающихся на имплантаты, наиболее востребованными у населения старших возрастных групп остаются съемные пластиночные протезы. Сделан вывод о необходимости совершенствования технологии изготовления ортопедических конструкций и мотивации пациентов к своевременному лечению с целью предупреждения развития сложной зубочелюстной патологии [36].

Для сельского населения Омской области характерна высокая степень распространенности стоматологических заболеваний, требующих ортопедического лечения (91,7±0,8%): частичная потеря зубов К08.1 (69,4±1,30%), патология твердых тканей зубов (63,8±1,36%) и деформации зубных рядов (29,5±1,29%); проявление дисфункции височно-нижнечелюстного сустава (ВНЧС) отмечается у 12,0±0,92% жителей, повышенное стирание зубов (К03.0) характерно для 8,7±0,80%, а у части осмотренных имеется полная потеря зубов (К08.1) на одной (7,5±0,75%) или на обеих челюстях (3,8±0,54%). Потребность населения сельских районов Омского региона в стоматологической ортопедической помощи составила 82,8±1,1% [37].

Результаты многочисленных отечественных исследований показывают, что у большинства пожилых пациентов состояние зубов и слизистой оболочки рта находится в неудовлетворительном состоянии. Особенно высокая стоматологическая заболеваемость, требующая стоматологическую ортопедическую помощь, отмечается в возрастных группах старше 60 лет [37, 38].

Согласно эпидемиологическому обследованию, проведенному среди трудоспособного и пожилого населения Ставропольского края, пораженность твердых тканей зубов составила практически 100%. Дефекты твердых тканей зубов, частичное и полное отсутствие зубов, повышенное стирание зубов — вот ведущие формы поражения у пожилого населения, они выявляются в 9 из 10 случаев. При этом подчеркивается высокая

потребность этих групп населения в стоматологической ортопедической реабилитации [39].

В исследовании Ж.Д. Ашымова и соавт. (2016) установлено, что основу стоматологической патологии 2188 жителей г. Бишкека, составляют частичное отсутствие зубов (70,6±0,2%), патология пародонта (62,9±0,3%) и дефекты твердых тканей зубов (61,3±0,4%). Деформации зубных рядов выявлены у 32,9±0,2% пациентов, патологическое стирание, болезни ВНЧС и полное отсутствие зубов характерны для 26,9±0,8; 23,1±0,2 и 10,4±0,1%, соответственно. В возрасте до 40 лет основу патологии составляют дефекты твердых тканей зубов, к 50 годам первостепенное значение приобретает частичное отсутствие зубов, деформации зубных рядов и болезни ВНЧС. В возрастной группе 51–60 лет преобладают частичная потеря зубов и патология пародонта, а для лиц старше 60 лет актуально полное отсутствие зубов [38].

Обследование пациентов для анализа потребности в стоматологическом ортопедическом лечении у 246 пациентов г. Москвы, получавших стоматологическую помощь в частных стоматологических медицинских организациях, выявило, что наибольшую потребность имели пациенты старшего возраста — возрастные группы 55–64 лет, 65 лет и старше. В данной возрастной когорте, в отличие от более младших возрастных групп, отмечено численное преобладание мужчин (76,5 против 23,5%). Очевидно, это может говорить о дифференцированном потреблении населения стоматологической помощью в зависимости от возраста на основе дентальной имплантации, а также подтвердить влияние основных демографических различий обращаемости разных возрастно-половых групп населения на объем оказываемой помощи. Немаловажным является финансово-экономический анализ, подтверждающий ограниченное потребление данного вида помощи социально бедными слоями населения (у них значительно ограничивается получение ими объема стоматологической помощи, в частности дентальной имплантации) [40].

Среди причин обращения населения пожилого и старческого возраста за стоматологической помощью преобладает патология пародонта (45%), на втором месте были проблемы, связанные с протезами либо с отсутствием зубов (40%), кариозное поражение на 3-м месте (25%). В возрастной группе 55–64 года в протезировании не нуждаются лишь 10,2% обследованных, 49,0% обследованных уже имеют протезы и 42,4% нуждаются в протезировании. В группе 65 лет и старше уже имеют протезы 67,3%, в протезировании нуждаются 78,5%, не нуждаются в протезировании лишь 4,5%. Уровень стоматологической помощи в данной группе варьирует от 8,9 до 26,8% [41].

И.А. Лемберг (2010) проводил эпидемиологическое обследование пациентов, обратившихся за комплексной стоматологической помощью в стоматологическую организацию г. Раменское Московской области. Группу обследования составили 367 лиц, относящиеся к 5 возрастным группам (от 20–29 лет и до 60 лет и старше).

В среднем, потребность в данном виде стоматологической помощи была установлена более чем у половины обследованных (55,3%). При этом потребность в стоматологическом ортопедическом лечении существенно увеличивалась с возрастом: с 20,7% в возрасте 20–29 лет до 78,0% — в возрасте 60 лет и старше. Анализ структуры выявленной потребности в стоматологическом ортопедическом лечении показал следующее: 28,3% из числа обратившихся ранее не получали никакой ортопедической помощи, хотя имели различные дефекты зубных рядов (включая концевые). Из числа обследованных 7,6% имели во рту ранее изготовленные зубные протезы, признанные качественными на момент обследования, но одновременно нуждались в дополнительном протезировании. У 19,4% лиц имелись зубные протезы, признанные некачественными на момент их осмотра. При этом доля пациентов, пользующихся некачественными протезами, среди общего числа лиц, нуждавшихся в стоматологической ортопедической помощи, имела отчетливую тенденцию к росту с возрастом: с 10,5% в возрастной группе 20–29 лет до 20,5% — в возрастной группе 60 лет и старше. Менее половины (44,7%) из числа обследованных не нуждалось в стоматологической ортопедической помощи на момент обследования, в том числе 31,3% обследованных не имели дефектов зубных рядов или имели незначительные дефекты, а 13,4% обследованных были полностью обеспечены качественными зубными протезами. Средний срок эксплуатации несъемных конструкций зубных протезов, признанных качественными на момент обследования, составил немногим более 2 лет назад. Еще меньше оказались сроки эксплуатации признанных качественными съемных зубных протезов при частичной потере зубов. Средний срок использования основных видов зубных протезов, признанных некачественными на момент обследования, оказался значительно дольше и превысил 9 лет, а для съемных протезов при полной потере зубов — даже 15 лет [42].

Проанализированы данные 1020 медицинских стоматологических карт пациентов, которые в 2017–2018 гг. обращались за стоматологической помощью в ортопедическое отделение поликлиники Витебска. После их анализа сформированы 4 группы исследования по возрастным категориям (от 18 до 80 лет) в соответствии с рекомендациями Всемирной организации здравоохранения. У пациентов в возрасте от 18 до 34 лет дефекты твердых тканей коронковой части зубов были зарегистрированы в 80,2% случаев, а у 54,3% пациентов была выявлена частичная потеря зубов. В группе от 35 до 44 лет дефекты коронковой части зуба, требующие протезирования, составляют 60,2%, а в 70,3% случаев регистрируется частичная потеря зубов. В группе 45–64 лет полная и частичная потеря зубов отмечена у 89,3% пациентов. При этом полная беззубость обеих челюстей выявлена у 4,5% пациентов [43].

Изучен стоматологический статус 2577 жителей Москвы в возрасте от 22 до 79 лет. В ходе клинического обследования у пациентов, обратившихся

в стоматологическую организацию, устанавливали наличие зубных протезов. Оценивали их качество и выявляли конструкции, нуждающиеся в замене. Оценено количество пациентов без зубных конструкций, но нуждающихся в стоматологической ортопедической помощи, рассчитана потребность в протезировании обследованных контингентов. Обследование выявило высокий уровень потребности в стоматологической ортопедической помощи — 69,9%; уже в возрасте 20–29 лет этот показатель составляет 55,6%, а в возрасте 60–69 лет — 86,1%, в возрасте 70 лет и старше — 72,8%. Зубные конструкции имели 1594 (61,9%) человека, в том числе 359 (13,9%) пациентов — съемные протезы, 772 (29,9%) — мостовидные протезы, протезы с опорой на дентальные имплантаты — 463 (18,0%) пациента. С повышением возраста обследуемых доля лиц со съемными и несъемными протезами увеличивалась. Доля обследованных лиц с протезами с опорой на дентальные имплантаты была максимальной в возрастной группе 50–59 лет — 25,4%, а также среди пациентов 60–69 лет — 24,3%. Установлено, что 69,9% пациентов из числа обратившихся за стоматологической помощью нуждаются в стоматологической ортопедической помощи, у 20,2% лиц установленные зубные конструкции подлежат замене. Данные о потребности населения в стоматологической ортопедической помощи могут использоваться для определения необходимого объема ортопедического лечения группам населения на территориальном уровне, а также послужить основой для планирования ресурсного обеспечения лечебно-реабилитационных мероприятий [44]. Полученные в ходе исследования данные по оценке возможностей ортопедических отделений свидетельствуют об ограничении возможностей повышения доступности и качества стоматологической ортопедической помощи и внедрения новых технологий протезирования [45].

С.Н. Андреева (2004) проанализировала основные ошибки в ортопедической стоматологии и считает, что во многом причинами ошибок являются субъективные оценки врачей — стоматологов-ортопедов, обоснованные уровнем подготовки врача, его квалификацией и опытом, отсутствие преемственности на разных этапах лечения, нередко использование врачами условных и сомнительных критериев оценок (54%). Большую долю в данном специализированном лечении занимают так называемые конфликтные пациенты, особенно ориентированные на длительное получение медицинской помощи. Автор предлагает выделять в ортопедической стоматологии разделы квалиметрии, стандартизации, экспертизы качества, внедрять методы объективизации контроля (компьютерные технологии) с обязательным учетом психологического и социального портретов пациента [46].

Важнейшая задача ортопедической стоматологии — малотравматичное лечение дефектов зубных рядов с использованием различных конструкций зубных протезов [1, 47]. Для значительной доли лиц, особенно для старших возрастных групп, стоматологическая



ортопедическая помощь ограничена из-за относительно высокой стоимости предоставляемого лечения в виде протезирования и имплантации [6, 48, 49]. Кроме того, высокая нуждаемость населения в протезировании обусловлена недостаточной информированностью населения о возможностях ортопедической стоматологии, ее значении для здоровья человека, а также санитарно-гигиенической неграмотностью населения [50, 51].

Успешное функционирование стоматологической отрасли и ее отдельных служб в современных условиях возможно лишь при оптимальном взаимодействии всех звеньев, всех элементов системы здравоохранения и во многом зависит от уровня и управления деятельностью медицинских организаций на любом уровне системы здравоохранения с целью улучшения их работы.

Очень важны данные о потребности населения в стоматологической ортопедической помощи, которые могут использоваться для определения необходимого объема лечения группам населения на территориальном уровне, а также послужить основой для планирования ресурсного обеспечения лечебно-реабилитационных мероприятий.

**Конфликт интересов.** Автор декларирует отсутствие конфликта интересов.

**Поступила:** 26.01.2021      **Принята в печать:** 08.04.2021

**Conflict of interests.** The author declares no conflict of interests.  
**Received:** 26.01.2021      **Accepted:** 08.04.2021

#### ЛИТЕРАТУРА:

1. Бимбас Е.С., Мягкова Н.В. Модель организации ортодонтической помощи пациентам с гнатическими формами мезиальной окклюзии. — *Системная интеграция в здравоохранении*. — 2017; 2 (31): 5—14. eLIBRARY ID: 32394301
2. Любомирская Е.О., Митрофанова М.Н. Организация ортодонтической помощи детям в Краснодарском крае. — *Клиническая стоматология*. — 2018; 1 (85): 86—7. eLIBRARY ID: 32759424
3. Huang D.L., Park M. Socioeconomic and racial/ethnic oral health disparities among US older adults: oral health quality of life and dentition. — *J Public Health Dent*. — 2015; 75 (2): 85—92. PMID: 25234710
4. Дамбегова В.В., Золоев Р.В. Распространенность основных стоматологических заболеваний среди пожилого населения Республики Северная Осетия-Алания. — *Вестник новых медицинских технологий*. — 2012; 2 (19): 51—3. eLIBRARY ID: 17878871
5. Семенюк В.М., Ахметов Е.М., Федоров В.Е. Результаты организации эффективности ортопедического лечения и качества зубных протезов (данные социологического исследования). — *Институт стоматологии*. — 2017; 1: 26—9. eLIBRARY ID: 28965059
6. Слабковская А.Б., Панаитов И.П. Мультидисциплинарное лечение в современной реставрационной стоматологии. — *Ортодонтия*. — 2014; 2(66): 39—47. eLIBRARY ID: 23216334
7. Кузьмина Э.М. Стоматологическая заболеваемость населения России. Состояние твердых тканей зубов. Распространенность зубочелюстных аномалий. Потребность в протезировании. — М.: МГМСУ, 2009. — 236 с. eLIBRARY ID: 21357111
8. Трифонов Б.В. Совершенствование организации и управления региональной стоматологической службой на основе мониторинга и ситуационного моделирования: автореф. дис. ... д.м.н. — М., 2009. — 49 с. eLIBRARY ID: 15940715
9. Володин А.И., Иорданишвили А.К., Спесивец А.Ф. Обеспеченность зубными протезами и нуждаемость в ортопедической стоматологической помощи жителей Южного федерального округа Российской Федерации. — *Вестник Российской военно-медицинской академии*. — 2017; 2 (58): 73—7. eLIBRARY ID: 29729009
10. Гаврилов А.Д., Гаврилов П.Г., Ахметов Е.М. Нуждаемость взрослого населения г. Калининграда в ортопедической стоматологической помощи. — *Институт стоматологии*. — 2018; 1(78): 18—21. eLIBRARY ID: 34964776
11. Жангереев А.Т. Нуждаемость пенсионеров в ортопедической стоматологической помощи. — *Клиническая медицина Казахстана*. — 2012; 2 (25): 65—7. eLIBRARY ID: 27510697
12. Макеев Г.Г., Макеев Г.А., Вильчик А.А. Потребность населения в съемном протезировании на частном примере. — *Университетская клиника*. — 2014; 1 (10): 89—90. eLIBRARY ID: 30060835
13. Лебеденко И.Ю., Чумаченко Е.Н., Лосев Ф.Ф., Каламкар А.Э. Анализ изменений в костной ткани при ортопедическом лечении пациентов

#### REFERENCES:

1. Bimbas E.S., Myagkova N.V. Model of organization orthodontic treatment to the patient with gnathic-form class III malocclusion. — *System integration in health care*. — 2017; 2 (31): 5—14 (In Russ.). eLIBRARY ID: 32394301
2. Lubomirskaya E.O., Mitrofanova M.N. Organization of orthodontic care for children in Krasnodar territory. — *Clinical Dentistry (Russia)*. — 2018; 1 (85): 86—7 (In Russ.). eLIBRARY ID: 32759424
3. Huang D.L., Park M. Socioeconomic and racial/ethnic oral health disparities among US older adults: oral health quality of life and dentition. — *J Public Health Dent*. — 2015; 75 (2): 85—92. PMID: 25234710
4. Dambegova V.V., Zoloev R.V. The prevalence of dental diseases among elderly people in the Republic of Northern Ossetia-Alania. — *Journal of New Medical Technologies*. — 2012; 2 (19): 51—3 (In Russ.). eLIBRARY ID: 17878871
5. Semenyuk V.M., Akhmetov E.M., Fedorov V.E. The results of the organization, the effectiveness of orthopedic treatment and quality of dental prostheses (data from sociological research). — *The dental Institute*. — 2017; 1: 26—9 (In Russ.). eLIBRARY ID: 28965059
6. Slabkovskaya A.B., Panaitov I.P. Multidisciplinary treatment in contemporary restorative dentistry. — *Orthodontics*. — 2014; 2 (66): 39—47 (In Russ.). eLIBRARY ID: 23216334
7. Kuzmina E.M. Dental morbidity of the Russian population. Condition of the hard tissues of the teeth. Prevalence of dental anomalies. The need for prosthetics. — Moscow: Moscow State University of Medicine and Dentistry, 2009. — 236 p. (In Russ.). eLIBRARY ID: 21357111
8. Trifonov B.V. Improving the organization and management of the regional dental service on the basis of monitoring and situational modeling: dissertation abstract. — Moscow, 2009. — 49 p. (In Russ.). eLIBRARY ID: 15940715
9. Volodin A.I., Iordanishvili A.K., Spesivets A.F. Availability of dentures and the need for orthopedic dental care for residents of the Southern Federal District of the Russian Federation. — *Bulletin of the Russian Military Medical Academy*. — 2017; 2 (58): 73—7 (In Russ.). eLIBRARY ID: 29729009
10. Gavrilov A.D., Gavrilov P.G., Akhmetov E.M. The need for the adult population of Kaliningrad in orthopedic dental care. — *The Dental Institute*. — 2018; 1 (78): 18—21 (In Russ.). eLIBRARY ID: 34964776
11. Zhangerееv A.T. Needs of pensioners in the orthopedic stomatologic help. — *Clinical Medicine of Kazakhstan*. — 2012; 2(25): 65—7 (In Russ.). eLIBRARY ID: 27510697
12. Makeev G.G., Makeev G.A., Vilchik A.A. Special case of population demands in removable prosthetics. — *University clinic*. — 2014; 1 (10): 89—90 (In Russ.). eLIBRARY ID: 30060835
13. Lebedenko I.Yu., Chumachenko E.N., Losev F.F., Kalamkarov A.E. An analysis of bone tissue changes during orthopedic treatment of patients with Kennedy IV mandibular defects using dental endosteal implants. — *Russian journal of dentistry*. — 2009; 5: 4—7 (In Russ.). eLIBRARY ID: 14308813

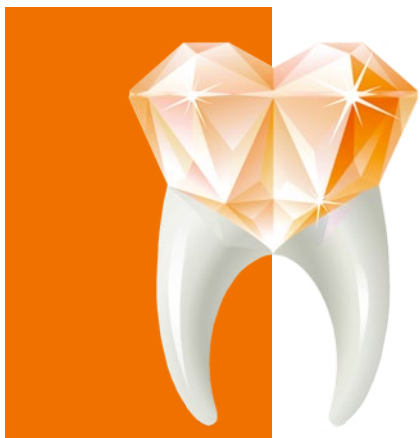- с дефектами IV класса по Кеннеди на нижней челюсти с использованием дентальных внутрикостных имплантатов. — *Российский стоматологический журнал*. — 2009; 5: 4–7. eLIBRARY ID: 14308813
14. **Хачикян Н.А., Леонтьев О.В., Дергунов А.В.** Сравнительная патогенетическая оценка факторов постимплантационных осложнений и их коррекция с помощью современных методов профилактики заболеваний полости рта. — *Фундаментальные исследования*. — 2015; 1–7: 1462–5. eLIBRARY ID: 23614482
  15. **Romanos G.E., Javed F., Delgado-Ruiz R.A., Calvo-Guirado J.L.** Peri-implant diseases: a review of treatment interventions. — *Dent Clin North Am.* — 2015; 59 (1): 157–78. PMID: 25434564
  16. **Schminke B., Orde F.V., Gruber R., Schliephake H., Bürgers R., Miosge N.** The pathology of bone tissue during peri-implantitis. — *J Dent Res.* — 2015; 94 (2): 354–61. PMID: 25406169
  17. **Аликова З.Р., Фарниева О.А., Кусова И.Т.** Распространенность зубочелюстных аномалий среди взрослого населения Республики Северная Осетия — Алания. — *Здоровье и образование в XXI веке*. — 2016; 1 (18): 190–3. eLIBRARY ID: 25672054
  18. **Дзалаева Ф.К., Чукунов С.О., Утюж А.С., Михайлова М.В., Будунова М.К.** Изучение потребностей населения г. Москвы в ортопедическом лечении и реабилитации пациентов с необходимостью тотальных рестаураций зубных рядов. — *Институт Стоматологии*. — 2020; 2(87): 12–5. eLIBRARY ID: 44051455
  19. **Котов М.С., Подолужный В.И.** Оценка качества жизни пациентов, связанного со здоровьем. — *Медицина в Кузбассе*. — 2007; 3: 15–8. eLIBRARY ID: 11674370
  20. **Шпак Н.С.** Индексная оценка нуждаемости, приверженности к исправлению зубочелюстных аномалий и результатов их лечения у подростков и взрослых Хабаровска: дис. ... к.м.н. — Тверь, 2012. — 146 с.
  21. **Коннов В.В., Арутюнян М.Р.** Методы ортопедического лечения дефектов зубных рядов (обзор). — *Саратовский научно-медицинский журнал*. — 2016; 12 (3): 399–403. eLIBRARY ID: 28802377
  22. **Хоранова Н.А., Фомина А.В.** Медико-социальные аспекты специальной ортодонтической подготовки пациентов с зубочелюстными аномалиями при частичной адентии перед постоянным протезированием (краткий обзор литературы). — *Вестник новых медицинских технологий. Электронное издание*. — 2017; 2: 349–55. eLIBRARY ID: 29749409
  23. **Ахмедова Н.А.** Анализ зубочелюстных нарушений у пациентов с частичной вторичной адентией и пациентов без нарушения целостности зубных рядов. — *Eruditio Juvenium*. — 2018; 6 (3): 347–53. eLIBRARY ID: 35624294
  24. **Кресникова Ю.В.** Клинико-эпидемиологическое исследование результатов ортопедического лечения больных с частичным отсутствием зубов: дис. ... к.м.н. — М., 2008. — 128 с.
  25. **Грачев Д.И.** Повышение эффективности ортопедического лечения и качества жизни больных с полным отсутствием зубов на нижней челюсти: дисс. ... к.м.н. — М., 2012. — 182 с.
  26. **Дмитриев А.Ю.** Клинико-лабораторное обоснование эффективности профилактических мероприятий при ортопедическом лечении с использованием имплантатов: автореф. дис. ... к.м.н. — М., 2018. — 26 с.
  27. **Horwitz J., Gabay E.** [Root resection in the era of dental implants]. — *Refaat Hapeh Vehashinayim (1993)*. — 2012; 29 (1): 7–14, 62. PMID: 22991872
  28. **Baron C., Houchmand-Cuny M., Enkel B., Lopez-Cazaux S.** Prevalence of dental anomalies in French orthodontic patients: A retrospective study. — *Arch Pediatr.* — 2018; 25 (7): 426–30. PMID: 30249487
  29. **Кричка Н.В.** Клинические исследования индивидуальных анатомо-топографических особенностей жевательного аппарата у больных с полной адентией. — *International Scientific and Practical Conference World Science*. — 2017; 1 (17): 23–7. eLIBRARY ID: 27812554
  30. **Воликов В.В.** Особенности кровоснабжения верхней челюсти при интактном зубном ряду, частичной и полной адентии (обзор литературы). — *Украинский морфологический альманах имени профессора В.Г. Ковешникова*. — 2017; 15 (3): 85–93. eLIBRARY ID: 32641194
  31. **Самарина Я.П.** Вторичная адентия зубов: последствия и способы лечения. — *Научное обозрение. Медицинские науки*. — 2017; 3: 71–4. eLIBRARY ID: 28769807
  32. **Кучиев Г.Г.** Стоматологическая заболеваемость и потребность взрослого городского населения Республики Дагестан в ортопедической стоматологической помощи: автореф. дис. ... к.м.н. — М., 2014. — 31 с. eLIBRARY ID: 30410772
  14. **Khachikyan N.A., Leontiev O.V., Dergunov A.V.** Comparative evaluation of pathogenetic factors postimplantation complications and their correction using modern methods of prevention of oral diseases. — *Fundamental research*. — 2015; 1–7: 1462–5 (In Russ.). eLIBRARY ID: 23614482
  15. **Romanos G.E., Javed F., Delgado-Ruiz R.A., Calvo-Guirado J.L.** Peri-implant diseases: a review of treatment interventions. — *Dent Clin North Am.* — 2015; 59 (1): 157–78. PMID: 25434564
  16. **Schminke B., Orde F.V., Gruber R., Schliephake H., Bürgers R., Miosge N.** The pathology of bone tissue during peri-implantitis. — *J Dent Res.* — 2015; 94 (2): 354–61. PMID: 25406169
  17. **Alikova Z.R., Farnieva O.A., Kusova I.T.** Prevalence of dentofacial anomalies among the adult population of the Republic of North Ossetia-Alania. — *Health and Education Millennium*. — 2016; 1 (18): 190–3 (In Russ.). eLIBRARY ID: 25672054
  18. **Dzalaeva F.K., Chikunov S.O., Utyuzh A.S., Mikhailova M.V., Budunova M.K.** Research of the needs of the population of Moscow in prosthodontic treatment and necessity in full mouth rehabilitation. — *The dental Institute*. — 2020; 2(87): 12–5 (In Russ.). eLIBRARY ID: 44051455
  19. **Kotov M.S., Podoluzhny V.I.** Assessment of the quality of life of patients associated with health. — *Medicine in Kuzbass*. — 2007; 3: 15–8 (In Russ.). eLIBRARY ID: 11674370
  20. **Shpak N.S.** Index assessment of need, adherence to correction of dentoalveolar anomalies and the results of their treatment in adolescents and adults in Khabarovsk: master's thesis. — Tver, 2012. — 146 p. (In Russ.).
  21. **Konnov V.V., Harutyunyan M.R.** Methods of orthopedic treatment of dentition defects (review). — *Saratov Journal of Medical Scientific Research*. — 2016; 12 (3): 399–403 (In Russ.). eLIBRARY ID: 28802377
  22. **Khoranova N.A., Fomina A.V.** Medical and social aspects of the special orthodontic preparation before the permanent prosthesis of the patients with dentofacial anomalies with partial secondary adentia (brief literature report). — *Bulletin of new medical technologies. Electronic edition*. — 2017; 2: 349–55 (In Russ.). eLIBRARY ID: 29749409
  23. **Akhmedova N.A.** Analysis of dentoalveolar disorders in patients with partial secondary adentities and patients without violation of dental integrity. — *Eruditio Juvenium*. — 2018; 6 (3): 347–53 (In Russ.). eLIBRARY ID: 35624294
  24. **Kresnikova Yu.V.** Clinical and epidemiological study of the results of orthopedic treatment of patients with partial absence of teeth: master's thesis. — Moscow, 2008. — 128 p. (In Russ.).
  25. **Grachev D.I.** Improving the effectiveness of orthopedic treatment and the quality of life of patients with complete absence of teeth in the lower jaw: master's thesis. — M., 2012. — 182 p. (In Russ.).
  26. **Dmitriev A.Yu.** Clinical and laboratory substantiation of the effectiveness of preventive measures in orthopedic treatment using implants: master's thesis abstract. — Moscow, 2018. — 26 p. (In Russ.).
  27. **Horwitz J., Gabay E.** [Root resection in the era of dental implants]. — *Refaat Hapeh Vehashinayim (1993)*. — 2012; 29 (1): 7–14, 62. PMID: 22991872
  28. **Baron C., Houchmand-Cuny M., Enkel B., Lopez-Cazaux S.** Prevalence of dental anomalies in French orthodontic patients: A retrospective study. — *Arch Pediatr.* — 2018; 25 (7): 426–30. PMID: 30249487
  29. **Kritska N.V.** Clinical studies of individual anatomical and topographic features of the masticatory apparatus in patients with complete adentia. — *International Scientific and Practical Conference World Science*. — 2017; 1 (17): 23–7 (In Russ.). eLIBRARY ID: 27812554
  30. **Volikov V.V.** Peculiarities of blood supply of the maxilla with intact dentition, partial and fully edentulous (literature review). — *Ukrainian morphological almanac named after professor V.G. Koveshnikov*. — 2017; 15 (3): 85–93 (In Russ.). eLIBRARY ID: 32641194
  31. **Samarina Ya.P.** Secondary adentia of teeth: consequences and methods of treatment. — *Scientific Review. Medical sciences*. — 2017; 3: 71–4 (In Russ.). eLIBRARY ID: 28769807
  32. **Kuchiev G.G.** Dental morbidity and the need of the adult urban population of the Republic of Dagestan for orthopedic dental care: master's thesis abstract. — Moscow, 2014. — 31 p. (In Russ.). eLIBRARY ID: 30410772
  33. **Saburov S.K.** Need for patients with somatic pathology in orthopedic dental care. — *Avicenna bulletin*. — 2014; 4 (61): 121–5 (In Russ.). eLIBRARY ID: 23293253
  34. **Bronshtein D.A., Zaslavsky S.A., Olesov E.E.** Need in dental prophylaxis, treatment and prosthetics of the industrial workers with weights somatic

33. **Сабуров С.К.** Потребность больных с общесоматической патологией в ортопедической стоматологической помощи. — *Вестник Авиценны*. — 2014; 4 (61): 121—5. eLIBRARY ID: 23293253
34. **Бронштейн Д.А., Заславский С.А., Олесов Е.Е.** Потребность в стоматологической профилактике, лечении и протезировании работников промышленного предприятия с отягощенным соматическим статусом. — *Стоматология для всех*. — 2016; 3: 56—57. eLIBRARY ID: 28926839
35. **Оскольский Г.И., Юркевич А.В., Щеглов А.В.** Состояние протезов и нуждаемость в ортопедическом лечении населения Хабаровского края. — *Фундаментальные исследования*. — 2013; 7—2: 370—4. eLIBRARY ID: 19405181
36. **Баландина А.С., Языкова Е.А., Тупикова Л.Н.** Потребность в съемном зубном протезировании жителей Алтайского края. — *Dental Forum*. — 2009; 3: 22—4. eLIBRARY ID: 12871253
37. **Ерошенко Р.Э.** Совершенствование системы оказания стоматологической ортопедической помощи сельскому населению: на примере Омской области: дис. ... к.м.н. — Омск, 2018. — 148 с.
38. **Ашымов Ж.Д.** Распространенность стоматологических заболеваний, требующих ортопедического лечения в г. Бишкек. — *Вестник Казахского Национального медицинского университета*. — 2016; 1: 280—2. eLIBRARY ID: 28997691
39. **Мхитарян А.К., Агранович Н.В.** Мониторинг стоматологической заболеваемости среди взрослого населения Ставропольского края. — *Медицинский вестник Северного Кавказа*. — 2015; 3 (10): 266—9. eLIBRARY ID: 25066785
40. **Саркисян М.С., Гринин В.М., Ушаков Р.В.** Потребность населения мегаполиса в стоматологической помощи на основе дентальной имплантации. — *Вестник Национального медико-хирургического центра им. Н.И. Пирогова*. — 2013; 1 (8): 59—60. eLIBRARY ID: 21755501
41. **Дамбегова В.В.** Влияние стоматологического здоровья на качество жизни лиц пожилого и старческого возраста в РСО-Алания: дис. ... к.м.н. — М., 2014. — 100 с.
42. **Лемберг И.А.** Изучение потребности в комплексной стоматологической помощи среди городского населения. — *Кремлевская медицина. Клинический вестник*. — 2010; 1: 53—6. eLIBRARY ID: 15619950
43. **Рубникович С.П., Денисова Ю.Л., Карпук Н.А.** Распространенность основных ортопедических стоматологических заболеваний г. Витебска. — *Стоматология. Эстетика. Инновации*. — 2019; 1 (3): 14—7. eLIBRARY ID: 38552517
44. **Дзалаева Ф.К.** Диагностика и лечение пациентов при тотальной реабилитации зубных рядов с учетом функциональных и анатомических особенностей строения височно-нижнечелюстного сустава: дис. ... к.м.н. — М., 2020. — 303 с. eLIBRARY ID: 44491214
45. **Гветадзе Р.Ш., Бутова В.Г., Тимофеев Д.Е., Андреева С.Н.** Оценка возможностей ортопедических отделений медицинских организаций к внедрению современных технологий. — *Российский стоматологический журнал*. — 2020; 4 (24): 256—61. eLIBRARY ID: 44475518
46. **Андреева С.Н.** Системный анализ оценок, принятых в практике отечественной ортопедической стоматологии: дис. ... к.м.н., — М., 2004. — 207 с.
47. **Курбанов О.Р.** Определение потребности населения в различных видах зубных протезов. — *Вестник Медицинского стоматологического института*. — 2016; 3(38): 13—6. eLIBRARY ID: 32795505
48. **Ahn J.-C., Lee J.-H., Yoon J.-H., Lee J.-Y., Kim J.-H.** Interdisciplinary treatment of a patient with multiple missing teeth and periodontitis. — *Am J Orthod Dentofacial Orthop*. — 2018; 153 (2): 278—89. PMID: 29407506
49. **Gao J.-Y., Yu X.-Q.** Efficacy of orthodontic and orthognathic treatment for oral and maxillofacial deformities. — *Medicine (Baltimore)*. — 2019; 98 (39): e17324. PMID: 31574866
50. **Гажва С.И., Тетерин А.И., Багрянцева Н.В.** Ретроспективный анализ распространенности, нуждаемости и методов лечения потери зубов у пациентов стоматологического профиля в г. Ярославль. — *Современные проблемы науки и образования*. — 2018; 6: 9. eLIBRARY ID: 36870890
51. **Семенюк В.М., Жеребцов В.В., Жеребцова О.Е.** Состояние органов, тканей и сред полости рта у лиц, пользующихся длительно несъемными зубными протезами. — *Институт стоматологии*. — 2008; 2: 48, 50. eLIBRARY ID: 15275817
- status. — *International Dental Review*. — 2016; 3: 56—57 (In Russ.). eLIBRARY ID: 28926839
35. **Oskolsky G.I., Yurkevich A.V., Shcheglov A.V.** State of prostheses and need for orthopedic treatment in population of Khabarovsk region. — *Fundamental research*. — 2013; 7—2: 370—4 (In Russ.). eLIBRARY ID: 19405181
36. **Balandina A.S., Yazykova E.A., Tupikova L.N.** Removable dentures need in Altai population. — *Dental Forum*. — 2009; 3: 22—4 (In Russ.). eLIBRARY ID: 12871253
37. **Eroshenko R.E.** Improving the system of providing dental orthopedic care to the rural population: on the example of the Omsk region: master's thesis. — Omsk, 2018. — 148 p. (In Russ.).
38. **Ashymov J.D.** Prevalence of dental diseases requiring orthopedic treatment in Bishkek. — *Bulletin of the Kazakh National Medical University*. — 2016; 1: 280—2 (In Russ.). eLIBRARY ID: 28997691
39. **Mkhitaryan A.K., Agronovich N.V.** Monitoring of dental morbidity among the adult population of the Stavropol Territory. — *Medical News of North Caucasus*. — 2015; 3 (10): 266—9 (In Russ.). eLIBRARY ID: 25066785
40. **Sarkisyan M.S., Grinin V.M., Ushakov R.V.** The metropolitan population needs in dental implant care. — *Bulletin of Pirogov National Medical & Surgical Center*. — 2013; 1 (8): 59—60 (In Russ.). eLIBRARY ID: 21755501
41. **Dambegova V.V.** The influence of dental health on the quality of life of elderly and senile people in the Republic of North Ossetia — Alania: master's thesis. — M., 2014. — 100 p. (In Russ.).
42. **Lemberg I.A.** Assessment of need in comprehensive dental treatment among urban population. — *Kremlin medicine. Clinical Bulletin*. — 2010; 1: 53—6 (In Russ.). eLIBRARY ID: 15619950
43. **Rubnikovich S.P., Denisova Yu.L., Karpuk N.A.** Prevalence of the main orthopedic dental diseases of Vitebsk. — *Dentistry. Aesthetics. Innovation*. — 2019; 1 (3): 14—7 (In Russ.). eLIBRARY ID: 38552517
44. **Dzalaeva F.K.** Diagnostics and treatment of patients with total rehabilitation of the dentition, taking into account the functional and anatomical features of the structure of the temporomandibular joint: master's thesis. — Moscow, 2020. — 303 p. (In Russ.). eLIBRARY ID: 44491214
45. **Gvetadze R.Sh., Butova V.G., Timofeev D.E., Andreeva S.N.** Assessment of the capabilities of orthopedic departments of medical organizations to implement modern technologies. — *Russian Journal of Dentistry*. — 2020; 4 (24): 256—61 (In Russ.). eLIBRARY ID: 44475518
46. **Andreeva S.N.** System analysis of assessments adopted in the practice of domestic orthopedic dentistry: master's thesis. — Moscow, 2004. — 207 p. (In Russ.).
47. **Kurbanov O.R.** Evaluation of the population need in various types of dentures. — *Bulletin of the Medical Dental Institute*. — 2016; 3(38): 13—6 (In Russ.). eLIBRARY ID: 32795505
48. **Ahn J.-C., Lee J.-H., Yoon J.-H., Lee J.-Y., Kim J.-H.** Interdisciplinary treatment of a patient with multiple missing teeth and periodontitis. — *Am J Orthod Dentofacial Orthop*. — 2018; 153 (2): 278—289. PMID: 29407506
49. **Gao J.-Y., Yu X.-Q.** Efficacy of orthodontic and orthognathic treatment for oral and maxillofacial deformities. — *Medicine (Baltimore)*. — 2019; 98 (39): e17324. PMID: 31574866
50. **Gazhva S.I., Teterin A.I., Bagryantseva N.V.** Retrospective analysis of teeth losses prevalence, needs for prosthetics and its methods in Yaroslavl dental offices. — *Modern problems of science and education*. — 2018; 6: 9 (In Russ.). eLIBRARY ID: 36870890
51. **Semenyuk V.M., Zherebtsov V.V., Zherebtsova O.E.** The condition of organs, tissues and environments of the oral cavity in persons using permanently fixed dentures. — *The Dental Institute*. — 2008; 2: 48, 50 (In Russ.). eLIBRARY ID: 15275817



# МАТЕРИАЛЫ ДЛЯ ОРТОПЕДИЧЕСКОЙ СТОМАТОЛОГИИ

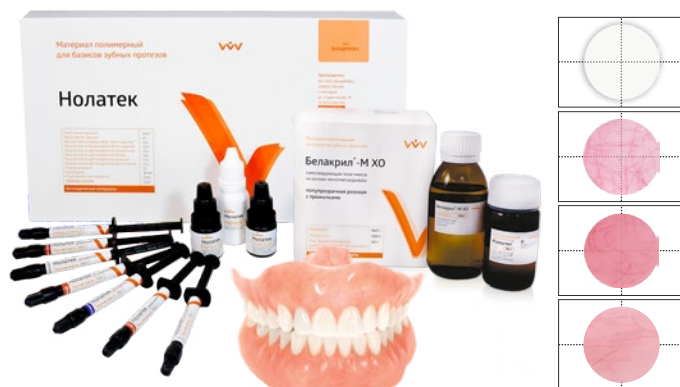  
**ВЛАДМИВА**  
www.vladmiva.ru



*Тик совершенства  
мастерства!*



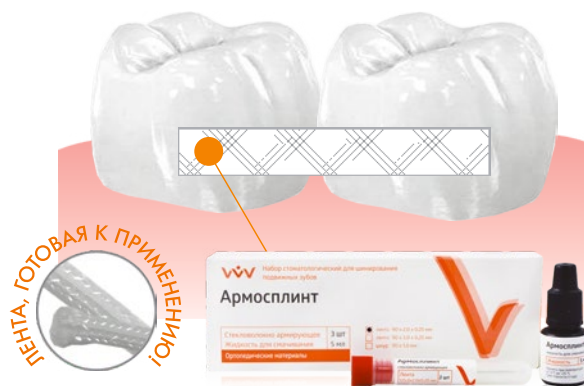
**ОТТИСКНЫЕ МАТЕРИАЛЫ**



**БАЗИСНЫЕ ПЛАСТМАССЫ**



**РЕТРАКЦИЯ ДЕСНЫ**



**МАТЕРИАЛ ДЛЯ ШИНирования**



**ФИКСАЦИЯ**



DOI: 10.37988/1811-153X\_2021\_2\_104

Н.М. Диденко<sup>1</sup>,

к.м.н., ассистент кафедры ортопедической стоматологии

А.В. Стефаниди<sup>2</sup>,

д.м.н., профессор кафедры медицинской реабилитации

Н.В. Мамонова<sup>3</sup>,

к.ф.-м.н., доцент кафедры математических методов и цифровых технологий

А.Я. Вязьмин<sup>1</sup>,

д.м.н., профессор, заведующий кафедрой ортопедической стоматологии

Е.В. Мокренко<sup>1</sup>,

к.м.н., доцент кафедры ортопедической стоматологии

В.В. Газинский<sup>1</sup>,

к.м.н., ассистент кафедры ортопедической стоматологии

<sup>1</sup> ИГМУ, 664003, Иркутск, Россия<sup>2</sup> ИГМАПО, 664049, Иркутск, Россия<sup>3</sup> Байкальский государственный университет, 664003, Иркутск, Россия

## Профилактика и лечение рецидивов аномалий окклюзии и деформаций зубных рядов: кинезиологический аспект

**Реферат.** При лечении нарушений окклюзии стоматологические вмешательства проводятся без учета кинезиологических аспектов. **Цель работы** — прогнозирование эффективности ортодонтического и ортопедического лечения нарушений окклюзии, сочетаемого с методами мануальной диагностики и терапией дисфункций опорно-двигательного аппарата. **Материалы и методы.** Проанализирована взаимосвязь нарушений окклюзии и осанки, клинические проявления аномалий окклюзии зубных рядов и постуры в группе из 175 пациентов в возрасте от 18 до 63 лет, которым было проведено ортодонтическое лечение окклюзионных нарушений с последующим изучением отдаленных результатов в течение 5 лет. Среди всех обследованных пациентов у 38 человек обнаружены признаки рецидивов аномалии окклюзии. По предложению врачей-неврологов обследованы 38 пациентов с признаками рецидивов окклюзионных нарушений зубных рядов во время функциональной нагрузки на позвоночник и стопы. Оценивали один из динамических признаков нарушения траектории движения нижней челюсти при открывании рта — девиацию вершины подбородка в сторону от срединной линии лица. **Результаты.** При сравнении выявленной девиации нижней челюсти у пациентов с неудовлетворительным катамнезом при трех функциональных состояниях пациентов обнаружены следующие типы биомеханических особенностей траектории ее перемещения: 1) девиация нижней челюсти не менялась в положении стоя и сидя, в отличие от девиации, первоначально выявленной в стоматологическом кресле у 3 (7,9%) человек; 2) девиация нижней челюсти увеличивалась или менялась в противоположную сторону в положении стоя, в отличие от девиации, первоначально выявленной в стоматологическом кресле у 15 (39,5%) человек; 3) более выраженная девиация нижней челюсти отмечена в положении сидя на стуле, в отличие от девиации, первоначально выявленной в стоматологическом кресле у 20 (53%) человек. Ко II группе были отнесены пациенты с дисфункцией костей черепа — 6 из 15 пациентов, к III группе — 5 из 20 пациентов с невыраженным плоскостопием. **Заключение.** В I группе обнаружены признаки частичного рецидива аномалии окклюзии. Этим больным проведена коррекция окклюзионных соотношений зубных рядов, даны рекомендации по использованию ретенционных ортодонтических устройств, а также по коррекции осанки в клинике мануальной терапии. Во II группе выявлено выраженное и несимметричное плоскостопие на обеих стопах. Перед началом лечения пациентам II группы рекомендовано изготовление индивидуальных стелек для коррекции опорной функции стопы и восстановления постурального равновесия тела. У 20 пациентов III группы обнаружены выраженные дисфункции костей черепа и таза в виде скручивания тазовых костей. Перед началом ортодонтической коррекции пациенты III группы проходили курс мануальной терапии краниального отдела с функциональной проработкой мышц челюстно-лицевой области, шейного, грудного и тазового отделов позвоночника.

**Ключевые слова:** окклюзия, осанка, postura, ортодонтическое лечение, девиация

### ДЛЯ ЦИТИРОВАНИЯ:

Диденко Н.М., Стефаниди А.В., Мамонова Н.В., Вязьмин А.Я., Мокренко Е.В., Газинский В.В. Профилактика и лечение рецидивов аномалий окклюзии и деформаций зубных рядов: кинезиологический аспект. — *Клиническая стоматология*. — 2021; 24 (2): 104—110. DOI: 10.37988/1811-153X\_2021\_2\_104

N.M. Didenko<sup>1</sup>,

PhD in Medical Sciences, assistant at the Prosthetic dentistry Department

A.V. Stefanidi<sup>2</sup>,

Grand PhD in Medical Sciences, professor of the Medical rehabilitation Department

## Prevention and treatment of recurrence of abnormalities of occlusion and dentition deformities: kinesiologic aspect

N.V. Mamonova<sup>3</sup>,  
PhD in Physics and Mathematics, associate  
professor of the Mathematical methods and  
digital technologies Department

A.Ya. Vyazmin<sup>1</sup>,  
doctor of Medical Sciences, Head  
of the orthopedic dentistry department

E.V. Mokrenko<sup>1</sup>,  
PhD in Medical Sciences, associate professor  
of the orthopedic dentistry department

V.V. Gazinskiy<sup>1</sup>,  
PhD in Medical Sciences, assistant  
of the orthopedic dentistry department

<sup>1</sup> Irkutsk State Medical  
University, 664003, Irkutsk, Russia

<sup>2</sup> Irkutsk State Medical  
Academy of Postgraduate  
Education, 664049, Irkutsk, Russia

<sup>3</sup> Baikal State University, 664003, Irkutsk, Russia

**Abstract.** Dental interventions are carried out without taking into account posturologist aspects in the treatment of disorders of occlusion. Purpose of the study — prediction of the effectiveness of orthodontic and orthopedic treatment of occlusion disorders combined with methods of manual diagnosis and therapy of musculoskeletal dysfunction. **Materials and methods.** To study the problem we analyzed the interrelation of occlusion and posture disorders, clinical manifestations of anomalies of occlusion of dentition and posture in a group of 175 patients aged 18 to 63 years, who underwent orthodontic treatment of occlusive disorders, followed by the study of long-term results for 5 years. Among all the examined patients 38 people showed signs of recurrence of occlusion abnormalities. At the suggestion of neurologists, we examined patients (38 people) with signs of recurrence of occlusive malocclusion during the functional load on the spine and foot. The one of the dynamic violation of the path of movement of the lower jaw when opening mouth — the deviation of the top of the chin away from the midline of the face is estimated in these three provisions. The evaluation of the data was carried out using statistical methods of variance and correlation analysis, determined the criteria of Fisher and Student. **Findings.** When comparing the revealed deviation of the mandible in patients with poor catamnesis in three functional states of patients, we found the following types of biomechanical features of the trajectory of its movement: I. The deviation of the mandible did not change in the standing and sitting position, unlike the deviation detected initially in the dental chair — in 3 (7.9%) people; II. The deviation of the lower jaw increased or changed in the opposite direction in the standing position in contrast to the deviation detected initially in the dental chair — in 15 (39.5%) people; III. A more pronounced deviation of the lower jaw was noted in the sitting position on the chair, unlike the deviation initially detected in the dental chair — in 20 (53%) people. Group II included patients with skull bone dysfunction — 6 people out of 15 (40% of patients), group III — patients with unexpressed flat feet — 5 people out of 20 (25%), etc. **Conclusion.** In group I of patients (3 persons) the revealed deviation of the mandible did not change in all listed functional states of the HMS. These patients underwent correction of occlusive ratios of dentition, recommendations on the use of retention orthodontic devices, as well as correction of posture in the clinic of manual therapy. In group II 15 patients were found to have pronounced and asymmetric flat feet on both feet. Before the treatment of occlusive disorders of the patients of the second group recommended the production of individual insoles to correct the support function of the feet and restore postural equilibrium of the body. In 20 patients of group III, pronounced dysfunction of the skull bones and pelvic dysfunction in the form of twisting of the pelvic bones were found. In this group of patients we determined descending ode dysfunction. Before the beginning of orthodontic correction the group III patients underwent manual therapy of the cranial department with functional study of the muscles of the maxillofacial region, cervical, thoracic and pelvic spine.

**Key words:** occlusion, posture, pose, orthodontic treatment, deviation

#### FOR CITATION:

*Didenko N.M., Stefanidi A.V., Mamonova N.V., Vyazmin A.Ya., Mokrenko E.V., Gazinskiy V.V.* Prevention and treatment of recurrence of abnormalities of occlusion and dentition deformities: kinesiologic aspect. *Clinical Dentistry (Russia)*. 2021; 24 (2): 104—110. DOI: 10.37988/1811-153X\_2021\_2\_104

## ВВЕДЕНИЕ

Диагностика аномалий окклюзии и деформаций зубных рядов у взрослых пациентов в клинике ортопедической стоматологии, как правило, не вызывает затруднений у врача-стоматолога. Работами ряда исследователей доказана взаимосвязь нарушений окклюзии зубных рядов и осанки [1—6]. Изучены клинические проявления аномалий окклюзии зубных рядов у пациентов с нарушениями положения тела в пространстве — постантуры [7—15]. В некоторых клинических случаях этот факт позволяет объяснить неудовлетворительные результаты ортодонтического и ортопедического лечения, его длительность, осложнения и рецидивы аномалий окклюзии и деформаций зубных рядов.

Дело в том, что при обследовании и лечении в клинике ортопедической стоматологии пациенты находятся в стоматологическом кресле (положение полулежачего). При этом их голова фиксирована подголовником, а позвоночник поддерживает спинка кресла, шея и спина расслаблены, опорно-двигательный аппарат (ОДА) не поддерживает равновесие тела. Когда пациент садится на стул без поддержки спины и головы, а тем более встает на ноги, в действие вступают постурологические факторы удержания равновесия тела [15, 16]. Стоматологические вмешательства, в частности протезирование или пломбирование, направленное на формирование правильных окклюзионных взаимоотношений, а также ортодонтическое лечение проводятся без учета кинезиологических аспектов при лечении нарушений окклюзии [17].



Врачу-стоматологу в клинике ортопедической стоматологии сложно разобраться, каковы на самом деле причины возникающих рецидивов нарушений окклюзии после стоматологического лечения у пациентов с нарушениями осанки. Какие формы нарушений ОДА формируют рецидивы окклюзионных нарушений? Может ли измениться биомеханика движений нижней челюсти во время открывания рта при различных функциональных состояниях позвоночника? Как оценить эффективность стоматологического вмешательства на основании диагностики и лечения нарушений ОДА? Что стало причиной: структурные изменения в краниальном отделе, дисбаланс в челюстно-лицевой области, в частности функция жевательных мышц, или нарушения ОДА пациента?

**Цель работы** — прогнозирование эффективности ортодонтического и ортопедического лечения нарушений окклюзии, сочетаемого с методами мануальной диагностики и терапией дисфункций ОДА.

## МАТЕРИАЛЫ И МЕТОДЫ

Обследовано 175 пациентов в возрасте от 18 до 63 лет, которым с 2008 по 2012 г. в клинике ортопедической стоматологии Иркутского государственного медицинского университета проведено ортодонтическое лечение окклюзионных нарушений зубных рядов с последующим изучением отдаленных результатов в течение 5 лет. Среди всех обследованных у 38 (21,7%) пациентов выявлены признаки рецидивов аномалии окклюзии зубных рядов (табл. 1).

Визуальное изучение окклюзионных контактов, зубов в положении центральной, передней, боковых и динамической окклюзии при движении нижней челюсти проводили в трех взаимно перпендикулярных направлениях. Выявленные рецидивы нарушений окклюзии зубных рядов были сгруппированы по основным направлениям: сагиттальному, трансверзальному и вертикальному.

Оценку параметров функции ОДА проводили по методике, предусматривающей осмотр пациента

в положении стоя, когда в действие силы вступают земного притяжения — гравитации, что позволяет оценить функцию постуральной системы — образование позы [5]. Расположение анатомических ориентиров головы, тела, ног и свода стоп пациентов выявляли относительно референтной линии — вертикальной оси тела во фронтальной (смещение), сагиттальной (смещение) и горизонтальной плоскостях (ротация). Оценивали парные анатомические ориентиры тела, соединенные прямыми линиями.

Для анализа причин, приводящих к неудовлетворительным результатам в анамнезе пациентов, по предложению врачей-неврологов обследовали 38 человек с признаками рецидивов окклюзионных нарушений зубных рядов во время функциональной нагрузки на позвоночник и стопы. Обследование пациентов проводилось в трех основных положениях: в положении полулежа с поддержкой головы и спины в стоматологическом кресле (такое положение тела пациента мы характеризуем как положение функционального или физиологического покоя позвоночника); в положении сидя на стуле без поддержки спины и головы — положение функциональной нагрузки на позвоночник; в положении стоя — положение функциональной нагрузки на позвоночник и стопы.

В трех этих положениях оценивается один из динамических признаков нарушения траектории движения нижней челюсти при открывании рта — девиация вершины подбородка в сторону от срединной линии лица. Полученные данные оценивали с помощью статистических методов дисперсионного и корреляционного анализа, определяя критерии Фишера и Стьюдента.

Для определения влияния сочетаний нарушений окклюзии зубных рядов по основным направлениям на форму окклюзионных нарушений проведен дисперсионный анализ их клинических характеристик у пациентов до начала лечения и у пациентов с неудовлетворительным анамнезом. Анализируя полученные данные и используя критерий Фишера ( $F$ ), при уровне значимости 5% были получены следующие результаты.

**Таблица 1. Клиническая характеристика окклюзионных нарушений обследуемых пациентов до ортодонтического лечения и рецидивов окклюзионных нарушений пациентов с анамнезом 5 лет и более после ортодонтического лечения**

[Table 1. Clinical characteristics of occlusive disorders of the patients before orthodontic treatment and recurrence of occlusive disorders of the patients with follow-up of 5 years or more after orthodontic treatment]

Преимущественное направление окклюзионных нарушений	$n=175$			$n=38$		
	гнатическая	суставная	зубо-альвеолярная	гнатическая	суставная	зубо-альвеолярная
Сагиттальное	8	24	65	8	8	2
Трансверзальное	12	16	38	12	7	1
Вертикальное	3	—	9	—	—	—
Всего	23	40	112	20	15	3

## РЕЗУЛЬТАТЫ

Для пациентов, обследованных до начала ортодонтического лечения, статистика не выявила существенной значимости по направлению или по форме окклюзионных нарушений. Оба эти показателя оказались статистически незначимыми, значимость показателя  $p=0,258$ . В то же время для пациентов с неудовлетворительным анамнезом статистическая значимость определяется формой окклюзионных нарушений (гнатическая и суставная), значимость показателя  $p=0,034$ .  $F$  равен 12,72, что явно больше критической точки — 9,55. Таким образом, гипотеза о незначимости влияния фактора формы аномалии окклюзии отклоняется, и с надежностью 95% можно утверждать

о важности такого фактора, как форма аномалии окклюзии зубных рядов у людей с неудовлетворительным катамнезом (рис. 1).

У 35 (92,1%) лиц с неудовлетворительным катамнезом выявлены выраженные сочетанные нарушения опорно-двигательного аппарата (ОДА) в виде сколиоза позвоночника, плоскостопия и деформации черепа (табл. 2).

Среди 137 человек с удовлетворительным катамнезом выявлены следующие нарушения ОДА: плоскостопие — у 32 (23,3%) человек; сколиоз — у 29 (21,1%) человек; деформация костей черепа — у 22 (16,1%) человек. И только у 14 (10,2%) пациентов отмечались сочетанные формы дисфункций, причем эти формы были невыраженными. Графическое изображение соотношения клинических характеристик ОДА позволяет уверенно констатировать, что у пациентов с удовлетворительным катамнезом (УК) частота встречаемости невыраженной формы (НФ) выше дисфункций ОДА, чем у пациентов с неудовлетворительным катамнезом (НК), поэтому невыраженные дисфункции ОДА у НК более значимы. Следовательно, указанные нарушения не сочетались и были менее выражены (рис. 2).

При сравнении выявленной девиации нижней челюсти у пациентов с неудовлетворительным катамнезом при трех функциональных состояниях обнаружены следующие типы биомеханических особенностей траектории ее перемещения (табл. 3):

- I — девиация нижней челюсти не менялась в положении стоя и сидя, в отличие от девиации, первоначально выявленной в стоматологическом кресле, — у 3 (7,9%) человек;
- II — девиация нижней челюсти увеличивалась или менялась в противоположную сторону в положении стоя, в отличие от девиации, первоначально выявленной в стоматологическом кресле — у 15 (39,5%) человек;

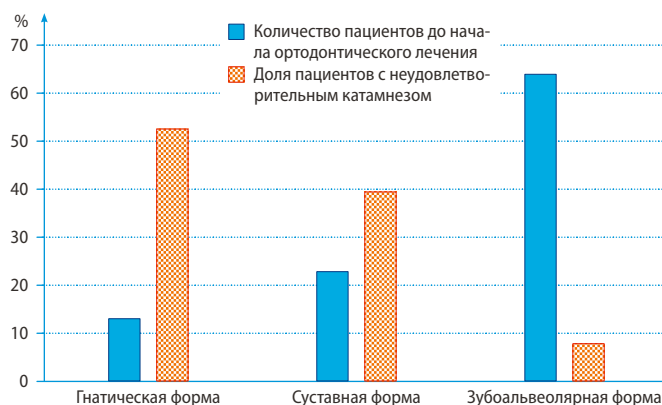


Рис. 1. Количество пациентов до ортодонтического лечения и доля пациентов с неудовлетворительным катамнезом  
[Fig. 1. Number of patients before orthodontic treatment and the of patients with unsatisfactory follow-up]

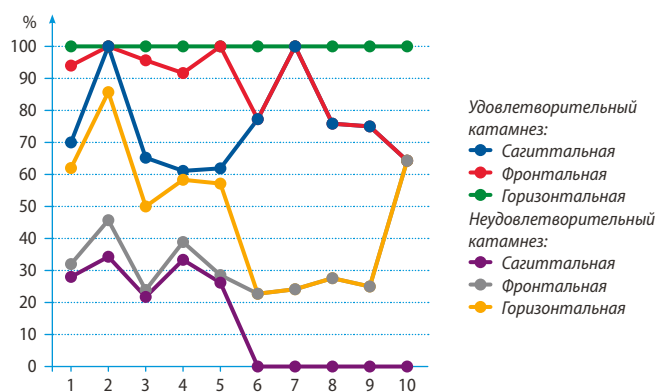


Рис. 2. Соотношение показателей невыраженной формы дисфункции опорно-двигательного аппарата у пациентов с удовлетворительным и неудовлетворительным катамнезом  
[Fig. 2. The indicators ratio of the unexpressed form of musculoskeletal dysfunction in patients with satisfactory and unsatisfactory catamnesis]

Таблица 2. Результаты клинического осмотра пациентов с катамнезом 5 и более лет  
[Table 2. Results of clinical examination of patients with catamnesis for 5 years or more]

Плоскость, в которой обнаружены изменения опорно-двигательного аппарата		Неудовлетворительный катамнез (n=38)					Удовлетворительный катамнез (n=137)				
		сколиоз	дисфункция костей таза	плоскостопие	сочетанная форма дисфункции	дисфункция костей черепа	сколиоз	дисфункция костей таза	плоскостопие	сочетанная форма дисфункции	дисфункция костей черепа
Сагитальная	выраженная дисфункция	14	12	10	12	10	0	0	0	0	0
	невыраженная дисфункция	1	1	1	2	1	5	7	8	8	9
Фронтальная	выраженная дисфункция	10	14	11	7	10	0	0	0	0	0
	невыраженная дисфункция	0	2	7	1	2	12	22	14	16	0
Горизонтальная	выраженная дисфункция	11	9	14	16	15	0	0	0	0	0
	невыраженная дисфункция	2	0	0	0	0	5	0	7	8	5

III — более выраженная девиация нижней челюсти отмечена в положении сидя на стуле, в отличие от девиации, первоначально выявленной в стоматологическом кресле, — у 20 (52,6%) человек.

**Таблица 3. Клиническая характеристика изменений опорно-двигательного аппарата по группам выявленной девиации нижней челюсти у пациентов с неудовлетворительным катамнезом**  
[Table 3. Clinical characteristics of changes in the musculoskeletal groups revealed deviation of the mandible in patients with poor catamnesis]

Нарушение опорно-двигательного аппарата		Группа по типу реакции		
		I	II	III
Дисфункция костей черепа	Выраженная	0	6	20
	Невыраженная	1	9	0
Сколиоз	Выраженный	0	10	19
	Невыраженный	3	4	1
Дисфункция костей таза	Выраженная	0	15	20
	Невыраженная	0	5	5
Плоскостопие	Выраженное	0	15	1
	Невыраженное	0	0	5
Сочетанные формы		0	15	14

Для исследования клинических характеристик изменений ОДА по группам выявленной девиации использованы корреляционный анализ и критерий Стьюдента, что позволило оценить зависимость сочетания различной степени выраженности дисфункции ОДА с изменениями траектории перемещения нижней челюсти (девиации) в разных группах пациентов. Были исследованы процентные отношения имеющихся данных.

В самой немногочисленной I группе пациентов (3 человека) выявленная девиация нижней челюсти не менялась во всех перечисленных функциональных состояниях ОДА. У этих пациентов обнаружены признаки частичного рецидива аномалии окклюзии. Отмечена тенденция к смещению нижней челюсти в прежнее положение. Выяснилось, что после окончания ортодонтического лечения пациенты рано перестали пользоваться ретенционными аппаратами и не посещали врача-ортодонта. Этим больным была проведена коррекция окклюзионных соотношений зубных рядов, даны рекомендации по использованию ретенционных ортодонтических устройств, а также по коррекции осанки в клинике мануальной терапии.

Так, к II группе были отнесены пациенты с дисфункцией костей черепа — 6 человек из 15 (40% пациентов), к III группе — пациенты с невыраженным плоскостопием — 5 человек из 20 (25%) и т. д.

В результате исследований определено, что во II группе пациентов выявлена высокая обратная корреляция между наличием дисфункции костей черепа и выраженным плоскостопием ( $r=0,9998$ ), т.е. чем больше у человека выражено плоскостопие, тем реже встречается дисфункция костей черепа. В III группе пациентов была зафиксирована высокая корреляция

между влиянием дисфункции костей таза и дисфункцией в костях черепа ( $r=0,998$ ), т.е. чем чаще у пациентов выявляются выраженные дисфункции в костях черепа, тем чаще обнаруживаются выраженные дисфункции в костях таза. Высокое значение  $r$  свидетельствует о существенной зависимости между рассматриваемыми показателями, учитывая критерий Стьюдента при 5-процентном уровне значимости.

## ЗАКЛЮЧЕНИЕ

Во II группе у 15 пациентов было выявлено выраженное и несимметричное плоскостопие на обеих стопах. Известно, что нарушение опорной функции стопы приводит к восходящей патологии ОДА, нарушению пострурального тонуса жевательных мышц и краниомандибулярной дисфункции [7–10, 18]. Это, в свою очередь, ведет к изменению биомеханики движений нижней челюсти, а следовательно, меняет окклюзию [5–7, 10–13, 19], поэтому у таких пациентов девиация нижней челюсти усиливалась в положении стоя при выраженном несимметричном плоскостопии. Названную совокупность нарушений, обнаруженную у данной группы больных, мы определяли как восходящую дисфункцию.

Перед началом лечения пациентов II группы рекомендовано изготовление индивидуальных стелек для коррекции опорной функции стоп и восстановления пострурального равновесия тела. После завершения ортодонтического лечения пациенты направлялись к врачам-остеопатам для выравнивания баланса поструральных мышц.

У 20 пациентов III группы обнаружены выраженные дисфункции костей черепа и таза в виде скручивания тазовых костей. В этой группе больных мы определяли нисходящую дисфункцию ОДА.

Первичным было изменение в костях черепа, причем дисфункция черепа проявлялась наружной ротацией височной кости с одной стороны и внутренней ротацией височной кости — с другой. Они приводили к сколиозу в шейном и грудном отделах позвоночника, а также сопровождалась ротационной дисфункцией костей таза [20–23]. В положении сидя, без поддержки в поясничном и грудном отделах позвоночника, человек, у которого в результате сколиоза нарушен баланс глубоких мышц позвоночного столба, вынужден постоянно поддерживать голову. Напрягаются ременная и грудино-ключично-сосцевидная мышца шеи, которые являются антагонистами височных и жевательных мышц, причем тонус этих мышц изменяется [24–29], что приводит к нарушению динамических окклюзионных взаимоотношений зубных рядов, а в конечном итоге — к рецидиву аномалии окклюзии [30–35].

Перед началом ортодонтической коррекции пациенты III группы проходили курс мануальной терапии краниального отдела с функциональной проработкой мышц челюстно-лицевой области, шейного, грудного и тазового отделов позвоночника. По окончании ортодонтических и ортопедических стоматологических



мероприятий пациентов вновь направляли в клинику мануальной терапии для закрепления полученных удолетворительных результатов комплексного лечения нарушений окклюзии зубных рядов.

## ВЫВОДЫ

1. При выраженных и сочетанных формах нарушений ОДА возникают условия для формирования рецидивов нарушения окклюзии зубных рядов после ортодонтического лечения.
2. Необходимо учитывать динамические признаки нарушений биомеханики движений нижней челюсти — это позволяет предупредить формирование рецидивов окклюзионных нарушений зубных рядов.
3. При восходящей форме дисфункции ОДА перед началом ортодонтического лечения необходимо нормали-

зовать опорную функцию стоп и постуральное равновесие.

4. При нисходящей дисфункции ОДА необходимо остеопатическое воздействие на краниальный отдел черепа, челюстно-лицевую область, шейный, грудной и тазовый отделы позвоночника для достижения наиболее эффективного и стабильного результата лечения аномалий окклюзии и деформаций зубных рядов.

**Конфликт интересов.** Автор декларирует отсутствие конфликта интересов.

Поступила: 31.01.2021 Принята в печать: 18.03.2021

**Conflict of interests.** The author declares no conflict of interests.

Received: 31.01.2021 Accepted: 18.03.2021

## ЛИТЕРАТУРА / REFERENCES:

1. Косюга С.Ю., Богомолова Е.С., Беляков С.А. Стоматология; анализ взаимосвязи зубочелюстных аномалий и заболеваний опорно-двигательного аппарата у детей 6, 9 и 12 лет. — *Вятский медицинский вестник*. — 2016; 4 (52): 90—2  
[Kosyuga S.Yu., Bogomolova E.S., Belyakov S.A. Analysis of the dentoalveolar anomalies and musculoskeletal diseases association in children aged 6, 9 and 12 years old. — *Medical Newsletter of Vyatka*. — 2016; 4 (52): 90—2 (In Russ.). eLIBRARY ID: 28789228
2. Марков Н.М., Иванов В.В., Кречина Е.К., Погабало И.В. Стабилметрия как метод оценки влияния ортодонтического лечения на постуральный статус у пациентов с дистальной окклюзией. — *Стоматология для всех*. — 2019; 2 (87): 16—21  
[Markov N.M., Ivanov V.V., Krechina E.K., Pogabalo I.V. Stabliometry as a method for assessing the effect of the orthodontic treatment on body posture in patients with distal occlusion. — *International Dental Review*. — 2019; 2 (87): 16—21 (In Russ.). eLIBRARY ID: 38237366
3. Иванов В.В., Ачкасов Е.Е., Марков Н.М., Кречина Е.К. Изменение постурального статуса при ортодонтическом лечении нарушений прикуса. — *Стоматология*. — 2018; 97 (1): 50—3  
[Ivanov V.V., Achkasov E.E., Markov N.M., Krechina E.K. Changes of postural status in patients undergoing orthodontic treatment. — *Stomatology*. — 2018; 97 (1): 50—3 (In Russ.). eLIBRARY ID: 32449470
4. Weon J.-H., Oh J.-S., Cynn H.-S., Kim Y.-W., Kwon O.-Y., Yi C.-H. Influence of forward head posture on scapular upward rotators during isometric shoulder flexion. — *J Bodyw Mov Ther*. — 2010; 14 (4): 367—74. PMID: 20850044
5. Червоток А.Е., Егорова И.А., Фадеев Р.А., Бучнов А.Д., Червоток Е.А. Эффективность комплексной остеопатической и ортодонтической коррекции парафункции жевательных мышц при дисфункции височно-нижнечелюстного сустава. — *Институт стоматологии*. — 2021; 1 (90): 25—7  
[Chervotok A.E., Egorova I.A., Fadeev R.A., Buchnov A.D., Chervotok E.A. Efficiency of comprehensive osteopathic and orthodontic correction of parafunctions of masticatory muscles against dysfunction of temporomandibular joint. — *The Dental*
6. Беляков С.А., Косюга С.Ю., Богомолова Е.С., Бухнин А.В. Изучение взаимосвязи нарушений опорно-двигательного аппарата с патологиями прикуса у детей. — *Стоматология для всех*. — 2016; 4: 53—5  
[Belyakov S.A., Kosyuga S.Yu., Bogomolova E.S., Buhnin A.V. The study of the relationship type disorders of the musculoskeletal system with abnormalities of bite in children. — *International Dental Review*. — 2016; 4: 53—5 (In Russ.). eLIBRARY ID: 28969260
7. Иванов В.В., Марков Н.М. Влияние зубочелюстной системы на постуральный статус пациента. — *Мануальная терапия*. — 2013; 3 (51): 83—9  
[Ivanov V.V., Markov N.M. The effect of the dentition on the postural patient's status. — *Manual therapy*. — 2013; 3 (51): 83—9 (In Russ.). eLIBRARY ID: 21427696
8. Байрамова Л.Н., Закирова Г.Г., Шамилова Т.А., Текутьева Н.В. Клинический портрет пациентов с зубочелюстными аномалиями с разными степенями трудности ортодонтического лечения. — *Российский остеопатический журнал*. — 2015; 1—2 (28—29): 95—105  
[Bayramova L., Zakirova G., Shamilova T., Tekutyeva N. Clinical profile of patients with dental anomalies with different degrees of difficulty for orthodontic therapy. — *Russian Osteopathic Journal*. — 2015; 1—2 (28—29): 95—105 (In Russ.). eLIBRARY ID: 23699966
9. Baldini A., Beraldi A., Nota A., Danelon F., Ballanti F., Longoni S. Gnathological postural treatment in a professional basketball player: a case report and an overview of the role of dental occlusion on performance. — *Ann Stomatol (Roma)*. — 2012; 3 (2): 51—8. PMID: 23087786
10. Julià-Sánchez S., Álvarez-Herms J., Gatterer H., Burtscher M., Pagès T., Viscor G. The influence of dental occlusion on the body balance in unstable platform increases after high intensity exercise. — *Neurosci Lett*. — 2016; 617: 116—21. PMID: 26876449
11. Julià-Sánchez S., Álvarez-Herms J., Cirer-Sastre R., Corbi F., Burtscher M. The Influence of Dental Occlusion on Dynamic Balance and Muscular Tone. — *Front Physiol*. — 2020; 10: 1626. PMID: 32082183
12. McLean L.F., Brenman H.S., Friedman M.G. Effects of changing body position on dental occlusion. — *J Dent Res*. — 1973; 52 (5): 1041—5. PMID: 4517740

.....

13. **Haralur S., Al-Gadhaan S., Al-Qahtani A., Mossa A., Al-Shehri W., Addas M.** Influence of functional head postures on the dynamic functional occlusal parameters. — *Ann Med Health Sci Res.* — 2014; 4 (4): 562–6. PMID: 25221705
14. **Huggare J.A., Raustia A.M.** Head posture and cervico-vertebral and craniofacial morphology in patients with craniomandibular dysfunction. — *Cranio.* — 1992; 10 (3): 173–9. PMID: 1423679
15. **Nicolakis P., Nicolakis M., Piehslinger E., Ebenbichler G., Vachuda M., Kirtley C., Fialka-Moser V.** Relationship between craniomandibular disorders and poor posture. — *Cranio.* — 2000; 18 (2): 106–12. PMID: 11202820
16. **Zurita-Hernandez J., Ayuso-Montero R., Cuartero-Balana M., Willaert E., Martinez-Gomis J.** Relationship between Unilateral Posterior Crossbite and Human Static Body Posture. — *Int J Environ Res Public Health.* — 2020; 17 (15): 5303. PMID: 32717988
17. **Gonzalez H.E., Manns A.** Forward head posture: its structural and functional influence on the stomatognathic system, a conceptual study. — *Cranio.* — 1996; 14 (1): 71–80. PMID: 9086879
18. **Chessa G., Capobianco S., Lai V.** [Stabilimetry and craniocervico-mandibular disorders]. — *Minerva Stomatol.* — 2002; 51 (5): 167–71. PMID: 12070467
19. **Julià-Sánchez S., Álvarez-Herms J., Burtscher M.** Dental occlusion and body balance: A question of environmental constraints? — *J Oral Rehabil.* — 2019; 46 (4): 388–97. PMID: 30664820
20. **Баўрамова Л.Н., Закирова Г.Г., Текутьева Н.В., Шамилова Т.А.** Постура и прикус. Структура соматических дисфункций при мезиальном (переднем) и дистальном (заднем) положении нижней челюсти. — *Мануальная терапия.* — 2015; 2 (58): 33–41 [Bayratova L.N., Zakirova G.G., Tekutyeva N.V., Shamilova T.A. Postura and occlusion. The structure of somatic dysfunctions in the mesial (anterior) and distal (posterior) position of the lower jaw. — *Journal of Manual Therapy.* — 2015; 2 (58): 33–41 (In Russ.)]. eLIBRARY ID: 23930083
21. **Goldstein D.F., Kraus S.L., Williams W.B., Glasheen-Wray M.** Influence of cervical posture on mandibular movement. — *J Prosthet Dent.* — 1984; 52 (3): 421–6. PMID: 6592342
22. **Preiskel H.W.** Some observations on the postural position of the mandible. — *J Prosthet Dent.* — 1965; 15: 625–33. PMID: 14313309
23. **Cuccia A., Caradonna C.** The relationship between the stomatognathic system and body posture. — *Clinics (Sao Paulo).* — 2009; 64 (1): 61–6. PMID: 19142553
24. **Suzuki S., Matsubara N., Hisano M., Soma K.** Investigation of cervical muscle mechanisms during jaw movement—using a prototype head-jaw-neck model. — *J Med Dent Sci.* — 2003; 50 (4): 285–90. PMID: 15074356
25. **Zafar H.** Integrated jaw and neck function in man. Studies of mandibular and head-neck movements during jaw opening-closing tasks. — *Swed Dent J Suppl.* — 2000; (143): 1–41. PMID: 11234611
26. **Zafar H., Nordh E., Eriksson P.O.** Temporal coordination between mandibular and head-neck movements during jaw opening-closing tasks in man. — *Arch Oral Biol.* — 2000; 45 (8): 675–82. PMID: 10869479
27. **Kang J.-H.** Neck associated factors related to migraine in adolescents with painful temporomandibular disorders. — *Acta Odontol Scand.* — 2021; 79 (1): 43–51. PMID: 32529877
28. **Hong S.W., Lee J.K., Kang J.-H.** Relationship among cervical spine degeneration, head and neck postures, and myofascial pain in masticatory and cervical muscles in elderly with temporomandibular disorder. — *Arch Gerontol Geriatr.* — 2019; 81: 119–128. PMID: 30554035
29. **Kang J.-H.** Effects on migraine, neck pain, and head and neck posture, of temporomandibular disorder treatment: Study of a retrospective cohort. — *Arch Oral Biol.* — 2020; 114: 104718. PMID: 32334135
30. **Fernández-de-Las-Peñas C., Galán-Del-Río F., Alonso-Blanco C., Jiménez-García R., Arendt-Nielsen L., Svensson P.** Referred pain from muscle trigger points in the masticatory and neck-shoulder musculature in women with temporomandibular disorders. — *J Pain.* — 2010; 11 (12): 1295–304. PMID: 20494623
31. **Costa Y.M., Arijji Y., Ferreira D.M.A.O., Bonjardim L.R., Conti P.C.R., Arijji E., Svensson P.** Muscle hardness and masticatory myofascial pain: Assessment and clinical relevance. — *J Oral Rehabil.* — 2018; 45 (8): 640–646. PMID: 29745983
32. **da Costa D.R.A., de Lima Ferreira A.P., Pereira T.A.B., Porporatti A.L., Conti P.C.R., Costa Y.M., Bonjardim L.R.** Neck disability is associated with masticatory myofascial pain and regional muscle sensitivity. — *Arch Oral Biol.* — 2015; 60 (5): 745–52. PMID: 25748395
33. **Kraus S.** Temporomandibular disorders, head and orofacial pain: cervical spine considerations. — *Dent Clin North Am.* — 2007; 51 (1): 161–93, vii. PMID: 17185065
34. **Silveira A., Armijo-Olivo S., Gadotti I.C., Magee D.** Masticatory and cervical muscle tenderness and pain sensitivity in a remote area in subjects with a temporomandibular disorder and neck disability. — *J Oral Facial Pain Headache.* — 2014; 28 (2): 138–46. PMID: 24829929
35. **Gillies G.T., Christy D.W., Stenger J.M., Broaddus W.C.** Equilibrium and non-equilibrium dynamics of the craniomandibular complex and cervical spine. — *J Med Eng Technol.* — 2003; 27 (1): 32–40. PMID: 12623610

DOI: 10.37988/1811-153X\_2021\_2\_111

В.В. Бабич,

к.м.н., доцент кафедры ортопедической стоматологии

Санкт-Петербургский медико-социальный институт, 195271, Санкт-Петербург, Россия

## Сложность и стратегия лечения стоматологических пациентов с эпилепсией

**Реферат.** Проведен ретроспективный анализ пациентов с эпилепсией на стоматологическом приеме. Больные отмечали наличие болевых ощущений в околоушной области и в области жевательных мышц с обеих сторон. **Методы.** Осмотр, лечебно-диагностический аппарат (каппа), гнатодинамометрия, поверхностная электромиография собственно жевательных мышц. **Результаты.** Использование лечебно-диагностического аппарата (каппы) у пациентов с эпилепсией необходимо для предупреждения разрушения зубов и возникновения зубочелюстных деформаций; оно способствует улучшению функционирования зубочелюстного аппарата. Больные субъективно отмечали снижение болевых ощущений в области височно-нижнечелюстных суставов и жевательных мышц. **Выводы.** Пациентам с эпилепсией необходимо ношение стабилизирующего внутриротового

лечебно-диагностического аппарата (каппы на нижнюю челюсть) и наблюдение у врача — стоматолога-ортопеда не реже 1 раза в 3 месяца.

**Ключевые слова:** эпилепсия, повышенная стираемость, коронковая часть зуба, шинотерапия, каппа, гнатодинамометрия, поверхностная электромиография

### ДЛЯ ЦИТИРОВАНИЯ:

**Бабич В.В.** Сложность и стратегия лечения стоматологических пациентов с эпилепсией. — *Клиническая стоматология*. — 2021; 24 (2): 111—115. DOI: 10.37988/1811-153X\_2021\_2\_111

V.V. Babich,

PhD in Medical Sciences, associate professor of the Prosthodontics Department

Saint-Petersburg Medico-Social Institute, 195271, Saint-Petersburg, Russia

## Difficulty and strategy of treatment for dental patients with epilepsy

**Abstract.** Retrospective analysis of patients with epilepsy during splint-therapy treatment. Patients suffered from pain in temporomandibular and masticate muscles areas. **Methods.** Visual analysis, splint-therapy (splint), gnatodynamometry, superficial electromyography. **Result.** Concern among patients with epilepsy splint-therapy is able to adapt temporo-mandibular and masticate muscles for adequate function, avoid pain syndrome, and lead to more successful prosthetic dental treatment. Level of points in gnatodynamometry increased after 3-months splint-therapy treatment compared to level of points in superficial electromyography, where changes was insignificant. Pain symptomathy has been significantly decreased by objectively observed of patients; based on the opinions from themselves. **Conclusion.** Patients with epilepsy

necessary needed for wear a hard acrylic splint on mandible to all night long and 2—3 hours per day plus, and also visit prosthodontist for dynamic control and corrections not on less than 1 per 3 months.

**Keywords:** epilepsy, teeth abrasion, tooth crown, splint-therapy, splint

### FOR CITATION:

**Babich V.V.** Difficulty and strategy of treatment for dental patients with epilepsy. *Clinical Dentistry (Russia)*. 2021; 24 (2): 111—115. DOI: 10.37988/1811-153X\_2021\_2\_111

### ВВЕДЕНИЕ

Больные, страдающие эпилепсией, представляют особую категорию пациентов среди обращающихся за стоматологической помощью. Это связано с возможным провоцированием эпилептического приступа (статуса) в условиях стоматологического кабинета специфическими раздражителями: яркий свет; раздражающий, непривычный шум; манипуляции в полости рта и даже обычное прикосновение к пациенту. Согласно международной классификации, по виду приступов эпилепсии

разделяют на генерализованные (судороги вследствие первичной активации нейронов обоих полушарий мозга) и фокальные (раздражение группы нейронов в одном полушарии) [1]. По этиологии эпилепсии разделяют на идиопатические (этиология неизвестна), симптоматические (как симптом выявленного заболевания) и семейные (генетические) [1, 2]. Кроме того, существуют еще 3 отдельные категории: прогрессирующие миоклонические эпилепсии; эпилептические энцефалопатии; рефлекторные эпилепсии (идиопатическая фотосенситивная затылочная эпилепсия — может быть



вызвана световой стимуляцией; стартл-эпилепсия, которая провоцируется резкими звуками, испугом, внезапным раздражителем) [1, 2].

Для каждой возрастной группы характерны определенные формы эпилепсий, эпилептических синдромов; зная возраст дебюта и вид приступа: сложные (психомоторные), атонические, миоклонические (короткие внезапные мышечные сокращения), тонико-клонические (grand mal) — самая тяжелая форма, можно определить конкретную форму и подобрать соответствующую схему лечения [1, 2].

В патогенезе эпилепсии ключевую роль играют патологические синхронные разряды группы нейронов; патология развивается вторично при патологии мембран нейронов и дисбалансе между возбуждающими и тормозящими системами (при воздействии нейромедиаторов на ионотропные рецепторы). Например, ионотропные рецепторы гамма-аминомасляной кислоты повышают проницаемость мембраны нейрона для отрицательных ионов хлора — это вызывает гиперполяризацию нейрона (преимущественно положительный заряд во внеклеточном пространстве), увеличение тормозящего постсинаптического потенциала. N-метил-D-аспартат, напротив, увеличивает проницаемость для натрия и кальция, в результате создается преимущественно отрицательный заряд (деполяризация) во внеклеточном пространстве (рост возбуждающего постсинаптического потенциала) [1].

Планируемые длительные и травматичные стоматологические манипуляции (сложное удаление ретинированных зубов; пластические, реконструктивные операции) необходимо осуществлять в условиях

стационара при обязательном присутствии анестезиолога-реаниматолога (реанимационной бригады). Это связано не только с потенциальной возможностью возникновения и значительной продолжительностью приступа (перехода в эпилептический статус), но и с опасностью асфиксии, аспирации осколков зубов, пломб, частей несъемных и съемных протезных конструкций.

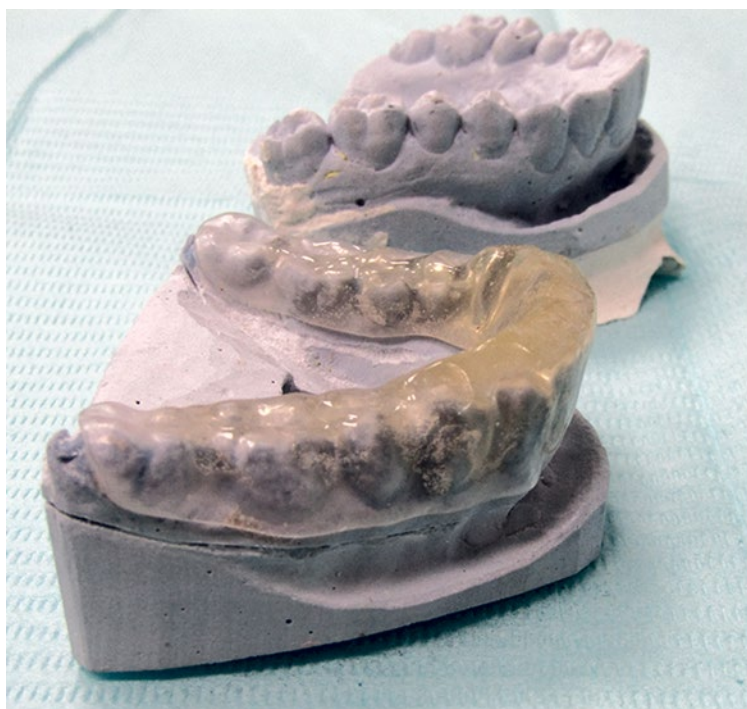Эпилептический статус — это длительный, иногда непрерывный, многократно повторяющийся приступ [1, 3]. Наиболее часто встречается и представляет угрозу для жизни тонико-клонический эпилептический статус [1]. На продолжительность статуса в основном влияют уменьшение влияния тормозящего нейромедиатора (гамма-аминомасляная кислота); увеличение влияния возбуждающего нейромедиатора (N-метил-D-аспартата), увеличение концентрации калия в экстрацеллюлярной жидкости [1, 3, 4]. Осложнения при тонико-клоническом эпилептическом статусе могут включать травмы челюстей или головы, а также аспирационную пневмонию [1, 4, 5].

**Цель работы** — повышение эффективности ортопедического лечения зубочелюстного аппарата у пациентов с эпилепсией.

#### МАТЕРИАЛЫ И МЕТОДЫ

С 2017 по 2019 г. под динамическим наблюдением находилось 7 больных с эпилепсией от 20 до 45 лет: 5 женщин и 2 мужчины. Обратившиеся за помощью пациенты страдали от ночного бруксизма, не имеющего связи с манифестациями эпилептического синдрома. Больные отмечали болевые ощущения в околоушной области и в области жевательных мышц с обеих сторон. Бруксизм сопровождался расшатыванием зубов (преимущественно моляров и премоляров). При пальпации гипертрофии собственно жевательных и височных мышц не отмечено. При внутриворотном осмотре выявлены множественные сколы в пределах эмалевого слоя, расколы отдельных зубов до половины коронковой части, продольные и косые переломы корней. По клинической необходимости у всех наблюдавшихся пациентов проведены экстракции фрактурированных зубов, изготовлены твердые акриловые стабилизирующие шины (каппы) из бесцветной пластмассы на нижнюю челюсть для обязательного ночного ношения и ношения в течение дня на протяжении не менее 2–3 часов с обязательным повторным посещением — динамическим контролем через 3 месяца (после проведенной коррекции назубной нижнечелюстной каппы) [6–8].

Для определения усилия сжатия и степени выносливости пародонта применяли гнатодинамометр на базе тензодатчиков с цифровой индикацией измеряемого параметра в ньютонах. При значениях усилия сжатия менее 50 Н диагностируют дисфункцию височно-нижнечелюстного сустава. Пациента удобно устраивали в кресле



Твердая акриловая стабилизирующая каппа на нижнюю челюсть  
*Solid acrylic stabilizing mouthguard for the lower jaw*

и разъясняли ему суть исследования, обращая внимание на безвредность процедуры. Во фронтальный участок зубного ряда пациента укладывали датчик гнатодинамометра, покрытый полихлорвиниловой насадкой, и просили пациента максимально сжать зубы, после чего записывали результат.

Гнатодинамометрическое измерение проводили до и через 3 месяца после лечения. Наряду с гнатодинамометрией проводили поверхностную электромиографию (ЭМГ) собственно жевательных мышц. Один из электродов располагали на границе между верхней и средней третью расстояния от козелка уха к углу рта и моторной точкой исследуемой мышцы, второй — на расстоянии 20 мм ниже, по направлению к углу нижней челюсти. У пациентов с эпилепсией 5-минутную запись ЭМГ осуществляли с двух сторон. При анализе ЭМГ определяли амплитуду спонтанного биоэлектрического импульса в покое. ЭМГ-исследование проводили до лечения и через 3 месяца после ношения стабилизирующей каппы [9–13].

Динамический контроль через 3 месяца объясняется тем, что к периоду 3 месяцев возможно формирование долговременных структурных изменений, стойкого структурного следа адаптации, связанного прежде всего с метаболизмом мышечной ткани и накоплением числа митохондрий в клетках мышечной ткани [14, 15].

## РЕЗУЛЬТАТЫ

Исходные показатели гнатодинамометрии во фронтальном участке зубных рядов демонстрировали более низкие значения ( $33,85 \pm 2,14$  Н) по сравнению с показателями после проведенного лечения ( $45,14 \pm 1,8$  Н), через 3 месяца после ношения лечебно-диагностической стабилизирующей каппы. Значимых изменений в показателях амплитуды биоэлектрического импульса поверхностной электромиографии не выявлено ( $340 \pm 4,8$  мВ до лечения и  $337 \pm 2,3$  мВ после лечения). Больные субъективно отмечали значительное снижение болевых ощущений в области височно-нижнечелюстных суставов и жевательных мышц.

## ЗАКЛЮЧЕНИЕ

Г.Н. Крыжановский отмечал, что увеличение частей патологической системы способствует увеличению ее резистентности. Данная закономерность прослеживается на примере эпилептической системы в виде эпилептического комплекса: если комплекс состоит из трех очагов, он оказывается более резистентным, чем комплекс, состоящий из двух очагов. Резистентность патологической системы возрастает по мере увеличения продолжительности ее существования. Эта закономерность связана с закреплением положительных связей между частями системы, поэтому для устранения длительно существующей патологической системы может быть недостаточно ликвидации ее первичной патологической детерминанты [16, 17].

Структурно-функциональная организация патологической и физиологической систем принципиально отличаются. По определению П.К. Анохина (1973), функциональные системы организма складываются из динамически мобилизуемых структур в масштабе целого организма; функциональный принцип выборочной мобилизации структур доминирует. Физиологическая система — это по существу функциональная система [18, 19].

В соответствии с принципами, изложенными академиком А.М. Вейном (1998), посвященными психо-вегетативным реакциям: здоровый человек реагирует избирательно, имеет так называемый определенный психофизиологический паттерн, а больной мобилизует все вегетативные системы диффузно. В основе этого, как правило, лежит особое состояние мозгового гомеостаза: наличие диффузной генерализованной активации неспецифических мозговых систем как в восходящем (мозговые ритмы), так и в нисходящем направлении (вегетативный ответ: спонтанная тригеминальная активность, выражающаяся в патологической активности жевательных мышц) [20–25].

Относительно положительная динамика в показателях гнатодинамометрии может свидетельствовать о локальном нормализующем воздействии на мышечно-суставной комплекс (в границах зубочелюстного аппарата) при ношении стабилизирующей каппы. Отсутствие динамики в показателях поверхностной электромиографии собственно жевательных мышц свидетельствует о невозможности воздействия на первичную патологическую детерминанту. Вероятно, формирование дополнительных очагов возбуждения в подкорковых структурах и в коре головного мозга провоцирует появление ночного бруксизма [26–28].

Применение некоторых медикаментов можно сочетать (в комплексной терапии при эпилепсии) с применением противосудорожных средств: ноотропное средство — кальция гопантенат (Пантогам), которое содержит нейромедиатор — гамма-аминомасляную кислоту. Все рекомендации по поводу приема медикаментов, в том числе миорелаксантов центрального действия (Мидокалм), антиэпилептических препаратов (Топирамат) контролирует только лечащий врач — невролог-эпилептолог.

В отношении рекомендаций по ношению лечебно-диагностического аппарата (стабилизирующая акриловая каппа из бесцветной пластмассы) можно с уверенностью утверждать: каппой должен быть перекрыт не только весь зубной ряд, но и участок альвеолярного отростка на верхней челюсти либо альвеолярной части на нижней челюсти (см. рисунок). Значительно повышает качество каппы применение лицевой дуги, артикулятора и силиконовых блоков, регистрирующих центральное соотношение челюстей. Это уменьшает количество коррекций и способствует быстрой адаптации пациента к каппе.

Фиксация каппы должна быть максимально возможной (предпочтительнее изготавливать каппу

на нижнюю челюсть в связи с более легкой адаптацией в данном случае), она обязательно контролируется врачом для предупреждения балансировки, неудовлетворительной фиксации лечебно-диагностического аппарата [29–32]. Пациенту с эпилепсией необходимо проводить контрольное посещение минимум 1 раз в 3 месяца для коррекции либо замены внутриротового лечебно-диагностического аппарата (каппы) с обязательным контролем состояния зубочелюстного аппарата

в динамике с помощью магниторезонансной и конусно-лучевой томографии [33–37].

**Конфликт интересов.** Автор декларирует отсутствие конфликта интересов.

**Поступила:** 25.03.2021      **Принята в печать:** 05.05.2021

**Conflict of interests.** The author declares no conflict of interests.

**Received:** 25.03.2021      **Accepted:** 05.05.2021

#### ЛИТЕРАТУРА:

1. **Braun P.T., Holmes G.L.** Эпилепсия. Клиническое руководство (пер. с англ.). — М.: Бином, 2014. — С. 75–180.
2. **Engel J. jr,** International League Against Epilepsy (ILAE). A proposed diagnostic scheme for people with epileptic seizures and with epilepsy: report of the ILAE Task Force on Classification and Terminology. — *Epilepsia*. — 2001; 42 (6): 796–803. PMID: 11422340
3. **DeLorenzo R.J., Pellock J.M., Towne A.R., Boggs J.G.** Epidemiology of status epilepticus. — *J Clin Neurophysiol*. — 1995; 12 (4): 316–25. PMID: 7560020
4. **DeLorenzo R.J., Waterhouse E.J., Towne A.R., Boggs J.G., Ko D., DeLorenzo G.A., Brown A., Garnett L.** Persistent nonconvulsive status epilepticus after the control of convulsive status epilepticus. — *Epilepsia*. — 1998; 39 (8): 833–40. PMID: 9701373
5. **Drislane F.W.** Evidence against permanent neurologic damage from nonconvulsive status epilepticus. — *J Clin Neurophysiol*. — 1999; 16 (4): 323–31. PMID: 10478705
6. **Сысолятин Н.Г.** Классификация заболеваний височно-нижнечелюстного сустава. — *Стоматология*. — 1997; 76: 1: 18–21.
7. **Сысолятин П.Г.** Актуальные вопросы диагностики и лечения поврежденных височно-нижнечелюстного сустава. — *Стоматология*. — 1999; 78 (2): 34–9.
8. **Сысолятин П.Г.** Классификация заболеваний и повреждений височно-нижнечелюстного сустава. — М.: Медицинская книга, 2001. — С. 70–78.
9. **Хватова В.А.** Заболевание височно-нижнечелюстного сустава и методы лечения. Ч. 2. Функциональная анатомия и биомеханика височно-нижнечелюстного сустава. — *Новое в стоматологии*. — 1997; 8: 22–4.
10. **Хватова В.А.** Клиническая гнатология. — М.: Медицина, 2011. — 296 с.
11. **Миняева В.А.** Проблемы съемного зубочелюстного протезирования. — М.: ПолиМедиаПресс, 2007. — 189 с.
12. **Сергеева Т.А.** Диагностика и лечение дисфункции височно-челюстных суставов: автореф. дис. ... к.м.н. — СПб., 1997. — 23 с.
13. **Турбина Л.Г.** Диагностика и патогенетическое лечение миофасциального болевого дисфункционального синдрома лица. — *Российский стоматологический журнал*. — 2001; 5: 35–7.
14. **Меерсон Ф.З.** Патогенез и предупреждение стрессорных и ишемических повреждений сердца. — М.: Медицина, 1984. — 269 с.
15. **Меерсон Ф.З.** Адаптация к стрессорным ситуациям и физическим нагрузкам. — М.: Медицина, 1988. — 253 с.
16. **Крыжановский Г.Н.** Детерминантные структуры в патологии нервной системы. Генераторные механизмы нейропатологических синдромов. — М.: Медицина, 1980. — 358 с.
17. **Крыжановский Г.Н.** Системные механизмы нервных и психических расстройств. — *Журнал неврологии и психиатрии им. С.С. Корсакова*. — 1996; 6: 5–11.
18. **Анохин П.К.** Принципиальные вопросы общей теории функциональных систем. Принципы системной организации функций. — М.: Наука, 1973. — С. 5–61.

#### REFERENCES:

1. **Braun R.T., Holmes G.L.** Epilepsy. Clinical guidance. Moscow: Binom, 2014. Pp. 75–180 (In Russ.).
2. **Engel J. jr,** International League Against Epilepsy (ILAE). A proposed diagnostic scheme for people with epileptic seizures and with epilepsy: report of the ILAE Task Force on Classification and Terminology. *Epilepsia*. 2001; 42 (6): 796–803. PMID: 11422340
3. **DeLorenzo R.J., Pellock J.M., Towne A.R., Boggs J.G.** Epidemiology of status epilepticus. *J Clin Neurophysiol*. 1995; 12 (4): 316–25. PMID: 7560020
4. **DeLorenzo R.J., Waterhouse E.J., Towne A.R., Boggs J.G., Ko D., DeLorenzo G.A., Brown A., Garnett L.** Persistent nonconvulsive status epilepticus after the control of convulsive status epilepticus. *Epilepsia*. 1998; 39 (8): 833–40. PMID: 9701373
5. **Drislane F.W.** Evidence against permanent neurologic damage from nonconvulsive status epilepticus. *J Clin Neurophysiol*. 1999; 16 (4): 323–31. PMID: 10478705
6. **Sisolyatin N.G.** Classification of temporo-mandibular joint diseases. *Stomatology*. 1999; 78 (2): 34–9 (In Russ.).
7. **Sisolyatin N.G.** Actual questions in diagnostic and treatment of temporo-mandibular joints injures. *Stomatology*. 1999; 78 (2): 34–9 (In Russ.).
8. **Sisolyatin N.G.** Classification of temporo-mandibular joints diseases and injures. Moscow: Medical Book, 2001. Pp. 70–78 (In Russ.).
9. **Hvatova V.A.** Temporo-mandibular joints diseases and methods of treatment. Part 2. Functional anatomy and biomechanic in temporo-mandibular joint. *New in dentistry*. 1997; 8: 22–24 (In Russ.).
10. **Hvatova V.A.** Clinical gnathology. Moscow: Medicine, 2011. 296 p. (In Russ.).
11. **Minyaeva V.A.** Problems of prosthetic dentures in madibular-facial area. Moscow: PoliMediaPress, 2007. 189 p. (In Russ.).
12. **Sergeeva T.A.** Diagnostic and treatment of temporo-mandibular joints dysfunction: master's thesis abstract. St.Petersburg, 1997. 23 p. (In Russ.).
13. **Turbina L.G.** Diagnostic and pathogenetic treatment in case of myofacial pain syndrome of face. *Russian Journal of Dentistry*. 2001; 5: 35–7 (In Russ.).
14. **Meerson F.Z.** Pathogenesis and previous therapy of stress and ishemical heart injures. Moscow: Medicine, 1984. 269 p. (In Russ.).
15. **Meerson F.Z.** Adaptation to stressful situations and physical exertion. Moscow: Medicine: 1988. 253 p. (In Russ.).
16. **Krijanovskiy G.N.** Determinant structures in pathology of nervous system. Genenerator mechanisms of neuropathological syndromes. Moscow: Medicine, 1980. 358 p. (In Russ.).
17. **Krijanovskiy G.N.** System mechanisms of nervous and psychiatric deviations. *Common questions of neurology and psychiatry*. 1996; 6: 5–11 (In Russ.).
18. **Anohin P.K.** Principal questions in common theory of functional systems. Moscow: Science, 1973. Pp. 5–61 (In Russ.).
19. **Anohin P.K.** A studies concern with physiology of functional systems. Moscow: Medicine, 1975. 447 p. (In Russ.).
20. **Vein A.M.** Vegetative disorders: Clinic, treatment, diagnostic. Moscow: MIA, 1998. Pp. 22–38 (In Russ.).



19. Анохин П.К. Очерки по физиологии функциональных систем. — М.: Медицина, 1975. — 447 с.
20. Вейн А.М. Вегетативные расстройства: клиника, лечение, диагностика. — М.: МИА, 1998. — С. 22—38.
21. Рубинов И.С. Физиологические основы стоматологии. — Л.: Медицина, 1965. — 351 с.
22. Селье Г. Очерки об адапционном синдроме (пер. с англ.). — М.: Медгиз, 1960. — 254 с.
23. Пузин М.Н. Аффективные расстройства в структуре диагностики и лечения дисфункции височно-нижнечелюстного сустава. — *Российский стоматологический журнал*. — 2002; 5: 37—42.
24. Пузин М.Н. Болевая дисфункция височно-нижнечелюстного сустава. — *Российский стоматологический журнал*. — 2002; 1: 31—6.
25. Пузин М.Н. Диагностика и лечение болевой дисфункции височно-нижнечелюстного сустава в условиях специализированного нейростоматологического кабинета. — *Российский стоматологический журнал*. — 2002; 2: 28—30.
26. Пузин М.Н. Болевая дисфункция височно-нижнечелюстного сустава. — М.: Медицина, 2002. — 158 с.
27. Семенов И.Ю. Нейро-гуморальные аспекты синдрома болевой дисфункции височно-нижнечелюстного сустава: автореф. дис. ... к.м.н. — М., 1997. — 18 с.
28. Семкин В.А. Клинико-рентгенологические проявления мышечного дисбаланса височно-нижнечелюстного сустава и его лечение. — *Стоматология*. — 1997; 76 (5): 15—7.
29. Баданин В.В. Диагностика и ортопедическое лечение при заболеваниях височно-нижнечелюстного сустава. — *Стоматология для всех*. — 2000; 2: 8—12.
30. Баданин В.В. Нарушение окклюзии — основной этиологический фактор в возникновении дисфункции височно-нижнечелюстного сустава. — *Стоматология*. — 2000; 79 (1): 51—4.
31. Баданин В.В. Оклюзионные шины — эффективный метод ортопедического лечения функциональных нарушений височно-нижнечелюстного сустава. — *Институт стоматологии*. — 2003; 3: 26—30.
32. Kato T., Lavigne G.J. Sleep bruxism: A sleep-related movement disorder. — *Sleep Medicine Clinics*. — 2010; 5 (1): 9—35. DOI: 10.1016/j.jsmc.2009.09.003
33. Wohlberg V., Schwahn C., Gesch D., Meyer G., Kocher T., Bernhardt O. The association between anterior crossbite, deep bite and temporomandibular joint morphology validated by magnetic resonance imaging in an adult non-patient group. — *Ann Anat*. — 2012; 194 (4): 339—44. PMID: 21646004
34. Wu C.-K., Hsu J.-T., Shen Y.-W., Chen J.-H., Shen W.-C., Fuh L.-J. Assessments of inclinations of the mandibular fossa by computed tomography in an Asian population. — *Clin Oral Investig*. — 2012; 16 (2): 443—50. PMID: 21318300
35. Vojdani M., Bahrani F., Ghadiri P. The study of relationship between reported temporomandibular symptoms and clinical dysfunction index among university students in Shiraz. — *Dent Res J (Isfahan)*. — 2012; 9 (2): 221—5. PMID: 22623942
36. Türp J.C., Schindler H. The dental occlusion as a suspected cause for TMDs: epidemiological and etiological considerations. — *J Oral Rehabil*. — 2012; 39 (7): 502—12. PMID: 22486535
37. Sümbüllü M.A., Çağlayan F., Akgül H.M., Yılmaz A.B. Radiological examination of the articular eminence morphology using cone beam CT. — *Dentomaxillofac Radiol*. — 2012; 41 (3): 234—40. PMID: 22074873
21. Rubinov I.S. Physiological basics of dentistry. Leningrad: Medicine, 1965. 351 p. (In Russ.).
22. Selye G. Studies (essays of adaptation syndrome). Moscow: Medgiz, 1960. 254 p. (In Russ.).
23. Pusin M.N. Affective disorders in structure concern by diagnostic and treatment of temporomandibular joint dysfunction. *Russian Journal of Dentistry*. 2002; 5: 37—42 (In Russ.).
24. Pusin M.N. Pain dysfunction of temporomandibular joint. *Russian Journal of Dentistry*. 2002; 1: 31—6 (In Russ.).
25. Pusin M.N. Diagnostic and treatment of pain dysfunction of temporomandibular joint in conditions of special neuro-stomatological cabinet. *Russian Journal of Dentistry*. 2002; 2: 28—30 (In Russ.).
26. Pusin M.N. Pain dysfunction of temporomandibular joint. Moscow: Medicine, 2002. 158 p. (In Russ.).
27. Semenov I.J. Neuro-gumoral aspects of syndrome temporomandibular pain joint dysfunction: master's thesis abstract. Moscow, 1997. 18 p. (In Russ.).
28. Semkin V.A. Clinical-radiological appearances of muscles dysbalance concern with temporomandibular joint and its treatment. *Stomatology*. 1997; 76 (5): 15—7 (In Russ.).
29. Badanin V.V. Diagnostic and prosthetic treatment in case of temporomandibular joints diseases. *International Dental Review*. 2000; 2: 8—12 (In Russ.).
30. Badanin V.V. Occlusion disorder the main etiological factor in temporomandibular joints dysfunction. *Stomatology*. 2000; 79 (1): 51—4 (In Russ.).
31. Badanin V.V. Occlusal splints effective method in prosthetic treatment of functional disorders of temporomandibular joint. *The Dental Institute*. 2003; 3: 26—30 (In Russ.).
32. Kato T., Lavigne G.J. Sleep bruxism: A sleep-related movement disorder. *Sleep Medicine Clinics*. 2010; 5 (1): 9—35. DOI: 10.1016/j.jsmc.2009.09.003
33. Wohlberg V., Schwahn C., Gesch D., Meyer G., Kocher T., Bernhardt O. The association between anterior crossbite, deep bite and temporomandibular joint morphology validated by magnetic resonance imaging in an adult non-patient group. *Ann Anat*. 2012; 194 (4): 339—44. PMID: 21646004
34. Wu C.-K., Hsu J.-T., Shen Y.-W., Chen J.-H., Shen W.-C., Fuh L.-J. Assessments of inclinations of the mandibular fossa by computed tomography in an Asian population. *Clin Oral Investig*. 2012; 16 (2): 443—50. PMID: 21318300
35. Vojdani M., Bahrani F., Ghadiri P. The study of relationship between reported temporomandibular symptoms and clinical dysfunction index among university students in Shiraz. *Dent Res J (Isfahan)*. 2012; 9 (2): 221—5. PMID: 22623942
36. Türp J.C., Schindler H. The dental occlusion as a suspected cause for TMDs: epidemiological and etiological considerations. *J Oral Rehabil*. 2012; 39 (7): 502—12. PMID: 22486535
37. Sümbüllü M.A., Çağlayan F., Akgül H.M., Yılmaz A.B. Radiological examination of the articular eminence morphology using cone beam CT. *Dentomaxillofac Radiol*. 2012; 41 (3): 234—40. PMID: 22074873

К.В. Лосев<sup>1</sup>,

к.м.н., доцент, зав. кафедрой стоматологии  
детского возраста

А.В. Лосев<sup>1</sup>,

к.м.н., доцент кафедры стоматологии  
детского возраста

Т.В. Костякова<sup>1</sup>,

ассистент кафедры стоматологии детского  
возраста

М.А. Верендеева<sup>1</sup>,

ассистент кафедры стоматологии детского  
возраста

О.В. Кузина<sup>1</sup>,

ассистент кафедры стоматологии детского  
возраста

Н.В. Бацула<sup>2</sup>,

врач-стоматолог терапевт отделения  
терапевтической стоматологии

Е.Г. Заика<sup>1</sup>,

ассистент кафедры стоматологии детского  
возраста

Е.Н. Калашникова<sup>3</sup>,

врач-стоматолог терапевт отделения  
терапевтической стоматологии

<sup>1</sup> ЧувГУ, 428015, Чебоксары, Россия

<sup>2</sup> Городская стоматологическая  
поликлиника, 428006, Чебоксары, Россия

<sup>3</sup> Республиканская стоматологическая  
поликлиника, 428018, Чебоксары, Россия

## Оценка влияния средств гигиены на ткани пародонта и выявление их очищающей способности при пигментированном налете: клиническое пилотное исследование

**Реферат. Цель исследования** — оценка влияния средств гигиены на ткани пародонта и выявление их очищающей способности при пигментированном налете. **Материалы и методы.** В исследовательской работе принимало участие 75 пациентов в возрасте от 18 до 35 лет с пигментированным налетом, разделенных на 3 группы в зависимости от применяемого средства. Средства гигиены полости рта пациенты применяли ежедневно 2 раза в день в течение 30 дней. В опытной группе использовали зубной порошок с пробиотиком, в первой контрольной группе — зубной порошок без пробиотика и во второй контрольной группе — зубную пасту с высокой степенью абразивности, рекомендованную производителем для отбеливания зубов. **Результаты и обсуждение.** На 30-й день исследования выявлено, что в опытной группе уровень гигиены улучшился на 58,7%; во второй контрольной группе — на 58,8%; в первой контрольной — на 30%. Значения индекса РМА и индекса кровоточивости значительно улучшились при использовании зубного порошка опытной группы по сравнению с контрольными группами. Показатели буферной емкости и рН слюны увеличились во всех исследовательских группах. Значения повышенной чувствительности в опытной и во второй контрольной группе улучшились и находились примерно на одном уровне по сравнению с показателями первой контрольной группы. **Выводы.** В результате проведенного исследования зубной порошок с пробиотиком опытной группы показал лучшие результаты.

**Ключевые слова:** индекс гигиены, зубной порошок, проба Шиффа, буферная емкость слюны, пробиотик

### ДЛЯ ЦИТИРОВАНИЯ:

Лосев К.В., Лосев А.В., Костякова Т.В., Верендеева М.А., Кузина О.В., Бацула Н.В., Заика Е.Г., Калашникова Е.Н. Оценка влияния средств гигиены на ткани пародонта и выявление их очищающей способности при пигментированном налете: клиническое пилотное исследование. — *Клиническая стоматология*. — 2021; 24 (2): 116—121. DOI: 10.37988/1811-153X\_2021\_2\_116

K.V. Losev<sup>1</sup>,

PhD in Medical Sciences, associate professor  
and head of the Pediatric dentistry  
Department

A.V. Losev<sup>1</sup>,

PhD in Medical Sciences, associate professor  
of the Pediatric dentistry Department

T.V. Kostyakova<sup>1</sup>,

assistant at the Pediatric dentistry  
Department

M.A. Verendeeva<sup>1</sup>,

assistant at the Pediatric dentistry  
Department

O.V. Kuzina<sup>1</sup>,

assistant at the Pediatric dentistry  
Department

## Estimation of the influence of hygiene means on periodontal tissues and identification of their cleaning ability in pigmented plaque: a clinical pilot study

**Abstract. The aim of the study** was to assess the effect of hygiene products on periodontal tissues and to identify their cleansing ability with pigmented plaque. **Materials and methods.** The research work involved 75 patients aged 18 to 35 years with pigmented plaque, divided into three groups depending on the agent used. Oral hygiene products were used by patients daily 2 times a day for 30 days. In the experimental group, a tooth powder with a probiotic was used, in the first control group — a tooth powder without a probiotic, and in the second control group — a toothpaste with a high degree of abrasiveness recommended by the manufacturer for whitening teeth. **Results and discussion.** On the 30th day of the study, it was found that in the experimental group the level of hygiene improved by 58.7%; in the second control group — by 58.8%; in the first control — by 30%. The values of PMA index and bleeding index significantly improved

N.V. Batsula<sup>2</sup>,  
dentist-therapist of the Therapeutic Dentistry  
Unit

E.G. Zaika<sup>1</sup>,  
assistant at the Pediatric dentistry  
Department

E.N. Kalashnikova<sup>3</sup>,  
dentist-therapist of the Therapeutic Dentistry  
Unit

<sup>1</sup> Chuvash State University,  
428015, Cheboksary, Russia

<sup>2</sup> City Dental Clinic, 428006, Cheboksary, Russia

<sup>3</sup> Republican Dental Clinic,  
428018, Cheboksary, Russia

when using the dental powder of the experimental group compared to the control groups. The buffering capacity and pH of saliva increased in all study groups. The hypersensitivity values in the experimental and second control groups improved and were approximately at the same level as compared with the first control group. **Conclusion.** As a result of the study, the tooth powder with the probiotic of the experimental group showed the best results.

**Key words:** hygiene index, tooth powder, Schiff test, buffer capacity of saliva, prebiotic

#### FOR CITATION:

.....  
*Losev K.V., Losev A.V., Kostyakova T.V., Verendeeva M.A., Kuzina O.V., Batsula N.V., Zaika E.G., Kalashnikova E.N.* Estimation of the influence of hygiene means on periodontal tissues and identification of their cleaning ability in pigmented plaque: a clinical pilot study. *Clinical Dentistry (Russia)*. 2021; 24 (2): 116–121 (In Russ.). DOI: 10.37988/1811-153X\_2021\_2\_116

## ВВЕДЕНИЕ

Поскольку зубные отложения относятся к основным этиологическим факторам развития патологических процессов полости рта, ежедневная индивидуальная гигиена необходима для поддержания здоровья ротовой полости. Ее соблюдение предупреждает образование зубного налета, зубной бляшки, заболеваний пародонта, развитие кариеса и его осложнений [1–3].

Эволюция в области профилактической и консервативной стоматологии значительно повлияла на развитие новых технологий и выпуск средств и предметов ухода за полостью рта [4]. К гигиеническим и лечебно-профилактическим средствам относят зубные порошки, зубные пасты, гели, растворы, ополаскиватели [5]. Средства для гигиены полости рта и механический контроль зубного налета имеют основополагающее значение для поддержания здоровья полости рта и в частности тканей зубов и пародонта [6].

В последнее время на рынке появляется все больше видов зубных порошков с различным составом [7], например с добавлением пробиотических штаммов с целью профилактики стоматологических заболеваний, включающих кариес. Введение пробиотиков позволяет поддержать или восстановить естественную сапрофитную микрофлору, которая противодействует инвазии патогенных микроорганизмов, играющих главную роль в развитии основных стоматологических заболеваний (кариеса и заболеваний пародонта) [8].

**Цель исследования** — оценить влияние средств гигиены на ткани пародонта и выявить их очищающую способность при пигментированном налете.

В соответствии с заявленной темой исследования и поставленной целью определили следующие задачи:

- 1) выявить очищающую способность средств гигиены при пигментированном налете;
- 2) оценить влияние на ткани пародонта средств гигиены;

3) оценить изменения качественных показателей слюны при применении средств гигиены;

4) оценить влияние средств гигиены на изменение чувствительности зубов.

## МАТЕРИАЛЫ И МЕТОДЫ

Исследование проводилось на 75 пациентах в возрасте от 18 до 35 лет (средний возраст — 26,6±0,7 года) с диагнозом «хронический гингивит» (K05.1). При сборе анамнеза отягощающие соматические заболевания не выявлены.

Критерий включения пациента в пилотное исследование — наличие пигментированного налета. Исключались пациенты с индивидуальной непереносимостью к применяемым средствам, отягощенным аллергологическим анамнезом, бронхиальной астмой, наличием в полости рта брекет-системы, хроническим пародонтитом и беременные.

Все испытуемые были разделены на 3 группы по 25 человек. В опытную, первую и вторую контрольную группу вошли пациенты с пигментированным налетом и с хроническим гингивитом средней степени тяжести.

Пациентам опытной группы (11 мужчин и 14 и женщин, средний возраст — 27,7±0,8 года) был рекомендован зубной порошок с пробиотиками Loving tooth (ООО «Биопарк-21», Россия), средней абразивности по данным производителя, но без обозначения контролируемой абразивности по RDA, в состав которого входят карбонат кальция, трепел, пенообразователь, пробиотические лактобактерии (*L. Acidophilus*, *L. Casei*, *L. Plantarum*), экстракты трав, глицерин, ментол и краситель.

В первой контрольной группе из 10 мужчин и 15 женщин (средний возраст — 25,3±0,7 года) также использовался зубной порошок но без пробиотиков «Здоровые десны» (ООО «Косметика Спивак», Россия), средней абразивности по данным производителя, но без



обозначения контролируемой абразивности по RDA, в состав которого входят каолин, карбонат кальция, ксилит, эфирные масла чайного дерева и мандарина.

Пациентам опытной и первой контрольной групп было объяснено, что на одну чистку необходимо использовать 2 грамма зубного порошка (½ чайной ложки).

Зубные порошки, применяемые в исследовании, по составу, физико-химическим и микробиологическим показателям соответствуют требованиям технического регламента таможенного союза № 009/2011 «О безопасности парфюмерно-косметической продукции».

Во второй контрольной группе из 13 мужчин и 12 женщин (средний возраст — 26,8±0,8 года) применяли зубную пасту PresiDENT Black (ООО «Премьер-продукт», Россия) с высокой абразивностью (150 по RDA), которая рекомендована производителем для отбеливания зубов и сопоставима по очищающей способности с зубными порошками. В состав зубной пасты входят гидратированный диоксид кремния, целлюлозная камедь, тетракалия пиродифосфат, лаурилсаркозинат натрия, экстракт плодов ананаса, экстракт камелии синенсис, глицерофосфат кальция, фторид натрия, карбонат натрия, глицерин, сорбитол и ароматизатор.

По гендерному и возрастному признаку достоверных различий между группами не выявлено.

В первый день всем участникам исследования была проведена оценка индекса гигиены полости рта с регистрацией состояния тканей пародонта, а также определены качественные свойства слюны и чувствительность

твердых тканей зубов. Пациентам всех групп была проведена профессиональная гигиена полости рта и объяснена схема применения средств гигиены в домашних условиях: ежедневно 2 раза в день в течение 3 минут проводить гигиену полости рта в течение 30 дней. Во всех группах использовали одинаковые мягкие зубные щетки, с применением методики чистки зубов по Пахомову.

Контрольные осмотры проводились на 14-й и 30-й день с повторным заполнением протокола обследования и с регистрацией состояния тканей пародонта. Профессиональная гигиена полости рта в контрольные дни не проводилась.

До начала и после окончания использования средств гигиены были подсчитаны индекс ОНІ-S Грина—Вермиллиона (1964), индекс РМА (1960), индекс кровоточивости по Мюллемана—Коуэлла, повышенная гиперестезия по пробе Шиффа. Также определяли рН и буферную способность слюны тест-набором Saliva-Check Buffer (GC, Япония).

Данное клиническое исследование является пилотным и направлено прежде всего на изучение влияния средств гигиены на общее состояние тканей пародонта и выявление их очищающей способности при пигментированном налете. Качественные и количественные микробиологические методы влияния пробиотиков на ткани пародонта в пилотном исследовании не проводились.

Статистическую обработку показателей проводили с использованием критерия Стьюдента.

## РЕЗУЛЬТАТЫ

Индекс гигиены ОНІ-S (рис. 1) в первое посещение у пациентов всех групп оценивался как удовлетворительный и по показателям достоверно не отличался. Во второе посещение наблюдалось улучшение гигиенического состояния полости рта во всех группах, но в опытной группе получен самый высокий результат (1,18). В первой контрольной группе показатель ниже и соответствовал удовлетворительной гигиене полости рта. Значения показателя индекса гигиены в опытной и второй контрольной группах достоверно отличаются от показателей первой контрольной группы. В третье посещение во всех группах индекс гигиены ОНІ-S соответствовал хорошей гигиене полости рта, подтверждая эффективность средств гигиены для удаления пигментированного зубного налета, но в опытной (0,72) и второй контрольной (0,7) группах показатель более улучшился, чем в первой контрольной группе (1,2). Таким образом, значения индекса гигиены в опытной и второй контрольной группах достоверно отличаются от показателей первой контрольной группы и достоверно не отличаются между собой.

В результате за месяц применения гигиенических средств в опытной группе уровень гигиены улучшился на 58,7% по сравнению с исходным; во второй контрольной группе — на 58,8%; в первой контрольной — на 30%.

Значения индекса кровоточивости (рис. 2) при первичном обследовании во всех группах находились

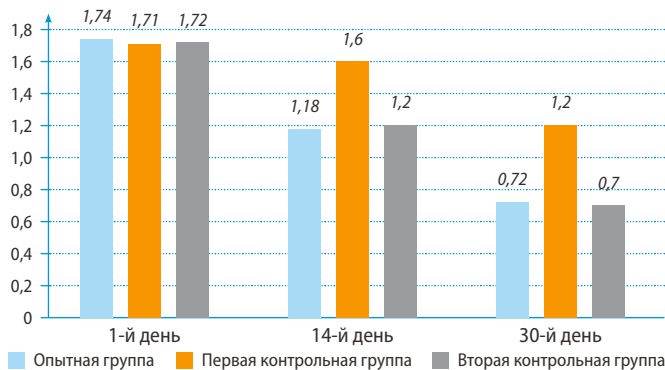


Рис. 1. Показатели ОНІ-S за период применения средств гигиены [Fig. 1. OHI-S scores over the period of oral hygiene product use]

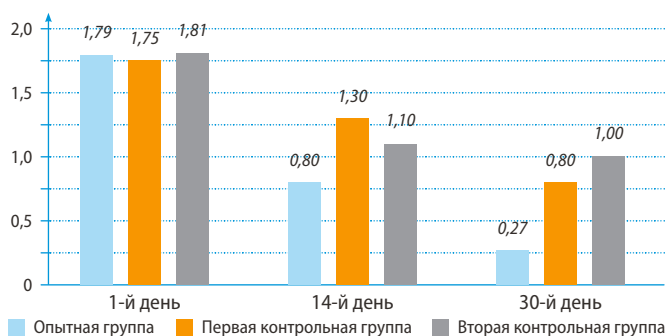


Рис. 2. Динамика индекса кровоточивости по Muhlemann—Cowell [Fig. 2. Bleeding index dynamics according to Muhlemann—Cowell]

на одном уровне и достоверно не отличались между собой. Данные показатели говорят о кровоточивости десневой борозды при зондировании и изменении окраски десны вследствие воспалительных изменений. В процессе использования средств гигиены через 14 дней кровоточивость уменьшилась во всех группах. Наилучший результат наблюдался в опытной группе, ( $0,8 \pm 0,1$ ) и достоверно отличался от показателей в первой ( $1,3 \pm 0,15$ ) и второй ( $1,1 \pm 0,11$ ) контрольных группах, но между контрольными группами изменения не достоверны. За месяц применения данных средств гигиены показатель кровоточивости десны в опытной группе снизился в 6,6 раз по сравнению с первоначальным значением. В первой контрольной группе снижение показателя кровоточивости в 2,2 раза; во второй контрольной — в 1,8 раза. В опытной группе индекс кровоточивости составил 0,27, что оценивается как незначительная кровоточивость и не измененный цвет десны. В контрольных группах показатели оцениваются как небольшая кровоточивость десневой борозды и воспалительные изменения десневых сосочков.

Из рис. 3 следует, что уровень чувствительности твердых тканей зубов при первичном посещении у пациентов всех групп находился примерно на одном уровне и оценивался, как дискомфорт средней степени выраженности при воздействии струи воздуха на пришеечную область зубов. Во второе посещение чувствительность снизилась в опытной ( $1,2 \pm 0,1$ ) и во второй контрольной группах ( $1,2 \pm 0,1$ ) и находилась на одном уровне. В первой контрольной группе чувствительность, наоборот, возросла ( $2,3 \pm 0,15$ ), и дискомфорт от воздействия струи воздуха стал более выраженным. На 30-й день применения средств гигиены во всех группах чувствительность зубов снизилась относительно предыдущего обследования. Значения опытной ( $1,1 \pm 0,13$ ) и второй контрольной ( $1,15 \pm 0,04$ ) групп находились примерно на одном уровне. В первой контрольной группе чувствительность снизилась ( $1,9 \pm 0,12$ ) по отношению ко второму посещению, но увеличилась по отношению к исходному уровню.

Чувствительность твердых тканей зубов в опытной группе достоверно снизилась на 40,5% по отношению к исходной, в первой контрольной увеличилась на 4,4% (разница не достоверна), во второй контрольной достоверно снизилась на 34,4%.

В первое посещение числовые значения индекса РМА (рис. 4) у обследуемых достоверно не отличаются и интерпретируются как выраженный и распространенный воспалительный процесс в десне, соответствующий гингивиту средней степени тяжести. Во второе посещение полученные во всех группах числовые показатели индекса РМА соответствовали гингивиту легкой степени тяжести и достоверно отличались от первого дня исследования. Но, следует отметить, что выраженность воспаления в десне при применении пациентами в опытной группе зубного порошка достоверно ниже, чем в контрольных группах. На 30-й день исследования цифровые значения в опытной группе достоверно ниже,

чем в первой и во второй контрольной группах, но разница между первой и второй контрольной не достоверна. В контрольных группах индекс РМА достоверно улучшился на 65% по сравнению с исходными данными. В опытной группе в третье посещение индекс РМА составил 6,5%, что показывает небольшую выраженность воспалительного процесса в десне, и по сравнению с исходным он достоверно улучшился на 85%.

На рис. 5 видно, что буферная емкость слюны в исходном состоянии была низкой во всех группах и достоверно не различалась. Через 14 дней использования средств гигиены этот показатель в опытной

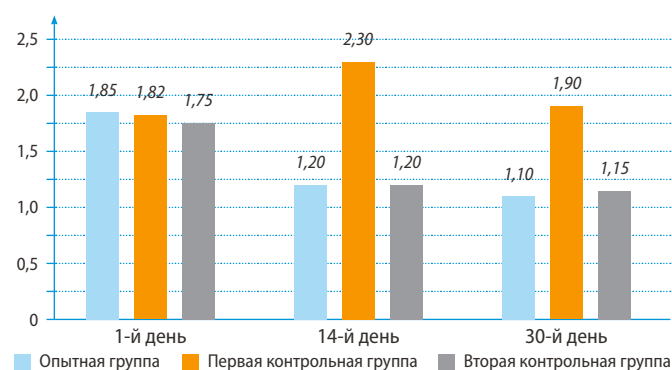


Рис. 3. Динамика пробы Шиффа [Fig.3. Dynamics of the Schiff test]

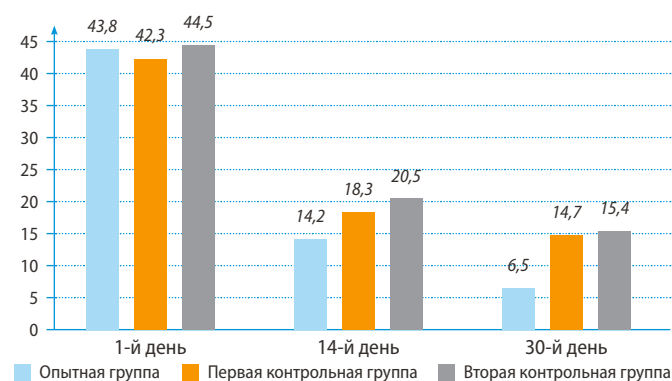


Рис. 4. Динамика индекса РМА [Fig. 4. Dynamics of the PMA index]

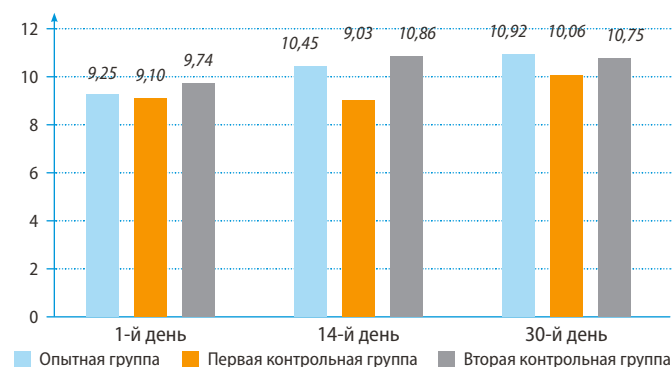


Рис. 5. Динамика буферной способности слюны [Figure 5. Dynamics of saliva buffering capacity]

и во второй контрольной группах значительно увеличился ( $10,45 \pm 0,1$  и  $10,86 \pm 0,13$ ) в отличие от первой контрольной группы ( $9,03 \pm 0,13$ ). В третье посещение по сравнению с первоначальными данными показатель также улучшился в испытуемых группах ( $10,92 \pm 0,13$ ,  $10,06 \pm 0,13$  и  $10,75 \pm 0,04$ ) и цифровые значения находились в диапазоне нормальной буферной способности слюны. В опытной группе показатель достоверно улучшился на 18%, в первой контрольной — на 10,5%, во второй контрольной — на 10,4%.

На графике видно, что при применении зубного порошка с пробиотиком в течение 30 дней показатель плавно переходит от низкой к нормальной буферной способности слюны, без резких перепадов, которые можно видеть в контрольных группах.

pH слюны у обследуемых в исходном состоянии достоверно не отличается между собой и интерпретируется как повышенная кислотность (рис. 6). Ко второму посещению pH слюны увеличивается во всех группах, но в опытной и первой контрольной группах она оценивается как здоровая слюна, а во второй контрольной кислотность ротовой жидкости остается низкой. В третье посещение значение pH соответствуют здоровой слюне и, таким образом, этот показатель улучшился относительно исходного состояния в опытной группе на 11,6% ( $p < 0,05$ ), в первой контрольной — на 2,5%, во второй контрольной — на 14,4% ( $p < 0,05$ ).

Проведенное исследование показало, что зубной порошок с пробиотиками опытной группы имеет хорошую очищающую способность, эффективно удаляя пигментированный налет, на основании индекса гигиены ОНI-S и сопоставим по очищающей эффективности с зубной пастой второй контрольной группы. Зубной порошок в первой контрольной группе несколько уступает в данном показателе двум предыдущим.

Раздражающего воздействия средств гигиены на ткани пародонта в течение всего периода применения не выявлено. Экстракты лекарственных трав и пробиотики в составе зубного порошка опытной группы оказывают более выраженное противовоспалительное действие на ткани пародонта по сравнению с контрольными группами. Индекс РМА и индекс кровоточивости

значительно улучшились при использовании зубного порошка опытной группы и умеренно улучшились при применении зубного порошка и зубной пасты в первой и во второй контрольных группах соответственно.

Чувствительность твердых тканей зубов в опытной и во второй контрольной группах снизилась по сравнению с первой контрольной группой.

Применение исследуемых средств не оказывает отрицательного влияния на качественные показатели слюны. Буферная емкость повысилась по отношению как к кислотам, так и щелочам во всех группах. pH слюны также увеличился во всех исследовательских группах, что говорит о том, что применяемые средства не сдвигают pH в кислую сторону и не способствуют развитию патологических процессов в полости рта.

## ОБСУЖДЕНИЕ

Состояние здоровья полости рта оказывает большое влияние на качество жизни и благополучие человека [9]. Основная цель профилактических мероприятий полости рта — очищение поверхностей зубов от зубных отложений [10].

Ввиду клинических наблюдений и противоположных заявлений производителей зубного порошка проведено исследование, чтобы оценить влияние данного средства. Утверждается, что многие зубные порошки обладают некоторыми полезными эффектами, такими как уменьшение кровоточивости десен, предотвращение кариеса, снижение чувствительности и отбеливание зубов [11].

В последние годы на рынке средств гигиены особое внимание уделяется эффектам отбеливания и сияния зубов. В связи с этим средства гигиены содержат более твердые абразивные вещества, такие как карбонат кальция, безводный двухосновный фосфат кальция или диоксид кремния. Абразивность зависит от количества, качества, размера абразивных частиц и их характеристик.

Некоторые вещества, необходимые для поддержания здоровья десен, также добавляются в состав средств гигиены, например, пробиотики [12].

Пробиотики были разработаны с целью создания естественной защиты полости рта, которая обеспечивается борьбой пробиотических штаммов с патогенными бактериями. Активные ингредиенты, используемые в настоящем исследовании, обладают многими лечебными свойствами. Однако они недостаточно изучены и обычно им придают лишь второстепенное значение [13].

## ВЫВОДЫ

У каждого исследуемого средства гигиены есть свои положительные и отрицательные свойства; после сравнительного анализа пилотного исследования выявлено преимущество зубного порошка с пробиотиком у пациентов опытной группы.

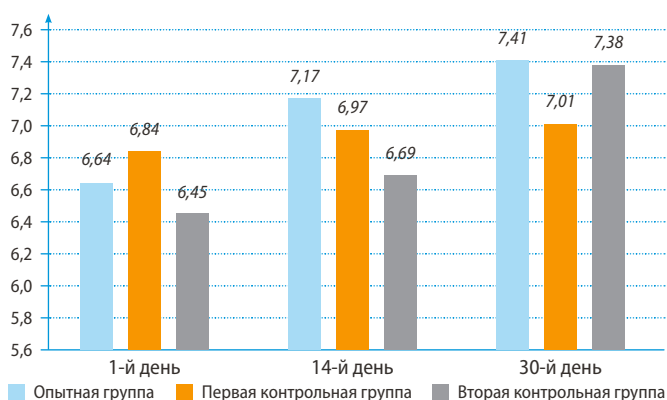


Рис. 6. Средние значения pH слюны  
[Fig. 6. Saliva mean pH values]



Конфликт интересов. Автор декларирует отсутствие конфликта интересов.

Поступила: 19.03.2021

Принята в печать: 14.06.2021

Conflict of interests. The author declares no conflict of interests.

Received: 19.03.2021

Accepted: 14.06.2021

## ЛИТЕРАТУРА / REFERENCES:

\*\*\*\*\*

1. **Малыхина И.Е., Андреева Е.А., Каверина Е.Ю., Поздняков С.Н., Чуев В.П.** Опыт клинического применения воздушно-абразивной системы Air-flow с использованием материала Аэр-Клинз-проф при проведении профессиональной гигиены полости рта. — *Клиническая стоматология*. — 2018; 2(86): 26—30 [Malykhina I.E., Andreeva E.A., Kaverina E.Ju., Pozdnyakov S.N., Chuev V.P. Clinical use experience of the air-abrasive system Air-flow using material "Air-Cleans Proph" when professional oral hygiene. — *Clinical Dentistry (Russia)*. — 2018; 2 (86): 26—30 (In Russ.)] eLIBRARY ID: 35154624
2. **Worthington H.V., MacDonald L., Pericic T.P., Sambunjak D., Johnson T.M., Imai P., Clarkson J.E.** Home use of interdental cleaning devices, in addition to toothbrushing, for preventing and controlling periodontal diseases and dental caries. — *Cochrane Database Syst Rev*. — 2019; 4 (4): CD012018. PMID: 30968949
3. **Oyedele T.A., Folayan M.O., Chukwumah N.M., Onyejaka N.K.** Social predictors of oral hygiene status in school children from suburban Nigeria. — *Braz Oral Res*. — 2019; 33: e022. PMID: 31269111
4. **Пыркина О.В., Верендеева М.А., Костякова Т.В., Лосев К.В., Егорова Е.С.** Диагностическая ценность лазерно-флуоресцентного метода при диагностике фиссурного кариеса у подростков. — В сб. тр. конф. «Актуальные вопросы оториноларингологии». — Чебоксары: ЧувГУ, 2020. — С. 117—121 [Pyrkina O.V., Verendeeva M.A., Kostyakova T.V., Losev K.V., Egorova E.S. Diagnostic value of laser fluorescent technology in the diagnosis of fissure tooth decay in adolescents. — Proceedings of "Topical issues of otorhinolaryngology". — Cheboksary: Chuvash State University, 2020. — Pp. 117—121 (In Russ.)] eLIBRARY ID: 43037556
5. **Myneni S.R.** Effect of baking soda in dentifrices on plaque removal. — *J Am Dent Assoc*. — 2017; 148 (11S): S4-S9. PMID: 29056188
6. **Bianchi S., Fantozzi G., Bernardi S., Antonouli S., Continenza M.A., Macchiarelli G.** Commercial oral hygiene products and implant collar surfaces: Scanning electron microscopy observations. — *Can J Dent Hyg*. — 2020; 54 (1): 26—31. PMID: 33240361
7. **Нишнианидзе М.В., Цинцадзе Т.Г., Кахетелидзе М.Б., Явич П.А.** Разработка методик стандартизации некоторых зубных лечебно-профилактических средств. — *Современные научные исследования и инновации*. — 2016; 8(64): 529—39 [Mishelashvili H.K., Tsintsadze T.G., Kakhelidze M.B., Yavich P.A. Development of methods for standardization of some dental health — care products. — *Modern scientific researches and innovations*. — 2016; 8 (64): 529—39. (In Russ.)]
8. **Elgamily H., Salama H., El-Sayed H., Safwat E., El-Salam M.A.** The promising efficacy of probiotics, casein phosphopeptide and casein macropeptide as dental anticariogenic and remineralizing agents Part I; An In vitro study. — *Annual Research & Review in Biology*. — 2018; 22(6): 1—11. DOI: 10.9734/ARRB/2018/38927
9. **Nordin A., Saim A.B., Ramli R., Hamid A.A., Nasri N.W.M., Idrus R.B.H.** Miswak and oral health: An evidence-based review. — *Saudi J Biol Sci*. — 2020; 27 (7): 1801—10. PMID: 32565699
10. **Poormoradi B., Tamasoki S., Shahbazi A., Hooshyarfard A., Vahdatinia F., Behgozin F., Tapak L.** The comparison of two professional prophylaxis systems in plaque removal and debonding of orthodontic brackets. — *J Indian Soc Periodontol*. — 2018; 22 (5): 414—8. PMID: 30210190
11. **Shah N., Mathur V.P., Jain V., Logani A.** Association between traditional oral hygiene methods with tooth wear, gingival bleeding, and recession: A descriptive cross-sectional study. — *Indian J Dent Res*. — 2018; 29 (2): 150—4. PMID: 29652005
12. **Maden E.A., Altun C., Polat G.G., Basak F.** The In vitro Evaluation of the effect of xylwhite, probiotic, and the conventional toothpastes on the enamel roughness and microhardness. — *Niger J Clin Pract*. — 2018; 21 (3): 306—11. PMID: 29519978
13. **Elgamily H., Mosallam O., El-Sayed H., Mosallam R.** Antibacterial effectiveness of probiotic-based experimental mouthwash against cariogenic pathogen: An in vitro study. — *Eur J Dent*. — 2018; 12 (1): 7—14. PMID: 29657519

DOI: 10.37988/1811-153X\_2021\_2\_122

М.А. Постников,  
д.м.н., профессор кафедры  
терапевтической стоматологии

М.С. Корчагина,  
ассистент кафедры терапевтической  
стоматологии

Т.М. Ткач,  
к.м.н., доцент кафедры терапевтической  
стоматологии

Ю.А. Шухорова,  
к.м.н. доцент кафедры терапевтической  
стоматологии

О.А. Магсумова,  
ассистент кафедры терапевтической  
стоматологии

Г.К. Бурда,  
к.м.н., доцент кафедры терапевтической  
стоматологии

О.Е. Симановская,  
к.м.н. доцент кафедры терапевтической  
стоматологии

СамГМУ, 443001, Самара, Россия

## Анализ средств и методов эндодонтического лечения в стоматологических организациях по данным анкетирования врачей- стоматологов Самарской области

**Реферат.** В настоящее время происходит совершенствование и инновация технологий в области эндодонтии, однако вопрос качества оказания эндодонтической помощи остается актуальным и по сей день. В современной практике врача-стоматолога много методов эндодонтического лечения, успех которого определяется уровнем подготовки специалиста, материальной оснащенностью учреждения, а также состоянием здоровья самого пациента. **Цель** — анализ средств и методов эндодонтического лечения в бюджетных и небюджетных организациях по данным анкетирования врачей-стоматологов в Самарской области. **Материалы и методы.** Проведено анкетирование (интервьюирование) врачей-стоматологов общей практики и врачей — стоматологов-терапевтов стоматологических организаций Самарской области различных форм собственности. Респонденты ответили на 24 вопроса анкеты, что позволило оценить не только уровень профессиональной подготовки специалистов, степень осведомленности о критериях качества оказываемых услуг в области эндодонтического лечения, но и материально-техническую оснащенность рабочих мест специалистов. В анкетировании приняли участие 268 специалистов, из них 112 врача государственных медицинских организаций (I группа) и 156 врачей частной практики (II группа). На основании полученных данных проведен анализ двух исследуемых групп. **Результаты.** Анализ средств и методов эндодонтического лечения в бюджетных и внебюджетных стоматологических организациях Самарской области показал незначительную разницу в вопросах диагностики и методах обследования, оценке уровня профессиональной подготовки специалистов, степени осведомленности о протоколах и критериях качества выполнения эндодонтического лечения, однако уровень оснащения рабочего места врача-стоматолога в частных клиниках выше, что значительно повышает качество инструментальной обработки, ирригации и obturation корневых каналов. **Выводы.** На наш взгляд, качество оказания амбулаторной стоматологической помощи объясняется разницей протоколов эндодонтического лечения в системе ОМС и платных услуг.

**Ключевые слова:** эндодонтическое лечение, врач-стоматолог, анкетирование

### ДЛЯ ЦИТИРОВАНИЯ:

Постников М.А., Корчагина М.С., Ткач Т.М., Шухорова Ю.А., Магсумова О.А., Бурда Г.К., Симановская О.Е. Анализ средств и методов эндодонтического лечения в стоматологических организациях по данным анкетирования врачей-стоматологов Самарской области. — *Клиническая стоматология*. — 2021; 24 (2): 122—129. DOI: 10.37988/1811-153X\_2021\_2\_122

M.A. Postnikov,  
Grand PhD in Medical Sciences, professor  
of the Therapeutic dentistry Department

M.S. Korchagina,  
assistant at the Therapeutic dentistry  
Department

T.M. Tkach,  
PhD in Medical Sciences, associate professor  
of the Therapeutic dentistry Department

## Analysis of means and methods of endodontic treatment in dental organizations according to the data of a survey of dentists of the Samara region (Russia)

**Abstract.** Currently, there is an improvement and innovation of technologies in the field of endodontics, however, the issue of the quality of endodontic care remains relevant to this day. In the modern practice of a dentist, there are many methods of endodontic treatment, the success

Yu.A. Shukhorova,

PhD in Medical Sciences, associate professor  
of the Therapeutic dentistry Department

O.A. Magsumova,

assistant at the Therapeutic dentistry  
Department

G.K. Burda,

PhD in Medical Sciences, associate professor  
of the Therapeutic dentistry Department

O.E. Simanovskaya,

PhD in Medical Sciences, associate professor  
of the Therapeutic dentistry Department

Samara State Medical

University, 443001, Samara, Russia

of which is determined by the level of training of a specialist, the material equipment of the institution, as well as the state of health of the patient himself. The aim is to analyze the means and methods of endodontic treatment in budgetary and non-budgetary organizations according to the data of a survey of dentists in the Samara region. **Materials and methods.** A survey (interviewing) of general practitioners and dentists-therapists of dental organizations of the Samara region of various forms of ownership was carried out. The respondents answered 24 questions of the questionnaire, which made it possible to assess not only the level of professional training of specialists, the degree of awareness of the quality criteria for the services provided in the field of endodontic treatment, but also to assess the material and technical equipment of the specialists' workplaces. 268 specialists took part in the survey, including 112 doctors of state medical organizations (group I) and 156 doctors of private practice (group II). Based on the data obtained, an analysis of the two study groups was carried out. **Results.** An analysis of the means and methods of endodontic treatment in budgetary and non-budgetary dental organizations of the Samara region showed a slight difference in diagnostics and examination methods, assessing the level of professional training of specialists, the degree of awareness of the protocols and quality criteria for performing endodontic treatment, however, the level of equipment of the dentist's workplace in private clinics higher, which significantly improves the quality of instrumental processing, irrigation and obturation of root canals. **Conclusions.** In our opinion, the quality of the provision of outpatient dental care is explained by the difference in the protocols of endodontic treatment in the compulsory medical insurance system and paid services.

**Key words:** endodontic treatment, dentist, questionnaire

**FOR CITATION:**

.....  
*Postnikov M.A., Korchagina M.S., Tkach T.M., Shukhorova Yu.A., Magsumova O.A., Burda G.K., Simanovskaya O.E.* Analysis of means and methods of endodontic treatment in dental organizations according to the data of a survey of dentists of the Samara region (Russia). *Clinical Dentistry (Russia)*. 2021; 24 (2): 122–129. DOI: 10.37988/1811-153X\_2021\_2\_122

## ВВЕДЕНИЕ

Несмотря на постоянное совершенствование, инновацию технологий в области эндодонтии, вопросы качества оказания эндодонтической помощи с каждым годом приобретают все большую значимость. Осложнения, связанные с несвоевременным или некачественно проведенным эндодонтическим лечением, остаются основной причиной удаления зубов, более того, зачастую они являются причиной возникновения так называемых очагово-обусловленных заболеваний [1, 2].

Успех эндодонтического лечения определяется многими факторами: уровнем профессиональной подготовки специалиста, материально-технической оснащённостью рабочего места врача-стоматолога, степенью его осведомленности о протоколах и критериях качества выполнения эндодонтического лечения, характером воспалительного процесса, топографо-анатомическими особенностями зоны воздействия и, наконец, в значительной степени — состоянием здоровья самого пациента [3].

**Цель исследования** — провести анализ средств и методов эндодонтического лечения в бюджетных и небюджетных организациях по данным анкетирования врачей-стоматологов в Самарской области.

**Задачи:** выявить проблемы практического здравоохранения в области эндодонтического лечения, оценить уровень осведомленности врачей о критериях

и стандартах качества его выполнения, степень информированности врачей о современных методах диагностики и лечения патологии эндодонта, провести анализ качества оказываемых услуг, в том числе частоту применения инновационных технологий в повседневной практике врачей государственных и негосударственных организаций.

## МАТЕРИАЛЫ И МЕТОДЫ

Для выявления основных проблем в области эндодонтического лечения сотрудниками кафедры терапевтической стоматологии СамГМУ проведено анонимное анкетирование (опрос) врачей — стоматологов общей практики и врачей — стоматологов-терапевтов стоматологических организаций Самарской области различных форм собственности.

Участники опроса ответили на 24 вопроса, ориентированных на оценку уровня профессиональной подготовки специалиста, степень его осведомленности о критериях качества оказываемых услуг в области эндодонтического лечения, характере течения воспалительного процесса, топографо-анатомических особенностях зоны воздействия, материально-технической оснащённости рабочего места.

В анкетировании приняли участие 268 специалистов, из них 112 (41,8%) врачей государственных



медицинских организаций (I группа) и 156 (58,2%) врачей частной практики (II группа).

Статистическую значимость полученных результатов ( $p$ ) вычисляли с использованием  $t$ -критерия Стьюдента и интерпретировали ее на основании стандартной таблицы критических значений коэффициента Стьюдента. Для определения силы и направления корреляционной связи применяли метод ранговой корреляции Спирмена. Достоверными считались различия между группами при  $p \leq 0,05$ .

### РЕЗУЛЬТАТЫ И ОБСУЖДЕНИЕ

Известно, что успех лечения во многом обусловлен опытом практической работы врача [3]. Анализ первого вопроса (трудовой стаж) показал, что независимо от места работы эндодонтический прием ведут достаточно опытные врачи: у 168 (62,5%) респондентов стаж работы превышал 10 лет, у 54 (20,1%) трудовой стаж варьировал от 5 до 10 лет и только у 46 (17,4%) специалистов был менее 5 лет. Из 112 респондентов I группы 42 ведут прием в системе обязательного медицинского страхования (ОМС), 48 — оказывают услуги на возмездной основе, в том числе 10 — по добровольному медицинскому страхованию (ДМС), а 12 специалистов совмещают прием в системе ОМС с оказанием услуг по предпринимательской деятельности.

Современный уровень оказания стоматологической помощи, в том числе эндодонтической, требует постоянного совершенствования знаний и технологий лечения. В связи с этим одним из пунктов анкеты был вопрос, когда практикующие врачи-стоматологи в последний раз проходили курсы повышения квалификации по вопросам эндодонтического лечения (рис. 1). Результаты анкетирования показали, что практически все врачи, ведущие эндодонтический прием, постоянно повышают свои теоретические знания и улучшают практические навыки, причем более половины из них прошли обучение в течение последнего года (чаще в частных организациях,  $p \geq 0,05$ ).

Одним из основных критериев качества оказания медицинской помощи является своевременное и надлежащее качество выполнения необходимых пациенту диагностических мероприятий в соответствии

с клиническими рекомендациями. Диагностика направлена на установление диагноза, соответствующего модели пациента, прогноз заболевания и исключение осложнений после проведенного лечения [4]. Обязательный этап протокола эндодонтического лечения при заболеваниях пульпы и периапикальных тканей зуба — проведение диагностического рентгенологического обследования. По результатам анкетирования, этот этап обследования до начала эндодонтического лечения всегда выполняют 54,5% врачей в I группе и 89,8% — во II ( $p \leq 0,05\%$ ). Иногда его проводят в I группе 45,5% врачей, во II группе — 6,5%. 3,7% врачей II группы исключают проведение этого диагностического этапа, хотя его выполнение необходимо для определения анатомических особенностей корней зубов и корневых каналов, их длины и степени кривизны, а также для оценки состояния периапикальных тканей.

Качество эндодонтического лечения в значительной степени определяется оснащенностью рабочего места врача-стоматолога, в частности увеличительной оптикой [5, 6]. К сожалению, большинство анкетированных (68,0%) в своей работе не используют стоматологические микроскопы и бинокляры, в том числе их не применяют 87,5% врачей I группы и в 53,8% врачей II группы. Из средств увеличительной оптики чаще применяются биноклярные лупы. С дентальным микроскопом работают 14,0% врачей, чаще его применяют врачи частной практики ( $p \leq 0,05$ ). В ближайшей перспективе в материальное обеспечение рабочего места врача-стоматолога как государственных, так и негосударственных структур необходимо включать дентальные оптические системы, что позволит значительно повысить качество проведения эндодонтического лечения.

Один из этапов эндодонтического лечения — определение рабочей длины корневого канала зуба. С этой целью используют электрометрический метод (апекс-локация), а также рентгенологический контроль с применением эндодонтических инструментов и/или гуттаперчевого штифта в качестве маркера длины корневого канала. Но при проведении рентгенологического контроля следует обращать внимание на то, что рентгенологическая верхушка может не совпадать с анатомической. По данным опроса, более половины врачей (59,6%) в своей работе используют апекс-локаторы, различия в частоте их применения между анкетировемыми группами респондентов несущественно. Рабочую длину корневых каналов рентгенологическим методом определяют 32,5% врачей I группы и 29,2% врачей II группы, антропометрический метод используют 6,4 и 5,0% соответственно. В среднем 2,9% врачей в своей работе руководствуются исключительно мануальными ощущениями, результаты которых неточны, ненадежны, умозрительны (рис. 2).

Эффективность эндодонтического лечения во многом зависит от оснащения рабочего места врача-стоматолога врачающимися никель-титановыми инструментами, работа с которыми требует обязательного использования эндомотора [7, 8]. Анализ анкет показал,

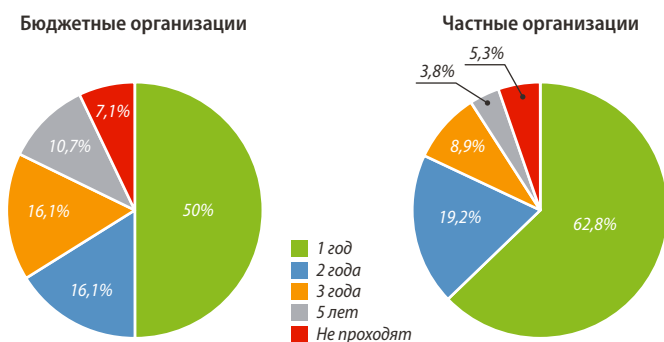


Рис. 1. Повышение квалификации по эндодонтии [Fig. 1. Advanced training in endodontics]

что 29,9% врачей I группы и 82,7% врачей II группы всегда работают с эндомотором, иногда его используют 41,8 и 7,5% врачей соответственно. Не применяют эндомотор 28,3 и 9,8% врачей соответственно ( $p \leq 0,05$ ), что, вероятно, связано, с одной стороны, с более низкой оснащённостью, с другой — со страхом возможных осложнений, таких как поломка инструмента в корневом канале, перфорация стенок, трансформация апикального отверстия и т.д.

Одним из условий успешного эндодонтического лечения является максимальная очистка системы корневого канала от микроорганизмов и инфицированных тканей, поэтому важным этапом работы эндодонта является создание достаточного пространства для ирригационных растворов при сохранении естественной анатомии и геометрии корневого канала [9]. Доказано, что данная задача успешно решается при использовании вращающихся никель-титановых инструментов (Шлихтинг Р., 2015). К сожалению, вращающиеся никель-титановые инструменты используют всего 38,8% врачей I группы и 68,5% врачей II группы ( $p \leq 0,05\%$ ). Меньшая частота использования вращающихся никель-титановых инструментов врачами бюджетных учреждений объясняется тем, что врачи в системе ОМС работают исключительно инструментами, рекомендованными к применению Министерством здравоохранения и территориальным фондом ОМС в соответствии с возможностями финансирования.

Выбор метода инструментальной обработки корневых каналов определяется многими факторами, в частности клинической ситуацией, анатомическими особенностями корневых каналов, физическими характеристиками инструментов, которые выбирает врач [10]. Согласно ответам на вопросы анкеты, независимо от формы собственности организации и источника финансирования врачи-стоматологи при инструментальной обработке корневых каналов используют гибридную технику, методики Step Back и Crown Down.

Отдельные вопросы анкеты были посвящены ирригации корневых каналов как одному из важнейших этапов эндодонтического лечения [11, 12]. В настоящее время «золотым стандартом» среди антисептиков, применяемых для медикаментозной обработки корневых каналов, является гипохлорит натрия, что связано с его уникальными свойствами растворять остатки

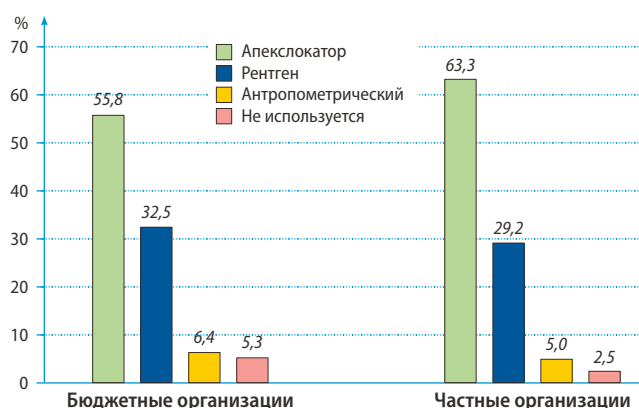


Рис. 2. Способы определения рабочей длины корневых каналов зубов [Fig. 2. Methods for determining the working length of the root canals of teeth]

некротизированной ткани пульпы и органические компоненты смазанного слоя дентина стенок корневого канала из системы корневых каналов и оказывать выраженный антимикробный эффект на планктонные бактерии и биопленку системы корневого канала [13, 14].

Гипохлорит натрия используют 49,1% врачей I группы и 62,0% врачей II группы, хлоргексидин применяют в 23,7 и в 17,9% случаев соответственно. С удовлетворением мы констатировали достаточно частое применение врачами обеих групп ЭДТА для удаления смазанного слоя со стенок корневого канала. Таким образом, большинство врачей в своей практике пользуются современными эндодонтическими ирригантами. Вместе с тем обращает на себя внимание совместное применение гипохлорита натрия и хлоргексидина без промежуточного использования в качестве ирриганта дистиллированной воды. Результатом такого взаимодействия является образование мощного мутагена — парахлоранилина.

При использовании ирригантов следует помнить, что их применение должно быть ограничено пространством корневого канала. Попадание этих растворов за пределы корневого канала, особенно под давлением, может привести к сильному токсическому воздействию, повреждению периапикальных тканей.

Из табл. 1 видно, что выбор ирриганта не зависит от нозологической формы заболевания, за исключением перекиси водорода, которая чаще используется при

Таблица 1. Частота выбора ирриганта в зависимости от нозологической формы заболевания (в %) [Table 1. The choice of an irrigant depending on the nosological form of the disease (in percent)]

Ирригант	Острый пульпит		Хронический пульпит		Хронический периодонтит		Обострение хронического периодонтита	
	I	II	I	II	I	II	I	II
NaOCl	35,6	48,7	27,3	46,1	27,3	36,1	32,9	34,0
2% раствор хлоргексидина	18,3	11,5	21,6	11,5	20,4	15,9	24,0	14,3
3% раствор H <sub>2</sub> O <sub>2</sub>	13,8	4,1	10,2	5,4	7,9	6,9	6,3	4,7
17—20% ЭДТА	14,9	19,0	12,5	21,7	20,4	23,6	12,6	25,8
Вода	9,4	12,4	15,9	11,5	11,4	12,7	12,6	14,3
NaOCl + хлоргексидин	8,0	4,3	12,5	3,8	12,6	4,8	11,6	6,9

лечении пульпита, что, вероятно, продиктовано ее гемостатическим действием.

Известно, что активность антисептических растворов существенно повышается при пассивной ультразвуковой ирригации (ПУИ) корневых каналов, поэтому следующим пунктом анкеты был вопрос о частоте ее использования [15]. Во II группе ПУИ используется в 65% случаев, статистически достоверно чаще, чем в I группе (35,7%).

Заключительным этапом подготовки корневого канала к пломбированию является его высушивание, которое можно осуществить с помощью бумажных пинов, ватных турунд и аспирационных систем. Бумажными пинами пользуются большинство врачей I группы (69,7%) и практически все врачи II группы (90,7%). В 4% случаев врачи для высушивания корневых каналов используют воздух, что вызывает опасение, так как чревато возможным возникновением воздушной эмболии.

Существенное влияние на исход эндодонтического лечения оказывает качественное пломбирование корневых каналов: равномерная плотность материала на всем протяжении, герметичность obturации, сохранение интактности периодонта, obturация канала до физиологического сужения или апикального отверстия, предотвращение повторного инфицирования канала микроорганизмами [16–18]. На сегодняшний день известны десятки различных методов пломбирования корневых каналов, самые популярные из них вошли в перечень вопросов наших анкет. Как показали данные анкетирования, подавляющее число опрошенных врачей-стоматологов предпочитает использовать метод латеральной конденсации — 58 и 42,6%, соответственно, и это закономерно, так как он технически прост, экономически целесообразен и обеспечивает достаточно надежную obturацию корневых каналов [19]. В то же время прослеживается тенденция к аппаратной технике пломбирования корневых каналов методом трехмерной, вертикальной конденсации с применением термопластифицированной гуттаперчи. Несколько чаще данный метод применяется врачами частных организаций, что вполне объяснимо, так как он является достаточно затратным. Пломбирование корневого

канала методом «одной пасты» осуществляют 16% врачей I группы и 2,4% врачей II группы ( $p < 0,05$ ; рис. 3).

На исход эндодонтического лечения влияет не только метод obturации корневого канала, но и используемый силер [20, 21]. На стоматологическом рынке представлено множество различных силеров для obturации корневых каналов: на основе эпоксидных смол, цинкоксида-эвгеноловые цементы, пасты на основе гидроксида кальция и на основе резорцин-формалиновой смолы. По данным анкетирования, 46% врачей из I группы и 71,5% врачей из II группы применяют силер на основе эпоксидных смол (табл. 2), что вполне объяснимо, так как материалы на основе эпоксидных смол имеют целый ряд положительных свойств, главные — их биоинертность по отношению к тканям периодонта и возможность использования как с горячей, так и с холодной гуттаперчей [22].

Таблица 2. Частота использования силеров для obturации корневых каналов (в %)

[Table 2. Sealers used for root canal obturation (in percent)]

Тип силера	I группа	II группа
На основе эпоксидных смол	46,0	71,5
ЦОЭ цементы	28,9	15,3
На основе гидроксида кальция	2,6	5,1
На основе резорцин-формалиновой смолы	13,3	7,1
Другие	9,2	1,0

Важным этапом, от которого в значительной степени, зависит исход лечения, является качество obturации корневых каналов [23, 24]. Корневая пломба должна плотно заполнять корневой канал и располагаться на уровне физиологической верхушки корня [25]. Согласно данным анкетирования, корневой канал до физиологической верхушки пломбируют 57,2% респондентов I группы и 61,4% II группы, до анатомической верхушки — 42,8 и 30,1% соответственно. В 8,7% случаев, главным образом при лечении хронических форм периодонтита, имело место выведение пломбировочного материала за верхушечное отверстие. Однако в настоящее время общепризнано, что выведение пломбировочного материала за верхушку даже при деструктивных формах периодонтита нецелесообразно [26].

Окончательный успех или неудачу эндодонтического лечения можно спрогнозировать проведением контрольного радиологического обследования. Ответ респондентов на вопрос данного раздела свидетельствует о достаточном обеспечении стоматологических организаций рентгенологическим оборудованием и о заинтересованности врачей в качестве своей работы [27]. На этапах прохождения и пломбирования корневых каналов рентгенологический контроль осуществляют всегда 59,9% анкетированных I группы и 81,4% — II группы, прибегают к его проведению иногда 39,2 и 17,3% соответственно. Исключают его проведения 1,3% врачей частной практики, что является серьезным нарушением протокола эндодонтического лечения.

Бюджетные организации

Частные организации

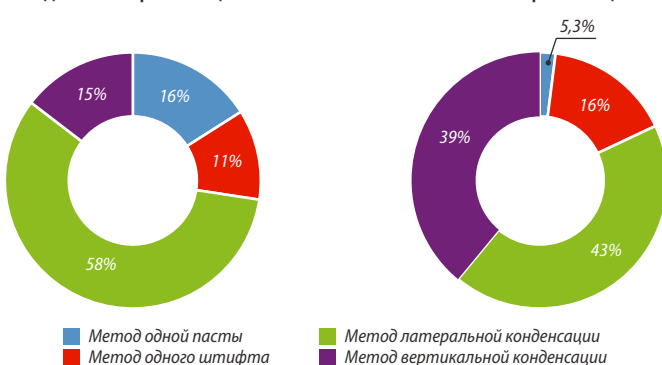


Рис. 3. Методы пломбирования корневых каналов [Fig. 3. Methods of filling root canals]



Эндодонтическое лечение является достаточно трудозатратной процедурой. Среднее время первичного эндодонтического лечения зуба с одним корневым каналом без реставрации в среднем составляет 60–90 минут. Повторное лечение, когда врач сталкивается с необходимостью распломбирования корневого канала, извлечением инородных тел, поиском пропущенного корневого канала и т.д. требует более длительного врачебного вмешательства [28]. Большинство анкетированных затрачивают на лечение пульпита в зубах с одним корневым каналом от 30 до 60 минут – 53,6% врачей I группы и 65,8% II группы. С сожалением следует отметить, что 39,3% врачей I группы и 31,7% во II затрачивают не более 30 минут; 7,1 и 2,5% соответственно проводят лечение более 60 минут врачей ( $p \geq 0,05$ ).

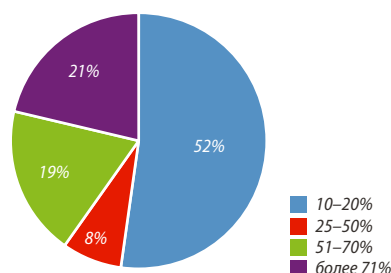
Критерием оценки качества эндодонтического лечения непосредственно после его завершения для 32,1% стоматологов I группы и для 25,6% II является отсутствие жалоб у пациентов. Рентгенологический контроль качества obturации корневого канала осуществляют в 55,4% случаев врачи I группы и 57,7% – II; 12,5% стоматологов I группы и 16,7% II считают необходимым проведение КЛКТ [29]. Динамику изменений в тканях периодонта в сроки от 6 до 24 месяцев прослеживают 37,0% врачей I группы и 38,3% II.

Отсутствие жалоб у пациента не всегда свидетельствует о качественно проведенном эндодонтическом лечении [30]. В процессе обследования пациентов, обратившихся для санации полости рта, врач-стоматолог обнаруживает зубы с неполноценно obturированными корневыми каналами, фрагментами инородных тел и/или наличием очага деструкции в периапикальной области [31]. Одним из ключевых вопросов нашей анкеты был вопрос о тактике ведения таких пациентов. Подавляющее большинство врачей (69,7% врачей I группы и 75,0% врачей II группы) в подобной ситуации проводят повторное эндодонтическое лечение.

Одной из причин неудач эндодонтического лечения является сложная анатомия полости зуба и корневых каналов, что создает трудности в создании эндодонтического доступа, обнаружения и лечения всей системы корневых каналов. Наибольшие трудности в этом плане составляет первый моляр верхней челюсти, встречаемость которого варьирует от 65 до 100% [32]. В своей практике при эндодонтическом лечении первого моляра верхней челюсти MB2 корневой канал находят 84 (75,0%) анкетированных государственных и 129 (91,0%) негосударственных организаций. При этом установлена более высокая частота обнаружения MB2 корневого канала (>71% случаев) врачами частной практики, что, вероятно, связано с тем, что большинство респондентов I группы работают в системе ОМС (рис. 4).

Значительные сложности представляет поиск второго корневого канала в латеральных резцах нижней челюсти, частота его встречаемости, по многочисленным данным, составляет от 24% [33]. Язычный корневой канал визуализируют 84 (75,0%) врачей государственных и 142 (91,1%) – негосударственных учреждений.

Бюджетные организации



Частные организации

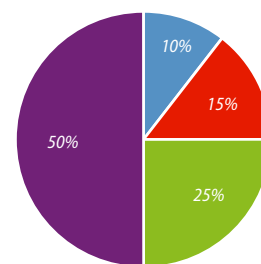
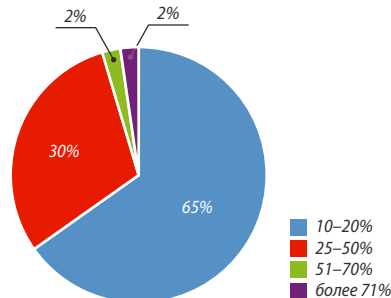


Рис. 4. Процент встречаемости MB2 корневого канала в первом моляре верхней челюсти  
[Fig. 4. Percentage of occurrence of MV2 of the root canal in the first molar of the upper jaw]

Бюджетные организации



Частные организации

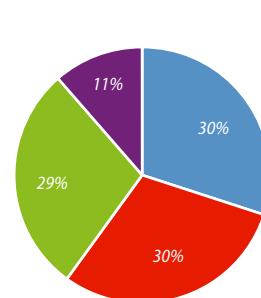


Рис. 5. Процент встречаемости второго (дополнительного) корневого канала в латеральных резцах нижней челюсти  
[Fig. 5. Percentage of occurrence of the second (additional) root canal in the lateral incisors of the lower jaw]

Анализ анкетирования показал, что второй корневой канал в латеральных резцах нижней челюсти более чем в 71% случаев выявляют лишь 2% стоматологов I и 11% – II группы (рис. 5). Достоверно чаще второй корневой канал, который встречается в 51–70% случаев, обнаруживают врачи II группы – 28,6% ( $p \leq 0,05$ )

## ВЫВОДЫ

В результате проведенного анкетирования выявили, что качество оказания эндодонтической помощи, уровень профессиональной подготовки специалистов, степень осведомленности о протоколах и критериях качества выполнения эндодонтического лечения не имеют достоверных различий в практике врачей государственных и негосударственных организаций. На наш взгляд, качество оказания амбулаторной стоматологической помощи объясняется разницей протоколов эндодонтического лечения в системе ОМС и платных услуг.

**Конфликт интересов.** Автор декларирует отсутствие конфликта интересов.

**Поступила:** 15.01.2021 **Принята в печать:** 26.03.2021

**Conflict of interests.** The author declares no conflict of interests.

**Received:** 15.01.2021

**Accepted:** 26.03.2021

## ЛИТЕРАТУРА:

1. Байназарова Н.Т., Искакова М.К. Анализ качества эндодонтического лечения, профилактика осложнений (по данным литературы). — *Вестник КазНМУ*. — 2017; 3: 184—7.
2. Jain A., Nikhil V., Bansal P. Effect of root canal preparation, obturation, and retreatment on the induction of dentinal microcracks: A microcomputed tomography study. — *J Conserv Dent*. — 2018; 21 (5): 521—5. PMID: 30294114
3. Сахарук Н.А., Веретенникова А.А., Зеков Н.И. Оценка ближайших и отдаленных результатов эндодонтического лечения. — *Вестник Витебского государственного медицинского университета*. — 2015; 5: 108—13. eLIBRARY ID: 24435145
4. Jafarzadeh M., Saatchi M., Jafarnejadi P., Gooran M. Digital radiographic evaluation of the quality of different root canal obturation techniques in deciduous mandibular molars after preparation with rotary technique. — *J Dent (Shiraz)*. — 2019; 20 (3): 152—158. PMID: 31579688
5. Gomes B.P., Drucker D.B., Lilley J.D. Associations of specific bacteria with some endodontic signs and symptoms. — *Int Endod J*. — 1994; 27 (6): 291—8. PMID: 7751061
6. Даурова Ф.Ю., Томаева Д.И., Подкопаева С.В., Талтун Ю.А. Применение в комплексе лечебных мероприятий высокочастотной монополярной диатермокоагуляции при хронических пульпитах. — *Медицинский алфавит*. — 2020; 12: 40—2. eLIBRARY ID: 44085529
7. Шумилович Б.Р., Ростовцев В.В., Адунс Л.М., Селин Р.В. Никель-титановый инструмент V поколения — инновационный подход к механической обработке корневых каналов. Клинические возможности, протокол работы и сравнительная характеристика инструмента. Клинический обзор. — *Успехи современной науки*. — 2017; 6 (т. 1): 67—74. eLIBRARY ID: 29820922
8. Бирагова А.К., Беленчиков А.А., Епхивев А.А. Определение эффективности ручных никель-титановых инструментов при механической обработке корневых каналов с различной анатомией в эксперименте. — *Вестник новых медицинских технологий*. — 2019; 1: 79—81. eLIBRARY ID: 37024690
9. Тонакян Л.Э. Эндодонтическое лечение: сравнительная характеристика методов обработки и obturation корневых каналов. — *Бюллетень медицинских интернет-конференций*. — 2017; 9: 1475—7.
10. Маслак Е.Е., Матвиенко Н.В., Осокина А.С., Кривцова Д.А., Арженковская Е.Н. Эффективность пульпотомии во временных молярах: результаты 24-месячного рандомизированного клинического исследования. — *Институт стоматологии*. — 2020; 4 (89): 40—1. eLIBRARY ID: 44287043
11. Tomson P.L., Simon S.R. Contemporary cleaning and shaping of the root canal system. — *Prim Dent J*. — 2016; 5 (2): 46—53. PMID: 28826433
12. Даурова Ф.Ю., Дикопова Н.Ж., Носик А.С., Томаева Д.И., Волков Н.А. Изучение антибактериальной эффективности применения высокочастотной монополярной диатермокоагуляции в эндодонтии. — *Научные вестн.* — 2019; 11 (16): 63—70.
13. Мамедзаде Р.Э. Современные материалы, техники ирригации и активации в эндодонтическом лечении. — *Вестник стоматологии*. — 2017; 1 (98): 66—9.
14. Chubb D.W.R. A review of the prognostic value of irrigation on root canal treatment success. — *Aust Endod J*. — 2019; 45 (1): 5—11. PMID: 30980478
15. Тишков Д.С. Эффективность орошения корневых каналов непрерывной ультразвуковой ирригационной системой. — *Региональный вестник*. — 2020; 3 (42): 22—3.
16. Субботина А.В., Дмитракова Н.Р., Муртазина Л.Р., Файзуллина Э.И. Оценка obturation корневых каналов методом латеральной конденсации гуттаперчи с ультразвуковой активацией. — *Здоровье, демография, экология финно-угорских народов*. — 2016; 3: 94—6. eLIBRARY ID: 26716751
17. Миклаев С.В., Леонова О.М. Оценка герметизирующей способности силеров для obturation корневых каналов. — *Медицина и физическая культура: наука и практика*. — 2019; 1: 22—7. eLIBRARY ID: 41489241

## REFERENCES:

1. Bainazarova N.T., Iskakova M.K. Analysis of endodontic treatment, prevention of complications (according to the literature). *Vestnik KazNMU*. 2017; 3: 184—7 (In Russ.).
2. Jain A., Nikhil V., Bansal P. Effect of root canal preparation, obturation, and retreatment on the induction of dentinal microcracks: A microcomputed tomography study. *J Conserv Dent*. 2018; 21 (5): 521—5. PMID: 30294114
3. Sakharuk N.A., Veretennikova A.A., Zekov N.I. The evaluation of immediate and remote results of endodontic treatment. *Vestnik of Vitebsk State Medical University*. 2015; 5: 108—13 (In Russ.). eLIBRARY ID: 24435145
4. Jafarzadeh M., Saatchi M., Jafarnejadi P., Gooran M. Digital radiographic evaluation of the quality of different root canal obturation techniques in deciduous mandibular molars after preparation with rotary technique. *J Dent (Shiraz)*. 2019; 20 (3): 152—158. PMID: 31579688
5. Gomes B.P., Drucker D.B., Lilley J.D. Associations of specific bacteria with some endodontic signs and symptoms. *Int Endod J*. 1994; 27 (6): 291—8. PMID: 7751061
6. Daurova F.Yu., Tomaeva D.I., Podkopaeva S.V., Taptun Yu.A. Applying of high-frequency monopolar diathermocoagulation in the treatment of chronic. *Medical alphabet*. 2020; 12: 40—2 (In Russ.). eLIBRARY ID: 44085529
7. Shumilovich B.R., Rostovtsev V.V., Adunts L.M., Selin R.V. Nickel-titanium tool V generation an innovative approach to the machining of root canals. Clinical capabilities, the protocol of work and the comparative characteristics of the instrument (clinical review). *Successes of modern science*. 2017; 6 (vol. 1): 67—74 (In Russ.). eLIBRARY ID: 29820922
8. Biragova A.K., Belenchev A.A., Ephiev A.A. Determination of the effectiveness of manual nickel-titanium tools during the mechanical treatment of root canals with various anatomy in the experiment. *Journal of New Medical Technologies*. 2019; 1: 79—81 (In Russ.). eLIBRARY ID: 37024690
9. Tonakanian L.E. Endodontic treatment: comparative characteristics of root treatment and obturation methods channels. *Bulletin of Medical Internet Conferences*. 2017; 9: 1475—7 (In Russ.).
10. Maslak E.E., Matvienko N.V., Osokina A.S., Krivtsova D.A., Arjenovskaya E.N. Pulpotomy efficiency in primary molars: outcomes of 24-month randomized clinical trial. *The Dental Institute*. 2020; 4 (89): 40—1 (In Russ.). eLIBRARY ID: 44287043
11. Tomson P.L., Simon S.R. Contemporary cleaning and shaping of the root canal system. *Prim Dent J*. 2016; 5 (2): 46—53. PMID: 28826433
12. Daurova F.Yu., Dikopova N.Z., Nosik A.S., Tomaeva D.I., Volkov N.A. Study of antibacterial efficiency of application of high frequency monopolar diathermocoagulation in endodontia. *Scientific news*. 2019; 11 (16): 63—70 (In Russ.).
13. Mamedzade R.E. Modern materials, technique of irrigation and activation in endodontic treatment. *Dentistry bulletin*. 2017; 1 (98): 66—9 (In Russ.).
14. Chubb D.W.R. A review of the prognostic value of irrigation on root canal treatment success. *Aust Endod J*. 2019; 45 (1): 5—11. PMID: 30980478
15. Tishkov D.S. Efficiency of irrigation of root canals by a continuous ultrasonic irrigation system. *Regional bulletin*. 2020; 3 (42): 22—3 (In Russ.).
16. Subbotina A.V., Dmitrakova N.R., Murtazina L.R., Faizullina E.I. Evaluation of root canal obturation by lateral condensation of gutta-percha with ultrasound activation. *Health, Demography, Ecology of Finno-Ugric People*. 2016; 3: 94—6 (In Russ.). eLIBRARY ID: 26716751
17. Miklaev S.V., Leonova O.M. Sealers hermetic ability assessment for root canal obturation. *Medicine and Physical Education: Science and Practice*. 2019; 1: 22—7 (In Russ.). eLIBRARY ID: 41489241
18. Roizenblit R.N., Soares F.O., Lopes R.T., Dos Santos B.C., Gusman H. Root canal filling quality of mandibular molars with EndoSequence BC and AH Plus sealers: A micro-CT study. *Aust Endod J*. 2020; 46 (1): 82—87. PMID: 31556201

18. Roizenblit R.N., Soares F.O., Lopes R.T., Dos Santos B.C., Gusman H. Root canal filling quality of mandibular molars with EndoSequence BC and AH Plus sealers: A micro-CT study. — *Aust Endod J.* — 2020; 46 (1): 82—87. PMID: 31556201
19. Токмакова С.И., Луницына Ю.В., Бондаренко О.В., Чечина И.Н., Беседина И.С. Сравнительное исследование эффективности методики пломбирования корневых каналов зубов холодной высокотекучей гуттаперчей в эксперименте. — *Тихоокеанский медицинский журнал.* — 2020; 2 (80): 76—8. eLIBRARY ID: 42896113
20. Al-Hiyasat A.S., Alfirjani S.A. The effect of obturation techniques on the push-out bond strength of a premixed bioceramic root canal sealer. — *J Dent.* — 2019; 89: 103169. PMID: 31326527
21. Zhang C.Y., Yu H., Lin Q., Taira Y., Cheng H. Effects of different root canal obturation techniques on the bond strength of fiber post to intraradicular dentine. — *Chin J Dent Res.* — 2019; 22 (3): 189—196. PMID: 31508607
22. Liang Y.H., Yue L. [Root canal treatment: obturation of the root canal system]. — *Zhonghua Kou Qiang Yi Xue Za Zhi.* — 2019; 54 (12): 859—63. PMID: 31874489
23. Беленова И.А., Митронин А.В., Сущенко А.В., Кудрявцев О.А., Жакот И.В. Эволюция эндодонтических obturation систем как показатель научно-технического прогресса в стоматологии. — *Эндодонтия Today.* — 2017; 1: 36—41.
24. Сухих М.О. Сравнительная оценка методик obturation корневых каналов в зубах с внутренней резорбцией корня. — *Международный студенческий научный вестник.* — 2019; 5—2: 1. eLIBRARY ID: 41299273
25. Meirinhos J., Martins J.N.R., Pereira B., Baruwu A., Gouveia J., Quaresma S.A., Monroe A., Ginjeira A. Prevalence of apical periodontitis and its association with previous root canal treatment, root canal filling length and type of coronal restoration — a cross-sectional study. — *Int Endod J.* — 2020; 53 (4): 573—84. PMID: 31749154
26. Романова Т.В. Перспективы применения операционного микроскопа для лечения перфорационных дефектов. — В сб. матер конф «Молодые ученые — медицине». — Самара, 2009. — С. 337—343.
27. Умарова Д.А. Использование технологий эндодонтического лечения в Чеченской Республике и их материально-техническое обеспечение: дис. ... к.м.н. — М.: Институт повышения квалификации ФМБА, 2011. — 137 с. eLIBRARY ID: 19259471
28. Kim S.R., Kwak S.W., Lee J.-K., Goo H.-J., Ha J.-H., Kim H.-C. Efficacy and retrievability of root canal filling using calcium silicate-based and epoxy resin-based root canal sealers with matched obturation techniques. — *Aust Endod J.* — 2019; 45 (3): 337—345. PMID: 30614168
29. Долгалева А.А., Нечаева Н.К., Иванчева Е.Н., Нагорянский В.Ю. Применение конусно-лучевой компьютерной томографии в эндодонтии. Часть I. Анализ топографии корневых каналов. — *Эндодонтия Today.* — 2017; 1: 68—71.
30. Федотова Ю.М., Головин А.Д. Постпломбировочные боли в эндодонтии. — *Международный студенческий научный вестник.* — 2016; 6: 66. eLIBRARY ID: 27508610
31. Плешкова Т.П., Ненашева А.А., Дущенко В.И., Зорина В.В., Велиев А.С. Боли после эндодонтического лечения зубов. — *Международный студенческий научный вестник.* — 2018; 1: 16. eLIBRARY ID: 32517609
32. Розенбаум А.Ю., Тлустенко В.П., Постников М.А. Влияние режимов эрбий-хромового лазера на эффективность антибактериальной обработки корневого канала при хроническом апикальном периодонтите. — *Эндодонтия Today.* — 2016; 3: 15—8. <https://www.endodont.ru/jour/article/view/281>
33. Блинов В.С., Блинова А.С., Чибисова М.А., Зорихина Н.А. Клинический случай эндодонтического лечения латерального резца верхней челюсти с двумя корнями и корневыми каналами. — *Институт стоматологии.* — 2019; 4 (85): 87—9. eLIBRARY ID: 41717313
19. Tokmakova S.I., Lunitsyna J.V., Bondarenko O.V., Chechina I.N., Besedina I.S. Comparative study of the effectiveness of methods of root canals filling with cold high-flow gutta-percha in the experiment. *Pacific Medical Journal.* 2020; 2 (80): 76—8 (In Russ.). eLIBRARY ID: 42896113
20. Al-Hiyasat A.S., Alfirjani S.A. The effect of obturation techniques on the push-out bond strength of a premixed bioceramic root canal sealer. *J Dent.* 2019; 89: 103169. PMID: 31326527
21. Zhang C.Y., Yu H., Lin Q., Taira Y., Cheng H. Effects of different root canal obturation techniques on the bond strength of fiber post to intraradicular dentine. *Chin J Dent Res.* 2019; 22 (3): 189—196. PMID: 31508607
22. Liang Y.H., Yue L. [Root canal treatment: obturation of the root canal system]. *Zhonghua Kou Qiang Yi Xue Za Zhi.* 2019; 54 (12): 859—63. PMID: 31874489
23. Belenova I.A., Mitronin A.V., Sushchenko A.V., Kudrjartsev O.A., Zhako I.V. Evolution endodontic obturation of systems as indicator of technical progress in stomatology. *Endodontics Today.* 2017; 1: 36—41 (In Russ.).
24. Sukhikh M.O. Comparative evaluation of root canal obturation techniques in teeth with internal resorption. *International Student Scientific Bulletin.* 2019; 5—2: 1 (In Russ.). eLIBRARY ID: 41299273
25. Meirinhos J., Martins J.N.R., Pereira B., Baruwu A., Gouveia J., Quaresma S.A., Monroe A., Ginjeira A. Prevalence of apical periodontitis and its association with previous root canal treatment, root canal filling length and type of coronal restoration a cross-sectional study. *Int Endod J.* 2020; 53 (4): 573—84. PMID: 31749154
26. Romanova T.V. Perspectives on the use of an operational microscope for the treatment of perforation defects. Proceedings of the “Young Scientists to Medicine” conference. Samara, 2009. P. 337—343 (In Russ.).
27. Umarova D.A. The use of endodontic treatment technologies in the Chechen Republic and their material and technical support: master's thesis. Moscow: Institute for Advanced Training of the Federal Medical and Biological Agency, 2011. 137 p. (In Russ.). eLIBRARY ID: 19259471
28. Kim S.R., Kwak S.W., Lee J.-K., Goo H.-J., Ha J.-H., Kim H.-C. Efficacy and retrievability of root canal filling using calcium silicate-based and epoxy resin-based root canal sealers with matched obturation techniques. *Aust Endod J.* 2019; 45 (3): 337—345. PMID: 30614168
29. Dolgalev A.A., Nechaeva N.K., Ivancheva E.N., Nagoryansky V.Yu. The use of cone beam computed tomography in endodontics (Part I). Analysis of root canal topography. *Endodontics Today.* 2017; 1: 68—71 (In Russ.).
30. Fedotova Yu.M., Golovin A.D. Pain after endodontic tooth filling. *International Student Scientific Bulletin.* 2016; 6: 66 (In Russ.). eLIBRARY ID: 27508610
31. Pleshkova T.P., Nenasheva A.A., Dushchenko V.I., Zorina V.V., Veliev A.S. Pain after endodontic treatment of teeth. *International Student Scientific Bulletin.* 2018; 1: 16 (In Russ.). eLIBRARY ID: 32517609
32. Rozenbaum A.Yu., Tlustenko V.P., Postnik M.A. Effect of erbium-chromium laser modes on the effectiveness of antibacterial root canal treatment in chronic apical periodontitis. *Endodontics Today.* 2016; 3: 15—8 (In Russ.). <https://www.endodont.ru/jour/article/view/281>
33. Blinov V.S., Blinova A.S., Chibisova M.A., Zorihina N.A. Endodontic treatment of a maxillary lateral incisor with two root and root canals: a case report. *The Dental Institute.* 2019; 4 (85): 87—9 (In Russ.). eLIBRARY ID: 41717313



DOI: 10.37988/1811-153X\_2021\_2\_130

Ю.Л. Васильев<sup>1</sup>,

д.м.н., профессор кафедры оперативной хирургии и топографической анатомии

А.А. Иванов<sup>2</sup>,

к.м.н., доцент, врач-анатом

И.М. Смилык<sup>2</sup>,

к.м.н., директор

А.Д. Каштанов<sup>1</sup>,

студент III курса кафедры оперативной хирургии и топографической анатомии

О.В. Кытько<sup>1</sup>,

к.м.н., доцент кафедры оперативной хирургии и топографической анатомии

<sup>1</sup> Первый МГМУ им. И.М. Сеченова, 119435, Москва, Россия<sup>2</sup> Институт анатомии Сколково, 121205, Москва, Россия

## Диссекционные курсы как путь к изменению парадигмы современного комплексного обучения стоматологии

**Аннотация.** «Золотой стандарт» в обучении анатомии — вскрытие анатомического материала. Однако сегодня наблюдается дефицит того, что создает проблемы образования и становления врачей как специалистов, а также негативно влияет на научно-практическую деятельность. В качестве частичной замены анатомического материала активно используются различные модели. Однако 3D-моделирование не может в полной мере заменить реальные биологические объекты и симуляционное обучение. Так, сегодня обучение анатомии и мануальным навыкам основывается на качественной комбинации этих двух методик — отработка теоретического и части практического материала на 3D-моделях и последующее закрепление материала отработкой на биологическом материале с препарированием такового. В настоящей сообщении рассмотрена возможность внедрения комбинированного подхода к обучению студентов-стоматологов в Институте анатомии «Сколково» анатомии челюстно-лицевой области, мануальным навыкам по проведению различных способов местной анестезии, удаления зубов и других хирургических стоматологических вмешательств.

**Ключевые слова:** обучение студентов, диссекция, стоматология, мануальные навыки, анатомический стол «Пирогов»

### ДЛЯ ЦИТИРОВАНИЯ:

Васильев Ю.Л., Иванов А.А., Смилык И.М., Каштанов А.Д., Кытько О.В. Диссекционные курсы как путь к изменению парадигмы современного комплексного обучения стоматологии. — *Клиническая стоматология*. — 2021; 24 (2): 130—134. DOI: 10.37988/1811-153X\_2021\_2\_130

Yu.L. Vasil'ev<sup>1</sup>,

Grand PhD in Medical Sciences, professor of Operative surgery and topographic anatomy Department

A.A. Ivanov<sup>2</sup>,

PhD in Medical Sciences, associate professor, anatomist

I.M. Smilyk<sup>2</sup>,

PhD in Medical Sciences, director

A.D. Kashtanov<sup>1</sup>,

3d year student at the Operative surgery and topographic anatomy Department

O.V. Kytko<sup>1</sup>,

PhD in Medical Sciences, associate professor of Operative surgery and topographic anatomy Department

<sup>1</sup> Sechenov University, 119435, Moscow, Russia<sup>2</sup> Skolkovo Institute of Anatomy, 121205, Moscow, Russia

## Dissection courses as a way to change the paradigm of modern comprehensive dental education

**Annotation.** The “gold standard” in teaching anatomy is anatomical material dissection. But one’s shortage gets in the way specialists education and development, negatively affects scientific and practical activities nowadays. As a anatomical material partial replacement various anatomical models are actively used. But 3D models cannot fully replace real anatomical material and simulation training. So the teaching anatomy and manual skills is based on a qualitative combination of these two methods — working out theoretical and part of practical material on 3D models and then fixing the material by working out on biological material with the preparation of such. This report discusses the possibility of implementing a combined approach to teaching dental students at the Skolkovo Institute of Anatomy the anatomy of the maxillofacial region, manual skills for various methods of local anesthesia, teeth extractions and dental surgery.

**Key words:** student training, dissection class, dentistry, manual skills, anatomical table “Pirogov”

### FOR CITATION:

Vasil'ev Yu.L., Ivanov A.A., Smilyk I.M., Kashtanov A.D., Kytko O.V. Dissection courses as a way to change the paradigm of modern comprehensive dental education. *Clinical Dentistry (Russia)*. 2021; 24 (2): 130—134 (In Russ.). DOI: 10.37988/1811-153X\_2021\_2\_130

## ВВЕДЕНИЕ

В новейшей истории образование и его модернизация является важным звеном социальной политики, что особым образом отмечено сменой образовательных парадигм. Классический и инновационный подходы отмечены различными принципами взаимодействия, обучающего и обучающегося.

Так, в первом случае система фокусируется на таких явлениях, как самоконтроль, дисциплина, тренинг, когнитивные способности.

Известно, что предыдущая парадигма базировалась на принципах главенствующей роли выбранного образовательного учреждения, профильной научной литературы в качестве основного источника знаний, последовательном освоении дисциплин.

Новая парадигма высшего образования — образовательные мероприятия по запросу в течение года, не лимитированное профессиональное образование, университет как партнер в обществе, информация по желанию, междисциплинарность и выбор самостоятельной траектории обучения [1].

Высокие критерии, предъявляемые к оценке качества подготовки врача-специалиста, требуют использования современных технологий в образовании. Благодаря симуляционным техникам создаются условия моделирования не только отдельного нозологического состояния, но и интеграции обучающегося в условия, приближенные к реальным клиническим.

Однако симуляционное образование, хоть и подразумевает многозадачность, в любом случае является конечной системой, развитие которой возможно лишь при следующих условиях:

- регулярная модернизация как программной, так и материально-технической сторон;
- регулярное обновление клинических случаев и задач.

При отсутствии этих слагаемых, обучающиеся относительно быстро решают все предлагаемые симуляционные случаи и выработают единственно-правильную тактику в рамках симуляционного сценария.

В противовес этому выступает классическое, относительно забытое обучение с использованием биологического материала, который каждый раз разный. Можно выбирать по расе, возрасту и полу, однако индивидуальная анатомия останется неповторимой.

Согласно учению В.Н. Шевкуненко (1925) об индивидуальной анатомической изменчивости органов и систем тела человека, важнейшей целью использования методов прижизненной визуализации является развитие топографической и клинической анатомии. Такие исследования могут выявлять значительно большее разнообразие индивидуальных анатомических особенностей и позволяют формировать полные диапазоны анатомических различий с выделением крайних и промежуточных форм [2]. Поэтому внедрение принципов индивидуализации или персонализации врачебных манипуляций позволяют прогнозировать более высокие

показатели эффективности и безопасности метода лечения в целом.

Согласно образовательным стандартам, обучающимся на додипломном уровне не разрешена самостоятельная клиническая работа, в то время как постоянные тренинги на стандартизованных пациентах и/или симуляторах могут приводить к заучиванию оторванных от реальных клинических ситуаций [3].

Сложность образовательного процесса по дисциплине «местное обезболивание в стоматологии» во многом связано с дефицитом симуляторов с интегрированной оценочной шкалой, а также с обратной связью.

Ранее нами была доказана результативность принципа триады в образовательной траектории по дисциплине «местное обезболивание в стоматологии» как у обучающихся на дипломном, так и на последипломном факультетах [4]. В целом, при обобщенной оценке мануального навыка у студентов при выполнении местной проводниковой анестезии на нижней челюсти (постановка пальцев, проведение аспирационного теста и попадание в цель), показан приоритет траектории «фантом—череп—симулятор» (83,36%), что объясняется отсутствием навыков работы в полости рта. При обучении ординаторов целесообразно применять траекторию «фантом—череп—симулятор» (эффективнее на 90%), где костный препарат, являющийся промежуточным звеном, выступает в роли калибровочного звена. При обучении врачей рекомендовано использование обеих траекторий. Внедрение трехэтапной траектории на последипломном факультете в обучении врачей-стоматологов показало потребность в интегративном подходе с учетом мануального навыка, где при выполнении поиска анатомических ориентиров на первом этапе важно использовать привычную среду через имитационного пациента, а верификация и калибровка навыка — при использовании черепа.

Традиционно, биологический или секционный курс, являлся и продолжает оставаться эталоном образовательной модели. Так, по данным М. Lone и соавт., трупы, приготовленные по методу Тилля, оптимально подходят для образовательного процесса, в том числе для обучения методам анестезии в челюстно-лицевой области благодаря сохраняющейся мобильности височно-нижнечелюстного сустава, эластичности тканей и относительно хорошей цветопередаче [5].

Отсутствие анатомического материала не только создает проблемы образования и становления врачей как специалистов, но и негативно сказывается на научной деятельности [6].

С. Hanson и соавт. приводят доказательства высокой эффективности использования методики наливки трупов по Тиллю, в том числе акцентируя внимание на хорошей переносимости обучающимися условий работы с препаратами, удобством и приближенностью их состояния к натуральным [7]. Авторы отмечают сохранность периодонтального комплекса, что делает отработку методов удаления зубов на трупах подобной клинической ситуации.

Одной из важнейших задач обучения студентов на стоматологическом факультете наряду с получением фундаментальных знаний и развитием клинического мышления является формирование мануальных навыков [8]. Однако без значительного внедрения индивидуального подхода как элемента персонализированной медицины, а также расширения и усовершенствования

фантомного курса невозможно улучшить эффективность подготовки кадров стоматологов в вузе.

Для внедрения эффективной и качественной подготовки и переподготовки врачей-специалистов необходимо стандартизировать перечень практических умений и навыков специалиста различного образовательного уровня, сформировать профессиональные стандарты,

которые должны стать целевыми индикаторами профессиональной компетентности, в том числе когда рассматриваются современные стандарты обезболивания зубов нижней челюсти, применяемые в терапевтической стоматологии. Симуляционное обучение становится важным этапом практической подготовки врачей, однако необходимо вдумчиво и объективно определить, на каком этапе реализации программ обучения какие симуляторы надлежит использовать [8].

По мере взросления обучающийся проходит от теоретических до клинических дисциплин, где крайне важно формировать врачебное мышление и совершенствовать мануальные навыки. Поэтому переход от симуляционного обучения к работе на биологическом материале мы видим как смену парадигмы образования.

Анатомическое обучение в медицине — это востребованный и признанный во всем мире элемент непрерывного медицинского образования врачей. При этом уровень образования не имеет существенного значения: это могут быть как студенты и ординаторы, отрабатывающие базовые навыки препарирования и изучающие клиническую анатомию; так и врачи, совершенствующие хирургические навыки или осваивающие новые медицинские технологии.

В Институте анатомии Сколково созданы условия для проведения анатомического диссекционного курса, который представляет очное практическое обучение с использованием трупного материала человека в условиях анатомической лаборатории или учебной операционной (рис. 1).

Тренд на массовое обучение на биологическом материале появился около 15 лет назад в Америке и Европе и был связан с доступностью к его получению. Лидером по объему банка тканей является США, которая экспортирует каверный материал по всему миру.

Биоматериал в институт анатомии предоставляется с историей болезни донора тканей и обязательным анализом на особо опасные инфекции, в том числе COVID-19. Биоматериал не консервируется формалином и практически не теряет своих прижизненных

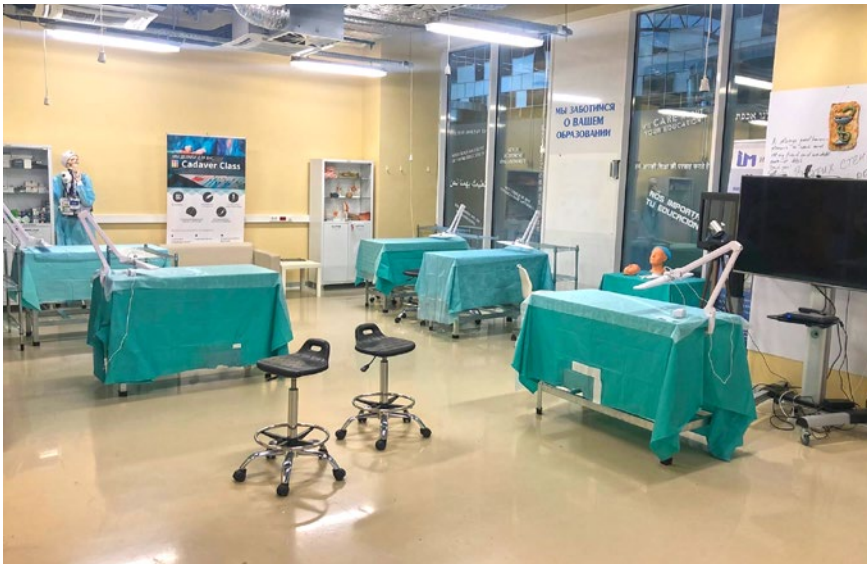

Рис. 1. Диссекционный класс, оборудованный индивидуальными рабочими местами  
[Fig. 1. Dissection class equipped with individual workstations]

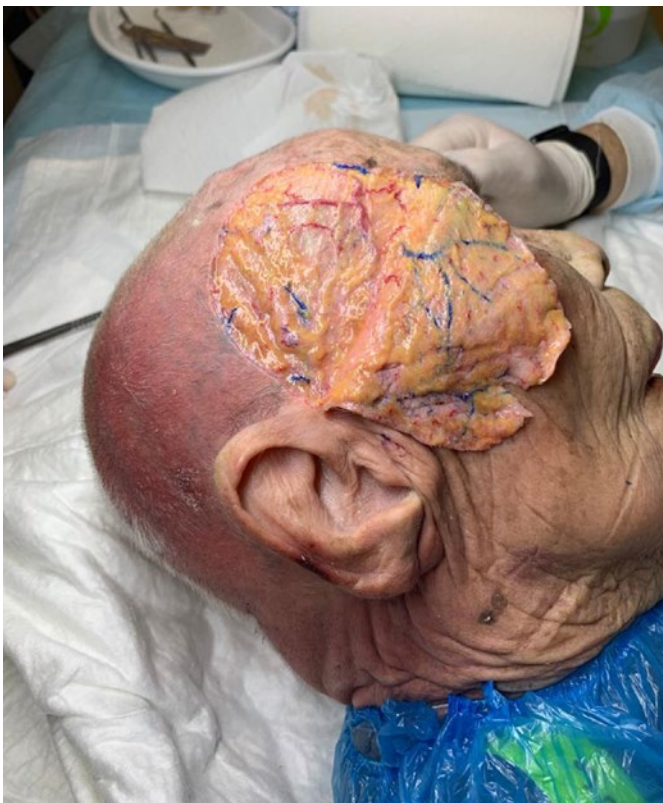

Рис. 2. Биологический материал с инъецированными сосудами: диссекция височной области  
[Fig. 2. Fig. 2. Biological material with injected vessels: dissection of the temporal region]



характеристик, таких, как эластичность, прочность, цвет, а при заполнении сосудистого русла цветным латексом врачу легко ориентироваться во время обучения (рис. 2).

На тренинге врачам дается возможность самостоятельно многократно отработать сложный мануальный прием под контролем эксперта — анатома и клинициста, не причиняя вреда реальному пациенту. К подобным манипуляциям можно отнести операции на лице, черепе и головном мозге, хирургию позвоночного столба, установку эндопротезов конечностей, микрохирургические и онкологические операции, хирургию костей и суставов.

На базе института Ю.Л. Васильевым создана уникальная образовательная программа для студентов и врачей-стоматологов, которая получила название #rmanatomicalworkshop. Начинается все со знака хэштега (#), с помощью которого желающие могут найти фотоотчеты в Инстаграмме (@ihr\_anatomy). Далее расшифруем слагаемые наименования образовательного модуля:

- РМ — pain management или управление болью, а точнее ведение болевого синдрома;
- anatomical — анатомический;
- workshop — мастер-класс.

Таким образом, получаем анатомический мастер-класс по ведению болевого синдрома. Предваряет практическое занятие теоретическая часть, в основе которой лежит применение интерактивного анатомического стола «Пирогов» (рис. 3), с помощью которого разбираются те образования и слои челюстно-лицевой области, которые сложны для представления. «Пирогов» это комплекс из интерактивного анатомического стола «Пирогов» с программой «Анатомический атлас» и комплекта программ «Анатомический атлас» для установки на компьютеры преподавателей и студентов. Среди возможностей атласа: цифровое препарирование; классические Пироговские распилы и интерактивные срезы по сагитальной, коронарной и аксиальной плоскостям; база анатомических сцен; сравнение нормы и патологии органов; данные аппаратной диагностики (КТ, МРТ и УЗИ), а также система проверки знаний.

Далее, после демонстрации опасных зон лица на биологическом материале, кровеносные сосуды которого окрашены специальным

силиконом (рис. 4), курсантам предлагается самостоятельно отработать навыки, в качестве которых они либо не уверены, либо хотят овладеть с нуля.

Последовательность обучения следует логике изучения челюстно-лицевой области (рис. 5):

- вне- и внутриротовые методы обезболивания на верхней челюсти;
- анатомическая диссекция средней трети лица и верхней челюсти;
- вне- и внутриротовые методы обезболивания на нижней челюсти;
- диссекция области ВНЧС и ветви нижней челюсти для визуализации пути ведения иглы при отработке проводникового обезболивания по методу Гоу—Гейтса, П.М. Егорова и Вазирани—Акинози.
- пародонтальное обезболивание с помощью окрашенного раствора местного анестетика, результат которого видно после диссекции десневого края.




Рис. 3. Работа обучающихся с интерактивным столом «Пирогов»  
[Fig. 3. Student's work with the interactive anatomical table "Pirogov"]

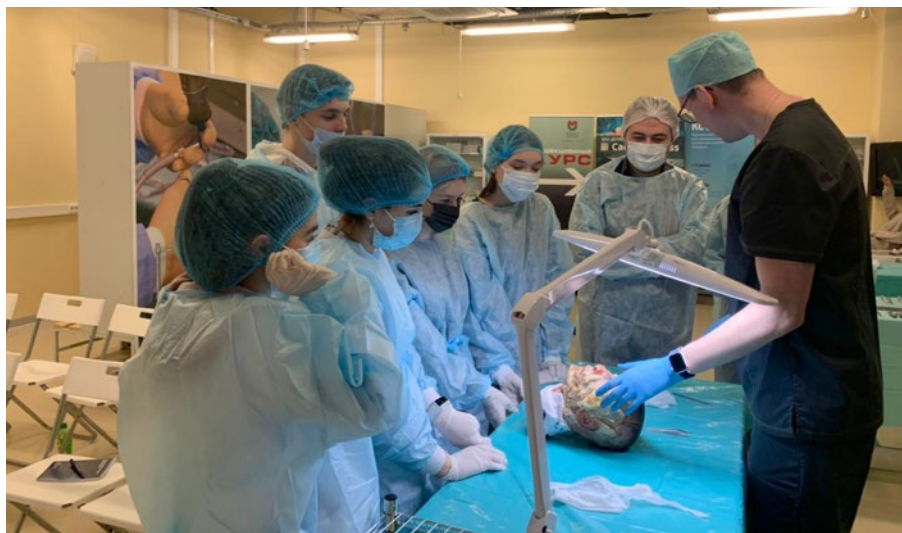

Рис. 4. Работа на биологическом материале под руководством Ю.Л. Васильева  
[Fig. 4. Work with biological material]

Данный курс представляет особый интерес для тех обучающихся, которые хотят освоить базовые навыки в хирургической стоматологии, а именно пластику уздечек верхней и нижней губы, языка, а также удаление

зубов и их корней с помощью щипцов и элеваторов. Завершается практическое занятие практикой наложения вне- и внутриротовых швов.

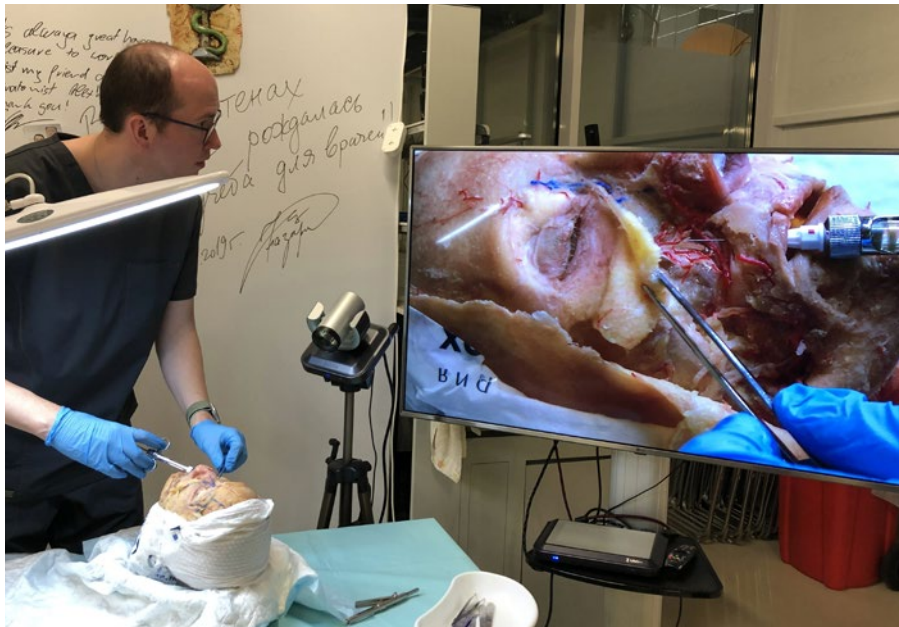

Рис. 5. Демонстрация проведения проводниковой анестезии подглазничного нерва на биологическом материале  
[Fig. 5. Demonstration of the infraorbital nerve block on the biological material]

## ВЫВОД

Занятие на биологическом материале целиком или частично имитирует сложные врачебные манипуляции, которые невозможно воспроизвести при помощи учебных тренажеров, симуляторов или лабораторных животных. Идея по пути смены парадигмы образовательных мероприятий, мы повышаем качество такого важного звена, как мануальных навыков.

**Конфликт интересов.** Авторы декларирует отсутствие конфликта интересов.

**Поступила:** 15.05.2021

**Принята в печать:** 05.06.2021

**Conflict of interests.** The authors declares no conflict of interests.

**Received:** 15.05.2021

**Accepted:** 05.06.2021

## ЛИТЕРАТУРА:

1. Гоцко Л.Г. Обучение на протяжении всей жизни: смена парадигмы. — В сб. тр. конф. «Проблемы современной аграрной науки». — Красноярск, 2020. — С. 420—422. eLIBRARY ID: 44126106
2. Каган И.И. Прижизненная визуализация как методическая основа современной клинической анатомии: принципы и опыт применения. — *Морфологические ведомости*. — 2011; 1: 7—15. eLIBRARY ID: 16038692
3. Васильев Ю.Л., Рабинович С.А., Байриков И.М., Величко Э.В., Столяренко П.Ю., Каштанов А.Д., Дарауше Х.М. Современные методы освоения теоретических и практических навыков местного обезболивания в стоматологии. — *Клиническая стоматология*. — 2021; 4 (96): 37—42. eLIBRARY ID: 44476498
4. Vasil'ev Y.L., Dydykin S.S., Rabinovich S.A., Gupalo S., Kytko O.V. Evaluation of effectiveness of the "local anesthesia" educational module groups of students with varying levels of professional training. — *Journal of International Dental and Medical Research*. — 2021; 14 (1): 257—64.
5. Lone M., McKenna J.P., Balta J.Y., O'Mahony S.M., Cryan J.F., Downer E.J., Toulouse A. Assessment of Thiel-embalmed cadavers as a teaching tool for oral anatomy and local anesthesia. — *J Dent Educ*. — 2017; 81 (4): 420—426. PMID: 28365606
6. Дыдыкин С.С., Каган И.И. Еще раз о важном и наблевшем (донация тел — когда?). — *Оперативная хирургия и клиническая анатомия*. — 2020; 4 (3): 4—5. eLIBRARY ID: 44080724
7. Hanson C., Wilkinson T., Macluskey M. Do dental undergraduates think that Thiel-embalmed cadavers are a more realistic model for teaching exodontia?. — *Eur J Dent Educ*. — 2018; 22 (1): e14-e18. PMID: 27995728
8. Севбитов А.В., Адмакин О.И., Васильев Ю.Л., Скатова Е.А., Митин Н.Е., Гришин М.И. Интеграция симуляторов 5 уровня реалистичности в образовательный процесс на стоматологическом факультете. — *Наука молодых*. — 2016; 2: 109—13. eLIBRARY ID: 26235686

## REFERENCES:

1. Gotsko L.G. Lifelong learning: a paradigm shift. — Proceedings of the "Problems of modern Agricultural Science" conference. — Krasnoyarsk, 2020. — Pp. 420—422. (In Russ.). eLIBRARY ID: 44126106
2. Kagan I.I. Intravital imaging as a methodological basis for modern clinical anatomy: principles and experience. — *Morphological newsletter*. — 2011; 1: 7—15 (in Russ.). eLIBRARY ID: 16038692
3. Vasil'ev Yu.L., Rabinovich S.A., Bairikov I.M., Velichko E.V., Stolyarenko P.Yu., Kashtanov A.D., Darawsheh H.M. Modern methods of mastering theoretical and practical skills of local anesthesia in dentistry. — *Clinical Dentistry (Russia)*. — 2021; 4 (96): 37—42 (In Russ.). eLIBRARY ID: 44476498
4. Vasil'ev Y.L., Dydykin S.S., Rabinovich S.A., Gupalo S., Kytko O.V. Evaluation of effectiveness of the "local anesthesia" educational module groups of students with varying levels of professional training. — *Journal of International Dental and Medical Research*. — 2021; 14 (1): 257—64.
5. Lone M., McKenna J.P., Balta J.Y., O'Mahony S.M., Cryan J.F., Downer E.J., Toulouse A. Assessment of Thiel-embalmed cadavers as a teaching tool for oral anatomy and local anesthesia. — *J Dent Educ*. — 2017; 81 (4): 420—426. PMID: 28365606
6. Dydykin S.S., Kagan I.I. Once again about the important and painful problem (body donation — when?). — *Russian Journal of Operative Surgery and Clinical Anatomy*. — 2020; 4 (3): 4—5 (In Russ.). eLIBRARY ID: 44080724
7. Hanson C., Wilkinson T., Macluskey M. Do dental undergraduates think that Thiel-embalmed cadavers are a more realistic model for teaching exodontia?. — *Eur J Dent Educ*. — 2018; 22 (1): e14-e18. PMID: 27995728
8. Sevbitov A.V., Admakin O.I., Vasil'ev Yu.L., Skatova E.A., Mitin N.E., Grishin M.I. Integration simulator 5 levels of realism in the educational process at the faculty. — *Eruditio Juvenium*. — 2016; 2: 109—13 (In Russ.). eLIBRARY ID: 26235686





ANATOMY  
INSTITUTE

# МЫ ЗАБОТИМСЯ О ВАШЕМ ОБРАЗОВАНИИ

Дистанционные и очные программы обучения  
на биологическом материале



+7 (495) 540-01-52



[www.anatomyinstitute.ru](http://www.anatomyinstitute.ru)



[anatomy.institute](https://www.instagram.com/anatomy.institute)



Москва, Большой бульвар, д. 42, стр. 1,  
Инновационный центр Сколково



DOI: 10.37988/1811-153X\_2021\_2\_136

О.А. Успенская,

д.м.н., доцент, зав. кафедрой  
терапевтической стоматологии

С.А. Спиридонова,

к.м.н., доцент кафедры терапевтической  
стоматологии

О.М. Брагина,

к.м.н., доцент кафедры ортопедической  
стоматологии

К.А. Рузина,

студентка IV курса стоматологического  
факультетаПриволжский исследовательский  
медицинский университет,  
603005, Нижний Новгород, Россия

**Реферат.** Из-за пандемии, вызванной коронавирусной инфекцией, и перехода вузов на дистанционный формат обучения, цифровизация образовательного процесса была значительно ускорена. Цифровые технологии позволяют повысить качество обучения, способствуют формированию навыков самоконтроля среди студентов. Однако традиционные системы образования не в состоянии быстро приспособиться к новым способам обучения, что может привести к девиантному поведению среди студентов. **Цель исследования** — изучить степень удовлетворенности эффективностью и качеством дистанционной формы обучения студентов Приволжского исследовательского медицинского университета. **Материалы и методы.** В исследовании приняли участие 273 студента, в ходе которого они прошли анонимный опрос через интернет о форме организации дистанционного обучения. Студентам было предложено оценить их психоэмоциональный статус при помощи теста САН (самочувствие, активность, настроение), оценить качество полученных знаний и предложить меры по улучшению процесса дистанционного обучения. **Результаты.** Организацию дистанционного обучения в вузе достаточно высоко оценили 29,4% студентов, 35,3% удовлетворены работой дистанционного портала, 35,3% выразили неудовлетворенность. К числу недостатков удаленного обучения все (100%) опрошенные отнесли отсутствие демонстрации практических навыков, невозможность

## Медицинское образование в условиях ускоренной цифровизации образовательного процесса на фоне коронавирусной инфекции, вызванной вирусом COVID-19

их отработки; 48,3% опрошенных отмечали недостаток живого общения с преподавателем, 51,3% — отсутствие командной работы. **Выводы.** В наибольшей степени на качество обучения оказывает влияние личная заинтересованность отдельного студента в учебном процессе. Для благоприятного перехода на дистанционное обучение необходимо высокое качество его организации и поддержание взаимодействия студент—преподаватель и студент—студент в дистанционном формате. К плюсам дистанционного обучения можно отнести то, что в кратчайшие сроки были созданы огромные базы учебного материала, освоены новые образовательные платформы и новые коммуникативные навыки.

**Ключевые слова:** цифровая образовательная среда, COVID-19, тест САН, дистанционное обучение

### ДЛЯ ЦИТИРОВАНИЯ:

Успенская О.А., Спиридонова С.А., Брагина О.М., Рузина К.А. Медицинское образование в условиях ускоренной цифровизации образовательного процесса на фоне коронавирусной инфекции, вызванной вирусом COVID-19. — *Клиническая стоматология*. — 2021; 24 (2): 136—140. DOI: 10.37988/1811-153X\_2021\_2\_136

О.А. Uspenskaya,

Grand PhD in Medical Sciences, associate  
professor and head of the Therapeutic  
dentistry Department

S.A. Spiridonova,

PhD in Medical Sciences, associate professor  
of the Therapeutic dentistry Department

O.M. Bragina,

PhD in Medical Sciences, associate professor  
of the Prosthodontics Department

K.A. Ruzina,

4<sup>th</sup> year student at the Dental facultyPrivolzhsky Research Medical University,  
603005, Nizhny Novgorod, Russia

## Medical education in the context of expedited digitalization of educational process during the COVID-19 pandemic

**Abstract.** Due to the pandemic caused by the coronavirus infection and universities' switching to distance learning, digitalization of the educational process accelerated significantly. Digital technologies allow improving the quality of education, contribute to development of self-checking skills in students. However, the traditional educational systems are unable to adapt quickly to new methods of teaching, which can result in deviant behavior among students. The objective of the research — to study the level of student satisfaction with the effectiveness and quality of distance learning in the Privolzhsky Research Medical University (Nizhny Novgorod, Russia). **Materials and methods.** 273 students took part in the study, during which they completed an anonymous online survey regarding the distance learning format. The students were asked to assess their

psycho-emotional status using the HAM (Health, Activity, Mood) test, to assess the quality of the knowledge gained and to propose measures to improve the distance learning process. **Results.** The way the distance learning was organized at the university was highly appreciated by 29.4% of the surveyed students, 35.3% of the students were satisfied with the remote portal operation, 35.3% of the students were dissatisfied. All 100% of the respondents identified the absence of demonstration of practical skills, the impossibility of practicing them as disadvantages of distance learning, 48.3% of the respondents noted the lack of “live” communication with the instructor, 51.3% — noted the absence of “teamwork”. **Conclusions.** It was discovered that a student’s personal interest in the educational process is the major factor influencing the quality of education. To achieve a successful transition to distance learning it is necessary to organize it with a high quality and maintain

student-teacher and student-student interaction in the distance format. The positive aspect of distance learning is that huge volume of educational material was created in the shortest possible time, new educational platforms and new communication skills were mastered.

**Key words:** digital educational environment, COVID-19, HAM test, distance learning

**FOR CITATION:**

.....  
*Uspenskaya O.A., Spiridonova S.A., Bragina O.M., Ruzina K.A.* Medical education in the context of expedited digitalization of educational process during the COVID-19 pandemic. *Clinical Dentistry (Russia)*. 2021; 24 (2): 136–140. DOI: 10.37988/1811-153X\_2021\_2\_136

## ВВЕДЕНИЕ

На сегодняшний день в большей или меньшей степени цифровизация затронула все сферы жизни человека. Особенно актуальной в бесконечном потоке информации является цифровизация образовательной среды [1, 2].

Внедрение в образовательный процесс дистанционных технологий становится необходимостью для вузов, постольку это влияет на их имидж и служит пропуском на мировой уровень [3]. Еще несколько лет назад можно было говорить о том, что цифровые технологии не нашли достаточно широкого применения в образовании, в отличие от других сфер деятельности [4, 5], однако на сегодняшний день данное утверждение потеряло свою актуальность. За последнее десятилетие значимость онлайн-обучения в процессе получения высшего образования выросла в геометрической прогрессии [6, 7]. Цифровизация образования поддерживается за счет использования виртуальных образовательных платформ, цифрового контента и интеграции новых дополнительных технологий [8]. Использование цифровых технологий оказывает решающее значение для создания эффективных решений, направленных на развитие предпринимательского мышления и компетенций среди студентов [9, 10].

Дистанционное обучение влечет за собой формирование навыков самоконтроля уже с первых семестров обучения [11]. В жизни современной молодежи информационная электронная среда играет главенствующую роль [12]. Сегодня студенты вынуждены самостоятельно принимать решения о достоверности предоставленной им информации. Традиционные системы образования не в состоянии приспособиться к постоянно меняющемуся характеру обучения, требованиям к обучающимся и новым способам обучения [13]. В связи с этим нарастает девиантное поведение среди обучающихся, депрессия неизбежна.

Во всем мире активное развитие получили онлайн-технологии обучения в вузах, которые позволяют организовать процесс дистанционного обучения по любым дисциплинам и на любых платформах открытого доступа [14].

В нашей стране реализация образовательных программ с применением дистанционных технологий закреплена на законодательном уровне: ст. 16 Федерального закона № 273-ФЗ «Об образовании в Российской Федерации»; также развитие цифровых технологий поддерживается проектом «Современная цифровая образовательная среда в РФ».

COVID-19 полностью изменил привычный образ жизни, влияя не только на здоровье нации в целом, но и на социально-политическую и экономическую жизнь страны и мира, работа вузов не стала исключением [15–17].

Понятие «профессиональная пригодность» каждого педагога расширяется и включает теперь не только готовность к выполнению функций, предусмотренных данным видом профессиональной деятельности, но и умение преподавателя использовать современные цифровые технологии [18]. Однако множество факторов препятствует использованию педагогами цифровых технологий, сюда входят предубеждения и настороженное отношение к новым технологиям, нехватка времени на их изучение и отсутствие финансовой поддержки профессионального развития и др. [19–21]. Кроме того, актуальной проблемой для преподавателей является поиск наиболее подходящих цифровых ресурсов и их использование в процессе обучения [22, 23].

Исследования по использованию цифровых технологий в комбинации с традиционными методами образования в процессе обучения студентов медицинских вузов, в целом, показали его преимущества перед традиционным обучением с точки зрения улучшения навыков диагностического мышления, межличностных и профессиональных компетенций, способствуя развитию самоконтроля и уверенности у студентов [26–30]. Кроме того, цифровые технологии в процессе обучения облегчают адаптацию будущего врача к использованию новейших цифровых технологий в процессе работы, что сопровождается надеждой общества на лучшее и более эффективное лечение пациентов. Однако частичное внедрение цифровых технологий в процесс образования и тотальная цифровизация образовательного процесса с полным переходом на дистанционный

формат обучения — это существенно разные процессы. На сегодняшний день ключевым вопросом является эффективность данного перехода для обучения студентов медицинских вузов. Не стоит забывать, что основная цель обучения на клинических кафедрах — приобретение практических навыков и умений.

**Цель исследования** — провести анализ удовлетворенности эффективностью и качеством дистанционной формы обучения студентов Приволжского исследовательского медицинского университета.

### МАТЕРИАЛЫ И МЕТОДЫ

В исследовании приняли участие 273 студента I–VI курсов стоматологического, лечебного, педиатрического, медико-профилактического и фармакологического факультетов (37% мужчин и 63% женщин, средний возраст — 21,3 года). Опрос проводился анонимно, через интернет. Анкета включала 30 вопросов, которые подразделялись на несколько блоков: вопросы, касающиеся режима самоизоляции; форм организации дистанционного обучения; психоэмоционального статуса обучающегося; вопросы, касающиеся качества полученных знаний и навыков; мер по улучшению качества дистанционного обучения. Часть вопросов предусматривала несколько вариантов ответов.

### РЕЗУЛЬТАТЫ И ОБСУЖДЕНИЕ

По результатам анкетирования, 100% респондентов были информированы о переводе вуза на дистанционный формат обучения в период самоизоляции в соответствии с приказом ректора.

**Таблица 1. Результаты теста САН**  
[Table 1. HAM-test results]

Параметр	Оценка	Доля опрошенных, %
Самочувствие	Плохое	27,9
	Среднее	44,6
	Хорошее	27,5
Активность	Низкая	42,7
	Средняя	24,0
	Высокая	33,3
Настроение	Очень плохое	28,55
	Среднее	39,2
	Хорошее	32,25

**Таблица 2. Оценка уровня тревожности**  
[Table 2. Anxiety self-assessment]

Вариант ответа	Доля опрошенных, %
Нет	14,3
Редко	32,5
Периодически	26,4
Часто	16,5
Постоянно	10,3

При анализе ответов на вопросы о внимании студентов к распространению новой коронавирусной инфекции выявлено, что 73% студентов регулярно отслеживали информацию о распространении COVID-19 в России и за рубежом при помощи официальных источников, 17% проверяли информацию время от времени, и лишь 10% не проявляли интереса к данной проблеме. При изучении вопроса о соблюдении режима самоизоляции было выявлено, что 46,3% опрошенных соблюдали режим самоизоляции в полной мере на протяжении всего срока в соответствии с регионом нахождения; 19,8% соблюдали двухнедельную самоизоляцию; 28,8% — частично соблюдали, посещая рабочее место; 5,1% — режим самоизоляции не соблюдали, так как не верят существование коронавирусной инфекции.

Для изучения самочувствия, активности и настроения студентов во время режима самоизоляции и дистанционного обучения использовали тест САН (самочувствие, активность, настроение), который отражает самооценку эмоционального состояния (настроения), самочувствия (сила, здоровье, утомление) и активности (подвижность, скорость и темп жизненных функций; табл. 1). Кроме того, опрошенных просили оценить уровень тревожности; в результате было выявлено, что лишь 14,3% опрошенных совсем не испытывают чувство тревоги, остальные испытывают тревогу разной степени выраженности (табл. 2). Стоит уточнить, что 18,9% опрошенных указали, что улучшение их самочувствия и настроения они связывают с увеличением свободного времени, 26,3%, напротив, отметили уменьшение свободного времени, что приводит их к быстрой утомляемости и тревоге, 25,6% респондентов отметили чувство одиночества и незащищенности.

При изучении формы организации дистанционного обучения, необходимо отметить, что все 100% респондентов активно использовали ресурсы сайта дистанционного обучения Приволжского исследовательского медицинского университета:

- 36,4% опрошенных оптимальным способом получения новой информации считали просмотр видеозаписей лекций;
- 73,5% работали в режиме видеоконференции;
- 67,3% ежедневно получали задания, которые выполняли самостоятельно и отправляли на проверку преподавателю;
- 44,9% проходили тестовый контроль.

Среди принявших участие в исследовании студентов 30,5% отмечали постоянный контроль преподавателями учебного процесса, 52,6% — частичный контроль, 16,9% — отсутствие контроля в лице преподавателя.

Оценка организации дистанционного обучения и удовлетворенности полученным уровнем знаний в вузе студентами представлена в табл. 3 и 4 соответственно.

К числу недостатков удаленного обучения в медицинском университете все (100%) опрошенные отнесли отсутствие демонстрации практических навыков, невозможность их отработки, полное исключение работы у постели больного, 48,3% отмечали недостаток живого



общения с преподавателем, 51,3% отмечали отсутствие командной работы, 4% жаловались на длительное ожидание ответа преподавателя на поставленный вопрос.

При изучении вопроса о полном переходе на дистанционное обучение 78,7% респондентов ответили отрицательно, 10,7% выразили согласие, 10,6% не определились с ответом.

Важным моментом в анкетировании стал вопрос о доступности и стоимости данного вида образования. Так, 76,5% опрошенных считают, что данный вид обучения должен стоить ниже, чем очное образование, 8,8% — что любой вид образования должен оплачиваться одинаково и 14,7% затруднились ответить. Для прохождения дистанционного обучения необходимы умение работать с персональным компьютером и высокое качество интернета; 60% студентов указали высокий уровень работы с компьютером и интернетом, 37% уверенный уровень работы и только 3% обучающихся отметили низкий уровень владения современной техникой.

## ВЫВОДЫ

1. Дистанционный формат обучения оказывает как положительное, так и отрицательное влияние на обучающихся.
2. Наиболее негативные стороны дистанционного формата образовательного процесса: снижение физической активности обучающихся (вынужденное длительное нахождение за компьютером), депрессивное состояние (ограничение общения со сверстниками), отсутствие отработки практических навыков.
3. Положительные стороны дистанционного образовательного процесса: возможность продолжать образование из любой точки земного шара, где есть точка доступа в интернет, создание в кратчайшие сроки огромных баз учебного материала (теоретические занятия и лекционные курсы), освоение новых платформ

**Таблица 3. Оценка уровня организации дистанционного обучения**

[Table 3. Distance learning organization assessment]

Вариант ответа	Доля опрошенных, %
Довольны	29,4
Удовлетворены	35,3
Неудовлетворены	35,3

**Таблица 4. Оценка уровня знаний, полученных в процессе дистанционного обучения, по сравнению с очным**

[Table 4. Evaluation of educational level attained in the process of distance learning compared to face-to-face]

Характеристика полученных знаний	Доля опрошенных, %
Низкая	26,3
Удовлетворительная	42,6
Высокая	21,1

работы со студентами и новых коммуникативных навыков работы между преподавателями, учениками и пациентами.

4. Проведенное нами исследование доказывает, что на качество обучения современных студентов вне зависимости от его формата наибольшее влияние оказывает личная заинтересованность отдельного студента в учебном процессе.
5. Важнейшими чертами дистанционного формата образования являются высокое качество его организации и поддержание взаимодействия студент—преподаватель и студент—студент в дистанционном формате.

**Конфликт интересов.** Автор декларирует отсутствие конфликта интересов.

Поступила: 01.04.2021 Принята в печать: 13.05.2021

**Conflict of interests.** The author declares no conflict of interests.

Received: 01.04.2021 Accepted: 13.05.2021

## ЛИТЕРАТУРА / REFERENCES:

1. **Loyko O., Dryga S., Park J., Palianov M.** Modern professional education in the global society: comparative study. *Procedia Social and Behavioral Sciences*. 2015; 206: 464—8. DOI: 10.1016/j.sbspro.2015.10.084
2. **Csiksova A., Teplicka K., Senova A.** Communication and humanization of university education through e-learning. *Procedia Social and Behavioral Sciences*. 2012; 46: 2978—82. DOI: 10.1016/j.sbspro.2012.05.600
3. **Ефремова О.Н., Плотникова И.В., Павлик Н.Б.** Оценка использования дистанционных технологий в образовательном процессе с позиции удовлетворенности студентов. — *Alma Mater (Вестник высшей школы)*. — 2017; 5: 70—4 [Efremova O.N., Plotnikova I.V., Pavlik N.B. Evaluation of using of distant technologies in educational process from position of satisfaction of students. *Alma Mater (Vestnik of high school)*. 2017; 5: 70—4 (In Russ.)]. DOI: 10.20339/AM.05-17.070
4. European Commission. Survey of schools: ICT in education. Luxembourg: Publications Office of the European Union, 2013. 182 p. DOI: 10.2759/94499
5. **Livingstone S.** Critical reflections on the benefits of ICT in education. *Oxford Review of Education*. 2012; 38 (1): 9—24. DOI: 10.1080/03054985.2011.577938.
6. **Yuan J., Kim C.** Guidelines for facilitating the development of learning communities in online courses. *Journal of Computer Assisted Learning*. 2014; 30 (3): 220—32. DOI: 10.1111/jcal.12042
7. **Holzmann P., Hartlieb E., Roth M.** From engineer to entrepreneur Entrepreneurship education for engineering students: the case of the entrepreneurial Campus Villach. *International Journal of Engineering Pedagogy*. 2018; 8 (3): 28—39. DOI: 10.3991/ijep.v8i3.7942
8. **Vinogradova M., Konstantinov V., Prasolov V., Lukanova A., Grebenkina I.** Level entrepreneurship-role in the digital economy, tendencies of improvement of the information support system. *Journal*

- of *Entrepreneurship Education*. 2019; 22 (5). eLIBRARY ID: 43210982
9. **Kenney M., Zysman J.** Choosing a future in the platform economy: the implications and consequences of digital platforms. *Kauffman Foundation New Entrepreneurial Growth Conference, Discussion Paper*. Amelia Island Florida, 2015. <https://brie.berkeley.edu/sites/default/files/platformeconomy2distributejune21.pdf>
  10. **Rippa P., Secundo G.** Digital academic entrepreneurship: the potential of digital technologies on academic entrepreneurship. *Technological Forecasting and Social Change*. 2019; 146: 900—11. DOI: 10.1016/j.techfore.2018.07.013
  11. **Мальцева С.М., Балашова Е.С., Богачева А.В., Котова А.В.** Проблема формирования самоконтроля студентов в процессе обучения в вузе. — *Азимут научных исследований: педагогика и психология*. — 2020; 9 (1): 24—7  
[Maltceva S.M., Balashova E.S., Bogacheva A.V., Kotova A.V.] The problem of formation of self-control of students in the process of studying at the university. *Azimuth of Scientific Research: Pedagogy and Psychology*. 2020; 9 (1): 24—7 (In Russ.). eLIBRARY ID: 42512724
  12. **Мартышенко С.Н.** Влияние Интернета на формирование коммуникационной среды современной молодежи. — *Азимут научных исследований: педагогика и психология*. — 2020; 9 1 (30): 185—9  
[Martyshenko S.N.] The influence of the internet on the communication environment of modern youth. *Azimuth of Scientific Research: Pedagogy and Psychology*. 2020; 9 1 (30): 185—9 (In Russ.). eLIBRARY ID: 42512766
  13. **Соколовская И.Э.** Цифровизация педагога как важный процесс развития обучаемых. — *Человеческий капитал*. — 2019; 12—2 (132): 540—4  
[Sokolovskaya I.E.] Digitalization as an important process of development of trainees. *Human capital*. 2019; 12—2 (132): 540—4 (In Russ.). eLIBRARY ID: 41881857
  14. **Татаринов К.А.** Методические аспекты разработки мультимедийных курсов электронного обучения. — *Азимут научных исследований: педагогика и психология*. — 2020; 9 (1): 227—80.  
[Tatarinov K.A.] Methodical aspects of the development of multimedia electronic learning courses. *Azimuth of Scientific Research: Pedagogy and Psychology*. 2020; 9 (1): 227—80 (In Russ.). eLIBRARY ID: 42512788
  15. **Kurita K., Managi S.** COVID-19 and stigma: Evolution of self-restraint behavior. *Munich Personal RePEc Archive*. 2020. <https://mpra.ub.uni-muenchen.de/107178/>.
  16. **Katafuchi Y., Kurita K., Managi S.** COVID-19 with stigma: Theory and evidence from mobility data. *Econ Disaster Clim Chang*. 2020; 1—25. PMID: 32984755
  17. **Токмакова С.И., Бондаренко О.В., Луницына Ю.В.** Опыт дистанционного обучения студентов стоматологического факультета в условиях пандемии COVID-19. — *Современные проблемы науки и образования*. — 2020; 3: 6.  
[Tokmakova S.I., Bondarenko O.V., Lunitsyna U.V.] Experience of distance learning of dental students in the context of the COVID-19 pandemic. *Modern problems of science and education*. 2020; 3: 6 (In Russ.). eLIBRARY ID: 43079475
  18. **Кудрявцева Т.В., Орехова Л.Ю., Ванчакова Н.П., Тачалов В.В., Лобода Е.С.** Роль психотипа преподавателя-стоматолога в определении профессиональной пригодности в системе профессионального медицинского образования. — *Пародонтология*. — 2016; 21 (1): 30—3  
[Kudryavtseva T.V., Orekhova L.Yu., Vanchakova N.P., Tachalov V.V., Loboda E.S.] The role of dentist's instructor psychology characteristics in professional suitability for medical education. *Parodontologiya*. 2016; 21 (1): 30—3 (In Russ.). eLIBRARY ID: 25647071
  19. **Forgasz H.** Factors that encourage and inhibit computer use for secondary mathematics teaching. *Journal of Computers in Mathematics and Science Teaching*. 2006; 25 (1): 77—93. <https://www.learntechlib.org/primary/p/6100/>
  20. **Goos M.** A sociocultural analysis of the development of pre-service and beginning teachers' pedagogical identities as users of technology. *Journal of Mathematics Teacher Education*. 2005; 8: 35—59. DOI: 10.1007/s10857-005-0457-0
  21. **Thomas M.O.J.** Teachers using computers in the mathematics classroom: A longitudinal study. In: proceedings 30th Conference of the International Group for the Psychology of Mathematics Education. Vol. 5. Prague: Charles University, 2006. Pp. 265—272.
  22. **Oprea M., Miron C.** Mobile phones in the modern teaching of physics. *Romanian Reports in Physics*. 2014; 66 (4): 1236—52. [http://www.rrp.infim.ro/2014\\_66\\_4/A30.pdf](http://www.rrp.infim.ro/2014_66_4/A30.pdf)
  23. **Lazar I., Panisoara G., Panisoara I.-O.** Adoption of digital storytelling tool in natural sciences and technology education by pre-service teachers using the technology acceptance model. *Journal of Baltic Science Education*. 2020; 19 (3): 429—53. DOI: 10.33225/jbse/20.19.429.
  24. **Sappey J., Relf S.** Digital technology education and its impact on traditional academic roles and practices. *Journal of University Teaching & Learning Practice*. 2010; 7 (1): 1—17. <https://ro.uow.edu.au/jutlp/vol7/iss1/3>.
  25. **Echenique E.E.G., Molías L.M., Bullen M.** Students in higher education: Social and academic uses of digital technology. *RUSC. Universities and Knowledge Society Journal*. 2015; 12 (1): 25—37. DOI: 10.7238/rusc.v12i1.2078
  26. **Reich S., Simon J.F., Ruedinger D., Shortall A., Wichmann M., Frankenberger R.** Evaluation of two different teaching concepts in dentistry using computer technology. *Adv Health Sci Educ Theory Pract*. 2007; 12 (3): 321—9. PMID: 16847734
  27. **Al-Dahir S., Bryant K., Kennedy K.B., Robinson D.S.** Online virtual-patient cases versus traditional problem-based learning in advanced pharmacy practice experiences. *Am J Pharm Educ*. 2014; 78 (4): 76. PMID: 24850938
  28. **Balslev T., de Grave W.S., Muijtjens A.M.M., Scherpbier A.J.J.A.** Comparison of text and video cases in a post-graduate problem-based learning format. *Med Educ*. 2005; 39 (11): 1086—92. PMID: 16262803
  29. **Kim J.-H., Shin J.-S.** Effects of an online problem-based learning program on sexual health care competencies among oncology nurses: a pilot study. *J Contin Educ Nurs*. 2014; 45 (9): 393—401. PMID: 25153429
  30. **Bowdish B.E., Chauvin S.W., Kreisman N., Britt M.** GTravels towards problem based learning in medical education (VPBL). *Instructional Science*. 2003; 31: 231—53 DOI: 10.1023/A:1024625707592.

# Стоматологические инструменты из Беларуси

Инструменты для терапевтической, хирургической, ортопедической стоматологии и ортодонтии, в том числе наборы самых современных стоматологических инструментов с ручками, покрытыми силиконом (типа LM), производит завод «Белмединструменты».



Завод основан в 2015 году, современно оснащен. Уполномоченным представителем предприятия в Российской Федерации является ООО «ТД „ВладМиВа“» широко известной в стоматологическом мире компании «ВладМиВа».



В настоящее время имеем госрегистрацию в Российской Федерации на:

- «Набор инструментов ручных дентальных для терапевтической стоматологии» из 160 инструментов (РУ № РЗН 2020/11803 от 27.08.2020 г.);
- «Набор инструментов дентальных для хирургической стоматологии» из 158 инструментов (РУ №РЗН 2020/12487 от 10.11.2020 г.);
- «Набор инструментов зуботехнический для изготовления протезов и коронок многоразового использования» из 31 инструмента (РУ № РЗН 2021/14322 от 14.05.2021 г.).

Региональное представительство в Москве:

**ООО «СтомМедИмпорт»**

**109263, Москва, ул. Чистова, 24А, офис 102.**

**Тел: +7 977 477-03-01, e-mail: stommedimport@mail.ru**



Информация о наших инструментах представлена на сайте: [ZBMI.by](http://ZBMI.by), а также у наших специалистов по продажам: +375165680977; +375296821826; +375444666109; e-mail: [mail@medt.by](mailto:mail@medt.by)



# МЕГАДЕЗ

## МЕГАДЕЗ СПРЕЙ



экстренная  
дезинфекция

## МЕГАСЕПТ



обработка  
кожи рук

## МЕГАДЕЗ КЛИНЕР



дезинфицирующие  
салфетки

## МЕГАДЕЗ КОНЦЕНТРАТ




дезинфекция  
поверхностей

## МЕГАДЕЗ ДЛЯ ВЕТ. НАДЗОРА



дезинфекция объектов  
ветеринарного надзора

## ДЕЗИКОНТ МЕГАДЕЗ



индикатор  
экспресс-контроля

## МЕГАДЕЗ ФОРТЕ



дезинфекция  
высокого уровня

## МЕГАДЕЗ ОРТО



дезинфекция  
стоматологических  
оттисков

Торговый Дом  
«ВладМиВа»,  
308023, г. Белгород,  
ул. Садовая, 118,  
т/ф: (4722) 200-555;  
market@vladmiva.ru

интернет-магазин  
www.tdvladmiva.ru

