

ЭКСПЕРИМЕНТАЛЬНО-ТЕОРЕТИЧНИЙ

УДК: 616.314-003.9-089.843-092.9

А.В. Любченко, Н.С. Кравцов

ИЗУЧЕНИЕ РЕПАРАТИВНЫХ ПРОЦЕССОВ КОСТНОЙ ТКАНИ КРЫС С ИСПОЛЬЗОВАНИЕМ ОСТЕОТРОПНОГО МАТЕРИАЛА «КЛИПДЕНТ ПЛ» И МЕМБРАНЫ «КЛИПДЕНТ МК» КОМПАНИИ «ВЛАДМИВА», РОССИЯ (ЭКСПЕРИМЕНТАЛЬНО-МОРФОЛОГИЧЕСКОЕ ИССЛЕДОВАНИЕ)

Харьковская медицинская академия последипломного образования

Актуальность работы

Реабилитация пациентов с помощью дентальных имплантатов занимает надлежащее место в клинической стоматологической практике, однако используемые методики восстановления/увеличения альвеолярной костной ткани челюстей не всегда обеспечивают достижение прогнозируемых результатов [4]. Совершенствование подходов к реконструкции альвеолярного костного объема в области имплантации остается весьма актуальным и является важной задачей.

Совершенствование методик дентальной имплантации невозможно без улучшения результатов восстановления объема альвеолярной костной ткани челюстей. Для этого применяются различные методы реконструктивных вмешательств, результатом которых должен стать увеличенный или восстановленный костный объем, необходимый для оптимального позиционирования и полноценного функционирования имплантатов, исходя из их числа и размеров, а также возможности проведения коррекции состояния подвижных и неподвижных мягких тканей в зоне имплантации [3]. Это, наряду с положительным влиянием на ближайший и отдаленный прогноз дентальной имплантации, способствует расширению показаний к проведению стоматологического имплантологического лечения.

Одним из методов реконструктивного вмешательства в челюстно-лицевой области является направленная костная регенерация, для проведения которой используются остеопластические материалы различного происхождения, такие как синтетические, аутоаллопластаты либо ксенотрансплантаты. Наиболее широкое применение получила группа синтетических остеопластических материалов в виду своей экономической доступности, отсутствием возможности попадания в материал инфицированных клеток и высокой эффективности. Для успешного прохождения процесса регенерации костной ткани вместе с ос-

теопластическим материалом применяют специальные мембраны, которые выполняют барьерную функцию, обеспечивают протекцию от трансмиссии микроэлементов в защищенную зону [1;2].

В связи с появлением множества различных остеотропных материалов возникает потребность в выявлении наиболее действенных препаратов из общего количества выпускаемой продукции. Поэтому на данном этапе актуально изучение материала в эксперименте над животными, это позволит сделать определенные выводы, которые в дальнейшем можно использовать при применении данного остеотропного материала в клинике.

Цель работы

Изучить активность репаративного процесса костной ткани у крыс при вкручивании титанового самореза в бедренную кость с использованием синтетического остеопластического материала «Клипдент ПЛ» и мембраны «Клипдент МК» производства компании «ВладМиВа», Россия.

Материалы и методы

Для достижения поставленной цели нами был проведен эксперимент на животных (крысы белая, пол мужской): 24 крысы разделили на 3 группы (по 8 крыс в каждой). Исследования проводили с соблюдением Международных принципов Европейской конвенции о защите позвоночных животных и в соответствии с «Общими этическими правилами экспериментов над животными», утвержденными I Национальным конгрессом по биоэтике 20.10.2001 (г. Киев), и Законом Украины «Про захист тварин від жорстокого поводження» № 3477-IV от 21.02.2006 г.

В каждой группе использовали синтетический остеопластический материал «Клипдент ПЛ» + мембрану «Клипдент МК».

Предварительно крыс вводили в наркоз, используя «Кетамин» (0,1 мл официального раствора на 100 г живого веса). В бедренной кости животного формировали дефект при помощи твердосплавного бора, в который помещали остеопластический материал и вкручивали титано-

вый саморез. Учитывая размеры бедренной кости животных, саморезы подбирали индивидуально, во избежание асификации и перелома кости. Поверх титанового самореза укладывали мембрану и ушивали рану. Наложенный шов соединял края раны в их правильном анатомическом положении, обеспечивал их адекватное сжатие и минимальное расстояние между ними. Эту позицию мы учитывали в соответствии с принципами работы на слизистой оболочке полости рта, где предполагается минимально инвазивный подход в целях сокращения сроков реабилитации.

Наблюдая за животными, во время всего срока проведения эксперимента отмечали их удовлетворительное состояние, отсутствие осложнений.

Каждую группу животных выводили из эксперимента последовательно: I группу – через 30 суток, II группу – через 60 суток, III группу – через 90 суток.

Для выведения животных из эксперимента их умерщвляли в соответствии с общими этическими принципами опытов на животных, путем передозировки наркоза; отделяли ранее прооперированную лапу и помещали в раствор формалина для последующего морфологического исследования.

Результаты собственного исследования

На 30 сутки обнаружены изменения, которые можно охарактеризовать как деструктивно-воспалительные. В прилежащих к костному дефекту (место расположения титанового самореза) участках кости выявлены очаговый отек, полнокровие сосудов и серозно-фибринозное пропитывание костных структур и костномозговых пространств. Отмечается дезорганизация костных трабекул, запустевание значительной части клеточных лакун и даже некротические изменения костной ткани, что является проявлением альтерации (рис.1). Одновременно с очаговыми деструктивно-воспалительными изменениями происходит частичное восстановление поврежденных и образование новых тканевых структур. В области контакта костного дефекта с титановым саморезом и остеопластическим материалом заметно утолщается периост костного дефекта кости за счет гиперплазии волокнистого слоя надкостницы.

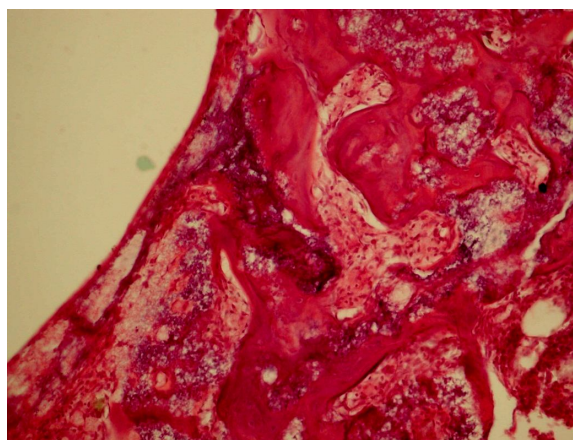


Рис. 1. Некротические изменения костной ткани, серозно-фибринозное пропитывание костных структур и костномозговых пространств. 30 сутки. Окраска гематоксилином и эозином. $\times 200$

На 60 суток отсутствует распространенная, при сохранении в части наблюдений очаговой, воспа-

лительная инфильтрация и происходит полное восстановление микроциркуляции. Структура кости в участке имплантации титанового самореза характеризуется продолжающейся пролиферацией соединительнотканых элементов, замещением грануляционной ткани полями новообразованной грубоволокнистой соединительной ткани с новообразованными костными трабекулами. Новообразованная кость проявляет тенденцию к компактизации, при частичном сохранении ее грубоволокнистого характера, в ней имеются участки с высоким уровнем дифференцировки, вплоть до образования остеонов. Местами во вновь образованных костных структурах формируются костномозговые пространства (рис.2).

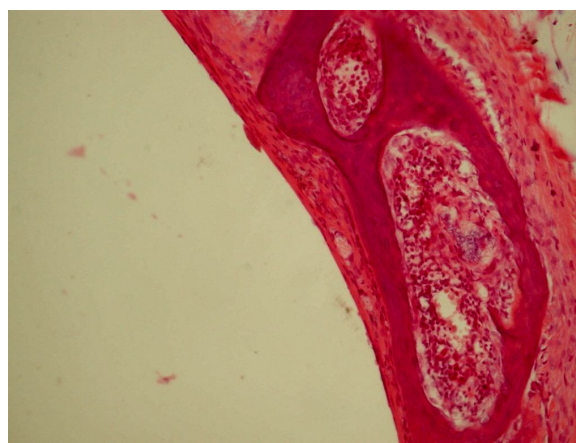


Рис.2. Костномозговые пространства в новообразованных костных трабекулах. 60 сутки. Окраска гематоксилином и эозином. $\times 200$

На 90 сутки эксперимента практически завершается формирование новообразованного костного вещества, которое на данном этапе подвергается дифференцировке, что выражается в превращении его матрикса из грубоволокнистого в пластинчатый с развитием остеоновых систем, в которых визуализируются гаверсовы каналы. Наибольший объем новообразованной кости определяется в области, прилегающей к титановому саморезу (рис.3). В тоже время в губчатом веществе отмечается правильно ориентированное расположение костных трабекул с находящимися между ними костномозговыми пространствами.

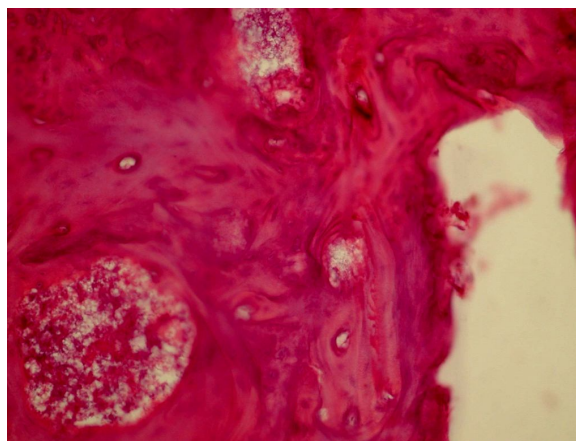


Рис.3. В новообразованной кости - многочисленные формирующиеся остеоны. 90 сутки. Окраска гематоксилином и эозином. $\times 200$

Таким образом, на 90 сутки эксперимента завершаются формирование и дифференцировка новообразованного костного вещества, что особенно выражено в месте расположения самореза и имплантации остеопластического материала.

Выводы

Сопоставление результатов морфологического исследования позволяет сделать заключение, что ведущим процессом в месте расположения титанового самореза и имплантации остеопластических материалов является процесс активного остеогенеза как в краях раневого дефекта, так и в участках расположения костных осколков в прилежащих к раневому дефекту участках. По мере увеличения сроков наблюдения новообразованная кость подвергается дифференцировке, костный матрикс из грубоволокнистого превращается в пластинчатый, а завершается процесс регенерации интенсивным развитием остеонных систем. Данное исследование позволяет утверждать, что синтетический остеопластический материал «Клипдент ПЛ» в комбинации с мембраной «Клипдент МК» является эффективным средством для стимулирования процесса репарации костной ткани.

Перспективность работы

Данное исследование дает возможность изучить свойства синтетического остеопластического материала «Клипдент ПЛ» и мембраны «Клип-

дент» МК и доказать эффективность их применения для улучшения процесса репарации костной ткани при проведении оперативных вмешательств.

Литература

1. Динамика заживления костных дефектов, заполненных композиционным материалом на основе полтакриамидного геля и гидроксиапатита / [А.С. Григорьян, А.И. Воложин, Нидаль аль Ахмар, А.А. Никитин] // Проблемы нейростоматологии в стоматологии. – 1997. – № 2. – С. 6–11.
2. Лосев Ф.Ф. Новое в имплантологии – биологические мембраны и их возможности / Ф.Ф. Лосев, А.Н. Шарин // Стоматология для всех. – 1991. – №1. – С.14.
3. Мушеев И.У. Практическая дентальная имплантология / И.У. Мушеев, В.Н. Олесова, О.В. Фромович. – 2-е изд., доп. – М.: Локус Станди, 2008. – 498 с.
4. Павленко А.В. Применение мембраны из индуктивного материала при замещении больших костных дефектов в стоматологической практике / А.В. Павленко В.Ф. Токарский, А.В. Штеренберг // Современная стоматология. – 2012. – №4. – С. 116–120.
5. Чередниченко А.А. Морфологические аспекты при имплантации титановых конструкций в стоматологии / А.А. Чередниченко, Л.Д. Зыкова, Г.Г. Манашев // Сибирское медицинское обозрение. – 2006. – №3, т. 40. – С. 34–36.

**Стаття надійшла
1.09.2016 р.**

Резюме

Ускорение репаративного процесса костной ткани челюстей после проведения оперативных вмешательств является актуальным вопросом современной стоматологии и челюстно-лицевой хирургии. В связи с появлением остеопластических материалов возникает вопрос о выборе подходящего материала для проведения адекватного лечения и надлежащего восстановления костной ткани пациента. Авторы изучили активность репаративных процессов костной ткани крыс при вкручивании титанового самореза в бедренную кость с использованием синтетического остеопластического материала «Клипдент ПЛ» и мембраны «Клипдент МК» через 1, 2 и 3 месяца. Проведены эксперимент и морфологическое исследование. Полученные результаты свидетельствуют о хорошей эффективности исследуемого материала.

Ключевые слова: костная ткань, подсадка материала, костный дефект.

Резюме

Прискорення репаративного процесу кісткової тканини щелеп після проведення оперативних втручань є актуальним питанням сучасної стоматології та щелепно-лицьової хірургії. У зв'язку з появою остеопластичних матеріалів виникає питання вибору відповідного матеріалу для адекватного лікування і належного відновлення кісткової тканини пацієнта. Автори вивчили активність репаративних процесів кісткової тканини щурів після вкручення титанового саморіза в стегнову кістку з використанням синтетичного остеопластичного матеріалу «Кліпдент ПЛ» та мембрани «Кліпдент МК» через 1, 2 і 3 місяці. Проведено експеримент і морфологічне дослідження. Отримані результати свідчать про добру ефективність досліджуваного матеріалу.

Ключові слова: кісткова тканина, підсадка матеріалу, кістковий дефект.

UDC: 616.314-003.9-089.843-092.9

THE STUDY OF REPARATIVE PROCESSES OF BONE TISSUE OF RATS WITH USING MATERIAL KLIPDENT PL AND MEMBRANE KLIPDENT MK (EXPERIMENTALLY-ANATOMICAL INVESTIGATION)

Lyubchenko A.V., Kravtsov N.S.

Kharkov Medical Academy of postgraduate education

Summary

Rehabilitation of patients with the help of dental implants placed firmly in clinical dental practice, however, used recovery technique increases in alveolar jaw bone tissue does not always ensure the achievement of the anticipated results. Improved approaches to reconstruction of alveolar bone volume in the area of implantation is very relevant and is an important task.

Improving dental implantation methods is impossible without improving the results of the recovery volume of alveolar jaw bone tissue. For this there are different methods of reconstructive surgery, the result of which should be increased or reduced bone volume needed for optimal positioning and the full functioning of the implants on the basis of their number and size, as well as the possibility of correction of moving and stationary soft tissue in the implantation zone. Along with a positive impact on the immediate and long-term prognosis of dental implantation, promotes expansion of indications for dental implant treatment.

One of the methods of reconstructive interventions in the maxillofacial region is guided bone regeneration, which is used for osteoplastic materials of different origin, such as synthetic, autografts or xenografts. Most widely used group of synthetic osteoplastic materials in mind their affordability, lack of opportunity to enter into the material of the infected cells and high efficiency. For successful completion of the process of regeneration of bone tissue with osteoplastic materials used special membranes that perform a barrier function, provide patronage from the transmission of trace elements in the protected area.

In connection with the advent of many different materials osteotropic there is a need to identify the most effective drugs of total product. Therefore, at this stage of the study material relevant to experimentation on animals, it will draw certain conclusions, which can later be used when applying this osteoplastic material in the clinic.

In our study, we examined the activity of reparative processes of bone tissue of rats when screwing the titanium screw into the femoral bone using a synthetic osteoplastic material Klipdent PL and membranes Klipdent MK in 1,2 and 3 months. We made an experiment and morphological study. The results show a good efficiency of the material.

Keywords: bone, grafting material, bone defect.